This is a digital copy of a book that was preserved for generations on library shelves before it was carefully scanned by Google as part of a project to make the world's books discoverable online.

It has survived long enough for the copyright to expire and the book to enter the public domain. A public domain book is one that was never subject to copyright or whose legal copyright term has expired. Whether a book is in the public domain may vary country to country. Public domain books are our gateways to the past, representing a wealth of history, culture and knowledge that's often difficult to discover.

Marks, notations and other marginalia present in the original volume will appear in this file - a reminder of this book's long journey from the publisher to a library and finally to you.

Usage guidelines

Google is proud to partner with libraries to digitize public domain materials and make them widely accessible. Public domain books belong to the public and we are merely their custodians. Nevertheless, this work is expensive, so in order to keep providing this resource, we have taken steps to prevent abuse by commercial parties, including placing technical restrictions on automated querying.

We also ask that you:

+ *Make non-commercial use of the files* We designed Google Book Search for use by individuals, and we request that you use these files for personal, non-commercial purposes.

+ *Refrain from automated querying* Do not send automated queries of any sort to Google's system: If you are conducting research on machine translation, optical character recognition or other areas where access to a large amount of text is helpful, please contact us. We encourage the use of public domain materials for these purposes and may be able to help.

+ *Maintain attribution* The Google "watermark" you see on each file is essential for informing people about this project and helping them find additional materials through Google Book Search. Please do not remove it.

+ *Keep it legal* Whatever your use, remember that you are responsible for ensuring that what you are doing is legal. Do not assume that just because we believe a book is in the public domain for users in the United States, that the work is also in the public domain for users in other countries. Whether a book is still in copyright varies from country to country, and we can't offer guidance on whether any specific use of any specific book is allowed. Please do not assume that a book's appearance in Google Book Search means it can be used in any manner anywhere in the world. Copyright infringement liability can be quite severe.

About Google Book Search

Google's mission is to organize the world's information and to make it universally accessible and useful. Google Book Search helps readers discover the world's books while helping authors and publishers reach new audiences. You can search through the full text of this book on the web at `http://books.google.com/`

No.

BOSTON

MEDICAL LIBRARY,

19 BOYLSTON PLACE.

DEUTSCHE ZEITSCHRIFT

FÜR

CHIRURGIE.

HERAUSGEGEBEN

VON

PROF. BARDENHEUER IN KÖLN, PROF. v. BERGMANN IN BERLIN, PROF. BIER IN GREIFSWALD, PROF. H. BRAUN IN GÖTTINGEN, DR. v. BURCKHARDT IN STUTTGART, PROF. v. COLER IN BERLIN, PROF. v. EISELSBERG IN WIEN, DR. G. FISCHER IN HANNOVER, PROF. FRIEDRICH IN LEIPZIG, PROF. GUSSENBAUER IN WIEN, PROF. HAHN IN BERLIN, PROF. HELFERICH IN KIEL, PROF. HILDEBRAND IN BASEL, DR. KAPPELER IN KONSTANZ, PROF. KOCHER IN BERN, PROF. KÖNIG IN BERLIN, PROF. KRÖNLEIN IN ZÜRICH, PROF. KÜSTER IN MARBURG, DR. C. LAUENSTEIN IN HAMBURG, PROF. MADELUNG IN STRASSBURG I. E., PROF. RIEDEL IN JENA, PROF. E. ROSE IN BERLIN, PROF. RYDYGIER IN LEMBERG, PROF. SCHEDE IN BONN, PROF. SCHÖNBORN IN WÜRZBURG, PROF. SONNENBURG IN BERLIN, PROF. TRENDELENBURG IN LEIPZIG.

REDIGIRT

VON

PROF. DR. E. ROSE IN BERLIN UND PROF. DR. H. HELFERICH IN KIEL.

Neunundfünfzigster Band.

Mit 61 Abbildungen im Text und 6 Tafeln.

LEIPZIG,
VERLAG VON F. C. W. VOGEL.
1901.

BOSTON MEDICAL
SEP 17 1901
LIBRARY.

CATALOGUED
17 190
E. H. B.

Inhalt des neunundfünfzigsten Bandes.

Erstes und Zweites (Doppel-) Heft
ausgegeben März 1901.

Seite

I. Aus dem Institut für klinische Chirurgie der k. Universität zu Rom. — Director: Prof. F. Durante.
Die Influenza in chirurgischer Beziehung. (Experimenteller Beitrag zur Aetiologie und pathologischen Anatomie der Influenza.) Von Dr. G. Perez. (Mit Tafel I. II) 1

II. Aus der chirurgischen Abtheilung des städtischen Krankenhauses Moabit zu Berlin. (Director: Geheimer Medicinalrath Prof. Dr. Sonnenburg.)
Ueber intracranielle Complicationen der Mittelohreiterung. Von Dr. W. Merkens, Assistenzarzt 70

III. Zur Geschichte der Anurie. Von Prof. Franz König, Berlin. (Nach einem in der Freien Vereinigung der Chirurgen Berlins gehaltenen Vortrag) 108

IV. Die offene Behandlung der Bauchhöhle bei der Entzündung des Wurmfortsatzes. Von Prof. Dr. Edmund Rose (Schluss) . . 113

V. Aus der chirurgischen Abtheilung des Krankenhauses im Friedrichshain (Prof. E. Hahn).
Mittheilung über Pankreascysten. Von Dr. G. Seefisch . . . 153

VI. Aus der Privatklinik von Prof. E. Hahn, Berlin.
Ueber stenosirende Dünndarmtuberculose. Von J. Sörensen 169

VII. Eine neue Methode der osteoplastischen Freilegung der Orbita. Von Dr. Felix Franke, Chefarzt des Diakonissenhauses Marienstift in Braunschweig. (Mit 1 Abbildung) 192

VIII. Beitrag zur Kenntniss der hämorrhagischen Pankreascysten. Von Dr. V. Subbotić, Chefarzt am Landeskrankenhause im Belgrad, Serbien. (Mitgetheilt in der chirurgischen Section des XIII. Internationalen med. Congresses in Paris) 197

Seite

IX. Aus dem Institute zur Erforschung der Infectionskrankheiten, Universität Bern.

Versuche über mit Wachs überzogene Seidenfäden. Von Dr. N. Saltykoff 201

X. Besprechungen.

1. A. Lüning und W. Schulthess, Atlas und Grundriss der orthopädischen Chirurgie (Helferich) 207

2. R. Stern, Ueber traumatische Entstehung innerer Krankheiten. Klinische Studien mit Berücksichtigung der Unfall-Begutachtung (L. Heidenhain) 209

3. Die Divertikel der Speiseröhre. Monographie von Dr. Hugo Starck, Privatdocent für innere Medicin, Assistenzarzt der medicinischen Universitätsklinik in Heidelberg (Sick, Kiel) . 209

Litterarische Neuigkeiten 213

Drittes und Viertes (Doppel-) Heft

ausgegeben April 1901.

XI. Ein Schweissdrüsenadenom mit Sitz im Nabel und ein Beitrag zu den Nabelgeschwülsten. Von Dr. med. W. v. Noorden, Chirurg in München. (Mit 1 Abbildung im Text und Tafel III. IV) . . 215

XII. Aus der chirurgischen Klinik (Geheimrath Küster) und der medicinischen Klinik (Geheimrath Mannkopff) in Marburg.

Ueber Antiperistaltik. (Experimentelle Untersuchungen an Hunden über die Peristaltik in umgekehrt eingeschalteten Darmstücken.) Von Prof. Enderlen und Oberarzt Dr. Hess . . . 240

XIII. Aus der K. K. chirurg. Klinik des Herrn Hofrathes Prof. Nicoladoni in Graz.

Beiträge zur Technik einiger Operationen am Dickdarme. Von Dr. Erwin Payr, Privatdocent für Chirurgie und Assistent obiger Klinik. (Mit 5 Abbildungen) 254

XIV. Aus der chirurgischen Abtheilung des Herrn Geheimrath Prof. Dr. Hahn im städtischen Krankenhause im Friedrichshain zu Berlin.

Ueber Strumitis nach Pneumonie im Anschluss an einen Fall von Strumitis purulenta mit Mischinfection. Von Dr. Schlender, Oberarzt im Infanterie-Regiment Nr. 138, commandirt zur Klinik 272

XV. Aus der chirurgischen Klinik und Privatklinik von Herrn Prof. Kocher in Bern.

Beiträge zur Frage der Peritonitis tuberculosa. Von J. Lauper, Assistenzarzt der Klinik. (Mit 23 Abbildungen) 281

Seite

XVI. Aus der Chirurgischen Klinik und dem St. Johanneshospital (Chirurg. Abtheilung, Chefarzt Herr Geheimrath Prof. Schede) zu Bonn.

Zur Statistik und Therapie des Rectumcarcinoms. Von Dr. Karl Vogel, Assistenzarzt am St. Johanneshospital, Bonn 313

XVII. Besprechungen.

1. Dr. H. Küttner, a. o. Prof. der Chir. an der Univ. Tübingen, z. Z. Chefarzt des Lazareths vom Deutschen Rothen Kreuz in Tsingtau, Kriegschirurgische Erfahrungen aus dem südafrikanischen Kriege 1899/1900 (Sick, Kiel) 383

Fünftes und Sechstes (Doppel-) Heft

ausgegeben Mai 1901.

XVIII. Aus der Königl. chirurg. Universitätsklinik zu Königsberg i. Pr. (Director Prof. Freiherr v. Eiselsberg).

Zur Geschichte der circulären Pylorectomie. Von Dr. Alfred Stieda 391

XIX. Aus der I. chirurgischen Universitätsklinik des weiland Hofrath Albert in Wien (supplirender Leiter Prof. Hochenegg).

Zur Casuistik der Darmausschaltungen. Von Dr. Friedrich Roskoschny, Operationszögling der Klinik. (Mit 5 Abbildgn.) 406

XX. Weitere Mittheilungen über die Perimetrie der Gelenke. Von Dr. C. Hübscher, Docent an der Universität Basel. (Mit 24 Abbildungen) 487

XXI. Chirurgisches in Bibel und Talmud. Von Dr. J. Preuss, Arzt in Berlin 507

XXII. Ueber die Bedeutung von Morel-Lavallée's Décollement traumatique in der Friedens- und Kriegschirurgie. Von Unterarzt Bernhard Möllers, z. Z. commandirt zum Kgl. Charité-Krankenhaus 535

XXIII. Ueber Splenectomie bei Splenomegalia primitiva (Anaemia splenica). Von Dr. M. L. Harris, Professor der Chirurgie an der Chicagoer Poliklinik und Dr. Maximilian Herzog, Professor der Pathologie an der Chicagoer Poliklinik. (Mit 5 Abbildungen auf Tafel V. VI) 567

XXIV—XXVI. Kleine Mittheilungen.

XXIV. Aus der chirurgischen Abtheilung des herzoglichen Krankenhauses Braunschweig (Oberarzt Prof. Sprengel).

Casuistischer Beitrag zur Hydrocelenoperation nach Winkelmann. Von Dr. Ohl, Assistenzarzt 586

Seite

XXV. Casuistische Mittheilungen aus dem Kantonspital Baselland. Von Dr. Gelpke, Chefarzt. (Vortrag und Demonstration aus der Sitzung der Baseler med. Gesellschaft am 7. Februar 1901) . . 588

XXVI. Aus der K. K. chirurgischen Klinik des Herrn Hofrathes Prof. Dr. C. Nicoladoni in Graz.

Ein gut functionirender Verschlussapparat für den sacralen After nach Resectio recti. Von Dr. Erwin Payr, Privatdocent für Chirurgie und Assistent obiger Klinik. (Mit 2 Abbildungen) . 594

Litterarische Neuigkeiten 597

BOSTON MEDICAL
SEP17 1901
LIBRARY.
5984

I.

Aus dem Institut für klinische Chirurgie der k. Universität zu Rom. —
Director: Prof. F. Durante.

Die Influenza in chirurgischer Beziehung.

(Experimenteller Beitrag zur Aetiologie und pathologischen Anatomie der Influenza.)

Von

Dr. G. Perez.

(Mit Tafel I. II.)

Erste Mittheilung.

Einleitung.

Zum Schlusse seiner 1891 herausgegebenen, höchst interessanten, geschichtlichen Uebersicht der Epidemiologie der Influenza und nach einem Vergleiche zwischen dieser Krankheit und der Roseola, stellte Corradi (45) [1]) die Behauptung auf, dass der Charakter der ersteren bedeutend milder als der der letzteren zu sein pflegt, und dass ferner diese Benignität, sowie das plötzliche Auftreten bei der Influenza keine prophylaktischen Maassregeln ermöglichen, dieselben sogar überflüssig machen sollen.

Durch die zahlreichen, klinischen Beobachtungen über Influenzaerkrankungen hat sich diese Auffassung über die Benignität der Influenza gründlich geändert: vielmehr ist dieselbe als eine der schwersten Toxiämien zu betrachten, welche nun sowohl aus dem Gesichtspunkte der inneren Medicin, als in chirurgischer Beziehung höchst wichtig ist, zumal hat sich dies aus den verschiedenartigen Krankheitserscheinungen, aus den mehrfachen Localisationen sowie aus den mannigfachsten durch die Influenzainfection hervorgerufenen Complicationen in klarster Weise ergeben.

Schon vor der Entdeckung und Festbestimmung des specifischen Krankheitserregers und vor dem grundsetzenden, experimentellen Nach-

*) Die eingeklammerten Ziffern im Text beziehen sich auf das am Schluss befindliche Litteraturverzeichniss.

weis des infectiösen oder toxischen Charakters der Influenza, hatte sich bereits die Aufmerksamkeit der Kliniker auf die während oder nach Influenzaanfällen auftretenden verschiedenartigen Lungen- und Pleuraveränderungen, auf die krankhaften Erscheinungen seitens des Magens, des Herzens und der Nieren, auf die damit verbundenen entzündlichen Processe der Meningen, des Mittelohrs, des Augapfels und der Augenhöhle gelenkt.

Ueber die aus der betreffenden Litteratur sich ergebenden Thatsachen, welche die Grundlage dieser meiner Behauptung bilden, möchte ich auf die einzelnen diese verschiedenen Krankheitserscheinungen betreffenden Besprechungen verweisen; hier beschränke ich mich vielmehr in zusammenfassender Weise solche mannigfachsten Localisationen sowie die Verschiedenartigkeit der betreffenden Krankheitserscheinungen, nach welchen mit voller Genauigkeit die Influenza von Baccelli (8) für eine proteusartige Krankheit erklärt wurde, kurz zu erwähnen.

Auch Maragliano (127) theilte bei einem Vortrag mit, dass nach seinen zahlreichen und sorgfältigen klinischen Beobachtungen es wohl anzunehmen ist, dass ja kein System, kein Gewebe des menschlichen Organismus von den krankhaften durch die Influenza hervorgerufenen Veränderungen verschont bleibt.

Jedoch muss man wohl erkennen, dass, obwohl die vorher bei den Medicinern über die Benignität der Influenza herrschenden Auffassungen gegenwärtig nicht mehr bestehen, dies doch nicht bei den Chirurgen der Fall ist.

Bei diesen letzteren erweckt noch heutzutage die Influenza ein verhältnissmässig geringes Interesse, und doch ist die Zahl der bereits wahrgenommenen chirurgischen Localisationen und Complicationen dieser Krankheit eine beträchtliche: hier müssen vor allen die Beobachtungen Verneuil's (196) Erwähnung finden.

Verneuil hat nämlich die Beziehungen unter Influenza und zufälligem oder operativem Trauma in Betrachtung genommen und kommt dann zur Schlussfolgerung, dass eines der auffallenden Merkmale der Grippe eben ihre pyogenische Neigung ist; diese letztere wird durch die mannigfachsten Complicationen erwiesen — Conjunctivitis, Otitis, Pleuritis, Arteritis und Phlebitis, Lymphangioitis mit ihren Folgen, z. B. Embolien, Thrombosen, Gangrän, sowie durch die ausgesprochene Neigung zu Vereiterungen, der schon vor der Influenzaerkrankung bestehenden krankhaften Veränderungen, Ovarialcysten, Gelenktransudate u. s. w.

Nach Verneuil sollen diese Complicationen sehr häufig nach verschiedenen Operationen und trotz streng durchgeführter Antisepsis auftreten; dadurch gelang es ihm eine Influenzapyämie zu beobachten und zu schildern, welche von der klassischen traumatischen Pyämie dadurch zu unterscheiden ist, dass die erstere des öfteren spontan und nicht nach Verletzungen aufzutreten pflegt, ihr Beginn wird nicht mit Frösteln verbunden, ihre Temperaturcurven sind ja nicht so charakteristisch, die Anzahl der durch sie hervorgerufenen metastatischen Abscesse meistens eine geringere ist; bei ihr ist ferner die Ausheilung kein so seltenes Vorkommniss, wie es bei anderen Formen der Pyämie der Fall ist.

Sich auf erwähnte Thatsachen stützend, empfiehlt Verneuil, während Influenzaepidemien möglichst von chirurgischen Eingriffen, namentlich im Munde und bei den Luftwegen, Abstand zu nehmen; handelt es sich aber um in Reconvalescenz befindliche Influenzapatienten, dann wird man mit den Eingriffen, bis dieselben sich im völligen Kraftzustande befinden werden, abwarten.

Seine Behauptungen werden von Verneuil durch mehrere Krankheitsfälle unterstützt, wobei es sich um nach Influenzaanfälle aufgetretene chirurgische Erkrankungen handelt, sei es denn, dass die Influenza noch vorhanden oder vor kurzer Zeit überstanden worden war, sowie um jene hoch interessanten und beweiskräftigen Fälle von spontan nach oder während der Influenza aufgetretener Sepsis.

Bennet (15) kommt zu gleichen Schlussfolgerungen: nach Betrachtung des Verlaufs von in Influenzakranken aufgetretenen Wunden, erhielt er nämlich den Eindruck, ob es sich um nach der präantiseptischen Methode behandelten Fälle handelte. Demons (50) hat seinerseits eine Anzahl von nach Influenza aufgetretenen chirurgischen Complicationen beobachtet — mit Abscessen des Warzenfortsatzes verbundene Otitiden, schwere Ophthalmien, Hodenentzündungen (da keine der gewöhnlichen Eiterungsursachen vorlag, so liess er diese Processe von der Influenza abhängen); ausserdem hebt er noch hervor, dass während der Influenzaepidemie bei den von ihm operirten Patienten die Heilung eine sehr langsame war, dieselben zeigten meistens profuse Vereiterungen.

Die erwähnten Beobachtungen besitzen, wie es leicht ersichtlich ist, ferner die hochwichtigste praktische, sich auf die Voraussage beziehende Bedeutung.

Trotz dieser schwerwiegenden, zuverlässigen Beobachtungen und trotz der nachträglich von anderen Autoren mitgetheilten, welche in

dieser meiner Arbeit bei den einzelnen Capiteln zu besprechen sind, scheinen unsere Auffassungen über diesen Gegenstand sich bis heute nur in geringstem Maasse geändert zu haben.

Neuerlich macht Franke (62—63), welcher in einer vorher erschienenen Arbeit (62) die bei Influenza vorkommenden krankhaften Veränderungen der Knochen, der Gelenke und der Aponeurosen geschildert hatte, sich auf eine reiche Beobachtungsreihe stützend, wiederholt auf einige typische Complicationen sowie Nachkrankheiten der Influenza aufmerksam, welche unter chirurgischer Beziehung sehr wichtig sind.

Franke (63) giebt an, etwa 4000 Influenzafälle (die ersten davon beziehen sich auf die 1890 aufgetretene Epidemie) seiner Beobachtung unterzogen zu haben, so dass es ihm gelungen ist, die mannigfachsten Krankheitserscheinungen bei den verschiedensten Organen nachzuforschen: dadurch konnte er manche Verhältnisse hervorheben, welche ein Chirurg mit der grössten Schwierigkeit und sogar gar nicht zu entdecken vermag, nämlich aus dem Grunde, weil derselbe überhaupt die Influenza gar nicht als Ursache chirurgischer Veränderungen betrachtet. Thatsächlich konnte Franke selber vorerst diese ätiologischen Beziehungen nur mit der grössten Schwierigkeit auffinden: es gelang ihm, solche Beziehungen, erst nachdem seine diesbezüglichen ersten Beobachtungen bei den nachfolgenden Influenzaepidemien bestätigt worden waren, genau zu bestimmen.

Franke lässt ferner bemerken, dass er bei seinen verschiedenen Fällen erst nach Ausschliessung anderweitiger ätiologischer Momente — Gonorrhoe, Syphilis, Tuberculosis u. s. w. — die betreffende Veränderung in Zusammenhang mit der Influenza gestellt hat.

Die Diagnose der Nachkrankheiten oder der Complicationen der Influenza wurde stets von der Anamnesis und von den besonderen Merkmalen dieser Krankheiten hergeleitet. Diese letzteren sollen nach Franke vor allem in der constanten, charakteristischen Röthung der vorderen Gaumenbogen bestehen: diese Röthung soll längere Zeit hindurch und sogar mehrere Monate nach Ablauf der Krankheit und nach Verschwinden der gewöhnlichen entzündlichen Röthung des Rachens, welche mit der Erkrankung verbunden ist, fortbestehen. Die Röthung ist häufig sehr ausgeprägt und namentlich bei den sehr abgemagerten und anämischen Patienten tritt dieselbe im Verhältniss der umgebenden blassen Gewebe in ganz auffallender Weise auf.

Diese Röthung ist also für Influenza durchaus pathognomonisch; nicht selten ist sie mit Rachenparästhesien und Erstickungsem-

pfindung verbunden; die Parästhesien dauern zuweilen noch ziemlich lang, nachdem die Röthung verschwunden ist, an.

Ein zweites Merkmal der Influenza ist nach Franke die sogen. Himbeerzunge, wie bei Scharlach, und wird durch Anschwellung hauptsächlich der vorderen Zungenpapillen hervorgerufen. Sowohl die Spitze wie die Ränder der Zunge sind häufig lange Zeit hindurch sehr schmerzhaft, obwohl das abgelöste Epithel mit neugebildetem ersetzt worden ist.

Einige der von Franke geschilderten Complicationen traten während oder unmittelbar nach dem Influenzaanfall auf; andere derselben pflegten zwischen einen und dem anderen Anfall vorzukommen; bei diesen Zwischenzeiträumen waren die betreffenden Patienten sehr schwach, bei ihnen machte sich die Neigung zu Erkältungen, Kopfschmerzen, Neuralgien geltend. In manchen Fällen hatten die Patienten die Influenzaanfälle ganz übersehen, oder die vorher überstandenen leichten Anfälle waren von ihnen nicht als Influenza betrachtet worden.

Franke theilt mit, schwere Nachfolgen doch nach leichten Anfällen wahrgenommen zu haben. Er selber war in schwerster Weise mit verschiedenartigen krankhaften Erscheinungen und Folgezuständen der Influenza befallen worden.

Ich bin weit davon entfernt, die hochwichtige Bedeutung der ausführlichen sorgfältigen Untersuchungen Franke's in irgend einer Weise verringern zu wollen, jedoch möchte ich nur dies hervorheben, dass diese Untersuchungen für sich wohl die Frage über das Vorkommen der durch Influenza hervorgerufenen echten chirurgischen Localisationen hätten auslösen können, wenn aber dieselben ausserdem noch auf eine bacteriologische Grundlage gestützt gewesen wären.

Leider keine der bis jetzt mitgetheilten klinischen Diagnosen ist durch die bacteriologische Diagnose bestätigt worden: dies ist nämlich der Grund, dass die werthvollen Auffassungen Verneuil's, Demon's, Bennet's und Franke's noch nicht von jedem ohne weiteres angenommen worden sind.

Es liegt gar nicht in meiner Absicht, dadurch einen Vorwurf dem Franke entgegenzubringen, welcher übrigens in seiner oben erwähnten Arbeit, anstatt eine ungenügende und daher illusorische bacteriologische Untersuchung mitzutheilen, es vorgezogen hat, in aufrichtigster Weise zuzugeben, dass er weder über geeignete Mittel noch über die dazu nöthige Zeit verfügen konnte, um eine anpassende, genügende bacteriologische Untersuchung auszuführen; vielmehr lässt er hervorheben, dass es zu wünschen sei, dass, angesichts der Wichtig-

keit dieser auszulösenden Frage, ja bacteriologische Forschungen anzustellen wären, um seine Beobachtungen nachzuprüfen, welche die ausführlichste Kritik ermöglichen und dieselbe völlig berechtigten.

Diese ist eigentlich die Aufgabe, die ich mir aufgestellt habe; nämlich dieselbe soll darin bestehen: eine möglichst vollständige Zusammenstellung der verschiedenen, ausführlichen klinischen Beobachtungen über die verschiedenartigen Influenzalocalisationen (hauptsächlich über die in chirurgischer Beziehung interessanten Thatsachen), nebst einer zweckmässigen Anordnung der bisher darüber stattgefundenen Untersuchungen ertheilen; die verschiedenen Localisationen, Complicationen und Folgezustände der Influenza, welche bisher bloss aus einem klinischen Gesichtspunkte betrachtet worden waren, durch experimentelles Nachprüfen näher erforschen. Ich beabsichtige nun, durch diese Arbeit die bei jeder dieser verschiedenartigen Krankheitsformen von dem Influenzabacillus für sich abgespielte Rolle, sowie den von den bacterische Symbiosen dabei aufgenommenen Antheil zu bestimmen!

Die bakteriologische Untersuchung wurde eigentlich vereinzelt bei einigen unter den von mir aufgeführten diesbezüglichen Fällen ausgeführt. Jedoch, jedem eventuellen Einwand über meinen übertriebenen Scepticismus entgehend, darf ich wohl behaupten, dass den angegebenen, sich auf die einzelnen Krankheitsfälle beziehenden bacteriologischen Befunden, eine sehr beschränkte Bedeutung beiwohnen soll, und nämlich aus den nachstehenden schwerwiegenden Gründen: Schwierigkeit der Isolirung und der genauen Diagnose des Influenzabacillus (wie es auch der speciell zu besprechende bacteriologische Theil nachweisen wird); Häufigkeit des Vorkommens des Influenzabacillus nebst mehreren verschiedenartigen Mikroorganismen, welche auf ihn einwirken können in der Weise, dass sie einstweilen seine morphologischen und biologischen Eigenschaften verändern können, sowie — was eher schwerwiegender ist — nebst anderweitigen mit ihm, ihrer grossen Aehnlichkeit wegen, leicht zu verwechselnden Keime (Bacillus pseudo-influenzae — der culturell doch nicht mikroskopisch im Auswurf von dem Bacillus-Pfeiffer zu unterscheiden ist — Bacillus cavernae minutissimus, Bacillus salivae minutissimus).

Solange durch die aus solchen Krankheitsfällen isolirten Influenzamikroorganismen experimentell gleiche oder wenigstens ähnliche anatomische Veränderungen hervorgerufen werden — was eben bisher noch nicht geschehen ist —, nämlich solange der wesentlichste, absolute Nachweis, durch welchen allein ein bestimmter Mikroorganismus

als unmittelbarer Erreger einer bestimmten Krankheit zu betrachten wird, nicht besteht, so kann man durchaus nicht, wenigstens betreffs der von ihm vermeinten chirurgischen Complicationen, die Specifität des fraglichen Krankheitserregers aufrecht halten; folglich ist und wird das Misstrauen der Chirurgen bezüglich der Influenza als neues specifisches, ätiologisches Moment bestimmter pathologisch-anatomischer Veränderungen völlig berechtigt sein.

Bei meinen Bestrebungen, das von mir aufgestellte Ziel zu erreichen, habe ich die zahlreichen sich mit der Pfeiffer'schen Entdeckung verknüpfenden, echten bacteriologischen Streitfragen berühren müssen, so dass ich hierdurch einen Beitrag zu denselben beigeführt habe.

Es ist mir hier eine angenehme Pflicht, meinem hochgeehrten Lehrer Herrn Prof. Durante für die Rathschläge, für die Unterstützung und ausreichenden Hilfsmittel, durch welche ich die mir aufgestellten Fragen lösen konnte, meine besondere, wärmste Dankbarkeit auszusprechen!

I. Allgemeiner Theil.

Bibliographische Uebersicht.

Dass die Influenza eine stets durch den Bacillus Pfeiffer's hervorgerufene Infection ist: darüber darf man wohl nicht mehr zweifeln.

Schon vor der Pfeiffer'schen Entdeckung war sehr wahrscheinlich der Influenzaerreger seitens anderer Bakteriologen errathen worden.

Letzerich (120—121), der behauptete, dass die Influenza eine Blutkrankheit sein sollte, hatte bereits bei den 1876 und 1878 herrschenden Epidemien einen „Mikrococcus Influenzae" beschrieben.

Seifert (187) hatte 1883 mehrere Mikrokokken im Auswurf verschiedener Influenzakranker wahrgenommen.

Die ausführlichsten Untersuchungen über die Aetiologie der Influenza fanden aber bei der Epidemie 1890—91 statt.

Die zahlreichen Forscher — (Babes (6), Bouchard (23), Bein (14), Borgiotti und Bordoni (22), Deligiannis (48), Kowalski (105), Bujwid (31), Kirchner (95), Ribbert (173—175), Jolles (87), Fischel (59), Randi (168), Prudden (167), Vaillard (194), Bergonzini (16), Comby (42), Oulmont und Barbier (151), Pe-

truschky (155), Fraser (69)) — haben bald aus dem Auswurfe und aus dem Bronchialsecret, bald aus dem Blute, bald aus Abscesseiter verschiedene Formen von Staphylokokken, Streptokokken, Diplokokken, Pneumokokken isolirt; unter sämmtlichen Befunden sind aber der von Borgiotti und Bordoni, einer von Babes und die von Fischel beschriebenen Mikroorganismen die einzigen, welche mit dem echten von Pfeiffer 1892 (156—157) entdeckten Influenzabacillus eine gewisse Aehnlichkeit zeigen.

Thatsächlich haben nach der Pfeiffer'schen Entdeckung manche der obenerwähnten Autoren, wie z. B. Babes (7) und Bujwid (31) versucht, gegenüber Pfeiffer die Priorität der Entdeckung zu erwerben.

Es liegt wohl aber kein Zweifel darüber, dass Pfeiffer vor allen anderen Forschern den betreffenden Mikroorganismus in genauester, vollständiger Weise beschrieben, und dabei die demselben eigenthümlichen biologischen und morphologischen Merkmale und namentlich aber seine besondere Eigenschaft sich ausschliesslich in mit Haemoglobin beschickten Nährmediums zu entwickeln, hervorgehoben hat. Ausserdem war Pfeiffer der erste, welcher die Specifität dieses Mikroorganismus, als directer Krankheitserreger der Influenza nachgewiesen hat.

Auf die darüber zwischen Pfeiffer und Bruschettini (25—30) stattgefundene Polemik werde ich weiter zurückkommen.

Pfeiffer hat stets den Influenzabacillus ausschliesslich im Bronchialsecret und in bronchopneumonitischen Herden vorgefunden: andere Forscher haben aber denselben nachträglich auch im Blute aufgefunden.

Canon (34—36) hat den Bacillus Pfeiffer's wiederholt im Blute gefunden, gleichfalls Pfuhl (160—161), Bruschettini (25—30), Hirschfeld (82), Canestrini (33) — dieser letztere giebt an denselben in den rothen Blutkörperchen gefunden zu haben; Coronado (44) will ihn als Streptobacillus im Blute und als Diplobacillus im Auswurfe aufgefunden haben; Letzerich (l. c.), Cornil und Chantemesse (43) theilen mit, dass nach Einspritzung eines Tropfens des aus Influenzakranken entnommenen Blutes in die Ohrvene des Kaninchens sie nach einigen Tagen im Blute des Versuchthieres einen Bacillus auffinden konnten, welcher nach dem bacteriologischen und mikroskopischen Verhalten ganz identisch mit dem von Babes (l. c.) und Pfeiffer beschriebenen Bacillus war. Klein (99—100) beobachtete im Blute von Malariakranken das Vorkommen von Mikroorganismen, deren Identität mit den von Pfeiffer und Canon ge-

schilderten Bacillen eine deutliche war; die mit dem Blute hergestellten Impfungen fielen negativ aus.

In einem zweiten in Gemeinschaft mit Beck (12) herausgegebenen Arbeit bespricht Pfeiffer (158) die Genauigkeit seiner ersteren Untersuchungen über den Influenzabacillus, indem er die Beobachtungen von Cornil und Chantemesse (l. c.) sowie die von Pfuhl, Kitasato (96), Babes und Bruschettini angreift. Nach Pfeiffer und Beck sollen die erwähnten Forscher Mikroorganismen entdeckt haben, welche mit dem echten Influenzabacillus ähnlich, aber nicht identisch waren.

Hier seien nur die von Teissier, Roux und Pition (191), von Kostjurin (104) und nachträglich von Jarron (86) und Trouillet (193) entdeckten Mikroorganismen erwähnt; diese Autoren haben die von ihnen aus dem Blute sowie aus Exsudaten isolirten und von dem Bacillus Pfeiffer durchaus verschiedenen Formen als die echten Influenzaerreger erklärt. Ich möchte hier nur hervorheben, dass die übrigen von Weichselbaum (203), Kruse (110), Bäumler (11), Borchhardt (21), Mossé (140), Richter (175—176), Vetter (147—148), Voges (198), Kamen (91—92), Delius und Kolle (49) u. a. m. angestellten Controllversuche die Pfeiffer'schen Beobachtungen völlig bestätigt haben.

In seinen neuesten Arbeiten (162—164) bestätigt Pfuhl seine vorigen Beobachtungen und besteht darauf, dass er den Influenzabacillus in verschiedenen Organen sowie im Blute nachgewiesen hat, nebenbei beweist er, dass der Einwand von Nauwerk (145), nach welchem Pfuhl seine Versuche an faulendem Material angestellt haben sollte, völlig unbegründet ist.

Der Bacillus Pfeiffer wurde ferner noch von Meunier (132—133) in mehreren Fällen von Bronchopneumonie des Kindesalters aufgefunden.

Aus diesen kurz zusammengefassten Litteraturangaben ergiebt sich in unzweideutiger Weise, dass gegenwärtig der Bacillus Pfeiffer als der echte Krankheitserreger der Influenza zu betrachten ist: nur über einzelne Punkte stimmen die Anschauungen der Autoren nicht ganz überein. Hulmann (84) und neuerdings Elmassian (54 bis), Rosenthal (178 bis), Ramond (167 bis) haben über die Specifität des Bacillus Pfeiffer als Influenzaerreger manche Zweifel aufgestellt.

In 8 Keuchhustenfällen, sowie in einigen Fällen von Bronchitis acuta hat Elmassian einen mit dem Pfeiffer'schen sehr

ähnlichen Bacillus auffinden können. Unter 6 Fällen von epidemischer, aus dem klinischen Gesichtspunkte grippaler Bronchopneumonie, konnte er in 3 weder den Bacillus Pfeiffer's, noch andere mit denselben verwandten Bacillen entdecken; in den übrigen 3 Krankheitsfällen gelang es ihm den gleichen Bacillus zu bestätigen, den er bei den obenerwähnten 8 Keuchhustenfällen wahrgenommen hatte.

Rosenthal schildert 19 Fälle von Bronchopneumonie bei Kindern: in 17 dieser Fälle hat er den Bacillus Pfeiffer's vorgefunden, den er als hämophilen Coccobacillus bezeichnet, und als einen der gewöhnlich in den Lungen vorkommenden Mikroorganismen betrachtet wird und welcher mit dem des Elmassian identisch ist.

Ramond beschränkt sich nur an einer einfachen Auseinandersetzung des Influenzabacillus und, sich hauptsächlich auf die Beobachtungen der zwei ersteren Autoren begründend, behauptet er, dass es gegenwärtig noch nicht in hinreichender Weise nachgewiesen worden ist, dass der Bacillus Pfeiffer der eigentliche Influenzaerreger sein muss.

Jedoch die von diesen Autoren angegebenen Grundsätze sitzen aber auf keiner festen Basis.

Elmassian redet zwar über einen Bacillus, welcher ähnlich aber nicht identisch mit dem Bacillus Pfeiffer ist. Die Zahl der von Elmassian gemachten Beobachtungen ist eigentlich sehr gering, die betreffende bacteriologische Diagnose ist sehr mangelhaft und ausserdem ist hier weiter zu bemerken, dass wenn in andersartigen Erkrankungen der Bronchien und der Lungen der Influenzabacillus vorgefunden wird, dies durchaus nicht die Specifität desselben ausschliessen kann.

Es ist heutzutage in sicherster Weise festgestellt worden, dass Krankheitskeime, welche bedeutend virulenter als der Bacillus Pfeiffer (Bacillus tuberculosis, Bacillus diphtheritis, Pneumococcus, u. s. w.) sind, können sowohl bei verschiedenen Erkrankungen, wie bei normalen Individuen auf den Schleimhäuten vorhanden sein, und aus diesen sogar in die Lymphgefässe eindringen können, ohne jedoch dabei irgendeine der für die von ihnen hervorgerufenen Krankheiten eigenthümliche Erscheinung hervorzurufen. Es soll also gar nicht wunderbar auffallen, dass der Influenzabacillus, obwohl er kein gewöhnlicher Lungensaprophyt ist, doch unter gewissen Umständen in den Athmungsorganen in einem physiologischen Anpassungszustand, und am häufigsten bei solchen Individuen vorkommen kann, welche vorher Influenzaanfälle überstanden hatten. Diese That-

sache wird u. a. auch von Cantani (37 bis) und von Wassermann (202 bis), welche den Bacillus Pfeiffer zu einer [bis 7 Monaten (Cantani)] von der Influenzaerkrankung entfernten Zeit aufgefunden hatten, bestätigt. Nimmt man aber die Häufigkeit solcher Erkrankungen in Betracht, eine grosse Anzahl deren ganz übersehen wird, so wird man sich wohl nicht darüber verwundern, wenn zuweilen und namentlich während des Winters, der Bacillus Pfeiffer's in Menschen gefunden wird, bei welchen die charakteristischen Merkmale der Influenza völlig vermisst werden.

Rosenthal seiner Beobachtung ist ferner kein grösserer Werth als der des Elmassian zuzurechnen. Meinerseits darf ich behaupten, dass wenn Rosenthal den Bacillus Pfeiffer in 17 seiner 19 Bronchopneumoniefällen entdeckt hat, dies gar nicht hinreichend ist, um den Nachweis zu liefern, dass dieser Bacillus ein gewöhnlicher Mikroorganismus der Luftwege ist: im Gegentheil soll dieser Befund es beweisen, dass die 17 Fälle eigentlich der Grippe zugehörig waren.

Die Angaben Ramond's endlich sind demzufolge nebst der von Elmassian und von Rosenthal auszuschliessen. Aus den oben angeführten Gründen, im Gegensatz zu der Ramond'schen Behauptung, wird die Specifität des Influenzabacillus nicht am geringsten durch den von Peiffer mitgetheilten Befund, nämlich die Anwesenheit von einem ähnlichen Bacillus in einigen diphethiritischen Bronchopneumoniefällen, erschüttert. Auch Gioelli und Zirolia (73 bis), bei dem Institut für Hygiene zu Genua haben, nebst Cantani und Wassermann, einen Beitrag zur Influenzaätiologie beigeführt, dadurch dass sie aus dem Sputum und etwas seltener aus dem Secret der Nasenschleimhaut und der Bindehaut von Influenzakranken den Bacillus Pfeiffer isolirt und somit seine Specifität bestätigt haben.

Anderseits ist es auch sicher, dass zuweilen in manchen Influenzakranken, deren Krankheit klinisch zweifelsohne als eine solche zu betrachten ist, der bacteriologische Befund ein negativer ist; diese Thatsache ist aber keineswegs, wie es Elmassian, Rosenthal und Ramond annehmen wollen, hinreichend genug um die ätiologische Bedeutung des Bacillus Pfeiffer zu verringern.

Nach zahlreichen Untersuchungen, hebt mit voller Berechtigung Cantani hervor, dass die Aetiologie der Bronchopneumonien ausserordentlich verschieden ist, sowie dass oft viele dieser Fälle unrichtiger Weise mit dem Bacillus Pfeiffer's in Zusammenhang gestellt werden und kommt zu der Schlussfolgerung, dass in einzelnen Fällen, trotz des Vorhandenseins der typischen Influenzasymptome, der specifische Bacillus vermisst wird.

In solchen Fällen muss die bacteriologische Untersuchung wiederholt angestellt werden, ehe die Abwesenheit dieses Bacillus festgestellt wird, nämlich aus dem Grunde, weil wie wohl bekannt die Mikroorganismen der Influenza zuweilen ausschliesslich in dem Secret der Nasenschleimhaut sitzen und können in dem Bronchialsecret gar nicht vorhanden sein.

Wassermann hat seinerseits constatirt, dass, während bei den classischen Influenzaepidemien [wie z. B. bei den von 1892 und 1893] der Bacillus Pfeiffer in dem Sputum stets in beträchtlicher Menge und oft im Zustand einer reinen Cultur wahrzunehmen ist, bei manchen Epidemien — wie es bei den letzten der Fall war — der specifische Krankheitserreger sehr schwer zu isoliren ist, die Bacterienverbindungen bilden dabei den regelmässigen Befund, und ferner aus der bacteriologischen Untersuchung ergiebt sich keine sichergestellte Diagnose. Bei der Abtheilung des Herrn Prof. Bäumler zu Freiburg, fand eine gleiche Erfahrung statt.

Die Schwierigkeit bei der Entdeckung des Bacillus Pfeiffer hängt von seinem raschen Verschwinden aus dem Sputum ab. Bei vielen Influenzafällen konnte Wassermann im Anfangsstadium in dem Sputum zahlreiche Pfeiffer'sche Bacillen auffinden; 24 Stunden später waren in demselben bloss spärliche specifische Mikroorganismen, nebst zahlreichen banalen Bacterien, vorhanden. Schwere Intoxicationserscheinungen folgten dem raschen Verschwinden bald nach.

Den obenerwähnten Beobachtungen, müssen wir ja, wie ich es weiter nachweisen werde, eine sehr grosse Bedeutung anknüpfen; dieselben zeigen in deutlichster Weise, dass die bacteriologische Untersuchung der Influenzaerkrankungen mit der grössten Sorgfalt stattfinden muss, und dass die Schätzungen über die ätiologische Bedeutung des Influenzabacillus, welche aus den negativen Befunden abgeleitet werden, so sehr hinfällig sein können.

Sollte aber, trotz dieser meiner Auseinandersetzungen, irgend ein Zweifel über die Specifität des Bacillus Pfeiffer fortbestehen, ich hoffe, dass derselbe durch die in dieser Arbeit nachfolgende Schilderung ganz beseitigt werden kann.

Dass sämmtliche obenerwähnte Autoren ihre Untersuchungen an einem und demselben Mikroorganismus angestellt haben: das ist noch fraglich, denn mancher derselben durch andere mit dem Pfeiffer'schen Bacillus ähnlichen Mikroorganismen getäuscht werden soll.

Bei meinen Untersuchungen habe ich die grösste Sorgfalt beigebracht um eine genaueste Diagnose festzustellen; aus diesem Grunde sah ich mich nun dazu gezwungen den bacteriologischen Theil in

ausführlicher Weise, nämlich über die Grenzen des in Aussicht genommenen Themas, zu besprechen.

Morphologie und Biologie des Bacillus Pfeiffer.

Meine Untersuchungen habe ich in der letzten Influenzaepidemie an dem von mir aus dem Bronchialsecret einiger Influenzakranken während des Fieberanfalls isolirten Mikroorganismus ausgeführt. Bei der Isolirung wandte ich die von Pfeiffer angegebene Methode an: d. h. Stricheinsaat des in gew. Bouillon verdünnten Bronchialsecrets in mit menschlichem Blute beschickten Agar-Agar. Nach 24 Stunden habe ich nebst verschiedenen Mikroorganismen die Entwickelung zahlreicher typischer Colonien des Influenzabacillus wahrnehmen können, ich habe diesen letzteren dann in reiner Cultur durch weitere Einsaatübergänge isoliren können.

Ich habe diesen Bacillus vorerst in gew. mit menschlichem Blute beschickten Nährmediums cultivirt; vor der Einsaat überzeugte ich mich über deren Sterilität, indem ich dieselben einige Tage lang im Brütofen auf 37° C. einstellte.

Sowohl aus dem nach der Pfeiffer'schen Methode mit menschlichem Blute beschickten Agar-Agar, wie in dem nach Voges seiner Methode mit defibrinirtem Taubenblut vermischten Agar-Agar und Bouillon gelang es mir, sehr gut entwickelte Culturen zu erhalten.

Die Pfeiffer'sche Methode folgend habe ich feststellen können, dass die besten Resultate dann zu erreichen sind, wenn dem Agar-Agar menschliches Blut anstatt Kaninchenblut zugesetzt wird; durch dieses letzteres sind zuweilen die Culturen steril geblieben. Die gew. Bouillon, nach inniger Vermischung mit einigen Tropfen von menschlichem Blute, bis eine beständige leichte Rosafärbung eintritt, welche durch Sedimentirung nicht verschwindet, gewährt gleichfalls ein gutes Nährmedium, um Culturen des Bacillus Pfeiffer's zu erhalten. Die übrigen gew. Nährmediums zeigten sich gar nicht zur Gedeihung des Bacillus geeignet; trotzdem — nachdem ich ihn mehrere Generationen hindurch in mit menschlichem Blute beschickten Nährmediums cultivirt hatte — versuchte ich denselben in Glycerin-Agar zu überpflanzen. Es ergab sich daraus dasselbe von mehreren Forschern wahrgenommene Vorkommniss: so wollen einige denselben [Kitasato (96), Bruschettini (l. c.), Pfuhl (l. c.), Canestrini (31), Klein (99—100)] behaupten, dass der Influenzabacillus wohl in Glycerin-Agar gedeihen kann; nach anderen Autoren — Pfeiffer (l. c.), Pfeiffer und Beck (l. c.). Richter (l. c.) Voges (198), Gioelli (73), Meunier (l. c.), Delius und Kolle (l. c.) — soll dies nicht bestehen.

Thatsächlich sind meine in Glycerin-Agar vorgenommenen Einsäte meistentheils steril geblieben; bei einem kleineren Theile derselben war ein positives Resultat zu verzeichnen.

Solche Unterschiede bei den Resultaten stellte ich nach der berechtigten Vermuthung Pfeiffer's, mit den verschiedenen Verhältnissen, unter welchen die Entwickelung der betr. Bacillen stattfindet, in Zusammenhang. Nämlich der Influenzabacillus ist gegen die verschiedenen sein Nährmedium zusammensetzenden Stoffe ungemein empfindlich: so ist es mir gelungen zu constatiren, dass zuweilen es wohl genügt die Sorte des dazu angewandten Pepton oder die betr. Reaction des Nährmediums zu ändern, um positive Resultate zu erhalten, während vorher die Impfungen steril blieben. Es ist eigentlich gar nicht so leicht die den einzelnen Bestandtheilen eines Nährbodens, die Entwickelung des Influenzabacillus begünstigenden Verhältnisse genau zu bestimmen. Sicher ist es aber — wie schon Richter (176) bemerkte —, dass dabei die richtige Reaction der Nährböden sehr viel beiträgt; thatsächlich habe ich feststellen können, dass die scharf alkalische Reaction besser dazu geeignet ist als eine schwache Alkalescenz, wie sie von mancher Seite empfohlen wird.

Ausserdem habe ich auch mit den Ei-Nährböden von Nastiukow (141—142) versucht, jedoch die damit erreichten Resultate waren negativ. Durch die von Capaldi (38) angegebenen Modification, d. h. durch von vorn heraus schon aseptische Nährböden, anstatt der nachträglich durch Sterilisation aseptisch gewordenen Nährmediums, konnte ich nur eine träge Entwickelung beobachten; in der Mehrzahl der Fälle blieben die Einsäte ganz steril.

Als ganz überflüssig erachtete ich auch es mit den weiteren zur Darstellung von für den Influenzabacillus vorgeschlagenen Nährböden zu versuchen, wie z. B. mit solchen durch Zusatz von Hämoglobinpräparaten (Gioelli, l. c.), von Sperma (Cantani, 37) hergestellt, oder die Stoffwechselproducte des Staphylococcus aureus und anderer gew. Keime (Meunier, 134; Grassberger, 76—77) oder auch mit Blut gemischten Eiter enthaltend und nachher discontinuirlich 60°—70° C (Richter, l. c.) sterilisirt; destoweniger habe ich Versuche mit der aus dem defibrinirten Blut und Agar bestehenden und bei 50°—60° C. ausgesetzten Mischung (Grassberger, l. c.) angestellt.

Jedenfalls darf man wohl als sicher nachgewiesen annehmen, dass gegenwärtig von sämmtlichen Bacteriologen die Nährböden, welche Blut oder Hämoglobin enthalten, die besten und vielleicht die einzigen zur Entwickelung des Influenza-Bacillus geeigneten Nährmediums erklärt werden.

Die culturellen und morphologischen Charaktere des von mir isolirten Mikroorganismus stimmen vollkommen mit den von Pfeiffer beschriebenen Merkmalen überein.

Die Oberfläche der Agarplatte 24 Stunden nach der Einsaat erscheint bei durchbrechendem Licht mit thauartigen durchsichtigen Tröpfchen besetzt; wird die Beobachtung bei directem Licht vorgenommen, so zeigt die Culturplatte eine weissliche Färbung auf. Die betr. Colonien erreichen nie einen bedeutenden Umfang und zeigen niemals Neigung zur Zusammenfliessung; folglich durfte es sich dabei gar nicht — wie mancher Autor behauptete — um ein echtes Häutchen oder um einen Belag im engeren Sinne des Wortes handeln.

Das sich in den Culturröhrchen ansammelnde Condensationswasser wird nicht trüb, nur am Boden werden einige weisslichen aus Pfeiffer'schen Bacillen bestehende Flocken beobachtet. Unter dem Mikroskop errcheinen die Colonien scharf begrenzt und glänzend, ihre Oberfläche ist gleichmässig und homogen.

Diese Merkmale werden sowohl bei dem nach der Pfeiffer'schen Methode mit menschlichem oder Kaninchen-Blute beschickten, sowie bei dem nach dem Verfahren von Voges hergestellten Agar beibehalten. Desgleichen gelang es mir nicht irgendeinen culturellen Unterschied, in den Fällen bei welchen der Bacillus sich sogar auf Glycerin-Agar entwickelt hatte, wahrzunehmen.

Schon 12—14 Stunden nach stattgefundener Impfung beobachtete ich bei den Bouillon-Culturen eine leichte, gleichmässige, mit der bei den Culturen des Pneumococcus Fränkel wahrzunehmenden identische Trübung, nebst einem geringen weisslichen, flockigen Niederschlage. Nach 48 Stunden war die Trübung eine bedeutendere, zu welcher Zeit die üppigste Entwickelung sich geltend machte; diese Trübung blieb dann mehrere Tage lang unverändert, um nachträglich allmählig abzunehmen, bis am 6. oder 7. Tage zuweilen etwas später wo die Cultur ihre ursprüngliche, einer sterilen Bouillon ähnliche Durchsichtigkeit wieder zeigte.

Wegen der Hinfälligkeit und der raschen Erschöpfung der Influenza-Bacillen, ist es erforderlich wenigstens an jedem 2. oder 3. Tage, damit event. die Cultur nicht ganz zerstört werden, die Ueberpflanzungen vorzunehmen.

Mikroskopisch erweisen sich die Influenzabacterien als sehr feine und kurze, mit rundlichen Enden versehene, gegen den centralen Theil ziemlich verschmälerte und hier nicht so tief gefärbte Stäbchen, so dass sie am ersten Blick mit Diplokokken grosse Aehnlichkeit zeigen.

Durch dieses ganz besondere morphologische Merkmal wird — meiner Meinung nach — der Umstand erklärt, dass beinahe alle Pfeiffer vorausgegangenen Forscher die bacilläre Form der in Rede stehenden Bacterie nicht genau erkannt und dieselbe des öfteren mit den Diplokokken verwechselt haben. So z. B. beschreibt Babes (l. c.) dünne, spindelförmige unter sich wie die Diphtheriebacillen durch einen verdünnten fadenförmigen Theil zusammenstehende Bacterien; Deligianni giebt eine feinste, sanduhrförmige Bacterie an; Fischel (l. c.) schildert ein dünnes, unbewegliches Stäbchen, bei welchem die Kokkeneintheilung wahrzunehmen war; derselbe Autor giebt ferner an, dass meist nach 30 Stunden keine Stäbchen mehr, sondern Diplokokken und häufig Kokkenreihen auftreten.

Werden sowohl die frischen wie die gefärbten Präparate namentlich bei starker Vergrösserung sorgfältig untersucht, so kann man in unzweideutiger Weise die stäbchenartige Form des Mikroorganismus wahrnehmen. Diese Form tritt hauptsächlich bei jungen Blut-Agarculturen auf; bei den Bouillonculturen erscheinen die Bacillen etwas kürzer und ähneln sehr der Kokkengestalt, jedoch werden bei ihnen stets die typischen Merkmale des Coccus vermisst, nämlich dass bei dem Influenzabacillus einer der Durchmesser des Bacterienleibes grösser ist. Am häufigsten liegen sie in Fäden oder gepaart zusammen, und solche Gebilde sollen nach Pfeiffer Spaltungsformen sein, wodurch die angegebene Verwechselung mit Diplokokken oder mit Streptokokken leichter vorkommen kann.

Da bei den Influenzabacillen keine Capsel vorhanden ist und sie durch Gram'sche Methode nicht gefärbt werden, liegt keine grosse Schwierigkeit um sie vom Pneumococcus Fränkel zu unterscheiden. Eine Verwechselung derselben mit den Diplokokken und der Streptokokken wird ferner durch die unvollkommene Gleichmässigkeit der einzelnen Bestandtheile der Influenzabacillen, durch das Auftreten der bacillären Form sobald sie in geeignete Nährböden übertragen werden, völlig zu vermeiden sein; dadurch dürfen wir wohl die erwähnten, gleichwie die von Grassberger, Gioelli, Zirolia u. m. a. beobachteten Gebilde als Entwickelungsstufen und vielleicht auch als Involutionsstadien der genannten Mikroorganismen betrachten, welche sehr wahrscheinlich in Zusammenhang mit dem verschiedenen mehr oder weniger geeigneten Nährmedium stehen.

Was nun das Verhalten gegenüber den Farbstoffen betrifft, muss ich hier hervorheben, dass ich die besten Färbungen durch die Ziehl'sche Lösung, sowie durch Safranin und Methylenblau (erwärmt) gewonnen habe. Ueberhaupt nimmt der Influenzabacillus sehr schwer

die gew. Anilinfarbstoffe auf; bessere Resultate werden erreicht, wenn diese Farbstoffe in Sublimatlösung nach dem Verfahren von Pewsner[1]), aufgelöst werden, eine Methode, welche bereits Nastiukow (143) dazu angewandt hat.

Obwohl die morphologischen und culturellen Charaktere des von mir isolirten mit denen des Pfeiffer'schen Mikroorganismus ganz genau identisch waren, glaubte ich jedoch, angesichts der zahlreichen über die Identität des Influenzabacillus stattgefundenen Discussionen, es wäre nicht überflüssig gewesen, jeden Zweifel über die Identität des von mir isolirten Bacillus mit dem von Pfeiffer zu beseitigen.

Zu diesem Zwecke habe ich die von mir gewonnene Cultur mit einer zweiten, die ich aus dem Institut des Herrn Prof. Kral zu Praga erhalten hatte, verglichen.

Eine dritte Cultur erhielt ich von Herrn Prof. Tizzoni in Bologna, und hier spreche ich demselben meinen besten Dank dafür aus.

Aus dem von mir vorgenommenen Vergleich ergab sich, dass die Charaktere der von mir hergestellten genau mit denen der als typische Cultur des Bacillus Pfeiffer geltenden, aus dem Kral'schen Laboratorium stammenden Cultur identisch waren. Daraus erwarb ich die absoluteste Sicherheit darüber, dass der von mir isolirte unzweifelhaft der Bacillus Pfeiffer's, d. h. der echte Krankheitserreger der Influenza war.

Hier sei mir wohl gestattet, vom aufgestellten Thema etwas abzuweichen, indem ich die bis jetzt ungelöste zwischen Pfeiffer und Bruschettini seinerzeit schwebende Streitfrage berühren möchte.

Kurze Zeit nach dem Erscheinen der Pfeiffer'schen Mittheilung (156), wurde von Bruschettini (25) — Assistent bei dem Laboratorium des Herrn Prof. Tizzoni — durch ein von Pfeiffer'schen Methode abweichendes Verfahren aus Influenzakranken ein Mikroorganismus isolirt, welcher nach Angabe Bruschettini's mit dem Bacillus Pfeiffer ganz identisch sein sollte.

Das Verfahren von Bruschettini besteht darin, dass er unter allen aseptischen Maassregeln sterilisirte Reagensröhrchen mit einer gewissen Menge (3—5 ccm) von aus den Adern der sich im acuten Fieberanfall befindenden Influenzakranken entnommenem Blute beschickte und stellte sodann diese Röhrchen in den Thermostat bei 37° C. und während 5—6 Tage, einen Zeitraum, welcher wohl genügend ist, um eine üppige Wucherung der Influenzabacillen zu erhalten.

---

1) Ueber Sublimatlösungen der Anilinfarben. Wratsch 1892. Nr. 2. (russisch).

Bruschettini gelang es ferner, solche Bacillen nicht nur auf Agar, sondern auch in mit Gallerte und Pepton gemischtem Blutserum, in gew. Bouillon bei 37° C. und endlich in Gelatine bei 22° C. zu züchten; jedoch scheint die Entwickelung darin eine sehr träge zu sein.

Der von Bruschettini gezüchtete Bacillus zeigt die gleichen morphologischen Charaktere wie der Bacillus Pfeiffer, indem er häufig in älteren Blutculturen, sowie in anderen Nährmediums diplokokken- und streptokokkenartige Gebilde aufweist.

Pfeiffer und Beck (l. c.) behaupten aber, dass der von Bruschettini isolirte Mikroorganismus von dem von Pfeiffer entdeckten Bacillus, d. h. von dem echten Influenza-Bacillus durchaus verschieden ist: dieser letztere nämlich gedeiht ausschliesslich auf Blut-Agar oder in Hämoglobin enthaltenden Nährböden, bei einer maximalen 42° C. hohen Temperatur, und bei einer minimalen Temp. bis 26—27° C. lebt, während der von Bruschettini entdeckte Mikroorganismus auch in den gew. Nährböden und sogar bei 22° C. Temperatur gedeiht; der erstere ist streng aërobius, ist gegen Abtrocknung im geringsten Grade widerstandsfähig (stirbt nach 1—2 Stunden langdauernder Abtrocknung bei 37° C., und nach 24 Stunden bei Zimmertemperatur ab), ist nur für Affen pathogen, bei den Kaninchen soll er bloss eine toxische Wirkung entfalten; der zweite aber ist facultativ aërobius, kann der Abtrocknung 25—70 Tage lang widerstehen (wie es übrigens auch den Untersuchungen Tizzoni's (192) und Bombicci's (18) hervorgeht), für Kaninchen und Meerschweinchen ist er pathogen.

Ich beabsichtige durchaus nicht, diese Polemik eingehend zu erörtern und die Untersuchungen der beiden Forscher zu controliren; andererseits aber, da ich sowohl die Pfeiffer'sche wie die Bruschettini'sche Cultur untersucht habe, darf ich über diese Frage nicht schweigen. Von den anaërobischen Eigenschaften, sowie von der Widerstandsfähigkeit gegen Abtrocknung und gegen verschiedene Temperaturgrade, über welche ich keine besondere Versuche angestellt habe, sehe ich ganz ab und beschränke mich vielmehr, jene Merkmale, welche, da sie meinen Untersuchungen direct angehören, von mir eingehend erforscht wurden, nämlich die culturellen und morphologischen Charaktere, sowie die Pathogenität des in Rede stehenden Mikroorganismus in Betracht zu nehmen.

Culturelle Merkmale. Wie schon erwähnt, besteht gegenwärtig kein Zweifel mehr darüber, dass die Blut- und Hämoglobin enthaltenden Nährböden am besten zur Züchtung des Influenzabacillus geeignet sind; jedoch behaupte ich, dass die Angabe, nach welcher

dieser Bacillus ausschliesslich in solchem Nährmedium gedeihen kann, wohl übertrieben ist.

Die eigentlichen, die Entwickelung des Influenzabacillus in Hämoglobin enthaltenden Nährböden begünstigenden Factoren sind uns noch unbekannt, und man darf wohl annehmen, dass ja andersartige Nährmediums aufgefunden werden könnten, welche in höherem Grade dieselbe begünstigen mögen; ausserdem nach dem Obenerwähnten ist es leicht zu ersehen, dass der Bacillus Pfeiffer auch in anderen verschiedenartigen Nährböden cultivirt worden ist, unter anderen in Glycerin-Agar und in Bouillon (Pfeiffer, l. c.). In seiner in Gemeinschaft mit Beck herausgegebenen Arbeit nimmt Pfeiffer sogar an, dass besondere Bedingungen vorhanden sein können, unter deren Einfluss die Influenzabacillen auch in Glycerin-Agar sich entwickeln können, als solche werden von ihm beispielsweise einen besonderen Alkalescenzgrad, den Gehalt an Pepton u. s. w. angegeben: Pfeiffer und Beck ist es nicht gelungen, die gleichen Bedingungen hervorzurufen, doch wird von diesen Autoren die Möglichkeit wohl zugegeben, dass andere Forscher dieselben ja herstellen haben können.

Wie schon erwähnt, habe ich constatiren können, dass je nach dem Verhalten der Alcalinität der Nährböden und nach der Qualität des Peptons die Entwickelung des Influenzabacillus begünstigt oder verhindert wird. Dies habe ich durch Anwendung der Kral'schen Cultur und zuweilen mit einem positiven Befund nachgeprüft.

Ueber die Möglichkeit einer üppigen Entwickelung des Influenzabacillus auf gew. Gelatine habe ich keine ausführlichen Versuche angestellt und folglich kann ich darüber kein entscheidendes Urtheil aussprechen. Aus den verschiedenen diesbezüglichen von mir ausgeführten Versuchen ergeben sich nur negative Resultate; jedoch bin ich ganz davon entfernt zu behaupten, dass ich dadurch berechtigt bin, in sicherster Weise ausschliessen zu müssen, dass in solchen Nährböden der Bacillus Pfeiffer nicht gedeihen kann; aus erfolglosen Versuchen können wir durchaus nicht die diesbetreffenden positiven Befunde Bruschettini's wegfallen lassen!

Morphologische Merkmale. Pfeiffer behauptet, dass Bruschettini nie mit dem echten Influenzabacillus, und sogar auch nicht mit einem und demselben Mikroorganismus, sondern mit mehreren Varietäten desselben gearbeitet hat.

Ich habe constatiren können, dass der Mikroorganismus des Bruschettini durch manche Formänderungen von dem Pfeiffer'schen abweicht: nämlich der erstere tritt in den auf gew. Nährböden hergestellten Culturen, namentlich in Bouillon in ganz eigenthümlicher

Weise auf, indem die einzelnen Elemente sich in streptokokkenartigen Ketten anordnen. Nimmt man nun in Erwägung, dass auch der von Pfeiffer beschriebene, sowie der von mir isolirte Bacillus insbesondere in älteren Culturen und in ungünstigen Nährböden die Neigung zeigt, diplokokkenartige Gruppen und verschiedene lange Fäden zu bilden, so glaube ich, dass man wohl annehmen kann, dass in bestimmten Verhältnissen durch Zusammenfliessen mehrerer gepaarten Gebilde solche Bacterien als lange Streptokokken erscheinen können, welche Erscheinung selbstverständlich die Forscher, welchen es nicht gelang den gleichen Mikroorganismus in den eben erwähnten Nährmediums zu züchten, nicht wahrnehmen konnten.

Uebrigens, die culturellen und morphologischen Merkmale des Bruschettini'schen sind mit denen des Pfeiffer'schen Bacillus ganz identisch. Im Gegensatz zu der Angabe Pfeiffer's habe ich in der Cultur von Bruschettini weder die an Staphylokokken erinnernden Gebilde, noch Grössenunterschiede zwischen dem Pfeiffer'schen und dem Bruschettini'schen Mikroorganismus constatiren können.

Ferner ist es uns ganz unbekannt, ob besondere bei jeder einzelnen Influenzaepidemie obwaltenden und zur Zeit noch nicht bekannten Verhältnisse irgend einen Einfluss auf die morphologischen und biologischen Charaktere des die Entwickelung hervorrufenden Mikroorganismus entfalten können; wodurch wir uns ja die geringen Unterschiede, welche die verschiedenen Forscher bei einem und demselben, jedoch von verschiedener Herkunft stammenden Mikroorganismus, erklären.

Pathogenität. Dass der von Bruschettini isolirte Mikroorganismus als pathogen für die Kaninchen sich erwies, soll eigentlich nicht ausschliessen lassen, dass er der echte Influenzabacillus sei; wie weiter nachzuweisen ist, kann ich diese Eigenschaft völlig bestätigen.

Was endlich den Einwand von Pfeiffer gegen die Bruschettini'sche Methode anbelangt, so möchte ich bemerken, dass das Verfahren durch welches die mit Blut hergestellten Culturen mehrere Tage lang (5—6) im Thermostat aufgehalten werden, eigentlich keine zu grosse Sicherheit im Erfolge gewährt und kann wohl einer Kritik unterzogen werden. Da aber durch diese seine Methode Bruschettini stets die gleichen Resultate erzielt, und da er ausserdem aus den Auswürfen derselben Patienten den nämlichen von ihm im Blute der letzteren aufgefundenen Mikroorganismus isolirt hat, so müssen wir ganz ausschliessen, dass es sich stets um zufällige Befunde handelte.

Fassen wir nun unsere Auseinandersetzungen zusammen, so ergiebt sich, dass wir die Behauptung von Pfeiffer und Beck über die

Identität des Bruschettini'schen Bacillus als nicht genügend berechtigt zu betrachten ist; und wir sind der Meinung, dass die geringfügigen von uns bei den zwei Mikroorganismen bemerkten morphologischen und culturellen Verschiedenheiten uns gar nicht berechtigen, die von Bruschettini unter der hochanzupreisenden Leitung des Herrn Prof. Tizzoni erhaltenen Resultate zu unterschätzen.

Pathogenität des Influenzabacillus.

Pfeiffer hat in verschiedene Thiere (Mäuse, Ratten, Meerschweinchen, Kaninchen, Schweine, Katzen, Hunde, Affen) reine Culturen von Influenzabacillen, sowie den diese Bacillen enthaltenden Auswurf inoculirt. Nur bei den Affen, indem er denselben die Bacillen in die Luftröhre oder direct ins Lungengewebe einspritzte, gelang es ihm, manche krankhafte Erscheinungen zu beobachten, welche eine verhältnissmässige Aehnlichkeit mit den beim Menschen durch die Influenza herbeigerufenen Veränderungen zeigten: Fieber, etwas Husten, Bronchialcatarrh. Die Einspritzung von höheren Mengen (3 Agarculturröhrchen) in die Luftröhre bewirkt acute Intoxication mit rasch darauffolgendem Exitus; durch die Section wurde keine beträchtliche Veränderung weder bei den Athmungsorganen noch bei anderen Organen wahrgenommen.

Bei den in gleicher Weise behandelten Kaninchen konnte er nur toxische Erscheinungen, Temperaturveränderungen, bedeutende Muskelschwäche beobachteten. Nach 5—6 Stunden, falls die eingespritzte Menge keine beträchtliche war (1 Agarculturröhrchen) erholten sich die Versuchsthiere vollständig; durch Einspritzung der dreifachen Dosis gingen sie aber nach kurzer Zeit zu Grunde.

Bei den Kaninchen hatte Pfeiffer etwa 100 Versuche ausgeführt, nämlich inoculirte er in dieselben das Blut sowie den Auswurf von Influenzakranken, oder spritzte er reine Culturen in die Venen, in die Trachea und in die Lunge der Versuchsthiere hinein; jedoch waren betr. Resultate immer die gleichen, es gelang ihm nie bei den Versuchsthieren die typischen bei dem Menschen vorkommenden Influenzaerscheinungen hervorzurufen.

Bruschettini hat, seinerseits und im Gegensatz zu Pfeiffer, nach Einspritzung ½ cbcm einer seiner mit Influenzablut hergestellten Culturen in die Luftröhre der Kaninchen Hyperthermie und darauffolgende Abnahme der Temperatur, und alsdann nach 48 Stunden unter den gleichen von Pfeiffer wahrgenommenen Symptomen den Exitus beobachtet, bei der Section ergab sich eine entzündliche bronchopneumonitische Hyperämie. Durch Einspritzung 1—2 Tropfen der gleichen Cultur gingen

die Versuchsthiere nach 8—10 Tagen unter den gleichen Symptomen zu Grunde; bei der Section: Bronchitis, Splenisationsherde in der Lunge und typische bronchopneumonitische Herde, seröse oder blutige mit einzelnen Fibrin- und Eiterflocken gemischte Flüssigkeit, nebst eiterfibrinösem Exsudat in der Pleurahöhle. Zuweilen wurden von ihm auch metastatische Herde in der Nierenrinde und auf der Leberoberfläche wahrgenommen.

Durch sich nachfolgende Uebergänge im Kaninchenkörper gelang es Bruschettini nach trachealen Inoculationen, die Virulenz der Bacillen in hohem Grade zu steigern.

Klein (l. c.) hat bei seinen Versuchen an Affen und Kaninchen stets negative Resultate erhalten.

Voges, sowie mehrere der obenerwähnten Autoren, welche die Untersuchungen Pfeiffer's controllirt haben, erreichten keine besseren Resultate.

Mossé (l. c.) behauptet, dass der Influenzabacillus, indem er durch den Organismus der Thiere durchgeht, seine Virulenz einbüssen soll.

Meunier (132—133) wiederholte 1897 diese Untersuchungen über die Pathogenität des Bacillus Pfeiffer jedoch mit durchaus negativen Resultaten.

Im selben Jahre Delius und Kolle (l. c.) konnten bei den von ihnen angestellten Immunisationsversuchen wahrnehmen, dass 12 bis 48 Stunden nach der Inoculation von Influenzareinculturen, nämlich von 1/2—1 mg der Agar-Cultur und von 0,5 cbcm der Bouillon-Cultur auf je 100 g Körpergewicht des Thieres in die Peritonealhöhle der Versuchsthiere (Kaninchen, kleine Meerschweinchen, Mäuse), diese letzteren unter toxischen Erscheinungen zu Grunde gingen. Bei der Section war nur eine mehr oder weniger ausgeprägte reactive Veränderung des Bauchfelles vorhanden, welches hyperämisch und mit einem blutigen oder eiterfibrinösen, den Bacillus Pfeiffer in Reincultur enthaltenden Exsudat besetzt war; das Blut und die übrigen Organe zeigten sich ganz steril. Nach endovenösen oder subcutanen Injectionen erfolgte der Tod der Versuchsthiere erst durch Anwendung von sehr höheren Dosen.

Während aber einerseits die wiederholten, experimentellen Untersuchungen zu keinem sicheren befriedigenden Resultate gelangten, andererseits lieferten zahlreiche klinische und anatomisch-pathologische Mittheilungen den unzweideutigen Nachweis, dass der Bacillus Pfeiffer bei dem Menschen die mannigfachsten verschiedenartigen krankhaften Veränderungen hervorruft.

Neuerdings beobachtete Cantani (37 bis) nach der Injection von

2 mg einer 57° C. sterilisirten Agarcultur der Influenzabacillen bei einem Menschen, Frösteln und Fieber, heftige Kopfschmerzen, Mattigkeit, Schmerzen in den unteren Gliedern, Abgeschlagenheit. Das Fieber dauerte ungefähr zwei Tage lang, um dann unter starker Schweissabsonderung allmählich abzunehmen. Bei den Meerschweinchen hat die gleiche Dosis keine Wirkung entfaltet.

Die von den vorausgegangenen Autoren erhaltenen Ergebnisse sind zwar nicht sehr anmuthigend, trotzdem schien es mir doch die Pathogenität des von mir isolirten Influenzabacillus zu erforschen: dazu wandte ich als Versuchsthiere die Kaninchen an. Es war mir eigentlich unbegreiflich, wie bei einem für die toxischen Stoffwechselproducte so empfindlichen Thiere keine der bei den Menschen vorkommenden diesbezüglichen krankhaften Veränderungen hervorgerufen werden könnten.

Meine Versuche stellte ich zunächst in der Weise an, dass ich die betr. Agar-Culturen, sowie die in Bouillon mit Zusatz von Blut hergestellten Culturen in das Unterhautzellgewebe, in die Venen, in die Luftröhre und in die Peritonealhöhle inoculirte, dabei habe ich stets dafür Sorge getragen, dass die einzuspritzenden Culturen stets eines und desselben Alters (d. h. 24 Stunden für die Agarculturen und 2 Tage für die Bouilloncultureu) waren.

Diese Versuche fanden in ausführlichster Weise statt; da die dadurch gewonnenen Ergebnisse stets beinahe unter sich gleich waren, so verzichte ich darauf, die einzelnen Versuchsreihen mitzutheilen; doch möchte ich hier nur dies voraussetzen, dass die, um die im Nächststehenden zu schildernden krankhaften Erscheinungen hervorzurufen, stattgefundenen Einspritzungen in die Peritonealhöhle stets mit geringeren Dosen vorgenommen worden waren; bei den endovenösen Injectionen waren dazu höhere Mengen nöthig.

Nach Einspritzung von kleineren Mengen einer 24 Stunden alten Agar-Cultur kamen bei den Versuchsthieren keine nennenswerthen Störungen vor. Nach Einspritzung einer aus zwei Agar-Röhrchen bestehenden Culturmenge waren fast unmittelbar nach Inoculation die Versuchsthiere abgeschlagen und unbeweglich, nahmen keine Nahrung zu sich, es bestand bei ihnen Hyperthermie (40—41° C.). Einige Stunden nachdem war eine Abnahme dieser Erscheinungen zu beobachten, 12 Stunden später war keine Spur derselben mehr vorhanden.

Durch Inoculation von 1—5 cbcm einer 48 Stunden alten Blutbouillon-Cultur in ein Kaninchen vom gewöhnlichen Körpergewicht (1500 g) erhielt ich ein gleiches negatives Resultat; 6—10 cbcm derselben Cultur erzeugten aber die eben erwähnten Veränderungen.

Diese nämlichen Veränderungen pflegten noch in ausgeprägter Weise aufzutreten, wenn noch höhere Dosen zur Anwendung kamen, d. h. drei oder mehr Agar-Röhrchen, oder noch 15—20 cbcm der Bouillon-Cultur: bei den Versuchsthieren war nämlich eine bedeutende Muskelerschlaffung wahrzunehmen, welche zunächst am stärksten die hinteren Glieder in Anspruch nahm, um dann allmählig sich über den ganzen Körper zu erstrecken; betreffende Thiere lagen unbeweglich am Boden, als ob es sich um eine echte Lähmung handelte, die Athmung wurde dyspnoisch, die Temperatur stieg bis 41,5—42° C. Solche Erscheinungen dauerten bis im präagonalen Zustand an, welcher nach 12—48 Stunden je nach der Widerstandsfähigkeit des Thieres auftrat. Die Temperatur nahm bis unter die Norm in so beträchtlicher Weise ab, dass man es durch einfaches Tasten wahrnehmen konnte; die Athmung blieb häufig, wurde aber nach und nach sehr oberflächlich, das Thier konnte gar nicht auf den Beinen stehen, blieb auf einer Seite liegen, der Kopf war sehr erstreckt, die Nackenmuskeln waren starr. Zu gleicher Zeit traten, sei es spontan, sei es nach Reizung, klonische Krämpfe auf, welche zuerst die hinteren Glieder und alsdann den ganzen Körper heftig in Anspruch nahmen; bald nachher war das Thier todt.

Bei der Section war ausser einer nach der Einspritzung in die Luftröhre auftretenden geringeren Hyperämie der Bronchialschleimhaut, nichts Abnormes zu beobachten: bei den einzelnen Organen war keine nennenswerthe Veränderung aufzufinden; die Milz war stets klein und zeigte seine normale Beschaffenheit. Nur bei den nach intraperitonealer Inoculation zu Grunde gegangenen Versuchsthieren konnte ich locale reactive mit den von Delius und Kolle angegebenen identischen Veränderungen beobachten.

Nach der Impfung aus Blut und aus verschiedenen Organen gelang es mir nur selten die Entwickelung von spärlichen Colonien des Influenzabacillus, und nämlich stets im Zustande einer reinen Cultur wahrzunehmen; meistens blieb die Impfung ganz steril.

Thatsächlich — wie bereits Pfeiffer, Bruschettini, Delius und Kolle hervorgehoben haben — handelte es sich dabei nicht um eine Infection, sondern um eine echte Intoxication: dies war übrigens dadurch nachgewiesen worden, dass die inoculirten Bacterien sich im Blute gar nicht vermehrten.

Diese erste Versuchsreihe dient nur dazu, die von den mir vorgegangenen Forschern mitgetheilten Thatsachen zu bestätigen.

Trotzdem, und mit der Absicht, womöglich in den einzelnen Organen irgend eine Localisation hervorzurufen, habe ich Impfungen

auch in diese letzteren aufgeführt und nämlich direct in das Lungengewebe, ohne Verletzung der Brustwand, in die Leber, in die Milz, in die Eierstöcke — nach vorausgeschickter Laparotomie —, in die Nieren und Nebennieren — durch extraperitonealen Eingriff — und endlich in die Hoden, in Knochenmark, in die Gelenke, in das Mittelohr und ins Gehirn.

Da nun bei der Einspritzung von Culturen in diesen Organen (besonders im Gehirne, in der Paukenhöhle, in den Nebennieren, in den Eierstöcken, in den Hoden und in der Milz) eine beträchtliche Ausdehnung der betreffenden Gewebe auftrat, so konnte ich trotz Anwendung ziemlich starker Culturlösungen, blos geringere Culturmengen einführen.

Was nun die Localisation des Influenzabacillus in den Bauchorganen betrifft, so blieben die bei diesen vorgenommenen Inoculationen stets negativ: die betreffenden Versuchsthiere und namentlich die, bei welchen die Inoculationen in die Leber, Milz, Eierstöcke ausgeführt worden waren, zeigten sofort nach dem Eingriff die Störungen bezw. die Veränderungen, welche überhaupt nach jeder beträchtlichen Verletzung aufzutreten pflegen; jedoch fanden sie sich bald nach den ersten 12 Stunden beinahe wieder normal.

In der Mehrzahl der Fälle konnte ich den Nahtlinien entlang, trotz der strengsten antiseptischen Maassregeln, subcutane Eiterungen beobachten; diese Vereiterung hatte nach einiger Zeit die Ulceration der jungen Narbe hervorgerufen, um alsdann allmählig zu verschwinden. Dieses Vorkommniss, welches ich zunächst von einer durch gewöhnliche Eiterungserreger hervorgerufenen Wundinfection abhängen liess, habe ich aber nachträglich aus mehreren Gründen näher betrachtet, und muss danach behaupten, dass es kein banaler Befund, sondern ein ziemliches wichtiges Ergebniss darstellt, welches ja eine besondere Besprechung bedarf.

Die obenerwähnte Vereiterung kam mit der grössten Häufigkeit bei meinen Versuchen vor, wurde aber so gut wie nie bei den sonstigen Laparotomien beobachtet; ferner, mehrere der Versuchsthiere, bei welchen diese Eiterung aufgetreten, namentlich als diese umfangreich war, gingen nach 20—30 Tagen und mehr durch eine beträchtliche Cachexie und unter denselben Symptomen, welche bei den Versuchsthieren nach Inoculation von beträchtlichen Dosen der Influenzacultur aufzutreten pflegten, zu Grunde. Bei der Section war nichts Abnormes zu sehen. In den Fällen, wo die Einspritzung in die Leber ausgeführt worden war, nur das Vorhandensein einiger mehr oder

weniger schlaffer Verwachsungen zwischen der Leber und dem parietalen Bauchfellblatt zu etndecken; Blut und innere Organe steril.

Diese Thatsache erweckte bei mir den Verdacht, ob diese Vereiterung in directem Zusammenhange mit den von mir injicirten Influenzabacillen stehen sollte, und namentlich aus dem Grunde, weil ich constatirt hatte, dass dieselbe häufiger und umfangreicher zum Vorschein kam, als in die Leber und in die Milz eine beträchtlichere Culturdosis inoculirt wurden. Bei solchen Versuchen hielt das betreffende Organ nur den geringsten Theil der eingespritzten Culturmenge zurück, der übrige, vielleicht der grösste Theil derselben floss aus dem schmalen Stichcanal in die Peritonealhöhle heraus.

Dass diese Vereiterung nicht von den zufällig nach dem operativen Eingriffe in die Wunde gelangten gewöhnlichen Eitererregern hervorgerufen sein sollte, schien es mir auch durch ein anderweitiges Vorkommniss unterstützt: nämlich die Vereiterung ging von den tieferen Nahtschichten aus, erst im letzten Stadium griff sie auf die Haut über, welche letztere bis dahin keine Spur von irgend einer Entzündung gezeigt hatte; wäre aber die Eiterung durch die secundär hinzugekommenen pyogenen Keime hervorgerufen und von denselben unterhalten worden, so wäre das ganze Verhalten wohl ein ganz verschiedenes gewesen.

Aus diesen Betrachtungen erhielt ich die Ueberzeugung, dass die Vereiterung der Laparotomiewunde von dem Influenzabacillus hervorgerufen werden musste: wie ich im Nachstehenden nachweisen werde, wurde diese Ueberzeugung durch die mikroskopische und culturelle Untersuchung völlig bestätigt.

Nun tritt hier eine in chirurgischer Beziehung hochwichtige Frage auf: nämlich ob dem Influenzabacillus eitererregende Eigenschaften zukommen.

Pfeiffer, welcher in den Infiltrationsherden der Lungen der Influenzakranken kleine, seiner Meinung nach, durch den Influenzabacillus hervorgerufene Abscesse entdeckte, hat es schon hervorgehoben, dass dieser Mikroorganismus unter gewissen Bedingungen Eiter bilden kann; Bruschettini, sowie Delius und Kolle haben der erstere im Pleuraexsudate, die letzteren im Peritonealergusse Eiterflöckchen gefunden.

Dem von diesem Bacillus auf die weissen Blutkörperchen entfalteten Einfluss habe ich nun nachforschen wollen. Zu diesem Zwecke habe ich in subcutan gebildeten Einstülpungen mehrerer Kaninchen einige lebende Culturen des Influenzabacillus enthaltende Capillarröhrchen eingeführt; als Controle stellte ich in anderen ähn-

lichen Einstülpungen einfache Bouillon enthaltende Capillarröhrchen hinein. Bald nach einigen Stunden trat an den Enden der die Influenzacultur enthaltenden Röhrchen die Leukocyteneinwanderung auf; nach 12—24 Stunden wurde dieselbe stets ausgeprägter, so dass die Röhrchen mit Leukocyten ganz ausgefüllt waren. Die Controlröhrchen blieben aber ganz und gar durchsichtig.

Bei den aus diesen Culturröhrchen gefertigten und mit Methylenblau oder mit den Czenzynke'schen, nach dem Verfahren von Canon (34) gefärbten Präparaten (nämlich 5 Minuten langes Fixiren der schon an der Luft abgetrockneten Präparate in absolutem Alkohol; alsdann werden dieselben 3—6 Stunden lang und bei 37° C. in einem nach folgenden Angaben hergestellten Gemisch: 40 g concentrirte wässerige Methylenblaulösung, 20 ccm einer 1/2 proc. Eosinlösung in Alkohol à 70° spec. Gew., 40 g destillirtes Wasser) habe ich zahlreiche Influenzabacillen einhüllende Leukocyten gefunden.

Daraus ergiebt sich nun, dass der Bacillus Pfeiffer einen positiven chemotaktischen Einfluss auf die Leukocyten entfaltet: somit dürfte man wohl annehmen, dass der Influenzabacillus schon Vereiterungen hervorrufen mag.

Die mikroskopische Untersuchung des bei den Laparotomiewunden vorkommenden Eiters liefert den sichersten Nachweis, wie es durch die weiter zu schildernden Versuche bestätigt wird, dafür, dass dieser Bacillus eitererregende Wirkung entfaltet. In dem aus den Laparotomiewunden gewonnenen Eiter habe ich zahlreiche Pfeiffer'sche Bacillen auffinden können, wovon einzelne über den verschiedenen Eiterbestandtheilen lagen, der meiste Theil der Bacillen war von Eiterkörperchen-Protoplasma eingeschlossen.

Obwohl diese Eigenschaft zwar keine pathognomonische Bedeutung hat, ist sie jedoch wohl in der Praxis in Betracht zu nehmen, nämlich als es sich um Fälle handelt, wo die Diagnose der durch den Influenzabacillus hervorgerufenen Eiterprocesse festzustellen ist.

Die culturelle, bei diesem Eiter angestellte Nachprüfung, hat unsere Vermuthung in glänzender Weise bestätigt: mit dem in Blut-Agar geimpften Eiter habe ich nämlich die schönsten Reinculturen des Influenzabacillus erhalten können. In einzelnen Fällen war dabei auch das Bacterium coli vorhanden, jedoch möchte ich bemerken lassen, dass in solchen Fällen die Section der Versuchsthiere und daher die Culturimpfungen etwa 24 Stunden nach dem Tode der Thiere stattgefunden hatte.

In einzelnen Fällen war die culturelle Nachprüfung eine negative, da eben die mit dem Eiter vorgenommenen Impfungen ganz steril blieben.

Solche negative Resultate aber, welche auch bei der Untersuchung des aus anderen Geweben herstammenden Influenzaeiters auftraten, sind meines Erachtens nicht von den besonderen, dem eingeimpften Nährmedium innewohnenden, die Entwickelung des Bacillus ungünstigen Verhältnissen, sondern vielmehr von der verminderten Vitalität desselben abhängig.

Thatsächlich konnte ich mich in solchen Fällen durch die mikroskopische Untersuchung darüber überzeugen, dass die in den Eiterkörperchen eingeschlossenen Bacillen die Farbstoffe nicht mehr so wie früher aufnahmen, so dass sie fast ungefärbt erschienen, obwohl sie in den färbenden Lösungen längere Zeit hindurch liegen blieben.

Sehr wahrscheinlich handelt es sich dabei um die bei den eitererregenden Bacillen vorkommenden Degenerationserscheinungen: vielleicht hängt davon auch die Rückbildung der Vereiterung ab. In der Abscesshöhlung selbst, doch längere Zeit in Anspruch nehmend, soll nun gleichfalls die vorerst in den Culturröhrchen beobachtete Erschöpfung der Bacillen stattfinden.

Durch diese Auffassung lassen sich wohl noch die übrigen, aus der Untersuchung der eitrigen Influenzaproducte sich ergebenden, zweifelsohne mit den obenerwähnten in Zusammenhang stehenden Befunde erklären.

Nämlich zuweilen durch die mikroskopische Untersuchung des Eiters ist es ja unmöglich, die Eiterkörperchen deutlich zu erkennen: vielmehr besteht dabei ein körniger Detritus, welcher fast ausschliesslich spärliche Lymphocyten enthält, die Bacterienkörper werden desgleichen ganz vermisst; in solchen Fällen, die mit dem Eiter vorgenommenen Impfungen blieben negativ.

Dies stellt, meiner Auffassung nach, ein weiteres Stadium bei der Rückbildung der Eiterung dar: die Bacterien sind nicht nur abgestorben, sondern ganz entartet und daher gar nicht mehr zu erkennen, ferner sind die Eiterkörperchen zerfallen, die Lymphocyten stellen die beginnende kleinzellige Infiltration dar.

Diese Beobachtung findet auch ihre wichtige Anwendung in der Praxis, denn sie bildet den Nachweis dafür, dass zuweilen der Influenzaeiter im Gegensatze zu dem durch gewöhnliche Eitererreger gebildeten Pus, absolut steril ist: diese Eigenthümlichkeit kann wohl die betreffende Aussage klar stellen.

Der bei den später, nach der Injection der Influenzabacillen und darauffolgender Vereiterung der Laparotomiewunde, zu Grunde gegangenen Versuchsthiere wahrgenommene bacteriologische Befund

wird dadurch ergänzt, dass im Blute und in den verschiedensten inneren Organen — trotz der Anwendung von beträchtlichem Material — weder mikroskopisch noch culturell der inoculirte Bacillus zu entdecken war.

Unter 63 Versuchsthieren, bei welchen die betreffende Inoculation in den Bauchorganen stattgefunden hatte, konnte ich nur sechsmal bei diesen letzteren culturell den Bacillus Pfeiffer nachweisen: d. h. viermal in der Leber und zweimal in den Nieren.

Die Einimpfungen dieser Organe fanden in der Weise statt, dass unter den grössten aseptischen Maassregeln aus der Mitte des betr. Organs eine Stückchen seines Parenchyms entnommen, in Bouillon verdünnt und alsdann in Agarröhrchen oder in Agarplatten eingeimpft worden waren.

Da die durch Einstich der Thoraxwand in die Pleurahöhle und in die Lunge stattgefundenen Inoculationen die gleichen Resultate ergaben wie die in die Peritonealhöhle, so verzichte ich darauf, dieselben ausführlich zu schildern; kurz zusammengefasst waren die Befunde folgende: höhere Dosen (15—20 cbcm einer 48 Stunden alten Bouilloncultur, oder 3—4 24 Stunden alte Agar-Culturröhrchen) töteten die Thiere nach kurzer Zeit unter dem oben geschilderten Symptomencomplex; mittlere Dosen haben nur vorübergehende Störungen hervorgerufen; minimale Dosen liessen gar keine Erscheinung auftreten. In der Mehrzahl der Fälle war bei der Section nichts Abnormes, sogar keine localen Veränderungen wahrzunehmen. Zuweilen durch Einspritzung mittlerer Dosen (1—2 Agar-Culturröhrchen oder 6—10 cbcm einer Bouilloncultur) konnte ich bei den zahlreichen von mir angestellten Versuchen eine langwierige, jedoch fortschreitende Kachexie, welche sich mit dem am 25.—30. Tage eintretenden Tode der Versuchsthiere endigte, beobachten. In solchen Fällen war eine locale entzündliche Reaction vorhanden.

Im Ganzen, bei 4 der 27 ganz normalen Versuchsthiere, welche die endopleurale Inoculation erhielten, habe ich nur eine typische eiterige Pleuritis, und bei 3 der 21 mit endopulmonaler Inoculation behandelten Thieren eine Pleuropneumonie wahrnehmen können.

Die Localisation in den Lungen war nur bei 5 der 30 tracheal durchgeführten Inoculationen vorhanden.

Auf diese Localisationen werde ich in dem Capitel über die Lungenveränderungen näher kommen.

Die Ergebnisse der Inoculation in die Gelenkhöhlen, in das Ohr, in das Auge und in die Hirnhäute waren ebensowenig befriedigend.

Unter 20 Versuchsthieren, bei welchen die Inoculation in das Mittelohr stattgefunden hatte, war die eiterige Otitis nur in 5 Fällen aufgetreten; bei 4 der 15 Versuchsthiere, bei welchen die Inoculation in die Vorderaugenkammer vorgenommen worden war, gelang es mir Hypopyon hervorzurufen, welches in zwei dieser Fälle eine Panophtalmitis zu Folge hatte. Unter 24 Versuchsthieren, bei welchen die Inoculationen in beiden Kniegelenken stattgefunden hatten, konnte ich fünfmal eine eiterige Entzündung der Synovialis vorfinden.

Jede Localisation wurde bei den in Hirnhäuten und ins Gehirn vorgenommenen Inoculationen vermisst.

Indem ich mir vorbehalte, in einer weiteren Mittheilung diese verschiedenen Veränderungen eingehend zu schildern, möchte ich mich jetzt vielmehr nur darauf beschränken, es hervorzuheben, dass ich mit dem aus den 26 Eiterungsfällen dieser Versuchsreihe, welche bei etwa 150 Kaninchen vorgenommenen Inoculationen enthält, stammenden Eiter, den Bacillus Pfeiffer fast immer in Reincultur gezüchtet habe.

Nur in 6 Fällen, obwohl die Bacillusleiber mikroskopisch wahrgenommen worden waren, waren die in gewöhnlichen Nährboden angestellten Culturversuche (Agar und Bouillon mit Zusatz von Blut) ganz erfolglos geblieben; in einem Falle ferner, da die Section längere Zeit nach dem Tode des betreffenden Versuchsthieres stattgefunden hatte, waren die Culturen durch andere Bakterien verunreinigt.

Von allen den in solcher Weise behandelten Versuchsthieren gingen bloss diejenigen, welche die obenerwähnten localen Veränderungen zeigten, und nämlich nach einer verschieden langen Zeit — 15—30 Tagen — unter den obengeschilderten Erscheinungen zu Grunde; bei den übrigen waren nur kurze Zeit andauernde, vorübergehende Störungen vorhanden.

Solche Endresultate sollen wohl hinreichend sein, um die Annahme zu berechtigen, dass der Influenzabacillus eitererregende Eigenschaften besitzt; jedoch ist die Anzahl der positiv ausgefallenen Versuche wohl noch zu gering, um die Behauptung festzustellen, dass die Vereiterungen, sowie die verschiedenen Localisationen, welche in klinischer Hinsicht schon als solche angenommen worden sind, eigentlich und unzweideutig von dem Bacillus Pfeiffer hervorgerufen werden.

Wir können höchstens behaupten, dass wenn dieser Bacillus in gesunden, widerstandsfähigen Organismen in irgend einer Weise inoculirt wird, überhaupt keine Localisation bedingt, und dass nur in gewissen Verhältnissen — die vielleicht von einer abgeschwächten Widerstandsfähigkeit abhängen — derselbe in den Inoculationsstellen

umschriebene Eiterherde hervorrufen kann. Dazu soll natürlich auch der Einstich und die mechanische durch die Injection bewirkte Ausdehnung der Gewebe beitragen, welche namentlich in einigen Organen (Paukenhöhle, Auge, Gelenke) als traumatische, prädisponirende Einwirkung aufzufassen ist.

Aus diesen Untersuchungen ergiebt sich noch eine weitere Betrachtung, nämlich, dass beinahe in allen Fällen, wo sich locale Eiterherde bilden, betreffende Versuchsthiere unter einem typischen und beständigen toxischen Symptomencomplex zu Grunde gehen.

Wie wird nun in diesen Fällen der Tod der Thiere zu erklären sein? — Wie soll man nun den Unterschied zwischen den verschiedenen Autoren auch diesbezüglich auffassen? —

Gegenwärtig ist es ja eine nachgewiesene Thatsache, dass der Influenzabacillus (Bacillus Pfeiffer), in Gegensatz zu den Bacillen der Septikämie, sich im Blute nicht vermehren kann; andererseits, wie aus der oben angegebenen Bibliographie ersichtlich ist, sind die Autoren gar nicht darüber einig, ob der Influenzabacillus im Blute vorkommt oder nicht; Bruschettini (l. c.) behauptet, dass die Influenza ihre höchste Virulenz im Blute zu zeigen pflegt, auf Grund dieser Beobachtung will er auch den Unterschied zwischen den von ihm und den von Pfeiffer betreffs der pathogenen Wirkung des Influenzabacillus erhaltenen Resultaten erklären.

Meinerseits muss ich hier bemerken, dass bei meinen zahlreichen Versuchen, weder bei der Section noch aus dem mehrere Tage nach der Inoculation von den noch lebenden Thieren entnommenen Blute es mir gelungen ist, die inoculirten Mikroorganismen zu isoliren; gleichfalls konnte ich bei den im Blute gezüchteten Influenzabacillen keine beträchtliche Zunahme ihrer Virulenz erkennen. Jedoch muss ich wohl annehmen, dass die Influenzabacillen zu einer gewissen Zeit und nämlich während der ersten der Inoculation nachfolgenden Stunden — vielleicht auch in anderweitigen Perioden des Krankheitsverlaufes — doch in unbedeutender Menge im Blute aufgefunden werden können. Thatsächlich, als ich 12—24 Stunden nach der Inoculation und in verschiedenen Zeiträumen bei 1—2 Blutproben nach dem Bruschettini'schen Verfahren die Untersuchung vornahm, erhielt ich doch in unconstanter Weise positive Resultate. In einem Falle ist es mir gelungen, die Entwickelung der inoculirten Bacillen 36 Stunden nach der stattgefundenen Inoculationen wahrzunehmen.

Hier muss ich noch hervorheben, dass ausser den Autoren (siehe die Litteraturangaben), welche darauf bestehen, dass der Influenzabacillus im Blute vorkommt, Pfeiffer selbst giebt an, dieselben nicht

nur in der Lunge, sondern auch in anderen inneren Organen (Milz, Nieren) von an Influenza gestorbenen Patienten, und zuweilen freiliegend oder in Leukocyten eingeschlossen, sogar im Lumen kleinerer Venen vorgefunden zu haben. Im Blute eines 48 Stunden nach Injection von einer höheren Dosis der Influenzacultur zu Grunde gegangenen Affen konnte er jedoch in kleiner Anzahl die inoculirten Influenzabacillen auffinden.

Es liegt also kein Zweifel darüber, dass der Influenzabacillus ins Blut übergeht um sich alsdann in die inneren Organe zu vertheilen. Es scheint mir daher, dass die Bedeutung des Vorhandenseins oder der Abwesenheit des Bacillus Pfeiffer im Blute etwas zu hoch geschätzt worden war, und namentlich aus dem Grunde, dass sämmtliche Forscher darin übereinstimmen, den Influenzamikroorganismus nicht als einen septikämischen Bacillus zu betrachten, sondern dass derselbe stets in kleinerer Menge im Blute auftritt.

Die verschiedenen krankhaften Erscheinungen, welche die mit Influenzabacillen inoculirten Versuchsthiere aufweisen, müssen zweifelsohne aus Intoxication hervorgerufen werden: unter diesen Erscheinungen ist eben die den Tod der Versuchsthiere herbeiführende hochgradige Cachexie die auffallendste.

Ich habe nun erforschen wollen, ob dieser mit solchen hochgradigen marantischen Eigenschaften beschaffene Virus ein Stoffwechselproduct der Bacillen ist, oder in ihrem Protoplasma enthalten sei.

Zu diesem Zwecke habe ich Vergleichsinoculationen ausgeführt; und nämlich: mit 2—4 Tage alten durch Chamberlandsfilter abfiltrirten Bouilloncultureu, mit erschöpften d. h. völlig durchsichtig gewordenen Bouilloncultureu, sowie mit durch Zusatz von $^1/_2$ proc. Carbolsäure und endlich mit in festen Nährböden erhaltenen und durch 2 stündiges Erwärmen bei 55° C. abgetödteten Culturen.

Es ergab sich daraus, dass die abfiltrirten und sogar in hohen Mengen (10—15 cbcm) und in den verschiedenen Organen inoculirten Culturen führten keine nennenswerthen Störungen herbei: die alten, erschöpften sowie vernichteten in der Dosis von 8—10 cbcm im Unterhautzellengewebe von mittelgrossen (1200—1500 g) Kaninchen injicirten Bouilloncultureu hatten die gleichen von den lebenden Culturen hervorgerufenen Erscheinungen, jedoch in einem leichteren Grade, zu Folge: die Versuchsthiere gingen aber dadurch nicht zu Grunde. Um den Tod derselben hervorzurufen, musste ich sehr starke Dosen, — 15—20 cbcm und darüber —, je nach dem Körpergewicht des betr. Thieres, oder sich nachfolgende, wiederholte kleinere Dosen anwenden. In solchen Fällen trat eine hochgradige mit dem am 20. bis 30.

Tage nachfolgenden Tode der Versuchsthiere endigende Cachexie auf. Bei den Inoculationen in die Peritonealhöhle brauchte ich etwas geringere Dosen anzuwenden.

Nach der Inoculation von durch Erwärmen (auf 55° C. und 2 Stunden lang) abgetödteten Agarculturen konnte ich endlich beobachten, dass ein Agarröhrchen die schon erwähnten Erscheinungen bewirkte, nämlich: Erschlaffung der Muskel, Dispnöe, Hyperthermie; nach 12 Stunden war bei betr. Versuchsthieren keine Spur davon mehr zu beobachten. Wandte ich aber grössere Mengen (3—5 Agarculturröhrchen) an, so gingen die Thiere nach 2—10 Tagen zu Grunde.

Die mit den Inoculationen von kleineren wiederholten Mengen dieser abgetödteten Agarculturen behandelten Versuchsthiere starben, je nach der injicirten Culturmenge und der Widerstandsfähigkeit der betreffenden Thiere, unter den gleichen von lebenden Culturen hervorgerufenen Symptomen und skelettartig abmagernd nach einer verschieden langen Zeit ab: die ursprünglich 1500—2000 g wiegenden Kaninchen zeigten dann ein Körpergewicht von 600—800 g.

Bei der Section war bei den verschiedenen Organen nichts Besonderes aufzufinden, die Milz war stets verkleinert, nicht selten atrophisch. Der Einstichstelle entsprechend, als die Inoculation in das Unterhautzellengewebe stattgefunden hatte, war zuweilen ein eiteriger Detritus vorhanden, welcher mikroskopisch aus Eiterkörperchen und zerfallenen Gewebselementen bestand. Nach der intraperitonealen Injection, war Röthung des Bauchfelles und nicht selten ein spärliches eiterigseröses Exsudat wahrzunehmen.

Aus diesen Versuchen ergiebt sich in unzweideutiger Weise, dass der Influenzavirus in dem Bacterienprotoplasma sitzt und dass die von ihm hervorgerufenen Störungen nicht von den in Bouillon sich auflösenden Toxinen, sondern vielmehr, wie es bei der Tuberculosis geschieht, von Proteïnen herbeigeführt werden.

Solche Proteïne haben für unsere Frage eine ganz besondere Wichtigkeit, da sie eine positive chemiotaktische Einwirkung auf die Leukocyten entfalten und unter bestimmten Verhältnissen, welche im Zusammenhang mit der Menge der inoculirten Bacterienkörper und mit der Widerstandsfähigkeit der Gewebe stehen, den eiterigen Zerfall der histologischen Bestandtheile der letzteren bedingen.

Dieser Virus, wie bereits Delius und Kolle (l. c.) hervorgehoben haben, besitzt keine grosse Widerstandsfähigkeit und wird mit der grössten Leichtigkeit abgeschwächt, sodass, wenn die zu untersuchende Cultur einen beinahe beständigen Virulenzgrad bewahren

soll, es nöthig ist, von Zeit zu Zeit, z. B. jede Woche, den Influenzabacillus aus dem vorher damit inoculirten Organismus zu isoliren.

Wir stimmen darüber nicht mit Mossé (l. c.) überein, welcher, sich nur auf zwei Versuche stützend, bei welchen man nach Injection der aus dem Blute der inoculirten Kaninchen gewonnenen Culturen keine krankhaften Veränderungen bei den Versuchsthieren beobachten konnte, behauptet, dass, indem der Influenzabacillus durch den Thierorganismus durchgeht, er abgeschwächt wird.

Die Abschwächung seiner Virulenz soll, unserer Meinung nach, höchstens im Blute und in dem nicht sehr frischen Eiterherde stattfinden, in welchem die Erschöpfung des Mikroorganismus schon begonnen hat: im Sinne der Mossé'schen Auffassung können wir dies wohl nicht annehmen.

Auf Grund der von uns im Vorstehenden gelieferten Nachweise fasse ich nun wie folgt den Mechanismus der schon so sehr bestrittenen und unsicheren Pathogenität des Influenzabacillus auf:

„Der Bacillus Pfeiffer ruft keine Infection, sondern eine Intoxication hervor; wie bei dem Tuberkelbacillus, wird seine Pathogenität durch die in seinem Protoplasma enthaltenen toxischen Stoffe, d. h. durch seine Proteïne bedingt."

„Wird dieser Influenzabacillus in geringeren Mengen in irgend einer Weise in die Thiere inoculirt, so wird er bald von den Leukocyten angegriffen und von denselben, seiner geringeren Widerstandsfähigkeit entwegen, zerstört. Ist aber die betreffende injicirte Keimmenge eine beträchtliche, dann werden diese aus dem Zerfall der Mikroorganismen abstammenden toxischen Producte (Proteïne) im Blutstrom übertragen und, indem sie resorbirt werden, die oben erwähnten durchaus toxischen Erscheinungen hervorrufen (Hyperthermie, Dyspnöe, beträchtliche Muskelerschlaffung u. s. w.): diese Erscheinungen pflegen nach einer verschieden langen Zeit zu verschwinden, falls die injicirten Dosen nicht zu hoch waren, anderseits, wenn die betreffende Dosis eine sehr hohe war, den Tod der Versuchsthiere nach kurzer Zeit (24—48 Stunden) hervorzurufen."

„Falls der Influenzabacillus in ein Thier inoculirt wird, bei welchem die Widerstandsfähigkeit herabgesetzt ist, wie z. B. nach chirurgischen Eingriffen (nach Laparatomie, sogar nach Einstichen oder durch Ausstreckung von sehr empfindlichen Geweben u. s. w.), so kann er in solchen Stellen gedeihen und sich vermehren, ohne dass die durch die toxischen von ihm gebildeten Producte noch mehr abgeschwächten Gewebselemente einen Wall dagegen entgegensetzen. Da-

durch wird im betreffenden Organismus, und sogar nach Inoculation von geringeren Mengen der Bacterien eine Bildungsstätte für die toxischen Producte geschaffen, welche allmählich und beständig resorbirt werden; somit wird die langsame und progressive Kachexie, durch welche nach einer verschieden langen Zeit unter hochgradigem Marasmus das Versuchsthier zu Grunde geht."

Durch diese Theorie, welche aus den experimentell erwiesenen Thatsachen hervorgeht, können wir uns die Unterschiede bei den von verschiedenen Autoren erhaltenen Resultaten betreffs der Pathogenität des Bacillus Pfeiffer's erklären; durch dieselbe ist es nun leicht verständlich, wie kleine Mengen dieser Bacillen zuweilen (falls die günstigsten Verhältnisse zur Bildung von Eiterherden vorhanden sind) schwere Veränderungen und den Tod der Versuchsthiere hervorrufen, und wie höhere Dosen nur vorübergehende Störungen bedingen können. Anderseits muss man noch hervorheben, dass sehr wahrscheinlich der Hinfälligkeit und der leichten Abschwächung des Influenzabacillus entwegen, die verschiedenen Forscher ihre Versuche doch mit in ihrem Virulenzgrade unter sich sehr abweichenden Culturen ausgeführt haben sollen.

Dadurch wird es uns ferner klar, dass die Versuchsthiere, falls dazu keine sehr hohen Dosen injicirt werden, nicht so leicht zu Grunde gehen, wenn die Bacillen direct ins Blut eingeführt werden. In den Blutgefässen finden die Influenzabacillen zwar keine günstigen Bedingungen zu ihrer Entwickelung vor: in diesem Falle findet im Organismus keine quantitative Zunahme des eingeführten toxischen Virus statt: was eben dann auftritt, als die Injection in das Unterhautzellengewebe, ins Peritoneum und in andere Organe vollzogen wird. Die genannten Mikroorganismen gedeihen üppiger und erhalten in dem verletzten Peritoneum, wo sie leichter als im Blute die dazu günstigen Bedingungen finden, einen Locus minoris resistentiae.

Aus meinen Untersuchungen ergiebt sich in unzweideutiger Weise, dass die serösen Häute (Pleura, Bauchfell, Synovialis) das Gedeihen des Influenzabacillus mehr begünstigen, als die Schleimhaut der Luftröhre, die Blutgefässe, u. s. w. — Endlich können wir uns dadurch die von Cantani experimentell bei dem Menschen hervorgerufenen, zweifelsohne toxischen Störungen, sowie die von Wassermann beobachteten (202 bis) und von mir oben erwähnten Erscheinungen besser erklären. Wassermann hat nämlich constatiren können, das dem Schwunde der Pfeiffer'schen Bacillen aus dem Sputum keine Besserung im krankhaften Zustande folgt, vielmehr

pflegen danach mehrere Intoxicationserscheinungen, namentlich des Herzens und der Gliedermuskeln aufzutreten. Er will sogar darin eine Aehnlichkeit mit der von Pfeiffer wahrgenommenen Erscheinung erblicken, welcher letztere durch Seruminjectionen mit in Cholera-vibrionen inficirten Meerschweinchen bei denselben den Schwund der Bacillen, und gleichzeitige, heftige Intoxicationserscheinungen beobachtet hatte.

In solchen Fällen darf man wohl annehmen, dass die specifischen Krankheitskeime rasch in die innigsten Theile der Gewebe resp. der Organe hineindringen, daselbst zerfallen, toxische Producte liefern und somit die erwähnten Erscheinungen hervorrufen. Um in diesen Fällen eine genaue diagnostische, resp. prognostische Auffassung zu erhalten, ist es nothwendig, die gegenseitige Verhältnisse zwischen der Intensität der betreffenden Erscheinungen und der Menge der im Sputum vorhandenen specifischen Mikroorganismen zu betrachten. Selbstverständlich ist die Intensität der catarrhalen bronchopulmonären Erscheinungen nicht mit der der Intoxicationserscheinungen identisch, sondern sie stehen häufig im Gegensatz untereinander.

Der geringeren Widerstandsfähigkeit des Influenzabacillus gegenüber den beweglichen und fixen Gewebselementen liegt auch der Grund, dass er fast immer in den Leukocyten und in den Gewebszellen enthalten ist und dass er in diesen Fällen häufig degenerirt ist und die Farbstoffe nicht so leicht einnimmt; durch diese verminderte Widerstandsfähigkeit erklärt sich auch, dass einstweilen in dem Eiter weder mikroskopisch noch eventuell die Influenzabacillen aufzufinden sind.

Bei Inoculationen des Influenzabacillus in Meerschweinchen und anderartige Versuchsthiere habe ich stets negative Resultate erhalten.

Nach den Pfeiffer'schen Versuchen scheint es, als ob die Affen gegenüber dem Influenzabacillus in höherem Grade als andere Versuchsthiere empfindlich sein sollten: dadurch könnten erklärlich sein die von Pfeiffer bei den Affen durch geringere Culturdosen herbeigerufenen krankhaften Erscheinungen.

Nachdem ich also festgestellt hatte, dass das Kaninchen mehr als andere Thiere (mit Ausnahme der Affen, denn, ihres hohen Preises und der Schwierigkeit sie zu beschaffen entwegen, sind sie zu einer ausführlichen Versuchsreihe nicht zu sehr geeignet) für den Bacillus Pfeiffer empfänglich ist, habe ich nun meine Versuche noch weiter bringen können, indem ich die Widerstandsfähigkeit der Organe und der Gewebe zu vermindern gesucht habe, so dass dieselben zur Aufnahme

und zum Gedeihen des Influenzabacillus besser prädisponirt werden; dadurch beabsichtigte ich durch den Influenzabacillus krankhafte Localisationen hervorzurufen.

Die von mir durch diese neue Versuchsreihe gewonnenen Resultate haben meine obenerwähnte Theorie völlig bestätigt, und ausserdem konnte ich durch dieselbe die verschiedenen von der Influenzakrankheit bedingten und bisher nur von klinisch wahrgenommenen krankhaften Veränderungen näher erforschen.

Zu diesem Zwecke habe ich die betreffenden Versuche in drei Gruppen eingetheilt.

In eine erste Gruppe habe ich die Versuche gestellt, bei welchen es sich darum handelte, den Influenzabacillus (1—10 cbcm Bouilloncultur; $^1/_2 - 2$ Agarröhrchen) und gleichzeitig die die Widerstandsfähigkeit der Gewebe vermindernden Stoffe in die verschiedenen Organe zu inoculiren — wie z. B. in feinem Pulver zerriebene Thier- oder Pflanzenkohle, Licopodion, nicht concentrirte Milchsäurelösungen; selbstverständlich wurden sämmtliche Stoffe vorher sterilisirt (die Milchsäure war durch fractionirte Sterilisation behandelt worden). Ausserdem und zum Zwecke einen Loci minoris resistentiae zu verschaffen habe ich auch gew. Verletzungen herbeigeführt (Quetschungen, Knochenbrüche), indem ich dieselben gerade auf die Injectionsstelle einwirken liess.

Die Versuche der zweiten Gruppe waren nun folgende: Inoculation der genannten Stoffe in ein bestimmtes Organ, sowie Quetschung oder Knochenbruch (in geeigneten Körpertheilen), Inoculation des Influenzabacillus in eine davon entfernte Stelle, nämlich in die Blutgefässe oder in das Unterhautzellgewebe. In anderen Fällen habe ich vorerst die Injection der Cultur vorgenommen und dann sofort, oder nach einiger Zeit, das Trauma einwirken lassen.

Durch eine dritte Versuchsreihe habe ich es versucht die Widerstandsfähigkeit des ganzen Organismus zu verringern, indem ich bei den Versuchsthieren die gleichen Intoxicationenzustände, welche vom Darm her hervorgerufen werden und welche häufig bei den Menschen vorkommen; nachträglich injicirte ich die Influenzabacillen in das Unterhautzellgewebe, ins Blut oder in andere innere Organe. Bei dieser Versuchsreihe benutzte ich die mittelst Abfiltriren durch Chamberland'sfilter menschlicher Dejectionen gewonnenen Toxine, von diesen injicirte ich stets wiederholt kleine Mengen, sodass eine langsam fortschreitende Intoxication sich einstellte.

Bei diesen Versuchen, im Gegensatz zu den von Pfeiffer und von anderen Autoren (mit Ausnahme von Bruschettini, der aus-

schliesslich broncho-pneumonitische Veränderungen herbeiführen konnte) erhaltenen negativen Befunden, ist es mir gelungen, mehrere der typischen pathologisch-anatomischen bei den Influenzakranken vorkommenden Localisationen hervorzurufen, somit lieferte ich auch den Nachweis, dass der Influenzabacillus bei den Versuchsthieren (Kaninchen) nicht nur eine acute Form — wie es Pfeiffer und die anderen Forscher behaupteten — sondern auch eine chronische Toxihämie verursachen kann.

Nur als die traumatische Einwirkung 12—24 Stunden nach der Culturinoculation herbeigeführt wurde — was übrigens die von mir bereits mitgetheilten Beobachtungen über den Aufenthalt des Influenzabacillus im Blute noch mehr bestätigt — hatte ich keinen positiven Befund wahrzunehmen.

Ausserdem habe ich auch Controllversuche ausgeführt zum Zweck es festzustellen, ob die Vereiterung sowie anderartige Veränderungen schon durch die Inoculation der obenerwähnten Stoffe (Pulver, Säurelösungen), oder durch das herbeigeführte Trauma für sich allein hervorgerufen werden; daraus erhielt ich stets negative Befunde: die Versuchsthiere zeigten gar keine nennenswerthen Störungen und bei der einige Wochen nachher ausgeführten Section derselben waren keine localen Veränderungen zu beobachten.

Die Localisationen des Influenzabacillus wurden von mir stets ausschliesslich in den vorher abgeschwächten Organen aufgefunden, jedoch aber auch bei allen sämmtlichen Fällen, denn — wie es weiter zu besprechen wird — trotz wiederholter Versuche wurde bei einigen derselben keine Localisation hervorgerufen.

In den Fällen (3. Versuchsreihe), bei welchen vor der Inoculation des Influenzabacillus, bei den Versuchsthieren durch Einspritzen von fócalen Toxinen eine schleichende Intoxication herbeigeführt worden war, pflegte der Bacillus Pfeiffer fast immer sich in die Inoculationsstelle zu localisiren. Unter den 63 dieser 3. Gruppe angehörenden Versuchen stellten sich die Localisationen nur 5 mal in einigen von der Inoculationsstelle entfernten Punkte ein und nämlich: 3 mal in der Pleura und 2 mal in den Kniegelenken; zweifelsohne sollte dieses Vorkommniss in Zusammenhang mit zufälligen Ursachen gestellt werden.

II. Specieller Theil.

Im Nachstehenden beabsichtige ich nun, die von mir experimentell durch directe oder indirecte Inoculationen des Influenzabacillus bei den verschiedenen Organen hervorgerufenen krankhaften Verän-

derungen vereinzelt zu besprechen; diese Veränderungen haben eine beinahe gleichmässig wichtige Bedeutung, denn es ist nicht leicht möglich die nur in medicinischer Beziehung wichtigen von den eigentlich ausschliesslich für den Chirurgen bedeutsamen beobachteten Thatsachen von einander scharf zu begrenzen.

In dieser ersten Mittheilung, angesichts des überreichen von mir gesammelten Materials, werde ich mich vielmehr darauf beschränken nur die in der Haut, im Unterhautzellgewebe, in den Muskeln, in den Bronchien und Lungen und in der Pleura von der Influenza hervorgerufenen Veränderungen in Betracht ziehen.

Haut.

Die durch den Influenzabacillus herbeigeführten krankhaften Veränderungen können uns interessiren insofern, als dieselben nach einem Influenzaanfalle auftreten und mit den davon abhängenden chirurgischen Alterationen verbunden sein können; in diesem Sinne könnten zuweilen dieselben dazu beitragen, die Diagnose festzustellen.

Die bei der Influenza vorkommenden Hautveränderungen waren vom klinischen Gesichtspunkte aus bereits von mehreren Autoren geschildert worden; so beobachtete Barthelemy (10) Hautausschläge, exsudative Erytheme: Minaut (135) und Schwimmer (185) haben bei Influenzakranken oft Urticaria wahrgenommen; andere Autoren [Fräntzel (68), Brakenridge (24), Poulet (165), Anton (4) u. a. m.] haben ihrerseits Erytheme, masernartige Ausschläge, Purpura hemorragica, eiterige Dermatiten, Alopecia geschildert.

Franke (63) konnte bei den zahlreichen von ihm studirten Fällen alle möglichen Hautveränderungen wahrnehmen vom einfachen Erythem bis zu den Hautblutergüssen, zur Erythromelalgie.

Oulmont und Barbier (l. c.) haben in dem Exsudate der in der Haut nach Influenzaendocarditis auftretenden Eckhymosen sich in glänzenden Colonien ansammelnden jedoch nicht genau beschriebenen Dyplokokken nachweisen können.

Bei mehreren unserer Versuchsthiere (Kaninchen), bei welchen Localisationen des Influenzabacillus aufgetreten waren und welche unter hochgradiger Cachexie zu Grunde gingen, beobachtete ich die sonst bei den Thieren nach Intoxicationen sich einstellenden Hautveränderungen, nämlich Ausfallen der Haare, Alopeciaflecken, Ekzemen, Trockensein und kleienartige Abschuppung, wie es bei der Xerodermie vorkommt; es handelt sich nun um bereits von anderen Autoren, unter welchen Frisco (70) zu erwähnen ist, beschriebenen und als Ausdruck der allgemeinen Atrophie sowie der local gestörten Hauternährung zu bezeichnenden Veränderungen zu betrachten.

Fettzellgewebe, Muskeln und Fascien.

Bei seinen zahlreichen Thierversuchen konnte Pfeiffer nur in einem Falle und nämlich bei einem Affen die Abscessbildung in der Nähe der Inoculationsstelle beobachten. Die mit dem Eiter vorgenommenen Impfungen blieben steril; mikroskopisch aber waren einige nicht gut gefärbte Influenzabacillen zu sehen. Bei Influenzakranken, obwohl nicht zu häufig, wurden von mehreren Beobachtern Abscesse im Unterhautzellgewebe, namentlich im oberen Augenlid [Landolt(116)] und im retrobulbären Zellgewebe [Fuchs(71), Scharpinger(182)] wahrgenommen. In einem Influenzakranken fand Koths(101) multiple Abscesse in den Armmuskeln auf.

Reverdin und Buscarlet(171) konnten bei einem Patienten drei Wochen nach dem überstandenen Influenzaanfalle unter dem Biceps und dem Glutaeus magnus, sowie an der Brustwarze multiple Abscesse beobachten. Diese letzteren Beobachtungen sind für uns nur verhältnissmässig wichtig, nämlich aus dem Grunde, weil im Eiter pyogene Streptokokken vorhanden waren.

Ueber die Beziehungen zwischen Influenza und der durch gew. Eitererreger hervorgerufenen Vereiterungen werde ich dann in der Folge zurückkommen.

Verneuil (l. c.) hatte auch mehrere Fälle von multiplen Muskelabscessen nach Influenza mitgetheilt.

Kruse(109) hat in Kaninchen kleine Mengen von Influenzabacillen inoculirt und konnte in der Injectionsstelle die Bildung eines harten Knötchens beobachten, welches sich nachträglich eiternd erweichte und häufig Ulceration herbeiführte. Kruse betrachtet diese Erscheinung als ein der dem Bacillus Pfeiffer's eigenthümlichen Merkmale.

Neri (146) theilt einen Fall mit, bei welchem nach der Influenzaerkrankung zwei grosse Abscesse in den Armmuskeln sich bildeten. Hier seien noch die bereits erwähnten Fälle von Vernenil (l. c.), von Bennet (l. c.) und von Demons (l. c.), bei welchen es sich um während Influenzaepidemien nach chirurgischen Eingriffen aufgetretene Vereiterungen handelte.

Diese für die Praxis, namentlich bezüglich der Prognose hochwichtigen Beobachtungen, wurden von mir durch die obengeschilderten experimentellen Ergebnisse und ausserdem durch andere beweiskräftigere Versuche bestätigt.

Ich habe nämlich unter den sorgfältigsten aseptischen Maassnahmen die Haut und die Muskeln der Versuchskaninchen eingeschnitten, diese Wunden wurden dann durch Naht vereinigt; alsdann

wurde weit von den Wunden entfernt in das Unterhautzellgewebe die Inoculation mit den Influenzabacillen vorgenommen.

Bei den Wunden war nachträglich eine aus der Tiefe derselben hervorgehende Eiterung vorhanden, in dem daraus entnommenen Eiter konnte ich mikroskopisch und culturell den inoculirten Mikroorganismus, im Zustande einer Reincultur auffinden. In diesen Fällen wird, sowohl wegen der Ursprungsstelle der Eiterung, wie des culturellen Befundes entwegen, jede Mitwirkung der gew. Eitererreger ausgeschlossen.

Nach den subcutan erfolgten Injectionen der lebenden Culturen trat nie Eiterung auf; das leichte dadurch beigeführte Trauma konnte also nicht die Gewebe zum Gedeihen den Influenzabacillen prädisponiren. Nach den Inoculationen der mit indifferenten staubigen Stoffen (Kohle, Licopodium, Kork) vermischten Culturen, sowie nach den vorausgegangenen Einspritzungen einer schwachen Milchsäurelösung, worauf in loco und in davon entfernten Stellen Influenzabacillen injicirt wurden, konnte ich sehr häufig die Bildung von typischen Unterhautabscessen beobachten.

Die gleichen Resultate erhielt, als ich auf die Muskel, sei es durch die genannten Stoffe, sei es durch Quetschungen und Contusionen einwirkte.

Die Versuchsthiere, bei welchen die Eiterungen auftraten, gingen nach einiger Zeit zu Grunde (nach 1 Monat und darüber); bei der Section fand ich ziemlich vorgeschrittene Abscesse, welche mikroskopisch als von den gew. Pyogenen hervorgerufenen Eiteransammlungen zu bezeichnen waren.

Die Abscesshöhle war an der Peripherie durch eine mehr oder weniger ausgedehnte kleinzellige Infiltration begrenzt, welche in einem jungen, neugebildeten faserigen Gewebe zerstreut war; die Infiltration war auch in den Maschenbalken des Unterhautzellgewebes deutlich zu sehen.

Kommt der Abscess in den Muskeln zur Bildung, so findet man eine Leucocyteninfiltration in dem interfaxiculären Bindegewebe, nebst Wucherung in dieses letztere vor. Mit solchen Erscheinungen einer interstitiellen Myositis verbinden sich oft degenerative Veränderungen der Muskelfaser, welche an einzelnen Stellen ihre charakteristische Querstreifung verliert, ein homogenes Aussehen erhält und durch Eoxin intensiv gefärbt wird: es bestehen also hier die Merkmale der hyalinen Entartung. In einzelnen Stellen werden Heerde von echter eiteriger Myositis gebildet. Die Blutgefässe erscheinen dabei stark erweitert und mit Blut gefüllt.

Im übrigen sind die Muskeln ziemlich atrophisch und es besteht bei ihnen eine geringe Kernzunahme; die Streifung ist gleichzeitig wenig ausgeprägt.

Bei den mit der Pfeiffer'schen Methode gefärbten Präparaten (½ Stunde lang durch eine sehr verdünnte Ziehl'sche Lösung gefärbt und alsdann theilweise Entfärbung durch absoluten mit Essigsäure schwach angesäuerten Alkohol) und noch deutlicher bei den nach dem Canon'schen Verfahren gefärbten Eiterpräparaten, konnte ich ausschliesslich in den erwähnten Eiterheerden zahlreiche Influenzabacillen entdecken: einige davon waren gut gefärbt, andere waren im Begriff der Degeneration und des Zerfalls, sie hatten ihre charakteristische Form sowie die Eigenschaft, die Farbstoffe aufzunehmen, verloren.

Der Eiter solcher Abscesse der Kaninchen war rahmartig, weisslich und liess sich in Faden ziehen.

Aus der culturellen Untersuchung ergab sich, dass ausser den Influenzabacillen keine anderartige Mikroorganismen vorhanden waren.

Bei den mit eiterigen Processen behafteten Versuchsthieren habe ich nie Pyemie wahrgenommen.

Zu den oben erwähnten clinischen Beobachtungen muss ich noch die von Leclerc (117) einreihen, welcher einen Abscess im Armbiceps wahrnahm. Dieser Fall verdient seiner Auftretungsweise entwegen eine besondere Besprechung. Es handelt sich um ein Mädchen, bei welchem nach Abstürzung eine Armcontusion zum Vorschein gekommen war. Einige Tage darauf erkrankte das Mädchen an Influenza und 1 Monat später trat in dem verletzten Arme eine eiterige Myositis auf. Leclerc erklärt diese dadurch, dass der krankhafte Vorgang mit Zerreissung der Muskelfaser angefangen sein soll, durch welche ein locus minoris resistentiae beschaffen ist, wo alsdann der Bacillus Pfeiffer seine eitererregende Einwirkung entfaltet haben soll.

Dieser Fall bestätigt noch mehr unsere Auffassung über die Pathogenität des Influenzabacillus.

Vergleicht man nun die Resultate der clinischen Beobachtung mit denen der experimentellen Versuche, können wir ja wohl für den Menschen die bereits bei den Kaninchen beobachteten Thatsachen gelten lassen und die Möglichkeit anerkennen, dass bei Influenzakranken Abscesse sich bilden können.

Hier glaube ich eine bei mir selber stattgefundene Beobachtung mitzutheilen: als ich die hier schildernden Versuche über Influenza ausführte und namentlich bei meinen Sectionen der an Influenza zu Grunde gegangenen Thiere, habe ich in dem periunguealen Gebiet

des Zeigefingers die Bildung eines Knötchens nebst den sonstigen entzündlichen Erscheinungen mit nachfolgender eiteriger Erweichung beobachtet. Unter den sorgfältigsten aseptischen Maassnahmen stach ich den Abscess ein und mit dem daraus entnommenen Eiter impfte ich die mit Blut zugesetzten Agarplatten: in diesen entwickelten sich ausschliesslich typische Colonien des Influenzabacillus.

Der Eiter war schleimartig und weisslich.

Zweifelsohne die Eingangspforte des Mikroorganismus, welcher dann die eiterige Entzündung hervorrief, hatte in einem Stich oder in einem Risse, welcher vorher oder zufällig während irgend einer Section stattgefunden hatte, bestanden.

Was nun die Muskeln noch näher betrifft, so wurden, ausser den erwähnten Veränderungen, von Kuskow (112) in den Muskeln Blutergüsse, durch Diapedesin der rothen Blutkörperchen, und diese Diapedesis war vielleicht von einer Ernährungsalteration der Gefässe-Wandung hervorgerufen worden.

Ich werde auf diesen Gegenstand bei der Besprechung der Gefässveränderungen zurückkommen.

Annequin (3) und neulich Franke (63) haben im Verlauf der Influenza nicht purulente, sowohl interstitielle, parenchymatöse Myositis beobachtet. Franke behauptet, dass auch in dem von Bertelsmann (17) mitgetheilten Falle es sich um dieselbe Ursache gehandelt hat: nämlich in diesem Falle trat die parenchymatöse Myositis mit einem Bronchialcatarrh an den Lungspitzen (ohne Tuberkelbacillen) und mit einer Periostitis des Oberarmbeins zusammen auf.

Hier stellt sich nun die Frage auf, ob die bisher rheumatisch genannten Muskelerkrankungen als infectiöser Natur anzusehen sind und ob sie vielleicht dem Influenzabacillus zuzuschreiben sind.

Thatsächlich, es kommen häufig genug Influenzaepidemien vor, bei welchen nur ein leichter Bronchialcatarrh, Kopfschmerzen, bedeutende Niedergeschlagenheit, Muskelschmerzen, d. h. mit Störungen, verlaufen, welche leicht mit rheumatischen Erkrankungen verwechselt werden.

Aus diesem Grunde nehme ich die Auffassung Erben's (55) an, nach welchem die Bezeichnung „Muskelrheumatismus" nicht für jeden Fall angezeigt ist; denn in vielen solchen sogen. rheumatischen Formen, kann man wohl die ersten Ursachen fest bestimmen.

Wir verzichten darauf, diesen Gegenstand noch eingehender zu besprechen und verweisen wir betreffs der Myositis auf die wichtige Arbeit von Kader (89), welche eine der neuesten unter den Mittheilungen über Polymyositis und Dermatomyositis darstellt, welche — wie Franke ganz richtig hervorheben lässt, in zu grosser Zahl nach

der 1890 aufgetretenen Epidemie erschienen: dies würde wohl die Vermuthung bestätigen, nach welcher die grösste Zahl solcher Myositen von der Influenza hervorgerufen werden.

Jedoch muss ich hier bemerken, dass die am besten begründete bisher angenommene Hypothese um das Auftreten dieser Myositis zu erklären, nämlich jene, nach welcher eine Intoxication des Muskelgewebes durch besondere im Blut kreisende Toxine angenommen wird (wie bereits Wagner (200) annahm und nachträglich Strümpell (190) und Kornilow (103) vertheidigt haben) die einzige ist, durch welche wir die beträchtliche durch den Influenzavirus herbeigeführte Abschwächung der Muskel zu erklären ist.

Die bakteriologischen Untersuchungen, welche in Rheumatismusfällen durchgeführt worden waren (siehe Leube (122), Sacharijn (181), Eichhorst (54) u. s. w.) beziehen sich mehr auf den Gelenkrheumatismus, so dass deren Besprechung hier nicht am Platze ist.

Durch die in diesen Fällen isolirten Mikroorganismen waren aber nie dem Muskelrheumatismus ähnliche Veränderungen erzeugt worden; keiner dieser Bakterien übt auf die Muskeln einen so grossen Einfluss wie der Influenzabacillus.

Vorläufig ist es uns unmöglich genau zu bestimmen, ob er direct auf die Muskelfaser, oder nach Annequin auf die Blutgefässe, oder endlich nach Franke auf die Nerven einwirkt; ich behaupte aber jeder Wahrscheinlichkeit nach, dass bei den Muskelveränderungen diese drei Factoren zusammen ihre Einwirkung entfalten sollen. Wie ich weiter nachweisen werde, übt der Influenzabacillus eine ausgeprägte Einwirkung auf die Nerven der Peripherie und auf die Blutgefässe aus.

Hier möchte ich noch einzelne Bemerkungen über die Veränderungen der aponeurotischen Fascien hinzufügen.

Franke allein unter den vielen Autoren und sich auf seine zahlreichen klinischen Beobachtungen stützend, hat darauf aufmerksam gemacht, dass es eine besondere nach der Influenza auftretende Erkrankung der Fascien giebt. Diese Veränderung tritt stets bei der Fascia plantaris auf, so dass Franke 1894 dieselbe als eine selbstständige Krankheit beschrieben hat, welche einen eigenen Verlauf und ganz eigenthümliche Symptome zeigt; er wählte dafür die Bezeichnnng „Fascitis plantaris“ aus. Sie pflegt während des Anfalls oder einige Tage nach demselben (3 Wochen und darüber) aufzutreten; ihr Hauptsymptom ist ein nach Druck sich einstellender und auf die Fusssohle beschränkter Schmerz, welcher die Deambulation ganz verhindern kann. Die Fascia plantaris erscheint dabei wenig

nachgiebig und zeigt ihrem inneren Rande entlang Eindickungen, welche zuweilen knotenförmig sind. Die Veränderungen sind häufig symmetrisch, nicht mit allgemeinen Störungen, zuweilen aber mit Neuralgien verbunden; sind ferner durch therapeutische Maassnahmen nicht leicht zu besiegen: unter diesen letzteren sind die warmen Bäder und die Massagen die wirkungsreichsten.

Franke behauptet, es handelt sich dabei um einen subacuten entzündlichen Vorgang — wie die Abwesenheit von Fieber und von localer Röthung beweist —; von der Entzündung werden ausser der Aponeurosis plantaris vielleicht auch die Sehnen und sehr wahrscheinlich auch das Periost der Ferse und der Metatarsenköpfen ergriffen: dies ergiebt sich auch aus der häufig hier localisirten Druckempfindlichkeit. Die Anschwellung der Fascia plantaris soll nach Franke durch eine ödematöse Durchtränkung des Bindegewebes und durch eine gesteigerte Zellenthätigkeit nebst Einwanderung von Lymphociten hervorgerufen werden.

Franke erkennt eine grosse Wichtigkeit in den Achillodynie-Fällen, wie sie Albert (1) nach einer Influenzaepidemie beschrieben hat; die Achillodynie soll durch Druckschmerzhaftigkeit über die Insertion der Achillessehne charakterisirt sein. Daselbst tritt eine kleine sehnenartige wenig druckempfindliche Anschwellung auf. Die Aetiologie dieser Erkrankung steht in vollem Dunkel: weder Trauma noch Syphilis, noch Gonorröe u. s. w. können dafür gelten, sie widersteht gegen die gew. therapeutischen Maassnahmen.

Nach Franke soll eine grosse Aehnlichkeit auch vom ätiologischen Gesichtspunkte aus, zwischen der Achillodynie und der Fascitis plantaris herrschen. In einigen Fällen handelt es sich vielleicht um eine Entzündung des Schleimbeutels, welcher zwischen Achillessehne und Ferse liegt, und diese Entzündung soll nicht von der Gonorröe — wie Schüller (183) behauptet — sondern von Influenza herrühren. Die Auffassung Franke's kann aber nicht für alle Fälle gelten, wie z. B. auch für jene, bei welchen die ganze Ferse in Mitleidenschaft gezogen wird.

In einer darauffolgenden Arbeit (63) giebt Franke zu, dass vielleicht seine Bezeichnung von „Fascitis plantaris" nicht ganz berechtigt ist, vielmehr neigt er dazu die beschriebene Erkrankung als eine Neuritis des Nervus plantaris, welche bei Influenza sehr häufig vorkommt, zu betrachten.

Diese Hypothese wurde auch durch einige Beobachtungen Rosenthal's (178) bestätigt, welcher als Ursache der Achillodynie kleine Neurome annimmt.

Meinerseits konnte ich durch die Neuritis niemals eine Veränderung der Fascien beobachten; vielmehr bei den Influenzamyositen habe ich constatirt, dass die Fascien über der entzündeten Stelle eine massenhafte lymphoide Durchtränkung zeigen, ausserdem fand ich in einzelnen Stellen mehr oder weniger umschriebene Lymphocytenhaufen.

Also der Influenzabacillus wirkt auch bei den Fascien entzündlich. Dadurch können wir uns die auf der Fascia plantaris auftretenden Eindickungen erklären und können behaupten, dass die toxische Neuritis des N. plantaris einerseits, der fortbestehende Druck auf die Fascia plantaris andererseits, indem sie den Trophismus dieser letzteren stören, dieselbe leicht zum Gedeihen des Influenzabacillus prädisponiren. Wenn nun die von Franke beschriebene Veränderung im klinischen Sinne anzunehmen ist, so behaupten wir, dass nur die von mir gegebene Anschauung die Pathogenesis dieser Erkrankung erklären kann.

Bronchien und Lungen.

Die durch Influenza hervorgerufenen Lungenveränderungen haben nicht nur ein ausschliesslich medicinisches Interesse; sie können wohl Abscesse, Empyeme hervorrufen, welche natürlich direct in das Gebiet der Chirurgie gehören.

Schon bei dem ersten Auftreten der Influenzaepidemien hatte man constatiren können, dass die Influenza vorzugsweise die Athmungsorgane und hauptsächlich Bronchien und Lunge in Anspruch nahm; im Anfange waren diese Veränderungen als die einzigen Localisationen der Influenza betrachtet worden; gegenwärtig bilden dieselben die Basis der hauptsächlichen Form dieser Erkrankung, d. h. der respiratorischen Form.

Die ersten diesbetreffenden Beobachtungen sind in den geschichtlich-epidemiologischen Arbeiten von Danz (47), Kusnezow und Hermann (113), Nastinkow (143), Corradi (45) zu lesen; ich möchte hier nur die zahlreichen bei den noch 1890 vorgekommenen Epidemien stattgefundenen Beobachtungen hervorheben.

Vidal (197), Jaccoud (85), Jürgens (88), Leichtenstern (118—119) haben capilläre Bronchitis und Lungenödem beobachtet.

Kelsch und Antony (94), Frank (61), Wallis (201), Nothnagel (150), Winogradow (205), Kundrat (111), Marchand (128) haben ihrerseits Influenza-pneumonitis wahrgenommen.

Prior (166) beschreibt 24 Fälle von Pneumonitis, die er unter 53 Influenzakranken beobachten konnte. Stintzing und Weitemeyer (189) haben bei mehreren Influenzakranken Bronchopneumonie häufig mit Pleuritis wahrgenommen. Natanson (144) theilt einen mit Pleuropneumonie complicirten Influenzafall mit. Schon vorher

hatte Hermann (80) bei der Obduction an durch Influenza gestorbenen Kranken eitrige Bronchitis, Lungenblutungen und Infarcten, fibrinöse und catarrhalische Pneumonie beobachtet; in einem Falle constatirte er auch einen Lungenabscess.

Nach Krehl (107) ist die Influenzapneumonie meistens catarrhalischer Natur; sehr selten konnte während der Influenza eine crupöse Pneumonie beobachtet werden.

Mosler (137), Peiper, Niesel, Colley 139), Weichselbaum (l. c.), Vogl (199), Morten (136) haben catarrhalische Bronchitis und Pneumonie nach Influenza und einigen Fälle von crupöser Pneumonie beobachtet.

Es ist leicht ersichtlich, dass mit den verschiedenen Pneumonieformen eine grosse Verwirrung vorgekommen ist; es gebührt vor Allen Finkler (56—58), Leyden (123), Ribbert (173—174) und manchen anderen das Verdienst die von Influenza abhängigen Lungenentzündungen von der fibrinösen Pneumonie unterschieden zu haben.

Kruse, Pansini und Pasquale (110) konnten bei der Influenza nur spärliche Fälle von lobulärer Pneumonie beobachten, welche letztere für die Influenza als characteristische angesehen wird; in vielen Fällen aber konnten sie eine lobäre Pneumonitis nebst Befunden des Pneumacoccus Fraenkel wahrnehmen.

Nachträglich theilten Sée und Bordas (186) mehrere Fälle von crupöser Pneumonie mit, welche nach der Influenza aufgetreten waren.

Ferner muss ich hier die sowohl im klinischen und pathologisch-anatomischen, wie im bacteriologischen Gesichtspunkte wichtigen Beobachtungen von Klebs (97), Dache (46), Maragliano (126) und Leyden (l. c.) hervorheben; diese Autoren haben in den von ihnen mitgetheilten Fällen von Influenzapneumonitis, Stapylokokken, Pneumokokken und pyogene Streptokokken gefunden. Der erste dieser ebengenannten Autoren hat auch einen in den Influenzapneumonieherden aufgefundenen Tetracoccus beschrieben.

Prudden (167) konnte in mehreren Fällen von Influenzabronchitis auch Streptokokken, der Dyplococcus Fraenkel, pyogene Staphylokokken isoliren. Derselbe sowie Marchand (l. c.), Ribbert (l. c.) und Finkler (l. c.), in Gegensatz zu Klebs, welcher darauf besteht, dass bei der Influenzapneumonie das Fibrin ein Bestandtheil des Alveoleninhalt darstellt, haben sehr spärliches Fibrin gefunden.

Finkler (l. c.) isolirte Streptokokken aus den in Splenisation begriffenen und mit vorwiegend zelligem Exsudate Pneumonieherden. Die Erkrankung beginnt nach Finkler in den Alveolen und nicht in den Bronchenästen.

Duponchel (52) theilt einige Fälle von Influenzapneumonie mit, welche von der gew. Pneumonie sehr verschieden sind; bei diesen Fällen fand er nie eingekapselte Kokken vor.

Marmorek (190) hat in mehreren Fällen von Influenzapneumonie einen kurzen stäbchenförmigen, lancetteförmigen und ovoidalen Mikroorganismus, welcher mit dem Pneumococcus sehr ähnlich war, gefunden.

Gaucher (72) erwähnt einen kleinen von ihm aus den Lungen von Influenzakranken isolirten Bacillus; er konnte niemals Pneumokokken, noch Streptokokken finden. Bei den von Jaccoud (l. c.) mitgetheilten Fällen von Influenzapneumonie wurden Staphylokokken und Streptokokken aufgefunden.

Babes (l. c.) in seinen Fällen von Bronchopneumonie fand die Bronchialschleimhaut mit Bacillen besetzt, welche demjenigen Pfeiffer's ähnlich sind und zuweilen bis in die lymphatischen Spalträume hineindringen, wo sie kurze Bacterien und Dyplokokken bilden.

Trotz dieser zahlreichen Beobachtungen konnte er aber nicht in fester Weise die Specifität solcher während der Influenzaepidemien auftretenden Bronchopneumonien bestimmen, und namentlich aus dem Grunde, weil die bacteriologischen Befunde so sehr unter sich verschieden waren.

Nach der Entdeckung des echten Krankheitserreger der Influenza wurden neuere und genauere Beiträge zur Klinik und zur Bacteriologie dieser Erkrankung gebracht.

Pfeiffer behauptet auf Grund der zahlreichen Fälle von Bronchopneumonie, aus welchen er eben den nach ihm benannten Bacillus isolirte, dass jene Form von Pneumonie makroskopisch und mikroskopisch verschieden ist von der Hepatisation der gewöhnlichen croupösen Pneumonien. Der fehlende Faserstoff in den eigentlichen Influenzapneumoniefällen ist nach Pfeiffer der typische Unterschied, welcher absolut jede Identität zwischen den beiden obengenannten Entzündungs-Processen ausschliesst. In seinen Experimenten an Kaninchen, bei welchen Influenzaculturen in die Luftröhre injicirt worden waren, hat Bruschettini in den Fällen, in welchen der Tod bald eintrat, starkes Anschwellen der Bronchienschleimhaut und Lungencongestion gemerkt. In den Fällen, in welchen der Tod nach einer gewissen Zeit eintrat, bemerkte er auch „Splenisation" des Lungenparenchyms und mit dem Mikroskop gewährte er Befunde von catarrhalischer Entzündung der Bronchienschleimhaut, welche in den schweren Fällen das Epithel verlor und so ein zottiges Aussehen annahm, und Befunde von catarrhalischer desquamativer Entzündung des Lungenepithels. In einer noch nicht sehr vorgeschrittenen Phase zeigten sich die Alveolen stark erweitert mit körnigem Detritus, Faserstoff und

junge Epithelzellen. In weiter vorgerückten Stadien waren sie mit Epithelzellen und weissen Blutkörperchen ausgefüllt. Es trafen sich auch rothe Blutkörperchen. Die mikroskopische Untersuchung ergab vereinzelte Bacillen im Innern der Bronchien und in den Pneumonieherden.

Weichselbaum (l. c.) bestätigte die Beobachtungen von Pfeiffer; er fand die Influenzabacillen bald in den weissen Blutkörperchen und in dem Lungenepithelium, bald ausserhalb derselben; zuweilen fand er sie zusammen mit den gewöhnlichen pyogenen Bacillen.

Beck (12) behauptet, in den Fällen von Influenzapneumonie nie Faserstoff gefunden zu haben.

Herzog (81) und Solis-Cohen (188) berichten über Fälle von Influenzapneumonie. Der letztere hat nur selten ein fibrinöses Exsudat beobachtet.

Pfeiffer und Beck (l. c.) haben, wie Pfeiffer selbst schon hervorgehoben hatte, in den Schnittpräparaten beobachtet, dass die Influenzabacillen in der Regel innerhalb und zwischen den runden Zellen liegen, welche die Alveolen und die kleinen Bronchien der Bronchopneumonieherde verstopfen. Sie können oft auch zwischen die Epithelelemente eindringen und innerhalb des Bronchiengewebes und der Alveolen-Septa sich einnisten. Im Centrum der Herde der Bronchopneumonie machen sich manchmal eitrige Infiltrationen in den Alveolen und in den Balken bemerklich.

Bäumler (l. c.) nimmt an, dass die häufigste Form der Lungenentzündung bei der Influenza die Bronchopneumonie ist.

Auch Gmeiner (74) behauptet die Häufigkeit solcher Bronchopneumonien in den Influenzaepidemien. Labes (114) versichert, dass die Influenzapneumonie immer lobulär ist, mit scharfer Neigung zur Bildung von Miliarabscessen und geringster Bildung von Faserstoff.

Hajech (78) constatirte in einem Fall von Bronchopneumonie und eitriger Brustfellentzündung mit tödtlichem Ausgang die Pfeiffer'schen Bacillen.

Albu (2) theilt eine genaue Beschreibung der Influenzapneumonie mit, indem er uns die differentiellen, klinischen Merkmale zwischen dieser und der croupösen Pneumonie darlegt. In Bezug auf die pathologisch-anatomischen Merkmale behauptet er, dass der Katarrh bei der Influenza das eklatanteste Beispiel einer Capillarenbronchitis darstellt; von den kleinsten Bronchen breitet sich der Entzündungsprocess bis in die Alveolen aus. Er erklärt auf diese Weise die Häufigkeit der Pneumonien im Verlauf der Influenza. Die Infiltration zeigt einen lobulären Charakter und dabei ein sehr fibrinarmes und an Zellenelementen reiches Exsudat.

Kuskow (l. c.), welcher auf Grund einer sehr vielfachen Autopsie von vielen an Influenza Gestorbener eine sorgfältige Zusammenstellung der Alterationen der verschiedenen Organe in dieser Krankheit gemacht hat, hat bald bei der Untersuchung der Bronchen im Epithel derselben keine Veränderung gefunden, häufig Abschuppung der Epithelzellen, bald Nekrose der oberen Schleimhautschichten: Nekrose, welche Verschwärungen der Schleimhaut veranlassen kann, deren Boden nun aus Knorpel der Bronchenwand besteht, welche letztere infolge der Zerstörung der Schleimhaut bloss gelegt wird.

Der Ursprung dieser Nekrosen wäre nach Kuskow in einigen Fällen in der Thrombose der Gefässe zu finden, in anderen Fällen in der starken Stauung und in der leukocytären Infiltration.

In Bezug auf die Alterationen der Lunge spricht Kuskow von einer Form von lobärer, parenchymatöser Pneumonie, bei der eine vollständige Hepatisation des Lungenparenchyms eintreten kann. Er beschreibt jedoch auch eine Form von Lobulärpneumonie, gekennzeichnet durch bronchopneumonische Knötchen, welche Läppchengruppen sowie auch einzelne Läppchen treffen. Es tritt Blutinfiltration, bald auf einzelne Alveolen beschränkt, bald in weiterer Ausdehnung ausgebreitet, auf.

BOSTON MEDICAL LIBRARY SEP 17 1901

Er hat ebenfalls die Anwesenheit von Faserstoff bemerkt, welcher oft allein in mehr oder weniger bemerkenswerther Menge die Alveolen anfüllte.

Oft, und zwar häufiger in den ersten Stufen des Enzündungsprocesses, hat er Eiterung beobachtet.

Finkler (58) hat streptokokkische Pneumonien und Influenzapneumonien beschrieben. Diese beiden Formen kommen oft vereint vor. Er glaubt ausserdem, dass die Influenza einen chronischen Charakter annehmen kann, in der That hat er selbst nach Verlauf eines Jahres den Bacillus Pfeiffer im Sputum nachweisen können; ja er glaubt, dass solche chronische Influenzaformen periodische Krankheiten sind, welche in gewissen Zeiten sich verschlimmern.

Kretz (l. c.) hat in Zeiten, da keine Influenzaepidemie herrschte, im Bronchialsecret von Tuberculösen und an anderen chronischen Lungenaffectionen leidenden Personen den Bacillus Pfeiffer gefunden. Einige dieser Patienten zeigten die Symptome der Influenza. Er nimmt dabei an, dass auch in epidemielosen Zeiten Influenzaanfälle vorkommen können.

Cantani (l. c.) hat neuerdings diese Thatsachen bestätigt: nämlich, es is ist ihm gelungen, wahrzunehmen, dass nicht selten der Influenzabacillus im Sputum der Schwindsüchtigen in 17,5 Proc. vorge-

funden wird, und dass solche Kranke vorher alle an Influenza gelitten hatten.

Meunier (l. c.) berichtet von mehreren Fällen von Bronchialpneumonien bei Kindern, welche primär und influenzaartig waren, bei welchen er den Pfeiffer'schen Bacillus isolirte.

Auch Kamen (l. c.) beschreibt drei sehr lehrreiche Fälle von ähnlichen Primärpneumonien, in welchen ausser den sich auf die Lunge beziehenden Erscheinungen die Symptome einer Meningitis bestanden. In allen 3 Fällen fand er die Influenzabacillen in der Lunge und Streptokokken in den Hirnhäuten. Dies brachte ihn zu der Folgerung, dass die Lungenaffection primär, die der Hirnhaut secundär war.

Pfuhl (164) berichtet von weiteren klinischen Fällen von Influenzapulmonie, bei welchen er in den Alveolen und in den Schleimmassen der kleinen Bronchen den Pfeiffer'schen Bacillus constatiren konnte zusammen mit anderen Bakterienarten, darunter Staphylokokken und Pneumokokken.

Lindenthal (125) hat in seinen Fällen von Influenzabronchialpneumonie die kleinen Bronchien oft vollständig mit eiterigen Körperchen angefüllt gefunden, Häufungen von Eiterkörperchen auch unter dem Bronchialepithel; nebst dem Bacillus Pfeiffer fand er auch andere Bakterien.

Rappius (169) ist chronischen Influenzabronchiten begegnet, welche nach ihm von involutiven Formen des Pfeiffer'schen Bacillus herrührten. Noch mehrere Autoren, und neuerdings Cantani (l. c.), Gioelli und Zirolia, wie schon erwähnt, haben in verschiedenen klinisch als Influenza zu betrachtenden Krankheitsfällen den Pfeiffer'schen Bacillus isolirt.

Als Ausgang der Influenzapneumonie ist schon seit geraumer Zeit und mit einer gewissen Häufigkeit Eiterung notirt worden (Hermann (80), Chauffard (40), Krannhals (106), Zenker (206), Marchand (l. c.), Drasche (l. c.), Kundrat (l. c.), Mosler (137), Mosler, Guttmann und Fürbringer (138).

Neuerdings haben Hajech (78), Kuskow (l. c.), Labes (l. c.), Albu (l. c.) Fälle von miliaren Abscessen beobachtet. Hitzig (82) hatte in einem Falle von Lungenabscess den Pfeiffer'schen Bacillus in Reincultur isolirt. Bei diesem Falle war auffallend das völlige Fehlen von Staphylokokken und Streptokokken, weshalb man dem Pfeiffer'schen Bacillus die Eigenthümlichkeit, Abscesse zu bilden, beimessen muss.

In der Folge haben auch Kahler (90), Roux (179), Franke

(l. c.), Lungenabscesse beschrieben, welche als secundäre durch Influenzabronchialpneumonien bedingt zu betrachten waren.

Hier verdient auch der Fall von Karewski (93) angeführt zu werden, nämlich einer Lungeneiterung infolge von acuter substernaler Influenzastrumitis. Der Eiterungsprocess hatte auch den hinteren Mediastinum ergriffen, am Ende eine Pyämie hervorrufend.

Ein anderer Ausgang ist die Nekrose und Gangrän, schon angemerkt von Labes (l. c.), Kahler (l. c.), Marchand (l. c.), Kundrat (l. c.), Leyden (l. c.), Guttmann (77), Drasche (51), und neuerdings von Fränkel (64, 67), Kuskow, Rhyner (172), Roux (l. c.).

Solche Abscess- und Gangränherde können Durchbohrung der Lunge und so Empyem, Pyopneumothorax mit ihren Folgen bewirken. In 3 Fällen infolge von Influenza eingetretener Lungengangrän hat Rhyner zweimal Pyopneumothorax beobachtet.

Ein letzter Ausgang ist Verhärtung. Kundrat (l. c.) und Drasche (l. c.) haben indurative Pneumonien beobachtet; ja der letztere glaubt sogar, dass eine solche Pneumonieform häufig als Ausgang der Influenzalobulär- und Lobärpneumonien sich finde und so dieser Krankheit einen speciellen Charakter aufdrücke.

Auch Weichselbaum (l. c.) hat auf den Ausgang in Verhärtung der Influenzapneumonieherde aufmerksam gemacht. Kuskow (l. c.) ist ihr nur in einzelnen Fällen begegnet. Andere Autoren dagegen stellen ihr Vorkommen in Abrede. Fränkel (l. c.) hat sie mit einer gewissen Häufigkeit beobachtet.

Aus diesen vielfachen klinischen und pathologisch-anatomischen Untersuchungen, welche, mit Ausnahme jener Bruschettini's, an Menschen angestellt worden waren, ergiebt sich, dass man mit den verschiedenen Beobachtungen nicht immer zu identischen Resultaten gekommen ist. Es sind welche, die die Existenz einer Influenza-Lobärform neben einer Lobulärform annehmen, während andere nur ausschliesslich die Lobulärform annehmen; einige vertreten das constante Vorhandensein von Faserstoff, andere dagegen halten das Fehlen desselben für typisch für die Influenzapneumonie, andere betrachten die eiterige Pneumonie als die häufigste Form bei der Influenza u. s. f.

Solche Verschiedenheit der Resultate leiten wir daher, dass nicht alle obenerwähnte Beobachter es mit echten Influenzapneumonien zu thun gehabt haben. Aus den verschiedenen von mir mitgetheilten bakteriologischen Befunden ist nur in einigen wenigen der Influenzabacillus in Reincultur herausgestellt worden, in anderen werden neben ihm andere Mikroorganismen constatirt, darunter der Pneumokokkus

von Fränkel, die pyogenen Staphylokokken und Streptokokken. Es ist klar, dass solche Symbiosen das typische Bild der Veränderungen ändern müssen, das der Pfeiffer'sche Bacillus hervorruft, welch letzterer in solchen Fällen als Bodenbereiter für das Gedeihen solcher abweichender Mikroorganismen thätig wäre. Umgekehrt kann auch sein, dasss der Influenzabacillus in einem schon von anderen Mikroorganismen angegriffenen Boden sich einnistet.

Um indessen die Bestätigung solcher Thatsachen zu bekommen und um zur Evidenz die Eigenthümlichkeit der Influenza, wirkliche Pneumonien hervorzurufen, nachweisen zu können, war die experimentelle Hervorrufung solcher Entzündungsprocesse in den Lungen mittelst Injectionen des Pfeiffer'schen Bacillus unumgänglich.

Weder Pfeiffer noch den anderen Untersuchern ist es gelungen, experimentell Influenzapneumonien zu erzeugen. Nur Bruschettini (l. c.) hat, wie wir gesehen haben, positive Resultate erzielt, welche jedoch von Pfeiffer und Beck lebhaft bestritten worden sind, ja eben jene Verschiedenheit der Resultate ist einer der Gründe, die Pfeiffer dazu führten, den Bacillus von Bruschettini als einen von dem seinigen abweichenden zu betrachten.

Markel (128), der analog dem Vorgehen Pfeiffer's den von ihm isolirten und als Pfeiffer'schen Bacillus beschriebenen Mikroorganismus in Kaninchenadern injicirte bewirkte hohes Fieber und den Tod der Thiere am 5. Tag; bei der Autopsie constatirte er Hyperämie der Lungen und der Luftröhrenschleimhaut. Gioelli behauptet infolge von Injicirung von Bouillonculturen in die Trachea den Tod der Thiere mit Tracheitis, Bronchitis, Hepatisation und Eiterherden in der Lunge erzielt zu haben. Diese Experimente erwecken jedoch den Verdacht, dass in diesen Fällen es sich um gemischte Infection handelte, analog dem, was Klein (l. c.) passirt ist, der in seinen Experimenten an Affen in 18 Fällen, in denen Pneumonie erfolgte, gemischte Infection constatirt hat.

In unseren Experimenten haben wir Lungenentzündungsformen hervorrufen können, welche ausschliesslich vom Pfeiffer'schen Bacillus verursacht waren.

Wir haben zunächst, sei es in der Trachea oder auch unmittelbar in der Pleurahöhle und in der Dicke des Lungenparenchyms, Injicirungen schwach reizender Substanzen vorgenommen, wie Licopodium-, Kork-, Kohlenpulver und auch schwache Lösungen von Milchsäure. Die so behandelten Kaninchen haben nie etwas Anormales gezeigt, und als man sie nach einiger Zeit tödtete, haben wir die Bauchorgane vollkommen normal gefunden.

In den Fällen, in welchen wir Injicirungen von Kohlenpulver vornahmen, konnten wir oft bei der mikroskopischen Untersuchung solche Körnchen finden, aber nichts anderes Abnormes.

Als wir jedoch gleichzeitig oder ein wenig nach jenen Injicirungen eine Injicirung Pfeiffer'scher Bacillen in die Trachea oder Pleura oder ins Lungenparenchym oder auch in das davon entfernte Unterhautzellgewebe vornahmen, bildeten sich mehr oder weniger intensive Entzündungen, welche mit Ausnahme von wenigen Fällen in der Zeit von 25—30 oder auch mehr Tagen den Tod unter den gewöhnlichen toxischen Influenzasymptomen zur Folge hatten. Makroskopisch zeigten sich die Lungen stark congestionirt mit weinrothen Flecken, denen entsprechend die Lunge ihre normale Beschaffenheit und ihren Luftinhalt verloren hatte. Stückchen von solchen Herden in Wasser gebracht, sanken zum Theil zu Boden, andere blieben in der Flüssigkeit schweben. In dem übrigen Lungenparenchym war die Beschaffenheit ziemlich fester als gewöhnlich. Die Schnittoberfläche zeigte sich glatt und beim Druck liess sie Flüssigkeit und einige Tropfen eiterigen Schleims aus dem Lumen der kleinen Bronchen austropfen. Die Bronchialschleimhaut zeigte sich angeschwollen und geröthet. Häufig waren die Lungenveränderungen von Pleuritis begleitet, hauptsächlich in den Fällen, in denen die Injicirung unmittelbar in das Lungenparenchym durch die Brustwand vorgenommen wurde.

Die mikroskopische Untersuchung ergab uns in diesen letzteren Fällen keine bemerkenswerthen Alterationen der grossen Bronchien; solche zeigten sich deutlich in den Fällen, in welchen die Injicirung in die Trachea vorgenommen wurde.

Das Epithel der grossen Bronchien war nicht bemerkenswerth verändert, in einigen Punkten zeigte er eine sehr ausgesprochene schleimige Metamorphose auf, welche noch mehr in dem Epithel der mittleren Bronchien ausgeprägt war, welches in gewissen Stellen angeschwollen und mit einer Schleimschicht und mit Infiltrationszellen bedeckt, in anderen degenerirt und einem mehr oder weniger intensiven Desquamationsprocess ausgesetzt war. In dem Lumen speciell der mittleren und kleinen Bronchien bemerkte man schleimiges Exsudat mit spärlichen Leucocyten und einzelnen abgelösten Zellen des Bronchien- und Lungenepithels, von denen einige in der Degenerirung waren. Dagegen eine besonders bemerkenswerthe Anhäufung von Schleim und Exsudat in den Bronchien, wie es in den Influenzabronchopneumoniten beim Menschen constatirt worden ist, haben wir

nie beobachtet; vielleicht hängt dies mit der Verschiedenheit der Thierart zusammen.

Das Unterschleimhaut- und Peribronchialbindegewebe war mehr oder weniger stark von Leukocyten infiltrirt, welche an gewissen Punkten die Epithelzellen ablösten.

Die Infiltration der Peribronchialgewebe ist manchmal sehr intensiv und von den benachbarten Geweben so deutlich umschrieben, dass sich daraus Lymphocitenanhäufungen bilden, in ihrer Art sehr ähnlich den von Kuskow beschriebenen, welcher versichert, dass die Zelleninfiltration an bestimmten Punkten kleine Lymphome bilden kann. In anderen Fällen zeigten sich die Leukocyten in eiterige Körperchen entartet und bildeten kleine Abscesse, meist an der Grenzen der Peribronchialgewebe begrenzt. Diese Thatsache zielte auf die Beobachtung Labes (l. c.) über die Neigung der Influenzapneumonie zur Bildung von miliaren Abscessen.

Das Lungenparenchym zeigt in einigen Stellen die charakteristische alveolare Structur und nur eine leichte Infiltration von Lymphocyten der Alveolarbalken und leichte Epithelabschuppung. In anderen Stellen hat es seine Structur ganz verloren, die Alveolen sind mit abgeschuppten Epithelzellen und Leukocyten ausgefüllt. Die Desquamation ist eine so beträchtliche, dass die Alveolen ganz davon gefüllt sind, es ist ganz unmöglich sie zu erkennen; die Grenzen zwischen den verschiedenen Alveolen können nur durch die stärkere leukocytäre Infiltration in dem interalveolären Bindegewebe errathen werden. In einzelnen Stellen schienen die Alveolenbalken, sei es denn durch die starke Congestion oder durch die Leukocyten-Infiltration — wie Bruschettini ganz genau hervorgehoben hat — ganz nahe an einander zu liegen, und zuweilen sind sie sogar zusammen verschmolzen, sodass endlich das Lungenparenchym die Beschaffenheit eines an Kernen und Leukocyten reichen Bindegewebes erhält.

Solche Befunde sind am deutlichsten bei den festeren und makroskopisch weinröthlich gefärbten Zonen zu beobachten. In den Alveolen habe ich zuweilen rothe Blutkörperchen wahrgenommen; trotz der zahlreichen zum Nachweis des Fibrins ausgeführten Färbungen habe ich nie in den Alveolen ein fibrinöses Exsudat auffinden können. Das Exsudat besteht immer aus Zellenelementen, d. h. ausschliesslich aus Leukocyten und aus theilweise gut erhaltenen Epithelzellen des Lungengewebes, ein Theil derselben ist stark aufgequellt und entartet, ein anderer Theil ist nekrotisirt.

Diese Entzündung ist meistens in den einzelnen Läppchen begrenzt.

Die solche Entzündungsherde umschreitenden Alveolen zeigen jedoch eine weniger ausgeprägte entzündliche Desquamation und kleinzellige Infiltration. In dieser Zone sind die Alveolen nicht vollständig durch die Epithelzellen und durch die Leukocyten verstopft, sie zeigen kleine leere Lufträume und diese pflegen allmählich in der nächsten Nähe des bronchopneumonischen Herdes deutlicher aufzutreten.

Die Blutgefässe erscheinen theilweise mit gut erhaltenen rothen Blutkörperchen, theilweise noch mit zerfallenen, in einem mehr oder weniger deutlichen Fibrinnetzwerk liegenden Blutkörperchen ausgefüllt.

Hie und da bemerkt man zuweilen einzelne thrombosirte kleinere Blutgefässe, nebst Einwanderung von Leukocyten in den Gerinnselmaschen.

Diese letzteren Befunde wurden bereits von Klebs bei den Lungenveränderungen des Menschen nach Influenza genau beschrieben.

Die Blutgefässe der Bronchienwanderung erscheinen erweitert.

Diese Herde von lobulärer Pneumonie werden sowohl in den oberen wie in den unteren Lungenlappen beobachtet.

Ich habe nie Lobärpneumonie oder Lungenhepatisation wahrgenommen.

Es war mir gleichfalls unmöglich, echte Nekroseherde und indurative Pneumonie zu beobachten, obwohl die starke und beständige kleinzellige Infiltration des peribronchialen und perivasalen Gewebes und der Septa es als wahrscheinlich hinstellt, dass diese Ausgangsveränderungen wohl vorkommen können.

Bei den nach der Pfeiffer'schen Methode gefärbten Schnittpräparaten habe ich nur ausschliesslich Influenzabacillen, welche grösstentheils und oft in grosser Anzahl in den Epithelzellen des Lungengewebes lagen, aufgefunden, ebenso in den Alveolen, sowie in den kleinen und mittleren Bronchien; hier lagen einige derselben ganz frei in der im Bronchus enthaltenen Schleimmasse nebst nekrosirten Epithelzellen.

Einzelne Influenzabacillen waren zwischen den Epithelzellen der Bronchienwand oder in ihrem Protoplasma eingenistet. Vereinzelt und zuweilen in kleinen Haufen zusammengedrängt lagen die Bacillen auch in den peribronchialen Geweben zwischen den infiltrirten Zellen vor.

Auf Grund dieser Beobachtungen darf man wohl annehmen, dass der Bacillus Pfeiffer für sich entzündliche Vorgänge im Lungenparenchym hervorrufen kann, und nämlich katarrhalische lobuläre Bronchopneumonie, welche häufig zur Bildung von kleinen miliaren Abscessen neigen.

Während also durch diese experimentellen Ergebnisse die bei dem Menschen stattgefundenen klinischen und pathologisch-anatomischen Beobachtungen bestätigt werden, indem dieselben die Aetiologie und die Specifität der durch Influenza hervorgerufenen Veränderungen fest bestimmen, so kennen wir dadurch solche von den durch andere Mikroorganismen hervorgerufenen Veränderungen unterscheiden, welche letztere vielleicht in dem durch den Bacillus Pfeiffer abgeschwächten Gewebe einen zu ihrer Entwicklung günstigen Nährboden finden sollen.

Die von Sée, Bordas, Heitler (79) und von anderen Autoren im Influenzaverlauf beobachtete fibrinöse Pneumonie ist nach meiner Auffassung als zufällige, durch den Pneumococcus Fränkel hervorgerufene Complicationen zu betrachten.

Sée und Bordas haben in diesen Fällen den Pneumococcus sogar in der Milz auffinden können.

Obwohl — wie oben erwiesen — und bezw. der eiterigen Processe, ich weit davon entfernt bin, es auszuschliessen, dass der Bacillus Pfeiffer Nekrobiosis und Vereiterungen bewirkt, jedoch dürfen wir wohl behaupten, dass vielleicht mehrere der Fälle von eiteriger Pneumonie, umfangreicher Abscessen, von Gangrän nebst ihren Ausgängen in Empyem und Pyopneumothorax von einem Zusammentreffen des Influenzabacillus mit dem gew. Eitererregern, welche letzteren des öfteren gleichzeitig vorgefunden worden sind, abzu-leiten sind.

Wir können nun hierdurch den ganz eigenthümlichen Verlauf der Influenzapneumonien besser verstehen und verweisen diesbezüglich auf die Mittheilungen von Finkler (l. c.), Wassermann (202), Albu (l. c.) und Schürmeyer (184).

Und zwar pflegt dieser Verlauf in einer nicht so acuten Form wie bei croupöser Pneumonie aufzutreten, die allmähliche Temperaturzunahme, welche meistens ohne Frösteln sich einstellt, erreicht fast nie einen hohen Grad und endigt stets mit Lysis. — Ripperger (177) hat ja constatirt, dass die Temperaturcurve von dem entzündlichen Vorgang ganz unabhängig ist. Man beobachtet Dyspnöe, der Puls wird klein und frequent. Der Auswurf zeigt nie eine rostartige, röthliche Färbung, vielmehr ist er gelblich, schleimig oder schleimeiterig. Jedoch Fränkel (l. c.) sowie Gmeiner (l. c.) geben an, dass sie zuweilen bei Influenzapneumonie den rostfarbigen Auswurf beobachtet haben.

Ueber die infiltrirten Gebiete wird oft der dumpfe Schall vermisst (centrale Pneumonie) oder derselbe ist nur vorübergehend wahrzunehmen, pflegt an einer Stelle rasch zu verschwinden um

Pleurainfiltration, 3 mal ein fibrinöses Exsudat, 1 mal auf kleinen Zonen alsdann in einer anderen aufzutreten (migratorische Pneumonie); besteht dieser dumpfe Schall, so ist er stets in kleinen Zonen beschränkt; dabei besteht auch Bronchialathmen. Die Lungeninfiltration bildet sich sehr langsam zurück.

Wirken dabei andersartige Mikroorganismen, so wird auch das Krankheitsbild geändert: die Temperatur kann eine sehr hohe werden, es können sich Delirien und andersartige Hirnerscheinungen einstellen, wie Landgraf (116) hervorgehoben hat; der Auswurf wird eiterig oder rostfarbig; es können endlich sämmtliche bei den schweren Septikämien vorkommende Complicationen auftreten.

Bei meinen Versuchen war die Pneumonie des Oefteren mit Pleuritis verbunden; zuweilen war sie als Folgezustand der letzteren zu betrachten. In solchen Fällen werden die entzündlichen Veränderungen ausgeprägter in den oberflächlichen Theilen des Lungenparenchyms.

Pleura.

Als durch die Influenza hervorgerufene Veränderungen der Pleura haben mehrere Autoren eine Anzahl von klinisch und bei der Obduction wahrgenommene Fälle von eiteriger Pleuritis mitgetheilt; jedoch sind solche Complicationen nicht so häufig wie die Lungenerkrankungen beobachtet worden, und mehrere davon wurden auch durch bakteriologische Befunde bestätigt. Weichselbaum (l. c.), Kelsch und Antony (94), Kundrat (l. c.), Vogl (l. c.), Linden (124), Wallis (201), Leichtenstern (l. c.), Natanson (l. c.), Mason (131), Drasche (l. c.) Kahler (l. c.) haben mehrere solche Fälle mitgetheilt.

Ribbert (173—174) hat in dem Eiter eines nach Influenza aufgetretenen Empyem neben Streptokokkencolonien andere hellglänzende Colonien beobachtet, welche aus kurzen Dyplokokkenketten gebildet waren und die er als eine Modification des Pneumococcus Fränkel auffasste. Vaillard (194—195) fand darin auch Streptokokken. — Bein (l. c.) konnte in pleuritischen Exsudaten die Anwesenheit von Dyplokokken, Streptokokken und Staphylokokken beobachten; Prior (l. c.) fand desgleichen Dyplokokken und Streptokokken, Leyden (l. c.) nur Streptokokken auf.

Pfeiffer (l. c.) beobachtete, dass die Influenzabacillen die peribronchialen Gewebe durchdringen, auf die Pleuraoberfläche gelangen und dort Eiterbelag hervorrufen können.

Er hat die typischen Influenzabacillen in eiterigen, durch die Influenza hervorgerufenen Pleuriten aufgefunden.

Kuskow (l. c.) hat unter 40 bei der Obduction entdeckten Influenzaveränderungen folgendes beobachtet: 5 Fälle von hämorrhagischer

beschränkte Pleuragangrän neben fibrinösem Exsudat, 5 mal Gangrän und eitriges Exsudat, 3 mal eiteriges Exsudat.

Meunier (l. c.) giebt an, dass der Influenzabacillus für sich allein Pleuritis erzeugen kann.

Franke (l. c.) hat bei Influenzakranken Empyem beobachtet.

Die meisten dieser Autoren behaupten, dass bei der Influenza die Pleuritis secundär nach Lungenveränderungen auftritt (Pneumonie, spontane Eröffnung von Abscessen, Gangränherden u. s. w.) — Drasche (l. c.), Kahler (l. c.), Kundrat (l. c.) haben häufig primäre Influenzapleuritis, Ead (53) primäre Influenzapleuritis nur mit leichter katarrhalischer Tracheitis beobachtet. Die Lunge war ganz normal.

In jedem seiner Pleuritisfälle hat Kuskow Lungenveränderungen constatirt; zuweilen war der Erkrankungsherd in der Lunge ausserordentlich klein und nur nach fleissiger Untersuchung zu entdecken; dieser Autor behauptet dementsprechend, dass die Iufluenzapleuritis stets secundär nach der Lungenerkrankung auftritt, jedoch nimmt er ferner an, dass die Pleura wohl metastatisch erkranken kann.

Darüber liegen aber keine experimentellen Untersuchungen vor. Bruschettini konnte bei seinen Versuchen zuweilen das Vorhandensein einer citrongelblichen Flüssigkeit, häufiger eines blutigen mit einzelnen Fibrinflocken und mit Eiter vermischten Exsudats wahrnehmen; auf der Pleura und auf dem Lungengewebe bestand ein eiterfibrinöses Exsudat.

Hier sollen kurz die Resultate meiner nach der erwähnten Methode ausgeführten Versuche zusammengefasst werden.

In der Mehrzahl der Fälle (9 mal unter 12 Versuchen) durch die Inokulationen mit dem Bacillus Pfeiffer in die Pleurahöhle, nach vorausgegangener durch die erw. Mittel erreichten Abschwächung derselben, und häufig nach einer durch intratracheale und endopulmonelle Einspritzung mit Influenzabacillus (4 mal unter 15 intratrachealen; 6 mal unter 11 direct in das Lungengewebe stattgefundenen Injectionen) hervorgerufene Bronchopneumonie habe ich die typischen, stets eitrigen Pleuritisformen beobachtet.

Zu gleichen, obwohl nicht so beständigen (8 mal unter 15 Versuchen) positiven Resultate gelangte ich, indem ich die Widerstandsfähigkeit der Pleura durch die erw. Stoffe abschwächte, und bald darauf oder einige Stunden nachher in einer entfernten Stelle des Unterhautzellgewebes eine Inokulation mit Influenzacultur vornahm. Die Unbeständigkeit bei den positiven Resultaten hängt sehr wahrscheinlich von den verschiedenen Bedingungen, sowohl der organischen Widerstandsfähigkeit, wie der Culturvirulenz ab.

Sämmtliche Versuchsthiere, bei welchen solche Influenzapleuritis herbeigeführt worden war, gingen unter den gleichen Symptomen und nach einer beinahe gleichen Zeitfrist zu Grunde, wie die Versuchsthiere, in welchen die experimentellen Pneumonien hervorgerufen worden waren. Schon einige Wochen nach der Inokulation, doch in ausgeprägter Weise während der letzten Lebenstage der betr. Versuchsthiere, wird bei diesen eine Zunahme des Widerstandes der Thoraxwand wahrgenommen. Bei der Section habe ich eine bedeutende Eindickung der ganzen Pleura (costale, cervicale, dyaphragmatische mediastinische, viscerale Pleura) beobachtet; zuweilen war diese Eindickung nur auf die Inokulationsseite beschränkt, zuweilen erstreckte sie sich auf den Herzbeutel sowie auf die gegenwärtige Pleura hin; hier aber pflegten die Veränderungen nicht so bedeutend zu sein. Die in solcher Weise eingedickte parietale Pleura lässt sich von den untenliegenden Geweben ziemlich leicht ablösen; sie ist nicht mehr so glänzend wie in der Norm, ist grauweisslich, mit rundlichen, weisslichen, verschieden grossen, auf seiner ganzen Ausdehnung und Dicke zerstreuten Flecken. Schneidet man an solchen Stellen in die Pleura ein, so ergiebt sich, dass diese Flecken aus kleinen, eingedickten, sich in Faden ausziehenden Eiter enthaltenden Abscessen bestehen. Der ganze Pleurasack ist mit einer ziemlich dicken Schicht von eitrigem Exsudate belegt. In der Pleurahöhle wird bald ein spärliches, zahlreiche Eiterflocken enthaltendes Exsudat gesehen, bald ist dasselbe absolut eiterig, zuweilen handelt es sich um ein blutseröses, manchmal mit Eiter vermischtes Exsudat.

Mikroskopisch ist es nicht mehr möglich, die zwei Pleura bildenden Schichten genau zu trennen; es wird nur ein durch einwandernde Elemente und durch Wucherung der fixen Elemente stark infiltrirtes Gewebe beobachtet, dabei ist auch eine beträchtliche Erweiterung und Neubildung der Blutgefässe wahrzunehmen.

Die fasciculäre Structur des Stützbindegewebes ist bei den tieferen deutlicher als bei den oberflächlichen Schichten.

Hie und da mit Hülfe einer nicht zu starken Vergrösserung bemerkt man auch rundliche, verschieden grosse Herde, welche so regelmässig und durch eine bindegewebige Zone so scharf begrenzt sind, dass sie nach einer oberflächlichen Beschauung als echte Lymphfollikel erscheinen. Durch stärkere Vergrösserung ergiebt sich, dass diese Herde kleine Abscesse sind, diejenigen, welche makroskopisch als weissliche, rundliche Punkte oder Flecken erscheinen.

In mehren Stellen treten aus rothen Blutkörperchen bestehende Ergüsse auf, welche mehr oder weniger grosse Gewebsgebiete infiltriren,

zuweilen ist solche blutige Infiltration eine beträchtliche, wie aus der Fig. 15 leicht ersichtlich ist. Dabei war aber keine Verletzung in der Continuität der Gefässwandung zu constatiren; bei diesen ist nur eine mehr oder weniger starke Infiltration wahrzunehmen. Das Blut ist also per Diapedesin herausgekommen und nämlich der starken blutigen Congestionen wegen.

Der Endothel-Schicht entsprechend, welche übrigens verschwunden ist, erscheint die Pleura mit einem Exsudate belegt, welches aus einer körnigen, nekrobiotischen, hie und da mit Lymphocyten und Eiterkörperchen infiltrirten Masse besteht.

Diese Befunde sind sowohl in der parietalen Pleura, sowie in dem visceralen Blatt derselben, welches bis in die Tiefe des Lungenparenchyms hineinragt, wahrzunehmen.

Bei den nach der Pfeiffer'schen Methode gefärbten Präparaten sind zahlreiche, fast ausschliesslich in den Eiterherden befindliche Mikroorganismen zu entdecken; dieselben waren noch deutlicher bei den Verfahren nach dem Canon'schen Eiterpräparaten zu beobachten. Sie liegen meistens in den Leucocyten hinein; einige derselben nehmen die Farbstoffe nicht mehr auf.

Häufig besteht der aus den pleurischen Exsudaten entnommene Eiter aus einem Detritus, bei welchen ausser einigen Bindegewebsfasern und einigen Lymphocyten kein anderes Formelement zu entdecken ist.

Die in diesen Fällen — wie schon in dem allgemeinen Theil hervorgehoben ist — versuchte Impfungen blieben steril; in den übrigen Versuchen erhielt ich stets eine Reincultur des Bacillus Pfeiffer.

Es ist also in deutlicher Weise nachgewiesen worden, dass dieser Influenzabacillus die obengeschilderten Veränderungen hervorruft; wir können ferner annehmen, dass auch eine eitrige Pleuritis, mit Neigung zur Bildung von miliaren Abscessen und blutigen Ergüssen vorkommt, welche ausschliesslich durch den Influenzabacillus hervorgerufen wird.

Da nun — wie hervorgehoben wurde — bisher keine eingehenden experimentellen pathologisch-annatomischen Untersuchungen über diese von der Influenza herbeigeführten anatomischen Veränderungen bis jetzt ausgeführt worden waren, so habe ich als zweckmässig gehalten, dieser meiner Arbeit einige Abbildungen beizubringen; diese Abbildungen sollen eigentlich dazu dienen, einen Vergleich zwischen diesen anatomischen experimentell hervorgerufenen Veränderungen, und jene, welche bisher nur bei den Obductionen von an Influenza verstorbenen Menschen beobachtet worden waren, aufzustellen.

Durch diese Vergleichungen werden wir ferner leichter im Stande sein, die echten von der Influenza hervorgerufenen von den durch Bakteriensymbiosis herbeigeführten Veränderungen trennen zu können.

Wie angegeben, behalte ich mir vor, meine weiteren Untersuchungen über diesen Gegenstand in einer nachher zu erscheinenden Arbeit mitzutheilen; durch diese hier auseinandergesetzten ersten Versuche glaube ich nun einen Beitrag zum Nachweis der Pathogenität des Bacillus Pfeiffer und zur Aetiologie mancher der vielfachen Influenzacomplicationen geliefert zu haben, deren Wichtigkeit nicht nur im Gebiete der inneren Medicin, sondern wohl auch in dem der Chirurgie nicht zu verleugnen sind.

Am Ende dieser Arbeit möchte ich ferner meine innigst warmen Danksagungen den Herren Prof. Celli, Director des Instituts für Hygiene der k. U. zu Rom, und Dr. T. Gualdi, Vorsteher des Laboratorium für Hygiene der Gemeinde Rom aussprechen, in deren Instituten ich gefl. Weise über reiche Untersuchungsmittel, welche ich hauptsächlich zur Isolirung und Züchtung des Influenzabacillus benutzt habe, verfügen konnte.

Abbildungserklärung.

Fig. 1a. Ein mit dem aus einem eiterigen Influenzaherd eines Kaninchens gewonnenes Eiterpräparat. — Färbung nach der Canon'schen Methode. — Vergr. 1/12 homog. Immers. Koritska Oc. 4.

a) Influenzabacillen enthaltende Eiterkörperchen.
b) Eiterkörperchen, welche nicht gut gefärbte und in Zerfall begriffene Influenzabacillen enthalten. Einige Influenzabacillen liegen ausserhalb der Eiterzellen.

Fig. 2a. Schnittpräparat eines eiterigen Influenzamyositisherdes aus dem Kaninchen. Vergr. Koritska Obj. 5. Oc. 3.
Bei diesem Präparat ist die starke eiterige Infiltration des Bindegewebes, sowie die hyaline Degeneration der Muskelfaser zu beobachten.

Fig. 3a. Schnittpräparat aus einem bronchopneumonischen Influenzaherde eines Kaninchens. Vergr. Obj. 5 Kor. Oc. 3.

a) Bronchus mit schleimartig entarteten Epithelzellen nebst schleimigen Leukocyten und Lungenepithelzellen enthaltenden Exsudate.
b) Bronchialwandung durch eingewanderte Zellen infiltrirt.
c) Kleiner peribronchialer eiteriger Herd.
d) Rothe Blutkörperchen enthaltender Alveolus.
e) Mit Blut gefüllte Blutgefässe; starke perivasale Infiltration. Bei den zwei kleineren Blutgefässen ist die Thrombosis begonnen.

Fig. 4a. Bronchopneumonischer Herd; stärkere Vergr. 1/12 homog. Immers. Kor. Oc. 4.

a) Bronchuslumen mit Epithelzellen der Alveolen. Die Mikroorganismen liegen meistentheils in den Zellen; einige liegen ausserhalb derselben, nämlich in der schleimigen, das Bronchuslumen ausfüllenden Masse.
b) Bronchialwandung, kleinzellige Infiltration und Influenzabacillen, einige davon sind in den Epithelzellen eingeschlossen, andere in die Wandung und in den peribronchialen Geweben.
c) Lungenalveolen, deren Zellen die Influenzabacillen enthalten.

Fig. 1.





Fig. 3.

Perez.

Fig. 2.

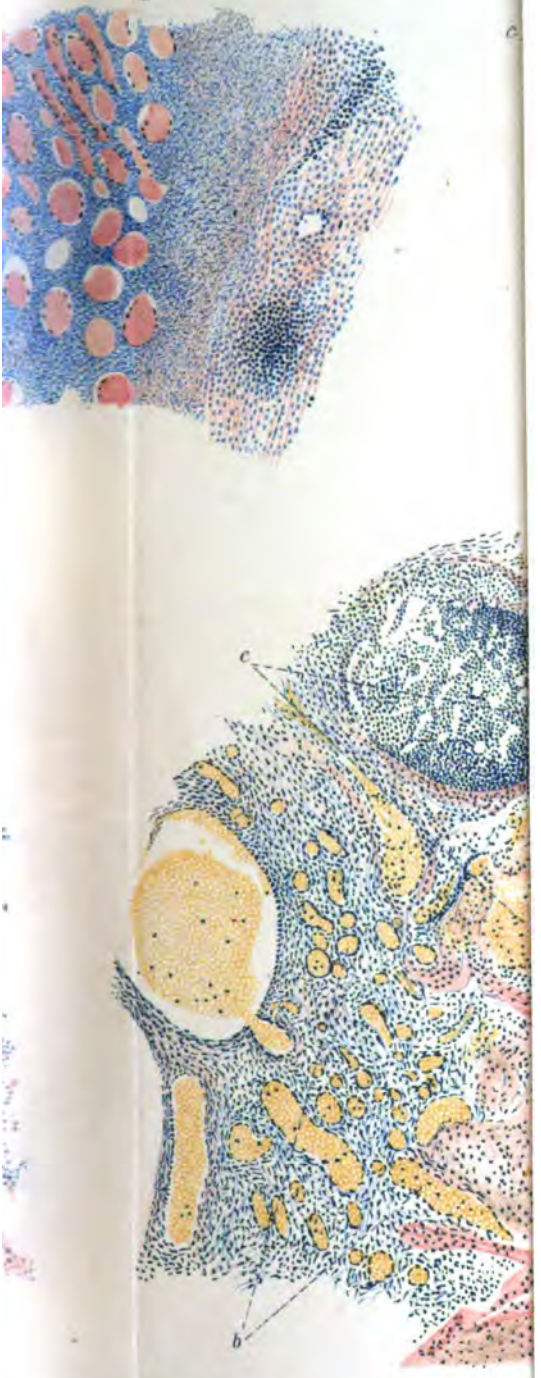

Verlag von F.C.W.Vogel in Leipzig.

Fig. 5a. Schnittpräparat aus der parietalen Pleura mit eiteriger Influenzaentzündung in einem Kaninchen. Vergr. Obj. 5 Kor. Oc. 3.
a) Kleine Abscesse.
b) Neubildung von Gefässen.
c) Blutige Infarkte.

Litteraturverzeichniss.

1) Albert, Achillodynie. Wiener med. Presse. 1893. Nr. 2.
2) Albu, Zur Kenntniss der Influenzapneumonien. Deutsche med. Wochenschr. 1894. Nr. 7.
3) Annequin, Contribution à l'étude des myopathies pseudohypertrophiques des membres inferieures etc. Arch. de Méd. et de Pharm. milit. XIX. 1892. p. 99 et 251.
4) Anton, Beobachtungen über Influenza. Münchn. med. Wochenschr. 1890. Nr. 3. S. 40.
5) Antony, s. Kelsch.
6) Babes, Vorläufige Mittheilungen über einige bei Influenza gefundenen Bacterien. Centralbl. f. Bacter. u. Paras. und Infectionskr. 1890. VII. S. 233, 460, 496, 533, 561, 598.
7) Derselbe, Ueber die bei Influenza gefundenen feinen Bacterien. Deutsche med. Wochenschr. 1892. Nr. 6.
8) Baccelli, Lezione sull' influenza (raccolta dal Dr. Clavenzani). Il Policlinico. Suppl. Anno IV. 1898. p. 485.
9) Barbier, s. Oulmont.
10) Barthelemy, Schmidt's Jahresbericht. Bd. CCXXXIII. 1892. S. 143.
11) Bäumler, Die Influenzaepidemie 1893/94 in Freiburg. Münchner med. Wochenschrift. 1894. Nr. 9.
12) Beck, Ueber die Influenzapneumonie. Charité-Annales. XVII. Jahrgang. 1892. S. 214.
13) Beck, s. Pfeiffer.
14) Bein, Bacteriologische Untersuchungen über Influenza. Zeitschrift für klin. Med. XVII. 1890. Heft 6.
15) Bennet, Brief notes on some cases of pyaemia and suppuration apparently due to the prevailing epidemie of Influenza. The Lancet. Vol. II. 6. Febr. 1890.
16) Bergonzini, Studi batteriologici sull' influenza. Note comunicate nella seduta del 7 febbraio 1890 alla Societá medico-chirurgica di Modena.
17) Bertelsmann, Ein Fall von interstitieller und parenchymatöser Myositis. Münchn. med. Wochenschr. 1898. Nr. 32.
18) Bombicci, Sulla diffusione dell' influenza per mezzo dell'aria. La Riforma medica. 1892. vol. III. p. 445.
19) Bordas, s. Sée.
20) Bordoni, s. Borgiotti.
21) Borchardt, Beobachtungen über das Vorkommen des Pfeiffer'schen Influenzabacillus. Berliner klin. Wochenschr. 1894. Nr. 2.
22) Borgiotti e Bordoni, Sulla patogenesi dell' influenza. Atti della R.a Accademia dei Fisiocritici in Siena. 1891. vol. II. fasc. 9—10. p. 541.
23) Bouchard, Recherches bacteriologiques sur la grippe et ses complications. La Sem. méd. 1890. No. 5.
24) Brakenridge, Edinbourgh med. Journal. 1890. Bd. XXXV. II.
25) Bruschettini, Ricerche batteriologiche sull' influenza. La Riforma medica. 1892. vol. I. p. 266 und Archivio per la scienze mediche. vol. XVI. 1892. No. 19. p. 354.
26) Derselbe, Sui caratteri morfologici e culturali del bacillo dell' influenza. Riforma medica. 1892. vol. I. p. 786.
27) Derselbe, Sull' azione patogena del bacillo dell' influenza. Riforma medica. 1892. vol. II. p. 783.
28) Derselbe, Nuovo contributo allo studio del bacillo dell' influenza e specialmente della sua azione patogena. Rif. med. 1893. vol. II. p. 62.

29) Bruschettini, L'immunità sperimentale nell' influenza. Rif. med. 1893. vol. III. p. 145.
30) Derselbe, Alcune quistioni intorno al bacillo dell' influenza. Rif. med. 1893. vol. III. p. 421.
31) Bujwid, Zu Pfeiffer's Entdeckung des Influenzaerregers. Centralbl. f. Bact., Paras. u, Infect. 1893. XIII. S. 554.
32) Buscarlet, s. Reverdin.
33) Canestrini, Alcune notizie intorno al bacillo dell' influenza. Atti del R. Istituto veneto di scienze etc. 1892. III. p. 208.
34) Canon, Ueber einen Mikroorganismus im Blute von Influenzakranken. Deutsche med. Wochenchr. 1892. Nr. 2.
35) Derselbe, Die Influenzabacillen im lebenden Blute. Arch. f. patholog. Anat. u. Physiologie und f. klin. Medicin. CXXXI. Heft 3. S. 401.
36) Derselbe, Ueber Züchtung des Influenzabacillus aus dem Blute der Influenzakranken. Deutsche med. Wochenschr. 1892. Nr. 3.
37) Cantani, Zur Verwendung des Sperma als Nährbodenzusatz. Centralbl. f. Bact., Paras. u. Infect. 1897. XXII. S. 601.
37a) Derselbe, Sul reperto batteriologico nell' influenza. Rif. med. 1900. vol. II. p. 51, 63, 74.
38) Capaldi, Zur Verwendung des Eidotters als Nährbodenzusatz. Centralbl. f. Bact., Paras. u. Infect. XX. 1896. S. 800.
39) Chantemesse, s. Cornil.
40) Chauffard, ref. von Kuskow.
41) Colley, s. Mosler.
42) Comby, Une epidemie de grippe à Chardon-Lagache. Soc. méd. des hôpitaux; séance du 11 Déc. 1891.
43) Cornil et Chantemesse, Sur le microbe de l'influenza. Le Bull. méd. 1892. No. 12. p. 133.
44) Coronado, Confirmación del microbio de la grippe en Cuba y su importancia bajo el punto de vista clinico. Crónica médico-quirurgica de la Habana. 1893. No. 17.
45) Corradi, L'influenza-Origine et acceptions diverses de cette parole. Série chronologique des épidémie d'influenza en Italie. La grande épidemie de 1580. L'influenza en Italie pendant l'hiver de 1889—1890. Arch. italienn. de biologie. 1891. XIV. p. 1 u. 17.
46) Dache, Études bactériologique sur les complications de l'influenza. Ann. de la société méd.-chir. de Liége. 1890.
47) Danz, Die Influenzakrankheit, ihr Wesen und ihre Behandlung. Berlin 1890.
48) Δηλιγιαννης, Περὶ τοῦ Βακτηριδίου τῆς γρίππης. Γαληνὸς 1890. Ἀριδ. 5.
49) Delius u. Kolle, Untersuchungen über Influenzaimmunität. Zeitschrift f. Hygiene u. Infectionskr. XXIV. 1897. Heft 2. S. 527.
50) Demons, ref. von Roswell Park, The mütter lectures on selected topics in surgical Pathology — Lecture IX — Mixed and secondary Infections — Influenza. Ann. of Surgery. 1891. II. p. 480.
51) Drasche, Ueber Influenza. Wiener med. Wochenschr. 1890. S. 466.
52) Duponchel, Pneumonies grippales. Bull. et mém. de la soc. méd. des Hôpitaux de Paris; séance du 24 janv. 1890.
53) Ead, Influenza 1893. The Lancet. 1893. Sept. 30.
54) Eichhorst, Rheumatismus der Gelenke und Muskeln. Krankheiten der Muskeln. Handbuch der spec. Path. u. Therap. 5. Aufl. 1896. III. S. 306, 319, 688 ff. und 712 ff.
54a) Elmassian, Note sur un bacille des voyes respiratoires et ses rapports avec le bacille de Pfeiffer. Ann. de l'Inst. Pasteur. 1899. p. 621.
55) Erben, Klinische Untersuchungen über Muskelrheumatismus. Beiträge zur klin. Med. u. Chirurgie. Wien 1898.
56) Finkler, Die Influenzapneumonie. Deutsche med. Wochenschr. 1890. Nr. 5.
57) Derselbe, Die acuten Lungenentzündungen als Infectionskrankheiten. Bonn 1891.
58) Derselbe, Infectionen der Lunge durch Streptokokken und Influenzabacillen. Bonn 1895.

59) Fischel, Beobachtungen während der Influenzaepidemie. Ein pathogener Mikroorganismus im Blute Influenzakranker. Prager med. Wochenschrift. 1890. Nr. 9.
60) Derselbe, Eine bacteriologisch-experimentelle Studie über Influenza. Zeitschrift f. Heilkunde. XII. 1891.
61) Frank, Inaug.-Dissert. 1890.
62) Franke, Ueber die Erkrankung der Knochen, Gelenke und Bänder bei Influenza. Arch. f. klin. Chirurgie. XLIX. 1894. S. 487.
63) Derselbe, Ueber einige chirurgisch-wichtige Complicationen und Nachkrankheiten der Influenza. Arch. f. klin. Chirurgie. LIX. 1899. S. 648 und Mittheilungen aus den Grenzgebieten der Medicin u. Chirurgie. 1900.
64) Fränkel, A., Ein Fall von Pneumonie mit Ausgang in Induration. Deutsche med. Wochenschr. 1892. S. 963.
65) Derselbe, Ueber das Wiederauftreten der Influenza. Verein f. innere Med. Berlin, Sitzung v. 21. Mai 1894.
66) Derselbe, Klinische und anatomische Mittheilungen über indurative Lungenentzündung. Deutsche med. Wochenschr. 1895. S. 41, 177, 190.
67) Derselbe, Ueber einige Complicationen und Ausgänge der Influenza. Berl. klin. Wochenschr. 1897. Heft 15 u. 16.
68) Fräntzel, Münchner med. Wochenschr. 1890. S. 30.
69) Fraser, On the occurrence of the Pneumococcus in the sputum from a case of Influenza. The Lancet. 1890. No. 3482. p. 1118.
70) Frisco, Sulle dermatosi nelle autointossicazioni e nelle intossicazioni batteriche sperimentali. Annali d'igiene sperimentale. 1898. p. 164.
71) Fuchs, Schmidt's Jahresbericht. Bd. CCXXVIII. 1890. S. 141.
72) Gaucher, Sur la grippe. La Sem. méd. 1890. No. 12. p. 93.
73) Gioelli, Sulla batteriologia dell' influenza. Studio di una recente epidemia. Annali di medicina navale. Anno II. fasc. 8. 1896.
73a) Gioelli e Zirolia, Contributo allo studio della localizzazione e morfologia del bacillo dell' influenza. Ann. d'igiene sperim. 1900. F. III.
74) Gmeiner, Einige Bemerkungen über die Influenza und Influenzapneumonie während der letzten Epidemie 1893/94. Prager med. Wochenschr. 1894. Nr. 36 u. 42.
75) Grassberger, Beiträge zur Bacteriologie der Influenza. Zeitschr. f. Hygiene u. Infectionskr. Bd. XXV. 1897. Heft 3. S. 452.
76) Derselbe, Zur Frage der Scheinfädenbildung in Influenzaculturen. Centralbl. f. Bact., Paras. u. Infect. XXIII. 1898. S. 353.
77) Guttmann, Die Influenzaepidemie des Winters 1891/92. Münchn. med. Wochenschrift. 1892. Nr. 20.
78) Hajech, Avvisaglie dell' influenza nei bambini - Contribuzione alle proprietà patogene del bacillo di Pfeiffer. Gaz. degli. Ospedali. 1894. No. 3. p. 19.
79) Heitler, Beitrag zur Influenzaepidemie. Wiener klin. Wochenschr. 1890. Nr. 11.
80) Hermann, Die Influenza in St. Petersburg. St. Petersburger med. Wochenschrift. 1889. Nr. 50.
81) Herzog, Beobachtungen über Influenzaepidemie des Winters 1891/92 in Graz. Arch. f. Kinderheilkunde. XIV. Nr. 6. 1892.
82) Hirschfeldt, Le bacille de l'influenza. Austral. med. gazette. vol. XI. 1892. No. 7. p. 177.
83) Hitzig, Influenzabacillen bei Lungenabscess. Münchner med. Wochenschrift. 1895. S. 813.
84) Hulmann, Contribution à l'étude de la nature de la grippe. Paris 1894.
85) Jaccond, Sur la grippe. La Sem. méd. 1890. No. 7.
86) Jarron, Contribution à l'étude bactériologique de la grippe. Thèse de Bordeaux. 1894.
87) Jolles, Zur Aetiologie der Influenza. Wiener med. Blätter. 1890. Nr. 4.
88) Jürgens, ref. v. Kuskow.
89) Kader, Klinische Beiträge zur Aetiologie und Pathologie der sog. primären Muskelentzündungen. Mittheil. aus den Grenzgebiet. der Med. u. Chirurgie Bd. II. 1897. S. 617.
90) Kahler, Wiener klin. Wochenschr. 1890. Nr. 9.

91) Kamen, Beitrag zum klinisch-bacteriologischen Studium der Influenza. Wien. med. Wochenschr. 1896. Nr. 1 u. 2.
92) Derselbe, Weiterer Beitrag zur Kenntniss der Influenza. Wiener med. Wochenschr. 1897. Nr. 21. S. 945.
93) Karewski, Beiträge zur Chirurgie der Lunge und der Pleura. Langenbeck's Arch. f. klin. Chirurgie. Bd. LVII. S. 555.
94) Kelsch u. Antony, Arch. de méd. et de pharm. milit. XVIII. 1891.
95) Kirchner, Bacteriologische Untersuchungen über Influenza. Zeitschrift für Hygiene u. Infect. Bd. IX. 1890. Heft 3. S. 528.
96) Kitasato, Ueber den Influenzabacillus und sein Culturverfahren. Deutsche med. Wochenschr. 1892. Nr. 2.
97) Klebs, ref. v. Kuskow.
98) Derselbe, Weiteres über Influenza. Deutsche med. Wochenschrift. 1890. Nr. 14 u. 16.
99) Klein, Some-remarks on the Influenza Bacillus. British med. Journal. 1892. p. 170.
100) Derselbe, Report on Influenza in its clinical and pathological Aspects (Further Reports and Papers on epidemic Influenza). Local govern. Board. London 1893. p. 85.
101) Kohts, Therap. Monatshefte. Dec. 1890,
102) Kolle, s. Delius.
103) Kornilow, Polymyositis primaria acuta. Deutsche Zeitschr. f. Nervenheilk. Bd. IX. Heft 2.
104) Kostjurin, Ueber einen während der Influenzaepidemie in Charkow beobachteten Pneumococcus. Wratsch. 1892. Nr. 4.
105) Kowalski, Bacteriologische Untersuchungen über die Influenza. Wiener klin. Wochenschrift. 1890. Nr. 13 u. 14.
106) Krannhals, Die Influenzaepidemie in Riga. Petersburg 1891.
107) Krehl, Beobachtungen über Influenza. Deutsche med. Wochenschr. 1890. Nr. 6.
108) Kretz, Influenzabeobachtungen im Jahre 1897. Wiener klin. Wochenschr. X. 1897. Nr. 40.
109) Kruse, Zur Aetiologie und Diagnose der Influenza. Deutsche med. Wochenschr. 1894. Nr. 24.
110) Kruse, Pansini u. Pasquale, Influenzastudien. Centralbl. f. Bact., Paras. u. Infect. 1890. VII. S. 657.
111) Kundrat, Wiener klin. Wochenschr. 1890. Nr. 8.
112) Kuskow, Zur pathologischen Anatomie der Grippe. Virchow's Archiv. Bd. CXXXIX. 1895. S. 406.
113) Kusnezow u. Hermann, Influenza. Eine geschichtliche und klinische Studie. Wien 1890.
114) Labes, Pathologisch-anatomische Beiträge zur Lehre von der Influenzapneumonie. Inaug.-Dissert. Berlin 1893.
115) Landgraf, Ueber Influenza. Berliner klin. Wochenschr. 1890. S. 208.
116) Landolt, ref. v. Kuskow.
117) Leclerc, Complications chirurgicales de la grippe. Septième Congrès de Chirurgie de Paris. 1893. p. 809.
118) Leichtenstern, Deutsche med. Wochenschr. 1890. Nr. 23.
119) Derselbe, Nothnagel's specielle Pathologie u. Therapie. Bd. IV. 1. Wien 1896.
120) Letzerich, Der Bacillus der Influenza. Zeitschr. f. klin. Med. XX. 1893. Nr. 3.
121) Derselbe, Untersuchungen und Beobachtungen über die Aetiologie und Pathologie der Influenza, nebst therapeutischen Bemerkungen. Zeitschrift f. klin. Med. 1895. Bd. XXVII. S. 343.
122) Leube, Beiträge zur Pathologie des Muskelrheumatismus. Deutsche med. Wochenschr. 1894. Nr. 1. S. 1.
123) Leyden, Zur Pathologie der Influenza. Deutsche med. Wochenschr. 1890. Nr. 10. S. 96.
124) Linden, Empyema after Influenza. Finska Laekeresaellskapets. Handlingar. Bd. XXXII. S. 395. Ann. of Surgery. 1892. 2. S. 392.

125) Lindenthal, Ueber die sporadische Influenza. Wiener klin. Wochenschr. 1897. Nr. 15.
126) Maragliano, Sull' influenza. La Rif. med. 1890. Nr. 51—53.
127) Derselbe, L'influenza dai punti di vista della clinica, della patologia e della terapia. La Rif. med. 1898. II. No. 118—119.
128) Marchand, Berliner klin. Wochenschr. 1890. Nr. 23.
129) Markel, Aetiologii chripky. Casop. lék. cesk. 1892. C. 6. Centrbl. f. Bact. 1892. XI. p. 412.
130) Marmorek, Bacteriologischer Beitrag zur Kenntniss der Influenza. Wiener klin. Wochenschr. 1890. Nr. 8 u. 9.
131) Mason, Boston med. and Surg. Journ. Febr. 1890.
132) Meunier, Bronchopneumonies infantiles dues au bacille de Pfeiffer. La Sem. méd. 1897. p. 38.
133) Derselbe, Dix cas de bronchopneumonies infantiles dues au bacille de Pfeiffer. Étude bacteriologique, clinique et pathogénique. Arch. général de Med. 1897. févr. p. 129, 288.
134) Derselbe, Satélisme des colonies du bacille de Pfeiffer dans les cultures mixtes. Comptes rendus de la Soc. de Biol. 1898. Nr. 21. p. 642.
135) Minaut, Schmidt's Jahresber. Bd. CCXXVIII. 1890. S. 146.
136) Morten, Deutsche med. Wochenschr. 1890. S. 150.
137) Mosler, Deutsche med. Wochenschr. 1890. Nr. 19. S. 641.
138) Mosler, Guttmann, Fürbringer, Deutsche med. Wochenschr. 1890. Nr. 4.
139) Mosler, Peiper, Niesel, Colley, Zur Kenntniss der in Greifswald beobachteten Fälle von Influenza. Deutsche med. Wochenschr. 1890. Nr. 8.
140) Mossé, Recherches expérimentales et cliniques sur l'influenza (pathogénie, traitement). Revue de Med. T. XV. p. 185.
141) Nastinkow, Ueber den Influenzabacillus und über die klinisch-bacteriologische Diagnose der Krankheit. Wratsch 1893. Nr. 30.
142) Derselbe, Ueber Nährboden aus Eigelb für Bacterienculturen. Wratsch 1893. Nr. 33 u. 34.
143) Derselbe, Kwoprossu ob etiologii i klinitscheskoi Bacteriologii Influenzy. Inaug.-Diss. St. Petersburg 1894.
144) Natanson, Ein Fall von Influenza mit Pleuropneumonie und doppelseitiger iridochoroiditis embolica. St. Petersb. med. Wochenschr. 1890. Nr. 24.
145) Nauwerk, Influenza und Encephalitis. Deutsche med. Wochenschr. 1895. Nr. 25.
146) Neri, Due vasti ascessi postumi ad influenza. La Rif. med. 1895. III. p. 645.
147) Netter, Grippe. Traité de Méd. et de Thérap. T. I. p. 361.
148) Derselbe, La Sem. méd. 1890. No. 5.
149) Niesel, s. Mosler.
150) Nothnagel, Ueber Influenza. Internat. klin. Rundschau. 1890.
151) Oulmont et Barbier, L'endocardite infectieuse à streptococques probablement d'origine grippale. Médecine moderne. 1891. Juli 9.
152) Pansini, s. Kruse.
153) Pasquale, s. Kruse.
154) Peiper, s. Mosler.
155) Petrusky, Bacterieller Befund bei Influenza nebst vergleichenden Untersuchungen über Ketten-Kokken. Fortschr. d. Med. 1890. Nr. 14 u. 15.
156) Pfeiffer, Vorläufige Mittheilungen über den Erreger der Influenza. Deutsche med. Wochenschr. 1892. Nr. 2.
157) Derselbe, Die Aetiologie der Influenza. Zeitschr. f. Hygiene u. Infect. Bd. XIII. 1893. S. 357.
158) Pfeiffer u. Beck, Weitere Mittheilungen über den Erreger der Influenza. Deutsche med. Wochenschr. 1892. Nr. 21. S. 465.
159) Dieselben, Dr. Bruschettini und der Influenzabacillus. Deutsche med. Wochenschr. 1893. S. 816.
160) Pfuhl, Beitrag zur Aetiologie der Influenza. Centralbl. f. Bact. 1892. XI. S. 397.

161) Pfuhl, Bacteriologischer Befund bei schwereren Erkrankungen des Centralnervensystems im Verlauf der Influenza. Berliner klin. Wochenschr. 1892. Nr. 39 u. 40. S. 979 u. 1009.
162) Derselbe, Influenza und Encephalitis. Zusätzliche Bemerkungen zu dem Aufsatz von Prof. Nauwerk in Nr. 25 dieser Wochenschrift. Deutsche med. Wochenschr. 1895. S. 459.
163) Derselbe, Beobachtungen über Influenza. Deutsche militärärztliche Zeitschr. 1895. Heft 3. S. 97.
164) Derselbe, Drei neue Fälle von Gehirninfluenza. Zeitschr. f. Hyg. u. Infect. Bd. XXVI. Heft 1. S. 112.
165) Poulet, Bull. de therap. méd. etc. 1893. No. 32.
166) Prior, Bacteriologische Untersuchungen über die Influenza und ihre Complicationen. Münchn. med. Wochenschr. 1890. Nr. 13—15.
167) Prudden, Bacterial studies on the Influenza and its complicating Pneumonia. New York Med. Record. XXXVII. 1890. No. 7.
167a) Ramond, Progrès méd. 1900. 19 Juillet.
168) Randi, Esame del sangue nei casi d'influenza. La Rif. med. 1890. Marzo.
169) Rappius, Contribution à l'étude de la bacteriologie de l'influenza. Gaz. méd. de Nantes. Août. 1898.
170) Rethi, Wiener klin. Wochenschr. 1894. Nr. 48.
171) Reverdin et Buscarlet, Abcès multiples consécutifs à la grippe. Revue méd. de la Suisse rom. 1896. No. 8.
172) Rhyner, Lungengangrän nach Influenza. Münchn. med. Wochenschr. 1895. Nr. 9, 10. S. 187, 215.
173) Ribbert, Anatomische und bacteriologische Beobachtungen über Influenza. Deutsche med. Wochenschr. 1890. Nr. 4.
174) Derselbe, Weitere bacteriologische Mittheilungen über Influenza. Deutsche med. Wochenschr. 1890. Nr. 15.
175) Richter, Anatomische und bacteriologische Beobachtungen über Influenza. Deutsche med. Wochenschr. 1890. Nr. 4.
176) Derselbe, Zur Aetiologie der Influenza. Wiener klin. Wochenschr. 1894. Nr. 29 u. 30.
177) Ripperger, ref. von Schürmayer.
178) Rosenthal, Wiener med. Presse. 1893. Nr. 10.
178a) Derselbe, Sur le coccobacille hémophile. Sem. méd. 1900. No. 12. Societé de biologie. 17 Mars 1900.
179) Roux, Les complications de la grippe. Gaz. des Hôpitaux. 1897. p. 479.
180) Roux, s. Teissier.
181) Sacharjin, Ueber chronischen „Rheumatismus". Deutsche med. Wochenschr. 1894. Nr. 25. S. 525.
182) Scharpinger, ref. von Kuskow.
183) Schüller, Bemerkungen zur Achillodynie. Wiener med. Presse. 1893. Nr. 7.
184) Schürmayer, Complicationen, Folgekrankheiten und Folgeerscheinungen der Influenza. Basel und Leipzig. 1896.
185) Schwimmer, Wiener med. Wochenschr. 1890.
186) Sée et Bordas, Recherches du pneumococque dans la pneumonie fibrineuse consecutive à la grippe. Compt. rend. de l'Academie des sciences de Paris. T. CX. 1890. p. 197 et 198.
187) Seifert, Die Influenza. Volkmann'sche Sammlung. 1884. Nr. 240.
188) Solis-Cohen, N. J. Med. Journ. 1892. Nr. 13.
189) Stintzing u. Weitemeyer, Ein klinischer Beitrag zur Influenzaepidemie. Münchn. med. Wochenschr. 1890. Nr. 6—8.
190) Strümpell, Zur Kenntniss der primären acuten Polymyositis. Deutsche Zeitschr. f. Nervenheilk. I. 1891. S. 479.
191) Teissier, Roux et Pition, Une nouvelle diplobactérie pathogène de la grippe. Le Bull. méd. 1892. Nr. 29. p. 741.
192) Tizzoni, Sulla resistenza del bacillo dell' influenza agli agenti fisici e chimici. La Rif. med. 1892. II. Nr. 110—111.
193) Trouillet, Etiologie de la grippe. Soc. de Biologie. 13 Juillet. Compt. rend. 1895. p. 553.

194) Vaillard, Examens bacteriologiques dans la grippe. Bull. et mém. de la soc. méd. des Hôpitaux de Paris. Séance du 24 janvier 1890.
195) Derselbe, Le streptococque et la grippe. La Sem. méd. 1890. No. 7.
196) Verneuil, De la grippe au point de vue chirurgicale. Bull. de l'Acad. 1890. Nr. 33.
197) Vidal, Traité de médecine. 1891. T. 1.
198) Voges, Beobachtungen und Untersuchungen über Influenza und den Erreger dieser Erkrankung. Berliner klin. Wochenschr. 1894. Nr. 38. S. 868.
199) Vogl, Mittheilungen über die Beziehungen der Influenza zu den Athmungsorganen. Münchn. med. Wochenschr. 1890. Nr. 23, 25.
200) Wagner, Ein Fall von acuter Polymyositis. Deutsches Arch. f. klin. Med. Bd. XL. S. 241.
201) Wallis, Schmidt's Jahresbericht. Bd. CCXXXI. 1891. S. 260.
202) Wassermann, Ueber differentielle Diagnostik von entzündlichen Lungenaffectionen. Deutsche med. Wochenschr. 1893. Nr. 47.
203) Weichselbaum, Beitrag zur Aetiologie und pathologischen Anatomie der Influenza. Wiener klin. Wochenschr. 1892. Nr. 32, 33. S. 213.
204) Weitemeyer, s. Stintzing.
205) Winogradow, Trudy Obschtschestwa rusk. wrat. 1888—1890. S. 185.
206) Zenker, Deutsches Arch. f. klin. Med. Bd. L.
207) Zirolia, s. Gioelli.

II.

Aus der chirurgischen Abtheilung des städtischen Krankenhauses Moabit zu Berlin. (Director: Geheimer Medicinalrath Prof. Dr. Sonnenburg.)

Ueber intracranielle Complicationen der Mittelohreiterung.

Von

Dr. W. Merkens,

Assistenzarzt.

Die Mittheilung einzelner Fälle ist zumeist ein wenig dankbares Unternehmen. Doch bin ich in der glücklichen Lage, an der Hand von klinisch oder pathologisch-anatomisch interessanten Fällen, die einem grösseren Beobachtungsmaterial entnommen sind, ein einigermaassen vollständiges Bild derjenigen intracraniellen Complicationen entwickeln zu können, die bei der Mittelohreiterung überhaupt zur Beobachtung kommen. Denn meine Fälle beziehen sich auf Meningitis, Sinusphlebitis, Abscesse und Encephalitis.

Zunächst bringe ich einen Fall von otogener Meningitis. Die eitrige Mittelohrentzündung führt sehr oft zur eitrigen Meningitis, ohne dass es eines äusseren Anstosses bedarf. Wenn aber ein Patient mit chronischer Mittelohreiterung ein Schädeltrauma erleidet und später an Meningitis zu Grunde geht, dann kann es für den begutachtenden Arzt unter Umständen sehr schwierig sein, die Rolle des Traumas richtig zu beurtheilen [1]). In dieser Hinsicht dürfte der folgende Fall von Interesse sein.

Die 48jährige Frau J. Sch. litt seit ihrer Kindheit an linksseitiger Ohreiterung, welche aber nie weitere Beschwerden gemacht hatte. Am 26. Juni 1899 kam sie wegen Basisfractur in unsere Behandlung. Aeussere Verletzungen bestanden nicht; doch liessen die schwere Störung des Sensoriums, die Sugillationen an Conjunctiven und Augenlidern, sowie die heftigen Blutungen aus der Nase und dem linken Ohr auf ausgedehnte Fissuren schliessen. Im Laufe von 8 Tagen kehrte das Bewusstsein allmählich wieder. Die Untersuchung des linken Ohres ergab: narbige

1) Vergl. Kümmel, Die Verletzungen und chirurgischen Erkrankungen des Ohres. Handbuch der praktischen Chirurgie.

Veränderungen am Trommelfell, grosse Perforation im unteren vorderen Quadranten, Abschwächung der Luftleitung. Die Gehirnnerven functionirten normal, bis auf den Olfactorius. Der Geruch war vollkommen verloren gegangen und ist auch später nicht wiedergekehrt. Der Heilungsverlauf wurde verzögert durch eine profuse Eiterung aus dem Ohr, die sich an die Ohrblutung unmittelbar angeschlossen hatte. Ein kleiner Abscess an der vorderen Gehörgangswand musste incidirt werden. Bei ihrer Entlassung am 31. Juli 1899 hatte Patientin noch über ab und zu auftretende Stirnkopfschmerzen zu klagen. Wegen der andauernden Ohreiterung wurde sie poliklinisch weiter behandelt.

In der Nacht vom 12.—13. September 1899 plötzlich starke Schmerzen in der linken Kopfseite und Schwindelgefühl. Am nächsten Morgen fühlte sie sich wieder so wohl, dass sie in die Poliklinik gehen konnte. Die Ohruntersuchung ergab gegen früher nichts Besonderes; doch bestand jetzt eine geringe Druckempfindlichkeit des Warzenfortsatzes. Am Nachmittage desselben Tages grosse Hitze und Krampfanfall. Derselbe dauerte nach Angabe des Mannes wenige Minuten und bestand in Zuckungen beider Arme und Beine. Daher wurde sie Abends zum 2. Mal ins Krankenhaus aufgenommen.

Status: Temperatur 38,6°; Puls 138, klein, regelmässig. Urin ohne pathologische Bestandtheile. Die Patientin liegt stöhnend im Bett und fasst mit der Hand öfter nach der Stirn. Sie beantwortet an sie gerichtete Fragen zögernd, aber im Allgemeinen richtig. Die auf Aufforderung herausgestreckte Zunge ist feucht und belegt. Soweit nachweisbar, keine Lähmungen motorischer oder sensibler Nerven. Die Sehnenreflexe sind etwas erhöht. Das Kernig'sche Symptom fehlt. Keine Nackensteifigkeit. Im linken Gehörgang viel Eiter. Bei Druck auf den Warzenfortsatz werden starke Schmerzen geäussert. Keine Papillitis, aber starker Nystagmus horizontalis. Eine Stunde nach der Aufnahme tritt ein Krampfanfall ein, der bei einer Dauer von 3 Minuten in Zuckungen aller 4 Extremitäten und tonischer Contractur der Nackenmusculatur besteht. Nach dem Anfall stärkere Trübung des Sensoriums. Nachts geht Stuhl und Urin ins Bett.

14. September. Die Krämpfe haben sich nicht wiederholt. Enorme Druckempfindlichkeit des Warzenfortsatzes. Daher Aufmeisselung der Warzenzellen in leichter Chloroformnarkose, wobei aber kein Eiter zu Gesicht kommt. Bald nach der Operation stürmische meningitische Erscheinungen.

15. September Exitus.

Aus dem Sectionsbericht ist hervorzuheben: An der Aussenfläche der prall gespannten Dura sieht man stark gefüllte Venen. An der Innenfläche ist die Dura diffus geröthet und mit feinen Fibrinhäutchen bedeckt, die sich leicht mit dem Messer abstreifen lassen. Links ist die Veränderung so stark, dass die Dura um das doppelte verdickt erscheint. Hier sieht man stellenweise Blutungen in die Fibrinmassen hinein. Bei der Herausnahme des Gehirns reisst die Hirnsubstanz an den Stirnlappen ein. Die Pachymeningitis setzt sich auf die Basis fort, besonders stark auf der linken Seite. Die weichen Hirnhäute sind überall stark ödematös durchtränkt, auch über dem Kleinhirn. Am vorderen Theil der beiden

Stirnlappen befindet sich dort, wo die Hirnsubstanz bei der Herausnahme einriss, je ein gelber Erweichungsherd, links 5-markstückgross, rechts etwas kleiner. Eine ähnliche markstückgrosse Erweichung besteht am vorderen Theil des linken Schläfenlappens, nahe der Fissura Sylvii. Die Erweichung betrifft überall nur die Rindensubstanz. In den Ventrikeln wenig gelblich gefärbte, klare Flüssigkeit. Am linken Hinterhauptsbein befindet sich eine Fissur, die eben oberhalb des Sulcus transversus beginnend parallel der Crista occipitalis interna ins Foramen magnum verläuft, indem sie 1 cm von der Mittellinie entfernt bleibt. Im Mittelohr und im Antrum trübe, eiterige Flüssigkeit. Grosse Perforation des Trommelfells.

Wenn wir den klinischen Befund und den Sectionsbefund miteinander vergleichen, so fällt zunächst auf, dass trotz der Blutung aus der Nase und dem linken Ohr keine entsprechenden Fissuren gefunden wurden. Die Erschütterung allein muss demnach die Gefässzerreissung bewirkt haben. Die Blutung aus dem Ohr, welche 3 Tage anhielt, war augenscheinlich durch die chronische Entzündung der Mittelohrräume begünstigt worden. Die Erweichungsherde sind so zu erklären, dass infolge der Gewalteinwirkung, die das Hinterhaupt traf, die weiche Gehirnmasse in eine Bewegung nach vorne versetzt und gegen die gegenüberliegende harte Knochenwand gequetscht wurde. Für den Ausfall des Geruchs war keine anatomische Läsion nachweisbar. Uns interessirt vor allen Dingen der Befund am Ohr und Warzenfortsatz. Im Antrum und in der Paukenhöhle war allerdings etwas Eiter, welcher aber durch die grosse Perforation im Trommelfell genügenden Abfluss hatte. Eine Eiterretention oder ein abgekapselter Eiterherd bestand nicht. Die Dura am Felsenbein war an der Aussenseite ebenso wie der Knochen unter ihr makroskopisch unverändert. Dennoch müssen wir eine otogene Meningitis als die Todesursache annehmen. Derartige Meningitiden, die früher zum Tode führen, als es zur Eiterbildung kommt, beschreibt Schwartze bereits in seinen Beiträgen zur Pathologie und pathologischen Anatomie des Ohres (Archiv f. Ohrenheilkunde 1869). Weitere Angaben finden wir bei Oppenheim[1]). Ob bei der Patientin, die zweifelsohne meningitische Symptome darbot, überhaupt noch eine Operation indicirt war, darüber kann man verschiedener Ansicht sein (cf. unten). Wir waren uns der minimalen Aussichten, der Patientin das Leben zu retten, voll und ganz bewusst. Dennoch glaubten wir bei der erst kurzen Dauer der meningitischen Erscheinungen dem im Warzenfortsatz vermuthlich retinirten Eiter Abfluss verschaffen zu sollen. Als wir in den Warzen-

1) Oppenheim, Encephalitis und Hirnabscess in Nothnagel's spec. Path. u. Therapie. 1897.

zellen keinen Eiter fanden, wurde von einer weiteren Operation Abstand genommen.

Man sieht, eine wie tückische Krankheit die chronische Ohreiterung ist. Sie hatte viele Jahre bestanden, ohne ernste Complicationen zu machen. Das Trauma führte zu einer Verschlimmerung des Ohrleidens und das so verschlimmerte Ohrleiden nach 2½ Monaten relativen Wohlbefindens zum Ausbruch der tödtlichen Meningitis.

Der Fall hat mich veranlasst, unser Material an Schädelfracturen resp. -fissuren bezüglich der Ohraffectionen durchzusehen. Zwei Fälle scheinen mir noch der kurzen Mittheilung werth. In dem einen Fall hatte sich die Ohreiterung sicher, in dem andern wahrscheinlich acut entwickelt im Anschluss an die Fractur bei vorher gesunden Ohren.

Der eine Patient, ein etwa 60 jähriger Gerber, war von einer Treppe heruntergefallen und hatte gleich nach dem Unfall stark aus dem linken Ohr geblutet. Bei seiner Aufnahme, 4 Tage später, war der linke Gehörgang mit blutig gefärbtem Eiter angefüllt. Nach Aussage der Angehörigen — er selbst war nicht bei vollem Bewusstsein — hatte früher nie Ohreiterung bestanden, was nach dem Ohrbefunde nicht mit Sicherheit auszuschliessen war. Die Aufmeisselung des eitererfüllten Warzenfortsatzes konnte die Entstehung der diffusen Meningitis nicht verhindern, welcher der Patient 8 Tage nach der Aufnahme erlag. Die Section bestätigte die Diagnose. Es bestanden ausgedehnte Fissuren an der Schädelbasis. Die eine derselben ging durch die linke Pyramide und hatte die Paukenhöhle eröffnet. Für eine alte Ohreiterung fanden sich keine Anhaltspunkte.

Der andere Patient, ein 25jähriger Kutscher, kam mit dem Leben davon. Er war von seinem Wagen geschleudert worden und wurde gleich nach dem Unfall bewusstlos ins Krankenhaus gebracht. Starke Blutung aus dem rechten Ohr. Man fand im Trommelfell einen Riss mit blutig imbibirten Rändern. Auch die später erhobene genaue Anamnese sprach für die frische Entstehung des Risses. Druckempfindlichkeit und Sugillationen hinter dem Ohr machten eine Fissur in dieser Gegend wahrscheinlich. Die Symptome der Commotio cerebri gingen allmählich zurück; dagegen stellten sich 14 Tage nach der Aufnahme Fiebererscheinungen, Eiterung aus dem Ohr und sehr heftige Schmerzen im Warzenfortsatz ein, sodass die Aufmeisselung nöthig wurde. Bei der Abschiebung des Periostes stiess man sofort auf eine Fissur, welche vom hinteren Theil des Scheitelbeins herunter in den Warzenfortsatz hinein verlief. Die Zellen des Warzenfortsatzes und das Antrum waren mit Eiter erfüllt und wurden ausgiebig eröffnet. Zugleich wurde ein durch die erwähnte Fissur bereits theilweise gelockertes Knochenstück von 2-Markstückgrösse entfernt und so die Dura freigelegt. Sie pulsirte und war von normalem Aussehen. Die Wunde granulirte gut, sodass der Patient später bis auf eine ganz geringe Secretion aus dem Ohr geheilt entlassen werden konnte.

Wenn zu Basisfracturen eine frische otogene Infection hinzutritt,

dann muss die Prognose sehr zweifelhaft gestellt werden[1]). Nur ausnahmsweise kommen Heilungen vor. So beschreibt v. Bergmann einen Fall[2]), bei dem sich nach Basisfractur mit Riss durchs Trommelfell ein extraduraler Abscess auf dem Dach der Paukenhöhle entwickelte. Der Eiter wurde nach Trepanation der Schläfenschuppe entleert, und der Patient genas. In der Regel aber gehen die Patienten an Meningitis zu Grunde, die entweder schon beim Auftreten der Ohreiterung besteht oder auf dem Fusse folgt. So war es auch in dem ersten der kurz von mir mitgetheilten Fälle. In dem 2. Falle genügten die Symptome nicht, um mit voller Sicherheit eine Basisfractur zu constatiren. Auffällig war immerhin die Blutung aus dem Ohr. Da der äussere Gehörgang intact war und die Blutung zu profus, als dass man sie aus zerrissenen Trommelfellgefässen hätte herleiten können, so musste das Blut aus der Paukenhöhle stammen. Möglicherweise hatte die in den Warzenfortsatz hineinverlaufende Fissur zu einer Blutung in die Warzenzellen und die Mittelohrräume geführt und das Blut sich dann durch den Trommelfellriss nach aussen entleert. Soviel aber kann man sagen, dass es sich um eine vom Ohr aus inficirte Schädelfissur handelte. Solche Infectionen sind schon gefährlich genug, und wohl nur dem frühzeitigen operativen Eingriff ist es zu danken, dass der Patient, vor Meningitis bewahrt, am Leben blieb.

Mit mehr Erfolg als gegen die Meningitis können wir gegen die anderen intracraniellen otitischen Complicationen vorgehen. Obenan steht der Hirnabscess.

Die Lehre vom otogenen Hirnabscess hat im Laufe der letzten 20 Jahre eine gewaltige Wandlung erfahren. Während sich Huguenin[3]) Ende der siebziger Jahre noch sehr zurückhaltend äusserte bezüglich der Operation der Hirnabscesse, konnte Körner[4]) im Jahre 1896 bereits über 51 operative Heilungen berichten.[5])

Wenn wir von seltenen Ausnahmen absehen, so haben wir den otogenen Hirnabscess zu suchen im Kleinhirn oder im Schläfenlappen des Grosshirns.

---

1) v. Bergmann, Die Lehre von den Kopfverletzungen. Deutsche Chir. XXX. — Die Verletzungen und Erkrankungen der Weichtheile und der Knochen des Schädels. Handbuch d. prakt. Chir. Bd. I. — v. Beck, Beiträge z. Pathol. u. Chirurgie des Gehirns. Beitr. z. klin. Chir. Bd. XII.

2) v. Bergmann, Die chirurgische Behandlung von Gehirnkrankheiten. III. Aufl.

3) Huguenin, Encephalitis und Hirnabscess. Ziemssen's Handbuch. XI.

4) Körner, Die otitischen Erkrankungen des Hirns u. s. w. II. Aufl. 1896.

5) Genaueres siehe bei Oppenheim l. c.

Für den Kleinhirnabscess lässt sich vorläufig noch kein typisches Krankheitsbild construiren. Das geht neuerdings wieder hervor aus der Arbeit von Okada.[1]) Denn es fehlt uns immer noch an zuverlässigen Herdsymptomen. Der so oft erwähnte Kleinhirnschwindel wird auch bei Erkrankung anderer Hirntheile und bei Labyrinthaffectionen beobachtet; er bildet demnach ein so vages Symptom, dass man ihm keine allzu grosse differenzial-diagnostische Bedeutung beilegen darf. Wenn bei einer Ohreiterung, namentlich einer chronischen, Symptome auftreten, die auf die hintere Schädelgrube hindeuten, so muss man stets an die Möglichkeit eines Kleinhirnabscesses denken. Wenn man dann bei der Operation, bis aufs Gehirn vorgehend, im Verhältnis zu den Symptomen keine genügenden Veränderungen findet, oder trotz der Operation die Erscheinungen fortbestehen, dann wird die Diagnose immer wahrscheinlicher. So wurden viele Abscesse des Kleinhirns erst bei der Operation entdeckt.

Häufiger und diagnostisch interessanter ist der otitische Schläfenlappenabscess. Durch eine grosse Anzahl zuverlässig beobachteter Fälle, in denen die Diagnose durch Operation oder Section erhärtet wurde, haben wir ein Krankheitsbild kennen gelernt, das für den Schläfenlappenabscess durchaus typisch ist. Die Symptomatologie finden wir ausführlich erörtert bei v. Bergmann (l. c.), Körner (l. c.), Oppenheim (l. c.) und Macewen.[2])

Nicht immer aber sind die Symptome des otitischen Schläfenlappenabscesses so deutlich ausgesprochen, dass man die anderen intracraniellen Complicationen ausschliessen kann. Den Chirurgen, der sich fragen muss, was durch eine Operation zu erreichen ist, interessirt vor allen Dingen die Differenzialdiagnose gegenüber der diffusen eitrigen Meningitis.

Beide Krankheiten können unter geringfügigen Symptomen verlaufen, ja die Hirnsymptome können bis kurz vor dem Tode vollständig fehlen. Ich sah ein 10jähriges Mädchen, das nach Scharlach an einer Vereiterung der Halslymphdrüsen erkrankt war. Die Drüsenabscesse wurden incidirt; aber das Kind fieberte weiter. Dabei war das Sensorium frei und keine Symptome vorhanden, die an Meningitis denken liessen, bis nach einigen Tagen kurz vor dem Tode Nackensteifigkeit eintrat. Die Section ergab eine ausgedehnte Cerebrospinal-

1) Okada, Diagnose und Chirurgie des otogenen Kleinhirnabscesses. Klin. Vortr. aus dem Gebiete der Otologie u. s. w. III. Bd.

2) Macewen, Die infectiös-eitrigen Erkrankungen des Gehirns u. s. w. (Uebersetzt von Rudloff) 1898.

meningitis, die nach dem pathologischen Befund sicher tagelang bestanden haben musste. Aehnliche Fälle sind von Jansen[1]) und anderen Autoren beobachtet worden.

Das Latenzstadium der Abscesse ist bekannt.

Unter solchen Umständen kann von einer bestimmten Diagnose überhaupt nicht die Rede sein.

Wenn deutliche Hirnsymptome vorhanden sind, dann ist zunächst zu bedenken, dass ein Hirnabscess längere Zeit zur Entwickelung gebraucht als eine Meningitis. Daher ist in den ersten Wochen nach dem Beginn einer acuten Ohreiterung bei verdächtigen Erscheinungen a priori Meningitis wahrscheinlicher. Im Uebrigen kann die Schwierigkeit der Differenzialdiagnose liegen auf der Seite der Meningitis und der Seite des Abscesses.

Bei der Meningitis braucht die Eiterung nicht gleichmässig über das ganze Hirn verbreitet zu sein, sie kann Stellen bevorzugen; auch kann die Entzündung auf das Gehirn selbst übergreifen und zu Encephalitis und Abscessen führen.

Der Abscess verbindet sich andererseits gerne mit Hirnödem, Encephalitis und seröser Meningitis.

So müssen wir schon nach dem pathologisch-anatomischen Verhalten auf Krankheitsbilder gefasst sein, die vielfach in einander übergreifen. Wenn sich auch Fehldiagnosen niemals werden ganz vermeiden lassen, so ist es doch für den Operateur deprimirend, auf der Suche nach einem Hirnabscess lediglich eine eitrige Meningitis vorzufinden. Das ist oft vorgekommen[2]). Um so mehr dürfte es hier am Platze sein, die ausschlaggebenden Symptome möglichst kurz zu präcisiren.

Für Meningitis sprechen: Hohes Fieber mit Pulsbeschleunigung, Reizerscheinungen und stürmischer Verlauf mit raschem Wechsel der Symptome. Von besonderer Wichtigkeit sind die meningitischen Reizerscheinungen als: psychische Unruhe, Hallucinationen, leichte Muskelerregbarkeit, Muskelsteifigkeit, Zuckungen, Krämpfe, allgemeine Hyperästhesie, namentlich Hyperalgesie, Hyperästhesie der Sinnesorgane. Oppenheim[3]) weist noch besonders hin auf die Spinalsymptome bei der eitrigen Meningitis.

---

1) Jansen, Optische Aphasie bei einer otitisch., eitrigen Entzündung der Hirnhäute u. s. w. Berliner klin. Wochenschr. 1895. Nr. 35.

2) Vergl. Wolff, Beiträge zur Lehre vom otitischen Hirnabscess. Ing.-Diss. Strassburg 1897.

3) Oppenheim, l. c. — Die Differenzialdiagnose des Hirnabscessese. Berl. klin. Wochenschr. 1896.

Demgegenüber haben wir beim Abscess eine annähernd normale Temperatur mit Pulsverlangsamung, vorherrschend Lähmungen und einen mehr schleichenden Verlauf zu erwarten. Für linksseitige Abscesse kommen noch typische Sprachstörungen hinzu.

Auf die annähernd normale Temperatur beim otitischen Hirnabscess hat Macewen nachdrücklich hingewiesen, und weitere Erfahrungen haben ihm vollkommen Recht gegeben. Dieses auffällige Verhalten steht gewiss im Zusammenhang mit dem chronischen Verlauf; eine bestimmte Erklärung aber müssen wir vorläufig noch schuldig bleiben. Die Verlangsamung des Pulses ist auf Erhöhung des intracraniellen Druckes zurückzuführen.

Die Störung des Sensoriums äussert sich in Abgeschlagenheit, Stumpfsinn, Unlust zum Denken, Sprechen und Handeln, Somnolenz und schliesslich eintretendem Coma. Diese Lähmung der geistigen Functionen steht im Einklang mit den Lähmungen auf bestimmten Nervengebieten. Dieselben sind in der Regel nicht bedingt durch eitrige Einschmelzung von Hirngewebe, sondern durch die Einwirkung des Abscesses auf seine Umgebung, und zwar

1. durch das entzündliche Oedem (Encephalitis) in der dem Abscess benachbarten Hirnzone und
2. durch den vermehrten Druck in der mittleren Schädelgrube.

Am auffälligsten sind die contralateralen Paresen. Man hat viel darüber discutirt (v. Bergmann, Macewen, Sahli[1]), Körner, Oppenheim), ob diese Lähmungen zu erklären seien aus einer Läsion der motorischen Rindencentren oder einer Läsion der inneren Kapsel, und hat sich im Allgemeinen für die innere Kapsel entschieden. Macewen meint, das Fortschreiten der Lähmung in der Richtung: Gesicht, Arm, Bein ohne Sensibilitätsstörung spreche für eine Schädigung der Centralwindungen, das Fortschreiten in umgekehrter Richtung mit Sensibilitätsstörung für eine solche der inneren Kapsel. Demgegenüber glaube ich, dass man diagnostisch am sichersten geht, primäre Lähmungen stets auf die innere Kapsel zu beziehen. Wenn dagegen Krämpfe[2]) in den genannten Muskelgebieten auftreten, dann denke man in erster Linie an eine Reizung der Rindencentren infolge seröser oder eitriger Meningitis. Bei Sectionen habe ich mich mehrfach von der wässerigen Infiltration und der Erweichung, die auf die innere Kapsel, aber nicht

1) Sahli, Ueber hirnchirurgische Operationen vom Standpunkt der inneren Medicin. Volkmann's Sammlung klin. Vorträge. N. F. 28.

2) Krämpfe beobachtet man bei Kindern häufiger, bei Erwachsenen seltner und fast nur im Endstadium der Krankheit.

auf das motorische Rindengebiet übergriff, überzeugen können und in einer früheren Publication[1]) bereits darauf hingewiesen. Auch die Hemianästhesie und die Hemiopie sind am leichtesten so zu deuten.

Nicht durch das entzündliche Oedem an sich, sondern durch Druckvermehrung auf die Schädelbasis und die dort verlaufenden Nerven infolge entzündlicher Volumenszunahme (Abscess, Encephalitis) des Schläfenlappens ist die so oft beobachtete gleichseitige Oculomotoriuslähmung zu erklären. Auch gleichseitige Abducenslähmung wurde beschrieben.

Wenn wir die Dauer der Krankheit von der Entstehung des Abscesses an rechnen, dann bildet der otitische Hirnabscess in den allermeisten Fällen ein durchaus chronisches Leiden. Wochen, ja viele Monate können vergehen, bis er, sich selbst überlassen, zum Tode führt[2]) unter allmählicher Verschlimmerung der Symptome. Doch kommt es nicht so selten vor, dass die Symptone mehr plötzlich einsetzen oder eine plötzliche Verschlimmerung erfahren. Gewöhnlich folgen diesen Schüben, die durch Wachsen des Abscesses, Hirnödem und acute Vermehrung des Liquor cerebrospinalis zu erklären sind, Zeiten der Ruhe, in denen keine neuen Symptome hinzutreten und die vorhandenen sich bessern. Der schnelle „sprungweise" Wechsel der Symptome, wie man ihn bei der Meningitis so oft beobachtet, kommt beim otitischen Hirnabscess kaum vor.

Für den linksseitigen[3]) otitischen Schläfenlappenabscess sind Sprachstörungen durchaus typisch, und zwar Sprachstörungen ganz bestimmter Art.

Zunächst fällt auf, dass die Patienten ungern sprechen und, zum Sprechen ermuntert, in der Rede häufig stocken. Bei näherer Untersuchung findet man dann, dass sie selbst complicirte Worte leicht nachsprechen können, auch für gesprochene Worte das volle Verständniss haben, dass sie aber für Dinge, die sie richtig zu gebrauchen wissen und dem Begriff nach erkennen, die Bezeichnung nicht finden können. Sie helfen sich meist in origineller Weise durch Umschreibung. Im weiteren Verlaufe schwindet auch das Wortverständniss: die Patienten hören wohl die Worte, finden aber nicht

1) Merkens, Ein Beitrag zur Kenntniss des otit. Hirnabscesses. Deutsche Zeitschr. f. Chir. LI.

2) Die Abscesse sind nicht selten von einer Kapsel umgeben. Diese schützt aber nicht vor einer weiteren Ausbreitung. Resorption des Eiters, Verkalkungen u. s. w. sind so selten, dass man mit Spontanheilung nicht rechnen darf. Macewen (vergl. S. 110 u. 111) ist in diesem Punkte wohl zu optimistisch.

3) Bei Rechtshändern.

den zugehörigen Begriff. Es leidet also zunächst die Expression, dann auch die Perception; oder es tritt zur Wortstummheit Worttaubheit hinzu. Bei mit Erfolg operirten Patienten tritt gewöhnlich bald nach der Entleerung des Eiters eine Besserung des Sprachvermögens ein, so zwar, dass zunächst das Wortverständniss wiederkehrt. Erscheinungen von Wortstummheit können noch Monate nach der Operation anhalten, wie es z. B. bei dem Truckenbrod'schen Patienten [1]) der Fall war. Wenn sich der Abscess oder die Erweichung seiner Umgebung nach dem Occipitallappen zu entwickelt, dann findet man bisweilen Störungen der optischen Sphäre resp. der Bahnen dorthin, die sich besonders beim Lesen und Schreiben bemerkbar machen. In dieser Hinsicht ist der von Lanz [2]) mitgetheilte Fall besonders interessant.

Es würde mich an dieser Stelle zu weit führen, auf die Sprachstörungen näher einzugehen. Hier sei nur noch erwähnt, dass die Sprachstörungen beim otitischen Schläfenlappenabscess mit ganz geringen Variationen denselben Charakter zeigen und denselben Verlauf nehmen. Motorische Aphasie wurde noch nie mit Sicherheit beobachtet [3]). Wenn infolge einer Mittelohreiterung neben anderen Hirnsymptomen Sprachstörungen auftreten, die nicht diesem Typus entsprechen, dann darf man sie nicht für die Diagnose Schläfenlappenabscess verwerthen (cf. Oppenheim l. c. S. 236).

Den Veränderungen am Augenhintergrund ist in differenzialdiagnostischer Hinsicht keine grosse Bedeutung beizulegen. Die Beobachtungen gehen zu weit auseinander.

Die Quincke'sche Lumbalpunction kann in zweifelhaften Fällen Aufschluss geben. Leutert [4]) spricht ihr eine grosse differenzial-diagnostische Bedeutung zu, zurückhaltender äussert sich Stadelmann. [5])

1) Truckenbrod, Operativ geheilter Hirnabscess nach Otorrhoe. Zeitschr. f. Ohrenheilk. 1886.

2) Lanz, Ein Fall von tiefem Hirnabscess. Correspondenzblatt f. Schweiz. Aerzte. 23.

3) Milligan (Ein Fall von Temporo-sphenoidalabscess im Anschluss an linksseitige acute Mittelohreiterung; Operation; acute Hernia cerebri; Tod. Zeitschrift f. Ohrenheilkunde XXX.) spricht allerdings von motorischer Aphasie, die neben deutlich vorhandener sensorischer Aphasie bestanden haben soll. Doch ist der Fall bezüglich der Sprachstörung nicht genau genug beschrieben worden, um eingehend berücksichtigt zu werden.

4) Leutert, Die Bedeutung der Lumbalpunction für die Diagnose intracranieller Complicationen der Otitis. Münchn. med. Wochenschr. 1897.

5) Stadelmann, Klinische Erfahrungen mit der Lumbalpunction. Deutsche med. Wochenschr. Nr. 97 und Mittheilungen aus d. Grenzgebieten d. Med. u. Chir. II. Bd.

Oppenheim glaubt sie zu diesem Zwecke nicht empfehlen zu dürfen wegen der Gefahr, eine noch circumscripte Eiterung durch Aenderung der Druckverhältnisse weiter zu verbreiten. Wir haben sie in solchen Fällen bisher nicht angewendet.

Bei Berücksichtigung der angeführten Punkte, wird es, wenn überhaupt deutliche Hirnsymptome vorhanden sind, in der Regel gelingen, nach dieser oder jener Richtung hin die Diagnose zu stellen. Auch manche Fälle aus der Litteratur würde man heute anders beurtheilen. So beschreibt Bayer[1]) aus der Erlanger Klinik folgenden Fall:

Ein 22jähriger Mann kam am 18. November 1895 wegen acuter linksseitiger Mittelohreiterung in die Behandlung. Die Paracentese des Trommelfells beseitigte die heftigen Schmerzen im Ohr. Doch stellten sich nach einigen Tagen Schwindelerscheinungen und Kopfschmerzen ein. Auch soll eine leichte Parese des rechten Beines bestanden haben, von der aber später nicht mehr die Rede ist. Der Warzenfortsatz war druckempfindlich, die Temperatur stieg auf 38,5°. Daher am 2. December Aufmeisselung des Warzenfortsatzes. Anfangs Zurückgehen der Symptome. Dann änderte sich am 10. December das Krankheitsbild plötzlich: Temperatur 40° und höher, Puls 120, grosse Unruhe, Schwindel, Kopfschmerzen, Benommenheit, circumscripte Schmerzhaftigkeit bei der Percussion des linken Schläfenlappens waren die hervorstechendsten Symptome.

Diagnose: Acuter Schläfenlappenabscess. Am 12. December erfolglose Trepanation. 7 Tage später Exitus, wie die Section zeigte, an eiteriger Meningitis.

Die Diagnose: Schläfenlappenabscess stand doch wohl auf recht schwachen Füssen. Nach den Symptomen musste man Meningitis diagnosticiren. Wenn sich dennoch ein acuter Abscess gefunden hätte, dann wäre der Fall eine seltene Ausnahme gewesen.

Der andere Fall, den Bayer mittheilt, ist insofern interessant, als neben stark ausgeprägten meningitischen Symptomen solche bestanden, die, allein vorhanden, für Abscess sprechen würden. Dadurch darf man sich aber bei der Vielgestaltigkeit der meningitischen Symptome nicht irre machen lassen. Nur in einem Falle ist es erlaubt, neben der Meningitis einen Heerd im Schläfenlappen, eitriger oder encephalitischer Natur, zu diagnosticiren, dann nämlich, wenn die oben beschriebenen typischen Sprachstörungen auftreten. Dafür bildet der von Kuhn[2]) mitgetheilte Fall ein vortreffliches Paradigma. Die Symptome der Meningitis konnten nicht typischer sein. Daneben heisst es: „Bei Fragen zeigen sich aphasische Störungen, besonders Worttaubheit und Nachklingen, auch Paraphasie. Patient kann vor-

1) Bayer, Beitr. zur Diagnostik des otitischen Hirnabscesses. Ing.-Dissert. Erlangen 1896.

2) Kuhn, Casuistische Mittheilungen u. s. w. Zeitschrift f. Ohrenheilk. XXX.

gehaltene Gegenstände nicht benennen, kennt sie aber, z. B. ein Glas: es ist nichts darin, soll ich trinken? setzt es an den Mund; weiterhin ein Buch: ich gebrauche es jetzt nicht; blättert darin u. s. w. Nachsprechen geht. Beim spontanen Sprechen bricht der Kranke meist nach wenigen Worten ab und bringt den Rest nicht heraus." Bei der Section fand sich eitrige Meningitis und Erweichung des linken Schläfenlappens, namentlich in der 2. Windung.

Fehlen die Sprachstörungen, dann verdecken die Symptome der Meningitis durchweg diejenigen des otitischen Hirnabscesses, sei es, dass dieser überhaupt keine deutlichen Symptome macht, sei es, dass man die durch ihn erzeugten Symptome auch durch Meningitis erklären kann. Ein schönes Beispiel dafür bildet ein von Wolff (l. c.) beschriebener Fall. Es bestanden ausgesprochen meningitische Symptome: hohes Fieber, Reizerscheinungen u. s. w. Bei der Section fand sich ein grosser Schläfenlappenabscess mit Erweichung des umliegenden Gewebes. Wolff spricht sogar von einem „uncomplicirten" Abscess. Das dürfte etwas gewagt sein. Denn die Spinalpunction hatte eine durch zahlreiche Leukocyten getrübte Flüssigkeit geliefert. Auch Leutert[1]) und Grunert[2]) beurtheilen den Fall anders. Uebrigens ist es um den „uncomplicirten" Abscess eine eigenthümliche Sache. Man hat sich gewöhnt, die Encephalitis um den Abscess und die Meningitis serosa nicht den Complicationen zuzuzählen, und in der That werden viele Symptome, die man in der Symptomatologie des Abscesses aufgeführt findet, durch diese sehr häufigen Begleiter des Abscesses ausgelöst. Nun besteht aber zwischen seröser und eitriger Meningitis ein allmählicher Uebergang und ist es schwer zu sagen, wo die eine aufhört und die andere anfängt. Man thut daher wohl am besten, den Ausdruck „uncomplicirt" möglichst zu vermeiden. Wenn man ihn aber hier und da findet, dann muss man sich stets vergegenwärtigen, dass er cum grano salis zu verstehen ist.

Im Anschluss an diese diagnostischen Erwägungen bringe ich 2 eigene Beobachtungen.

W. D., Gärtner, 55 Jahre alt. Nicht hereditär belastet. Ueber Schwerhörigkeit oder Schmerzen in den Ohren hatte er früher nie zu klagen. Vor 6 Tagen erkrankte er plötzlich mit Schmerzen im rechten Ohr, Kopfschmerzen, Schmerzen im Leibe und heftigen Durchfällen. Ein Droguist tropfte ihm eine scharf riechende Flüssigkeit ins Ohr, worauf die Schmerzen derartig zunahmen, dass er sich am 4. September 1899 ins Krankenhaus aufnehmen lassen musste.

1) Leutert, Bact.-klin. Studien über Complicationen acuter u. chronischer Mittelohreiterungen. Arch. f. Ohrenheilk. XLVI. u. XLVII. Bd.

2) Grunert, Referat über Wolff's Arbeit im Arch. f. Ohrenh. XLIII. Bd.

Status: Kräftiger, gutgenährter Mann mit fieberhaft gerötheten Wangen und leidendem Gesichtsausdruck. Temperatur 38,5°. Puls 92, regelmässig, gut gespannt. Urin ohne pathologische Bestandtheile. Die innere Untersuchung ergab ausser unbedeutendem Lungenemphysem und geringer Druckempfindlichkeit des Abdomens nichts Besonderes.

Ohruntersuchung links: Geringe Retraction des sonst normalen Trommelfells. Normale Hörfähigkeit.

Rechts: Der Gehörgang ist mit Eiter angefüllt, die Wände zeigen einen weisslichen Belag auf stark geröthetem Grunde (Aetzung!). Nach Entfernung des Eiters durch Tupfen sieht man das stark geröthete Trommelfell. Vorne unten quillt aus einer grossen Perforation pulsirend Eiter hervor. Der Warzenfortsatz ist nicht druckempfindlich. Keine Weichtheilschwellung. Starke Herabsetzung der Luftleitung.

Diagnose: Otitis media acuta.

Therapie: Eisblase, Morphium.

Die Schmerzen liessen nach, die Temperatur ging herunter. Doch stellte sich am 3. Tage nach der Aufnahme eine geringe Druckempfindlichkeit des Warzenfortsatzes ein. Sonst befand sich der Pat. bei normalen Puls- und Temperaturverhältnissen einige Tage lang vollkommen wohl.

11. September 1899. Pat. klagt über plötzlich aufgetretene, sehr heftige Schmerzen im ganzen Kopf. Er verliert um 10 Uhr morgens das Bewusstsein und verfällt in einen Krampfzustand derart, dass ausserordentlich heftige klonische Zuckungen im linken Arm und starke Contractur mit klonischen Zuckungen im Gebiet des linken Facialis auftreten. Der Kopf wird dabei nach hinten und links gedreht. Die Bulbi sind ebenfalls nach links gerichtet. Die gesammte übrige Musculatur ist spastisch contrahirt; die Pupillen eng und starr. Sehr starke Cyanose, aussetzender Puls. Nach einer Dauer von 2 Minuten gehen die Erscheinungen zurück, wobei ein Nystagmus horizontalis auftritt. Die Athmung, die vorher den Cheyne-Stokes'schen Typus angenommen hatte, kehrt zur Norm zurück. Ebenso der Puls. Patellarreflexe sind nicht erhöht. Keine Stauungspapille. Während der Patient comatös bleibt, wiederholt sich der Anfall in der nächsten Stunde 5 mal in steigendem Grade. Dann kehrt allmählich das Bewusstsein zurück, der Pat. klagt über heftige Kopfschmerzen. — Verlegung auf die äussere Abtheilung.

12. September 1899. Pat. ist noch etwas schläfrig, aber bei klarem Bewusstsein. Er klagt über Schmerzen, die vom rechten Warzenfortsatz zur Schläfen- und Stirngegend ausstrahlen. Keine Störung der Sensibilität und Motilität. Keine Nackensteifigkeit. Kein Schwindel. Ab und zu Aufstossen, doch kein Erbrechen. Zunge stark belegt; Stuhl angehalten.

In den nächsten Tagen hatte der Kranke nur wenig Beschwerden; nur der Appetit liess sehr zu wünschen übrig.

21. September 1899. Bei annähernd normaler Temperatur und Pulszahl hat sich der Zustand insofern geändert, als die Schmerzen im Warzenfortsatz um vieles heftiger geworden sind, besonders auf Druck.

Daher Aufmeisselung des Warzenfortsatzes in Chloroformnarkose. Die Zellen sind prall mit Eiter gefüllt. Das Antrum wird eröffnet und so eine Communication nach der Paukenhöhle hergestellt.

24. September. Die Operationswunde sieht sauber aus; aus dem Ohr entleert sich kein Eiter. Doch hat der Pat. durch die Operation keine wesentliche Erleichterung gehabt. Er klagt noch immer über starke Schmerzen in der Schläfengegend, die zeitweise mit Morphium bekämpft werden müssen. Appetit schlecht. Zunge stark belegt. Oefter Aufstossen. Zeitweise grosse Apathie und Schläfrigkeit. Augenhintergrund normal.

Diagnose: Intracranielle Complication.

25. September. Operation: In leichter Narkose wird von einem Schnitt aus, der von dem hintern Ansatz der Ohrmuschel nach vorn verläuft, mit dem Doyen'schen Meissel eine 5 Markstückgrosse Scheibe aus der Schuppe des Schläfenbeins entfernt. Die Dura pulsirt und ist von normalem Aussehen. Sie wird nach dem Tegmen tympani zu abgehoben, wobei aber kein Eiter zu Gesicht kommt, und alsdann eröffnet. Es fliesst etwas seröse Flüssigkeit ab; die weichen Häute bieten, soweit man sie übersehen kann, nichts Besonderes. Punction mit starker Canüle nach verschiedenen Richtungen hin ohne Erfolg.

Es blieb nichts Anderes übrig, als die Wunde zu tamponiren und abzuwarten. An den folgenden Tagen wurde noch mehrfach vergeblich punctirt. Die Temperatur stieg auf 39,4°. Der Pat. wurde comatös und starb am 4. Tage nach der Operation unter typischen meningitischen Symptomen.

Section: Diffuse eitrige Meningitis; das Hirn selbst oedematös. Kinderfaustgrosser Erweichungsherd im rechten Schläfenlappen. Hinter diesem nach dem Occipitallappen zu ein gut bohnengrosser subcorticaler Abscess mit deutlicher Membran. Die Dura ist über dem rechten Tegmen tympani grünlich verfärbt und mit der erweichten Hirnsubstanz verklebt. Sie reisst beim Ablösen vom Knochen mehrfach ein. Nach dem Ablösen sieht man 2 kleine, das Tegmen tympani durchsetzende Fisteln, aus denen sich eine Spur Eiters entleert.

Die Deutung der Symptome ist in diesem Falle nicht einfach, weil die Section mehrere nebeneinander bestehende Krankheiten aufdeckte. Ich vermuthe, dass die Krämpfe das acute Einsetzen einer serösen Meningitis anzeigten, die entsprechend dem Sitze der Ohreiterung rechts am intensivsten war. Für seröse Meningitis sprach auch das fast vollständige Zurückgehen der Symptome in den nächsten Tagen. Als dann später bei leichter Unregelmässigkeit der Temperatur die Schmerzen im Warzenfortsatz zunahmen, wurde zur Aufmeisselung geschritten. Doch blieb die Operation ohne wesentlichen Einfluss auf den Krankheitsverlauf. Daher müssen wohl die andauernden Schmerzen in der Temporalgegend, denen sich bald Schläfrigkeit und Apathie hinzugesellten, auf den Erweichungsheerd bezogen werden. Die typischen Symptome der eitrigen Meningitis kamen erst nach der 2. Operation, der Freilegung des Schläfenlappens, zum Ausbruch. Zur eitrigen Meningitis wäre es auch wohl ohne die Operation gekommen;

doch ist es möglich, dass die Operation den Uebergang der serösen Meningitis in die eitrige beschleunigt hat. Analoge Beobachtungen macht man ja auch bei der Peritonitis [1]). Der kleine Abscess stand mit den Hirnerscheinungen wohl kaum in Zusammenhang; denn Abscesse dieser Grösse und dieser Gegend pflegen keine ausgesprochenen Symptome zu machen. Mit dem Erweichungsheerd hatte der Abscess nichts zu thun. Denn die Knocheneiterung ging am Tegmen tympani auf die Dura über und wurde von hier, wie die Adhäsionen bewiesen, direct auf das Gehirn fortgeleitet. Der Abscess dagegen lag ausserhalb des erweichten Gebietes. Dass überhaupt schon ein Abscess vorhanden war, ist bemerkenswerth. Denn zwischen dem Beginn der Ohreiterung und der Section lagen nur 31 Tage, und die makroskopisch sichtbare Hülle sprach dafür, dass der Abscess sich nicht erst in den letzten Tagen entwickelt hatte. Ueber ähnliche Fälle von rasch nach Beginn der Ohreiterung entstandenen Abscessen berichten Bezold, Baginsky-Gluck und andere (cf. Körner S. 96 seines Buches).

Was die Behandlung anlangt, so lässt sich in solchen auf Meningitis verdächtigen Fällen schwer rathen (cf. unten). Vielleicht wäre durch frühzeitigere Aufmeisselung des Warzenfortsatzes und ausgiebige Freilegung des Tegmen tympani etwas zu erreichen gewesen.

F. S., 54 Jahre alt; aufgenommen am 21. März 1900.

Anamnese: Pat. stammt aus gesunder Familie, will früher Cholera und später eine Entzündung des linken Kniees gehabt haben. Sonst war er nie wesentlich krank. Sein Ohrleiden begann vor 6 Wochen im Anschluss an Influenza. Die Schmerzen und Schwerhörigkeit des rechten Ohres gingen rasch wieder zurück. Dagegen verschlimmerte sich der Zustand des linken Ohres. Ein Arzt machte die Paracentese, und es entleerte sich massenhaft Eiter. Die Schmerzen gingen alsbald zurück, um vor nunmehr 10 Tagen mit erneuter Heftigkeit wiederzukehren. Die Umgebung des linken Ohres schwoll an und wurde druckempfindlich. Daher Aufnahme ins Krankenhaus.

Status: Mittelgrosser, kräftig gebauter Mann. Guter Ernährungszustand. Keine Drüsenanschwellung und Exantheme. Die Untersuchung der Lungen und des Herzens ergiebt normale Verhältnisse. Der Urin ist ohne pathologische Bestandtheile. An beiden Augen ist wegen ausgedehnter Leukome der Cornea die Iridectomie gemacht worden. Starker Nystagmus seit Jahren.

Ohren rechts: Normale Verhältnisse.

Links: Im äusseren Gehörgang befindet sich etwas Eiter. Nach sorgfältiger Reinigung sieht man die hintere Gehörgangswand vorgebuchtet.

1) Vergl. meine Arbeit über Peritonitis. Mittheil. aus den Grenzgebieten der Med. u. Chir. VI. Band.

Im Trommelfell befindet sich unten eine grosse Perforation, aus welcher sich Eiter entleert. Das Trommelfell ist im übrigen geröthet und etwas eingezogen.

Während der Pat. rechts normal hört, ist links die Hörfähigkeit stark herabgesetzt. Die Uhr wird in einer Entfernung von 15 cm nicht mehr gehört. Weber +, Rinne —.

Die hintere und obere Umgebung der Ohrmuschel ist ödematös geschwollen, so dass die Ohrmuschel nach vorne und unten gedrängt erscheint. Fluctuation ist nirgends nachweisbar. Pat. klagt über Schmerzen in der Tiefe des Ohres, die nach der linken Schläfengegend ausstrahlen.

Therapie: Tamponade des Gehörgangs. Eisblase. Morphium.

27. März. Verlegung auf die äussere Abtheilung.

Die Eiterung aus dem Ohr hat zugenommen. Ferner ist bei Druck auf die Spitze des hinteren Halsdreiecks eine geringe Schmerzhaftigkeit zu constatiren. Fluctuation über der Schläfenschuppe. Puls 70—80. Temperatur morgens 37,4°.

28. März. Operation in Chloroformnarkose: 8 cm langer, kreisförmiger Schnitt hinter dem Ansatz der Ohrmuschel. Sofort kommt man auf einen ausgedehnten, der Schläfenschuppe aufliegenden Abscess. Aufmeisselung des zum Theil nekrotischen Warzenfortsatzes. Seine Zellen sind mit Granulationen und Eiter gefüllt. Das Antrum wird ausgiebig freigelegt und die hintere Gehörgangswand nach Abschiebung des häutigen Theiles bis in den Aditus ad antrum fortgemeisselt. Sodann werden weiter nach hinten in der Umgebung des Sinus nekrotische Knochentheile, theils mit dem Meissel, theils mit dem scharfen Löffel entfernt. Der Sinus pulsirt und ist von normalem Aussehen. Bei der endgültigen Säuberung der Knochenhöhle gewahrt man einen von oben kommenden Eitertropfen. Der kleinen Fistel, welcher er entstammte, nachgehend, kommt man auf einen haselnussgrossen, extraduralen Abscess auf dem Tegmen tympani. Die Dura wird in 10-Pfennigstücksgrösse freigelegt und ein kleiner Tampon zwischen Dura und Knochen eingeschoben. Tamponade der grossen Knochenhöhle. Verband.

29. März. Höchste Temperatur 38,0°. Puls zwischen 70 und 80. Das subjektive Befinden ausgezeichnet, nur ganz geringe Schmerzen. Verband wird nicht gewechselt.

30. März. Pat. hat mehr Schmerzen. Höchste Temperatur 38,2°. Puls 92. Verbandwechsel. Aus den Weichtheilen vor dem Processus mastoideus entleert sich auf Druck Eiter. Leichte Narkose. Der Schnitt wird nach unten verlängert und vor dem Ansatz des Sternocleidomastoideus ein walnussgrosser Abscess entleert. Der Warzenfortsatz wird nach der Spitze zu weiter aufgemeisselt. Ueberall trifft man noch auf kleine Eiterherde bis an den Sinus heran, der jetzt in ausgedehnter Weise nach unten hin freigelegt wird. Sorgfältige Tamponade sämmtlicher Wundhöhlen.

31. März. Normale Temperatur. Wohlbefinden.

Von nun an täglicher Verbandwechsel. Pat. blieb dauernd fieberfrei und hatte keine Beschwerden. Die Wunde granulirte gut.

Dieser hochbefriedigende Zustand hielt ohne irgend welche Störung an bis Mitte April. Nunmehr stellten sich ab und zu, namentlich nachts,

Kopfschmerzen in der linken Schläfengegend ein. Anfangs in etwa dreitägigen Zwischenräumen auftretend, wurden die Anfälle allmählich häufiger. Zwischen den Anfällen fühlte sich Pat. vollkommen wohl. Puls und Temperatur blieben normal.

Das Krankheitsbild änderte sich mit einem Schage am

2. Mai 1900. Abends um 6 Uhr stellte sich bei dem Patienten ein Zittern in allen Gliedern ein, das von dem Wartepersonal als Schüttelfrost bezeichnet wurde. Dann soll Bewusstlosigkeit gefolgt sein. Als ich eine Viertelstunde später dazu kam, fand ich den Pat. im Halbschlummer. Auf Fragen antwortete er gar nicht oder nur sehr widerwillig. Temperatur und Puls waren normal. Eine Störung der Motilität und Sensibilität war anscheinend nicht vorhanden. Doch wurde die genaue Untersuchung im Interesse des Pat. auf den nächsten Tag verschoben.

3. Mai 1900. Höchste Temperatur 37,7°, Puls zwischen 70 und 100. Patient hat die Nacht ruhig geschlafen. Das Zittern in den Gliedern hat sich nicht wiederholt. Erbrechen ist nicht aufgetreten. Patient ist am Morgen noch etwas schläfrig, aber bei klarem Bewusstsein. Er klagt über Schmerzen in der linken Kopfhälfte, namentlich der Schläfengegend. Bei ruhiger Lage im Bett fühlt er sich nicht schwindelig, dagegen fällt er beim Versuch, sich aufzurichten, stets nach hinten und rechts in die Kissen zurück. Die Prüfung der Reflexe, des Muskelgefühls und der groben Kraft ergiebt normale Verhältnisse. Keine Nackensteifigkeit. Reizerscheinungen und Lähmungen seitens motorischer oder sensibler Nerven fehlen vollkommen. Der Augenhintergrund ist normal, soweit er sich bei den Hornhauttrübungen übersehen lässt. Bei der Unterhaltung mit dem Patienten fällt eine Störung der Sprache auf. Er spricht wenig und ungern. Wenn man ihn anredet, macht er jedes Mal ein ärgerliches Gesicht und giebt er des Oefteren in unzweideutiger Weise zu verstehen, man möge ihn in Ruhe lassen. Er kann nicht allzu complicirte Worte mühelos nachsprechen. Auf Befragen giebt er, ohne irgendwie zu stottern, seinen Vornamen „Ferdinand“ an. Dagegen fehlen ihm Bezeichnungen für Gegenstände. Man kann ihm z. B. ein Glas hinhalten; er kommt nicht auf das Wort „Glas“, weiss aber, dass man aus dem Glase trinkt. Ganz analog ist es mit Gehörs-, Tast- u. s. w. Eindrücken. Er kommt stets auf die Begriffe, findet aber nicht die zugehörigen Worte. Einfache Worte und solche, die er oft im Leben angewendet hat, versteht er, z. B. Tuch, Wein. Doch versteht er öfters Worte nicht, namentlich dann nicht, wenn man in längeren Sätzen zu ihm spricht. Auch macht sich öfters eine Verwechselung von Worten geltend bezüglich ihrer Bedeutung, so hebt er z. B. das linke Bein anstatt des linkes Armes oder nimmt er einen Bleistift in die Hand anstatt eines Federhalters u. s.w. Schrift- und Leseproben können wegen des alten Augenleidens nicht vorgenommen werden. Im Laufe des Tages nimmt die Schläfrigkeit ab. Er isst, trinkt, verlangt das Becken und benimmt sich überhaupt wie ein ganz vernünftiger Mensch.

4. Mai. Höchste Temperatur 38,4°. Höchste Pulszahl 110. Die Sprache ist etwas lallend. Die Zunge weicht heute nach rechts ab.

5. Mai. Temperatur und Puls sind wieder normal. Patient ist weniger schläfrig. Die Kopfschmerzen haben etwas nachgelassen. Die Hypo-

glossuslähmung ist etwas deutlicher. Ferner ist eine Parese des rechten Facialis aufgetreten, auch der oberen Aeste: der Mund ist etwas nach links hinübergezogen, die rechte Nasolabialfalte weniger deutlich als die linke; das rechte Augenlid lässt sich beim activen Schluss der Augenlider leichter in die Höhe ziehen als das linke; Stirnrunzeln gelingt links besser als rechts. Die Uvula steht gerade, linker und rechter Gaumenbogen werden gleichmässig bewegt.

6. Mai. Temperatur und Puls normal. Es ist eine Parese des rechten Arms hinzugetreten. Patient giebt an, dass er den linken Arm leicher heben könne als den rechten. Die grobe Kraft der rechten Hand und des rechten Armes ist deutlich herabgesetzt. Spasmus und Zuckungen bestehen nicht. Auch giebt Patient an, ab und zu ein Gefühl von Taubheit im rechten Arm zu spüren. Doch ergiebt die Prüfung der Sensibilität gegenüber links keinen Unterschied. Am rechten Beine ist keine Störung der Innervation nachweisbar. Hypoglossus und Facialisparese sind unverändert, ebenso die Sprachstörung. Es bestehen linksseitige Kopfschmerzen und Schwindel beim Aufrichten im Bett. Augenbefund wie früher.

7. Mai. Operation unter der Diagnose eines linksseitigen otitischen Schläfenlappenabscesses (Geh. Rat Sonnenburg).

Von der Stelle, wo bei der früheren Operation die Dura bereits frei gelegt ist, wird ein 8 cm langer Schnitt horizontal nach vorn geführt bis auf den Knochen. Ein Ast der Arteria temporalis wird gefasst und sofort unterbunden. Nach Abschiebung des Periostes wird sodann mit Hülfe des Doyen'schen Meissels die bereits vorhandene Knochenlücke nach vorne hin erweitert, so dass ein etwa 5 cm langer, 2—3 cm breiter Knochendefekt eben oberhalb des knöchernen Gehörganges und der Wurzel des Jochbeines entsteht. Die Dura pulsirt und ist von normalem Aussehen. Sie wird nach dem Tegmen tympani zu abgehoben, ohne dass Eiter zu Gesicht kommt. Sodann wird mit dicker Canüle 2 cm oberhalb des Tegmen tympani punctirt; sofort kommt Eiter. Nach Spaltung der Dura wird mit der Kornzange eingegangen, wobei man sich möglichst nahe dem Tegmen tympani hält. Man kommt aber nicht in den Abscess. Daher wird noch einmal, aber weiter oben punctirt. Die Spritze enthält abermals Eiter. Beim Eingehen mit der Kornzange fliessen nunmehr schätzungsweise 150 cbcm Eiter ab. Ein Drain wird eingeführt und mit einer Naht an die Haut fixirt. Verband. Die Operation wurde in leichter Chloroformnarkose ausgeführt. Veränderungen des Pulses während der Operation wurden nicht beobachtet. Die Athmung blieb dauernd gut. Eine Stunde nach der Operation lag der Patient im Bett, als wenn nichts passirt wäre.

8. Mai. Temperatur um 37° herum. Puls regelmässig, ruhig, 72—80 in der Minute. Der Status ist genau so wie vor der Operation, bis auf Schwindel und Kopfschmerzen, die bedeutend nachgelassen haben. Der Verband ist mit Wundsekreten durchtränkt, daher Verbandwechsel der oberen Schichten. Aus dem Drain sickert noch trübe Flüssigkeit aus.

9. Mai. Temperatur und Puls normal. Verband stark durchtränkt, daher Verbandwechsel sämmtlicher Schichten. Das Drain, aus dem noch immer trübe Flüssigkeit austropft, bleibt. Geringer Hirnprolaps.

10. Mai. Subjectives Wohlbefinden. Entfernung des Drains. Patient hat nur noch ganz geringe Kopfschmerzen und keinen Schwindel mehr. Der Druck der rechten Hand ist bedeutend kräftiger geworden. Facialis- und Hypoglossusparese sind eben noch angedeutet. Die Sprache hat sich um vieles gebessert. Er versteht jedes Wort, auch wenn man in längeren Sätzen zu ihm spricht. Nachsprechen ohne Störung. Dagegen fehlen ihm noch öfters die Worte bei Gesichts-, Gehörs- und anderen Sinneseindrücken. Auch kommt es vor, dass die Eindrücke mehrerer Sinne zusammen wirken müssen, um das richtige Wort auszulösen, z. B. bei einem Stück Zucker: Gesicht und Geschmack, bei einer Glocke: Gehör- und Tastsinn u. s. w. Fehlen ihm Worte, so hilft er sich durch Umschreibung.

11. Mai. Status idem. Verbandwechsel.

12. Mai. In der Nacht wurde Pat. plötzlich unruhig. Er warf sich hin und her, wollte aus dem Bette klettern und klagte über heftige Kopfschmerzen. Blutige Durchtränkung machte einen mehrfachen Verbandwechsel nöthig. Man fand dabei grosse Coagula unter den tiefsten Schichten. Gegen Morgen wurde der Patient comatös, er reagirte nicht mehr auf Anrufe, die Pupillen wurden weit und starr. Temperatur 38,1°, Puls 120. Die Anfangs noch regelmässige Athmung nahm bald den Cheyne-Stokes'schen Typus an.

Um 11 Uhr Morgens Exitus.

Auszug aus dem Sectionsprotokoll: Die weichen Hirnhäute sind an der Convexität ödematös, mit gelblichem Ton in der Umgebung der Gefässe, an der Basis dagegen leicht eiterig infiltrirt, besonders in der hintern Schädelgrube. Gyri abgeplattet, Sulci verstrichen. Von der Schnittfläche des Gehirns fliesst reichlich seröse Flüssigkeit ab. Zahlreiche Blutpunkte. Die zweite und dritte linke Schläfenwindung sind zum grossen Theil zerstört. Der Schläfenlappen ist im Uebrigen blutig durchtränkt und erweicht. Die Erweichung der Hirnsubstanz erstreckt sich bis in die Centralganglien und die innere Kapsel.

Bei Verdacht auf otogenen Hirnabscess ist die Untersuchung der Sprache von grosser Bedeutung. Es sind genug Fälle bekannt, in denen die Sprachstörung das erste resp. einzige Symptom war welches auf die Localisation des Abscesses im Schläfenlappen hindeutete (Löhmann[1]), Jansen[2]) u. a.). In unserem Falle traten zu der typischen Sprachstörung, bald gekreuzte Lähmungen hinzu, so dass wir mit grosser Wahrscheinlichkeit die Diagnose stellen konnten. Wenn die Symptome so deutlich ausgesprochen sind, dann soll man sich mit der Aufmeisselung des Warzenfortsatzes nicht lange aufhalten, sondern gleich nach der v. Bergmann'schen Methode auf

1) Löhmann, Ing.-Diss. Kiel. Ref. von Sänger u. Sick in d. Deutschen med. Wochenschr. 1890. S. 186.

2) Jansen, Ueber otitische Hirnabscesse. Berliner klin. Wochenschr. 1891.

den Schläfenlappen lossteuern [1]). In zweifelhaften Fällen beginne man nach Körner's Regel [2]) mit der Aufmeisselung des Warzenfortsatzes, sei es nach Stacke-Zaufal [3]), sei es nach der älteren Methode von Schwartze [3]), um der Eiterung auf dem von ihr benutzten Wege nachzugehen. Bei unserem Patienten war es nur nöthig, die von der früheren Operation her vorhandene Craniotomieöffnung nach vorne und oben hin zu erweitern. Die Operation, in leichter Narkose ausgeführt, verlief glatt. Der grosse Eiterheerd wurde sofort gefunden und entleert. In den ersten Tagen nach der Operation war der Zustand des Patienten durchaus befriedigend. Bei subjectivem Wohlbefinden gingen die Hirnsymptome allmählich zurück, während Puls und Temperatur normal blieben. 5 Tage nach der Operation änderte sich aber das Krankheitsbild mit einem Schlage. Grosse psychische Unruhe und heftige Kopfschmerzen leiteten das terminale Coma ein, wobei die vorher normale Temperatur auf 38,1 stieg bei 120 Pulsen.

Auffällig war in den letzten Lebensstunden die starke Blutung aus der Operationswunde, die einen mehrfachen Verbandwechsel nöthig machte. Wir dachten zunächst an eine Nachblutung aus einem grösseren Gefäss; v. Beck [4]) beschreibt einen solchen Fall: 7 Tage nach der Operation eines Kleinhirnabscesses erfolgte eine tödtliche Nachblutung aus dem Anfangstheil der Vena jugularis, die augenscheinlich durch die Eiterung arrodirt war. In unserem Falle stammte die Blutung nicht aus einem grösseren Gefäss; es handelte sich vielmehr um eine parenchymatöse Blutung wie aus einem Schwamm. Einen ähnlichen Fall erlebte Bacon Gorham [5]): 2 Tage nach der Operation war der ganze Verband mit Blut durchtränkt, und am folgenden Tage fand eine Hirnblutung statt. In dem Sectionsprotokolle heisst es: „Vom mittleren Theil der 2. Temporo-Sphenoidalwindung nach der hinteren Fläche der 3. Stirnwindung findet sich in das Hirngewebe ein Drainrohr eingebettet. Die Hirnsubstanz ist in der ganzen Umgebung hämorrhagisch; ein 7 cm langer und 5½ cm breiter Bluterguss findet sich in der Gegend vor und über dem Hohlraum, in welchem das Drainrohr liegt." Diese nachträglichen Blutungen können sehr wohl durch Meningitis bedingt sein. Denn die menin-

1) Vergl. Zeller (Krankenh. Moabit), Vortrag i. d. freien Vereinigung Berliner Chirurgen, 14. Januar 1895. Ref. Berliner klin. Wochenschr. Nr. 95.

2) Körner, 4. Versammlung der otol. Gesellschaft zu Jena 1895 u. l. c.

3) Vergl. Körner, Die eitrigen Erkrankungen des Schläfenbeins. Wiesbaden 1899.

4) v. Beck, l. c. (Beitr. z. klin. Chir.).

5) Bacon Gorham, Trans. of the Amer. otol. Soc. XXI Meeting. Ref. (Bürkner) im Arch. f. Ohrenheilk. Bd. XXVIII.

gitische Störung der Athmung und der Herzthätigkeit muss eine Stauung im venösen Gefässsystem zur Folge haben, und das gestaute Blut findet in dem lädirten Hirngewebe einen Locus minoris resistentiae. Wenn Bacon Gorham in dem Sectionsbericht auch nicht von Meningitis spricht, so ist es doch nicht unmöglich, dass eine Meningitis bestanden hat. Denn dieselbe kann so rasch zum Tode führen, dass es noch nicht zu deutlich wahrnehmbaren anatomischen Veränderungen gekommen ist. Auch in unserem Falle war die Meningitis erst im Beginn. Wenn Craniotomirte nach anfänglichem Wohlbefinden bald nach der Operation mehr oder weniger plötzlich zu Grunde gehen, dann muss man stets in erster Linie an Meningitis (Meningoencephalitis) denken und darf man sich nicht ohne weiteres mit der Todesursache: Nachblutung, acuter Prolaps, acutes Oedem begnügen, namentlich nicht, wenn kurz vor dem Tode die Temperatur ansteigt. Es ist wohl möglich, dass die Temperatursteigerung in solchen Fällen nicht immer durch Infection bedingt ist, und als reine Hyperthermie vorkommt; v. Bergmann berichtet über solche Fälle [1]). Dennoch spielt die Meningoencephalitis in der Aetiologie der Nachblutung, des Spätprolapses [2]) und des acuten Oedems eine nicht zu unterschätzende Rolle.

Eine Zwischenstufe zwischen Meningitis und Hirnabscess nehmen diejenigen circumscripten Eiterungen ein, die sich an der Dura entwickeln. Sitzen sie zwischen Dura und Hirnoberfläche, dann kommt es gewöhnlich bald zur Entstehung einer Leptomeningitis mit entsprechenden Symptomen, namentlich Reizerscheinungen, die infolge einseitiger Läsion auf die gekreuzte Seite beschränkt sein können. Die Prognose derartiger Fälle ist schlecht, wenn nicht rechtzeitig operativ eingegriffen wird. Doch findet man Berichte über Heilungen in der Litteratur nicht allzu selten (Macewen, Jansen u. a.)

Häufiger und prognostisch günstiger sind die extraduralen Eiterungen. Auf die Schwierigkeit der Diagnose haben Hessler [3]) und Grunert [4]) hingewiesen. Sie brauchen keine Symptome zu machen, können andererseits aber, je nachdem sie die Hirnhäute oder das Gehirn selbst mehr in Mitleidenschaft ziehen, als Meningitis oder Hirnabscess imponiren. Wenn nach der Aufmeisselung des Warzenfort-

1) v. Bergmann, l. c. (Die chir. Behandlung von Hirnkrankheiten. S. 345.)
2) Milligan, l. c.
3) Hessler, Ueber extradur. Abscesse. Arch. f. Ohrenheilk. XXXIII. Bd.
4) Grunert, Ueber extradurale otogene Abscesse u. Eiterungen. Arch. f. Ohrenheilk. XLIII. Bd.

satzes die Schmerzen in der Schläfen- oder Hinterhauptsgegend und andere Symptome fortbestehen, ohne dass man für Meningitis oder Hirnabscess genügende Anhaltspunkte hat, dann darf man schon eher die Diagnose stellen. Perisinuöse Eiterungen führen gerne zu thrombophlebitischen Processen. Die Pyämie oder besser Bacteriämie [1]) pflegt dann das Krankheitsbild zu beherrschen. Endlich giebt die äussere Untersuchung uns bisweilen Aufschluss. Profuse Eiterabsonderung, nach aussen führende Fisteln, Schmerzen bei der Percussion, Druckempfindlichkeit, Schwellung oder Fluctuation in der Gegend des Emissarium mastoideum, Bewegungsbeschränkung des Kopfes infolge entzündlicher Vorgänge in den am Schläfenbein inserirenden Muskeln sind die Punkte, die hier in Betracht kommen [2]). Häufig hat man diese Eiterungen erst beim Verfolgen von Fisteln und cariösen Knochenprocessen entdeckt.

Abgesehen von dem Falle F. S. (cf. oben), bei dem auch ein extraduraler Abscess entleert wurde, scheinen mir noch 2 Beobachtungen der Publication werth.

J. S., Schutzmann, 29 Jahre alt.

Anamnese: Früher stets gesund. Am 8. Januar 1900 erkrankte er an Gesichtsrose, die von der Nase ihren Anfang nahm und sich dann über die rechte Backe erstreckte. Dabei etwas Husten und Nasenfluss. Diese Erscheinungen verloren sich in 14 Tagen. Dagegen stellten sich nunmehr heftige Schmerzen im rechten Ohr ein mit Schwerhörigkeit. Ende Januar entleerte sich Eiter aus dem Ohr. Er wurde von specialistischer Seite mit Umschlägen behandelt. Doch liessen die Schmerzen nicht nach. Dazu kam eine Lähmung der rechten Gesichtshälfte. Am 15. Februar 1900 starker Schüttelfrost, der einige Stunden andauerte und dann einem profusen Schweissausbruche Platz machte. Am anderen Morgen fühlte er sich so schwach, dass er nicht in die Poliklinik gehen konnte, wo er bis dahin behandelt worden war. Der Kassenarzt schickte ihn daher am 21. Februar 1900 ins Krankenhaus.

Status: Temperatur 40,1°, Puls 112, regelmässig.

Ausserordentlich robuster Mann mit tiefliegenden, umränderten Augen und icterischer Hautfarbe. Er ist sehr matt und liegt zumeist in einem Halbschlummer. Die Zunge wird zitternd, aber gerade herausgestreckt; sie ist vollkommen trocken. Er giebt im Allgemeinen richtige Antworten, doch muss er sich sehr lange besinnen. Kopfrechnen geht. Er weiss, wo er sich befindet, doch irrt er in dem Tage der Aufnahme. Seine Klagen beziehen sich zur Hauptsache auf die grosse Mattigkeit.

1) Ich ziehe nach Tavel (Kocher und Tavel, Vorlesungen über chirurgische Infectionskrankheiten. Basel und Leipzig [Sallmann] 1895) „Toxinämie" und „Bacteriämie" den Bezeichnungen „Sepsis" und „Pyämie" vor; vergl. meine Arbeit über Peritonitis l. c.

2) Vergl. Jansen, Ueber Hirnsinusthrombose nach Mittelohreiterungen. Arch. f. Ohrenheilk. XXXV. Bd.

Kopfschmerzen bestehen augenblicklich nicht, auch nicht bei Percussion des Schädels. Schwindel, namentlich beim Aufrichten im Bett. Kein Erbrechen. Stuhlgang angehalten. Zuckungen, Krämpfe u. s. w. bestehen nicht, ebenso keine Papillitis.

Gehörorgane: Links: normale Verhältnisse.

Rechts: Weber +, Rinne —. Die Uhr wird bis auf 5 cm Entfernung gehört. Im Gehörgang wenig Eiter. Nach der Austupfung sieht man eine Vorbuchtung und Röthung der hinteren, oberen Gehörgangswand. Das Trommelfell ist ebenfalls stark geröthet und hat im vorderen, unteren Quadranten eine grosse Perforation, aus der sich Eiter entleert. Beklopfen des Warzenfortsatzes ist nicht schmerzhaft, die Weichtheile dieser Gegend aber etwas infiltrirt. Starke Schmerzen bei Druck auf die Spitze des hinteren Halsdreiecks (Griesingers Symptom). Die Rückenmarksnerven functioniren normal, ebenso die Hirnnerven mit Ausnahme des rechten Facialis: das rechte Augenlid lässt sich leichter in die Höhe ziehen, als das linke. Die rechte Nasolabialfalte verstrichen. Beim Aufblasen der Backen entweicht die Luft aus dem rechten Mundwinkel. Die Uvula steht gerade. Die Gaumenbogen werden gleichmässig bewegt.

Lungen und Herz ohne Besonderes. Die Milz percut. vergrössert.

Urin enthält Spuren von Albumen. Am linken Handrücken besteht nahe dem Handgelenk eine deutliche Schwellung mit geringer Hautröthung.

Diagnose: Sinusphlebitis. Metastase am Handrücken.

23. Februar. Die Schwellung am Handrücken hat zugenommen, ebenso der Icterus. Kein Schüttelfrost.

Herr Privatdocent Dr. Jansen, der den Patienten auch früher schon behandelt hatte, bestätigte unsere Diagnose und nahm auf Wunsch von Geh. Rath Sonnenburg am 24. Februar die Operation vor.

Chloroformnarkose: Typischer Schnitt hinter dem Ansatz der Ohrmuschel. Aufmeisselung des Warzenfortsatzes. Das Antrum enthält wenig Eiter. Der Knochen in der Umgebung ist nekrotisch. Bei Freilegung des Sinus entleert sich eine geringe Menge Eiter. Der Sinus pulsirt. Die Sinuswand ist an einer kleinen, erbsengrossen Stelle verfärbt. Ausgiebige Freilegung nach unten. Dabei entsteht an der Einmündungsstelle der Vena mastoidea eine profuse Blutung. Tamponade. Incision des Abscesses am linken Handrücken. Tamponade. Verband. Im Eiter Streptokokken.

25. Februar. Temperatur gegen 39°. Puls 108.

Pat. hustet und klagt über Schmerzen in der Brust. Wenig rubiginöses Sputum. Hinten über dem rechten Unterlappen Dämpfung, Bronchialathmen, feuchte Rasselgeräusche. Auch über dem linken Unterlappen hört man feuchtes Rasseln. Expectorans mit Morphium. Umschläge. Urin enthält mehr Eiweiss.

26. Februar. Temperatur und Puls wie gestern. Lungenbefund derselbe, doch mehr Auswurf.

Der Urin ist heute blutig, enthält mikroskopisch neben Blut eine Unmasse von granulirten Cylindern. Starker Icterus. Geringe Druckempfindlichkeit der percutorisch nicht vergrösserten Leber. Pat. klagt über starke Schmerzen im linken Auge. Die Hornhaut ist leicht getrübt, die Iris verfärbt. Atropin. Umschläge.

27. Februar. Temperatur 40°. Puls 110, regelmässig. Panophthalmie des linken Auges.

28. Februar. Die Linse wurde spontan ausgestossen; aus einem Loch in der Hornhaut entleert sich massenhaft Eiter. Die Schmerzen im Auge haben nachgelassen. Dagegen Schmerzen im linken Knie. Ein Erguss ist nicht nachweisbar; aber eine derbe Infiltration in der Kniekehle beginnend nach der Wade zu. Schiene, Hochlagerung. Gegen die Schmerzen Morphium.

2. März. Temperatur zwischen 38 und 39°. Die Dämpfung über dem linken Unterlappen beginnt sich aufzuhellen. Der Urin enthält noch Blut. Pat. nimmt nur sehr wenig zu sich, ist aber immer bei Bewusstsein.

5. März. Narkose. Enucleation des total vereiterten Bulbus (Streptokokken).

9. März. Temperatur in den letzten Tagen wieder über 39. Erguss im linken Kniegelenk. Punction: Entleerung einer serös-eitrigen Flüssigkeit (Streptokokken).

14. März. Temperatur hält sich zwischen 38 und 39°. Allgemeinbefund etwas besser. Die Lungenerscheinungen gehen zurück.

17. März. Gestern Temperatur über 39°. An der linken Wade hat sich ein Abscess gebildet. Leichte Narkose: Incision — Gegenincision; Drain; Tamponade. Der massenhaft entleerte Eiter enthält Streptokokken in Reinkultur.

Von nun ab allmähliche, aber stetige Besserung.

Das Kniegelenksempyem machte noch ab und zu Fieber, das aber auf Punction regelmässig zurückging. Zur besseren Fixation des Gelenks wurden Gypsverbände angelegt. Die Lungenerscheinungen verloren sich, ebenso der Icterus. Der Urin enthielt immer noch reichlich Eiweiss.

1. Mai. Pat. hat sich ausserordentlich erholt, steht mit dem Gypsverband auf. Urin enthält noch Spuren von Eiweiss und mikroskopisch granulirte Cylinder.

16. Juni. Alle Wunden verheilt. Die Beugefähigkeit im linken Kniegelenk noch etwas beschränkt. Die Facialisparese ist vollkommen zurückgegangen. Das Trommelfell ist vernarbt, Uhr wird auf $^3/_4$ m Entfernung gehört.

Geheilt entlassen.

Der Fall an sich bedarf nicht einer eingehenden Erläuterung: Otitis media, Caries des Warzenfortsatzes, Sinusphlebitis, Toxinämie, Bacteriämie, multiple Metastasen. Ich habe ihn aber angeführt, weil er zeigt, was der menschliche Körper im Kampfe mit den Bacterien zu leisten vermag. S. war allerdings ein ausserordentlich kräftiger Mann, er war bis dahin stets gesund gewesen und verfügte vor allen Dingen über ein durch Alkoholgenuss nicht geschwächtes Herz. Jetzt ist er soweit wieder hergestellt, dass er trotz des einen Auges wieder Dienst als Schutzmann thut.

In dem nächsten Fall handelt es sich um eine extradurale Eiterung mit Erscheinungen von seiten des Schläfenlappens. Der Operateur,

Herr Oberarzt Dr. Hermes, hat ihn mir zur Publikation überlassen, wofür ich ihm auch an dieser Stelle meinen verbindlichsten Dank ausspreche.

B., Klempner, 38 Jahre alt. Früher stets gesund. Vor 6 Wochen entwickelte sich im Anschluss an Influenza eine linksseitige Mittelohrentzündung, die eine mehrfache Paracentese nötig machte. Seit dieser Zeit will der Pat. ab und zu Fieber gehabt haben. In den letzten Tagen dauernd Fieber mit dumpfen Kopfschmerzen.

19. Februar 1899. Aufnahme ins Krankenhaus.

Gut genährter, kräftiger Mann. Temperatur 39,2°; Puls regelmässig, 104 Schläge in der Minute. Urin ohne pathologische Bestandtheile. Brust- und Bauchorgane gesund.

Ohruntersuchung rechts: Normale Verhältnisse.

Links: Der Gehörgang ist mit schmierigen Eitermassen angefüllt. Nach der Reinigung sieht man das stark geröthete Trommelfell. Aus einer grossen Perforation im untern hintern Quadranten pulsirt Eiter hervor. Die Weichtheile in der Umgebung des Ohres sind nicht ödematös oder infiltrirt. Dagegen ist die Spitze des Warzenfortsatzes stark druckempfindlich, auch die Percussion in der Temporalgegend ist schmerzhaft. Subjectiv bestehen dumpfe Kopfschmerzen, die aber augenblicklich nicht besonders heftig sind. Die Gehörprüfung ergiebt starke Herabsetzung der Luftleitung.

Augenhintergrund ist normal.

Diagnose: Linksseitige Mittelohreiterung mit Betheiligung des Warzenfortsatzes. Vielleicht intracranielle Complication.

Therapie: Eisblase, Morphium.

21. Februar 1899. Höchste Temperatur 38,7°. Ohreiterung abundanter.

22. Februar 1899. Die Temperatur ist Morgens auf 37,2° heruntergegangen bei 72 Pulsen.

Nachmittags treten plötzlich unter Verlust des Bewusstseins klonische Krämpfe in der ganzen rechten Körperhälfte ein. Dauer 10 Minuten. Nach dem Anfall bleibt der Pat. benommen; die Pupillen sind ad maximum erweitert und starr. Die Augenuntersuchung ergiebt jetzt Röthung der Papillen und Verwaschensein ihrer Grenzen, auf beiden Seiten gleichmässig.

Um 8 Uhr Abends (4 Stunden nach dem Anfall) misst der Patient 38,1° bei 84 Pulsen. Bewusstsein noch etwas getrübt. Die Pupillenreaction ist wiedergekehrt. Kopfschmerzen wie früher. Gefühl von Schwindel. Kein Erbrechen. Reflexe gesteigert, beiderseits gleich. Sensibilität normal. Handdruck rechts auffallend schwächer als links. Sonst sind keine Lähmungen zu constatiren. Untersuchung der Sprache: Nachsprechen geht. Beim Vorzeigen eines Schlüssels oder ähnlicher Gegenstände kommt er aber nicht auf den Namen, obgleich er die Gegenstände erkennt und weiss, wozu sie gebraucht werden. Sagt man ihm die Namen, so behält er sie längere Zeit.

23. Februar 1899. Operation in Chloroformnarkose: Bogenförmiger Schnitt hinter dem Ansatz der Ohrmuschel bis zur Spitze des Warzenfortsatzes. Abschiebung des Periostes. Blutstillung. Bei der Aufmeisselung des Warzenfortsatzes erweisen sich die Zellen und das Antrum mit Eiter gefüllt. Namentlich kommt der Eiter von oben her, wo der Knochen verfärbt und cariös erweicht ist. Der Eiterung nachgehend gelangt man an die Dura. Dieselbe wird oberhalb und etwas nach hinten vom Gehörgang in einer Ausdehnung von 3 cm im Quadrat freigelegt. Dabei entleeren sich wenige Eitertropfen. Die Dura ist an einer erbsengrossen Stelle schmutzig grau verfärbt und pulsirt nicht. Mehrere Punctionen in den Schläfenlappen negativ.

Tamponade. Verband.

Der Puls, der während der Operation klein und frequent wurde, besserte sich rasch wieder.

24. Februar. Höchste Temperatur 38,4°; Puls 96.

Der Patient ist erheblich benommen. Kopfschmerzen, Schwindel, kein Erbrechen. Verbandwechsel: geringe Secretion. Mit schmaler Messerklinge wird durch die Dura in den Temporallappen eingegangen: es kommt nur etwas Blut und seröse Flüssigkeit. Verband.

25. Februar. Temperatur 38,2°; Puls 84. Sensorium freier, angeblich stärkere Kopfschmerzen.

Spontan spricht er fast gar nicht. Durch Fragen zum Sprechen ermuntert, macht er ein ärgerliches Gesicht und bringt er stockend einige Worte heraus, scheinbar mit richtigem Verständniss; häufig kommt er nicht über die Anfangssilbe hinaus. Vorgehaltene Gegenstände erkennt er, weiss sie aber nicht zu benennen, auch nicht, wenn er sie abtastet. Einen vorgehaltenen Schlüssel zeichnet er ab, doch fällt ihm das Wort „Schlüssel" nicht ein. Ebenso ist es mit anderen Gegenständen; er erkennt sie richtig nach ihrem Aussehen, ihrem charakteristischen Klange, ihrem Geschmack u. s. w., doch findet er die Bezeichnung nicht. Zwischen verschiedenen Gegenständen findet er den genannten stets richtig heraus. Einfache Worte spricht er nach, complicirte nicht. Aehnlich ist es mit dem Schreiben. Lesen kann er scheinbar nicht, zählen nur bis 13.[1])

Der Verband wird heute nicht gewechselt.

26. Februar. Temperatur ist heute niedriger. Nachmittags plötzlich klonische Zuckungen rechts, im Arm mehr als im Bein. Die Zuckungen wiederholen sich; dann folgt ein mit vollkommener Bewusstlosigkeit einhergehender Anfall von epileptiformen Zuckungen über den ganzen Körper. Eine Stunde nach dem Anfall, der ungefähr 15 Minuten dauerte, klagt der Pat. über Kriebeln im rechten Arm und Bein und starke Kopfschmerzen.

27. Februar. Verbandwechsel. Abermals vergebliche Punction des Schläfenlappens.

28. Februar. Die Anfälle haben sich nicht wiederholt; das Kriebeln

1) Die Untersuchung war nicht leicht ausführbar, weil der Patient immer noch etwas benommen war und vor allen Dingen sehr rasch ermüdete.

in den rechten Extremitäten hat nachgelassen. Das Sensorium hellt sich auf. Auffällige Besserung der Sprache. Er kann alles nachsprechen, viele Gegenstände, die er sieht, auch benennen.

Die Besserung machte von nun an rasche Fortschritte.[1]) Temperatur und Puls wurden normal; die Kopfschmerzen verloren sich, ebenso die Sprachstörung und die Schwäche in der rechten Armmusculatur. Doch hatte er noch längere Zeit über Schwindelgefühl zu klagen, das selbst nach seiner Entlassung am 29. März 1899 noch ab und zu wiederkehrte. Ferner sollte nach Angabe seiner Frau seine psychische Erregbarkeit zugenommen haben. Später hat er sich uns noch verschiedene Male vorgestellt, ohne dass etwas Abnormes an ihm nachzuweisen war. Die Trommelfellperforation blieb bestehen, doch schwand die Secretion aus dem Ohr vollkommen und wurde die Hörfähigkeit wieder nahezu normal. Er arbeitete wieder als Klempner.[2])

In diesem Falle wurde eine bis an die Dura reichende Knochencaries und Eiterung constatirt. Bezüglich der intraduralen anatomischen Veränderungen müssen wir uns an die Symptome halten. Sie deuteten einerseits auf eine mehr diffuse Läsion der weichen Hirnhäute und der angrenzenden Rinde, andererseits auf eine umschriebene Läsion des Schläfenlappens. Zur Erklärung dieser Läsionen muss ich etwas weiter ausholen und über die Entzündung im Allgemeinen einige Bemerkungen machen.

Bei einem Furunkel, um ein einfaches Beispiel zu wählen, finden wir die Entzündungserreger selbst, die Bacterien, in der Regel nur in dem eitrigen Pfropfe. Die Allgemeinerscheinungen: das Fieber, die Verdauungsstörung u. s. w. sind zurückzuführen auf die dem Eiterheerd entstammenden Toxine, welche in den Körpersäften circuliren. Nun beobachtet man gar nicht selten um den Eiterheerd ein entzündliches, sog. collaterales Oedem. Da sich die Oedemflüssigkeit gewöhnlich mikroskopisch und culturell steril erweist, so müssen wir annehmen, dass die Toxine allein die Ursache bilden können. Die Toxine entfalten demnach nicht nur eine allgemeine, sondern auch eine locale Wirkung. Das collaterale Oedem ist dadurch ausgezeichnet, dass es sich, Gleichartigkeit der Gewebe vorausgesetzt, gleichmässig

1) Der Patient klagte in der Reconvalescenz mehrfach über Hörschwäche auf dem rechten Ohr. Ich möchte dieser Störung, da sie durch Gehörprüfung nicht mit Sicherheit nachgewiesen werden konnte, kein grosses Gewicht beilegen, erinnere aber an die Publication Lucae's (Operative Heilung eines Falles von otit. Meningitis purulenta. Berl. klin. Wochenschr. 1899), der die Vermuthung ausspricht, dass die Hörschwäche auf der gesunden Seite durch Hyperämie des Labyrinths bedingt sein könne.

2) B. ist Ende November 1900 an einer schweren Nephritis zu Grunde gegangen. Symptome, die für Hirnabscess oder dergleichen sprachen, sind nicht wieder aufgetreten. Leider wurde die Section von den Angehörigen inhibirt.

um die Brutstelle der Bacterien entwickelt und abnimmt mit dem Grad der Entfernung. Fallen seröse Häute in den Bereich des collateralen Oedems, so reagiren sie mit der Bildung eines serösen Ergusses.

Die Lehre von der serösen Meningitis ist seit der Publication Quincke's[1]) erst recht in Fluss gekommen. Von späteren Publicationen ist namentlich die zusammenfassende, als kritische Studie bezeichnete Arbeit von Boenninghaus[2]) zu nennen. Ueber Meningitis serosa nach Ohreiterung liegen noch besondere Publicationen vor von Levi[3]), Joél[4]), Kretschmann[5]), Schmiegelow[6]), Jansen[7]), v. Beck[8]), Müller[9]) und Bramwell[10]). Bezüglich der Aetiologie hat man mit Recht auf die Analogie der Pleuraergüsse bei Rippencaries, auf die serösen Gelenkergüsse bei Osteomyelitis u. s. w. hingewiesen (Levi, v. Beck). Nicht aber stimme ich Joél bei, der von gutartigen Entzündungserregern spricht. Um eine Infection handelt es sich hier wahrscheinlich nicht (cf. Schmiegelow). Ich glaube vielmehr, dass die serösen Meningitiden nach Ohreiterungen in der grossen Mehrzahl der Fälle ebenso wie die oben erwähnten Ergüsse auf rein toxische Noxen zurückzuführen sind. Die weichen Hirnhäute scheinen ja ganz besonders gegen Toxine empfindlich zu sein. Das geht aus der Vermehrung der Cerebrospinalflüssigkeit resp. der serösen Meningitis hervor im Anschluss an Infectionskrankheiten: Typhus, Pneumonie u. s. w.[11])

1) Quincke, Ueber Meningitis serosa. Volkmann's Sammlung klin. Vortr. N. F. Nr. 67.

2) Boenninghaus, Die Meningitis serosa acuta. Wiesbaden 1897.

3) Levi, Die Meningitis serosa im Gefolge chronischer Ohrentzündungen. Zeitschr. f. Ohrenheilkunde. Bd. XXVI.

4) Joél, Beiträge zur Hirnchirurgie. Deutsche med. Wochenschr. 1895. 8.

5) Kretschmann, Ein Fall von Meningitis serosa, durch Operation geheilt. Münchner med. Wochenschr. 1896. 16.

6) Schmiegelow, Endocranielle Complication einer Mittelohrsuppuration, Trepanation, Heilung. Zeitschr. f. Ohrenheilkunde. Bd. XXVIII.

7) Jansen, Zur Meningitis serosa nach Mittelohrentzündungen. (Vortrag auf dem Congress in Moskau 1897.)

8) v. Beck, Ueber Punction der Gehirnseitenventrikel. Grenzgebiete. Bd. I.

9) Müller, Zur operativen Behandlung der otitischen Hirnhautentzündung. Deutsche med. Wochenschr. 1899.

10) Bramwell, Edinburgh med. Journ. 1894 (cit. nach Boenninghaus).

11) Stadelmann, Klinische Erfahrungen mit der Lumbalpunction. Deutsche med. Wochenschr. 1897. Nr. 47. — Derselbe, Mittheil. aus d. Grenzgebieten der Med. u. Chir. II. Bd. — Salomon, Ueber Hirndrucksymptome bei Typhus. Berl. klin. Wochenschr. 1900. Nr. 6. — Loeb, Beitr. z. Lehre vom Meningotyphus. Deutsches Arch. f. klin. Medicin. 62. — Krannhals, Zur Casuistik meningitisähnlicher Krankheitsfälle ohne entsprechenden anatomischen Befund. Deutsches Arch. f. klin. Med. 1895. — Seitz, Toxinaemia cerebrospinalis, Bac-

Wenn sich aber schon von Entzündungen aus, die in entfernten Körpertheilen ihren Sitz haben, die Wirkung der Toxine auf die weichen Hirnhäute geltend macht, wie viel leichter kann es geschehen bei der Mittelohreiterung! Hier haben wir einen Toxinherd ganz in der Nähe des Gehirns. Zahlreiche Gefässe gestatten den Durchtritt durch den Knochen, wenn dieser nicht schon durch Caries zerstört ist. Selbst die Dura bildet kein Hinderniss, wenn es sich um intradurale Eiterherde[1]) handelt. So können also bei der Mittelohreiterung und ihren Complicationen die Toxine jeder Zeit leicht an die Gehirnhäute und das Gehirn selber herantreten, analog der Ausbreitung des collateralen Oedems. Levi hält die otogene seröse Meningitis noch für eine Seltenheit. Dagegen betont Jansen, dass diese Krankheit bei der Diagnostik der intracraniellen Complicationen otitischen Ursprungs mehr in Betracht zu ziehen sei; und man muss diesem Autor unbedingt Recht geben. Wie oft beobachtet man schon schwere Hirnerscheinungen bei Eiterverhaltung hinter dem Trommelfell oder im Warzenfortsatz! Die Erscheinungen schwinden sofort nach der Paracentese, oder der Aufmeisselung des Warzenfortsatzes. Das erinnert doch sehr an das rapide Abnehmen des entzündlichen Oedems nach der Incision eines Furunkels.

Dass es infolge der serös-toxischen Entzündung der Hirnhäute zu Hydrocephalus internus kommen kann, liegt auf der Hand. Ventrikelverschlüsse spielen dabei wahrscheinlich eine wesentliche Rolle.

Interessanter ist das Uebergreifen der toxischen Entzündung auf das Gehirn selbst. Gewöhnlich kommt es zu einer diffusen Erkrankung. So sind beispielsweise die beiden Billroth'schen Fälle[2]) als toxische Meningoencephalitiden infolge Wundinfection zu deuten.

Durch Vermehrung des intracraniellen Druckes infolge von Hydrocephalus internus oder ödematöser Volumenszunahme des Gehirns kann die Ansammlung seröser Flüssigkeit in den Arachnoidealräumen verhindert werden. In solchen Fällen findet man an den Meningen als makroskopischen Ausdruck der Entzündung lediglich eine Hyperämie. Trotzdem muss man annehmen, dass die Meningen primär, das Gehirn secundär erkrankte. Eine scharfe Trennung zu machen zwischen Meningitis serosa einerseits, Hyperämie der Meningen und

---

teriaemia cerebri, Meningitis serosa, Hydrocephalus acutus. Correspondenzbl. f. Schweizer Aerzte. 1895.

1) Intraduraler Eiterherd = zusammenfassender Begriff für circumscripte Leptomeningitis, Oberflächeneiterung des Gehirns und Gehirnabscess.

2) Billroth, Ueber acute Meningitis serosa und acutes Hirnödem nach chirurgischen Operationen. Wiener med. Wochenschr. 1869. Nr. 1 u. 2.

Hirnödem andererseits, wie Körner es thut (cf. p. 50 in der 2. Aufl. seines Buches), dafür liegt kein Grund vor.

Nun ist es nicht nöthig, dass sich die toxische Encephalitis gleichmässig über die ganze Hirnoberfläche erstreckt; sie kann sich mehr oder weniger auf denjenigen Hirntheil beschränken, welcher dem Toxindepot, dem Eiterheerd, am nächsten liegt. Das ist bei der Mittelohrentzündung das Kleinhirn und der Schläfenlappen des Grosshirns. Es ist nach unseren heutigen Erfahrungen kaum zu bezweifeln, dass es eine isolirte, nicht eitrige Entzündung des Kleinhirns giebt. Nur fehlt es uns zum Beweise an zuverlässigen Herdsymptomen; denn zur Section kommen derartige Fälle in dem Stadium wohl höchst selten.

Anders steht es mit dem Schläfenlappen, namentlich dem linken. Hier haben wir in den Lähmungen, wie man sie beim otitischen Schläfenlappenabscess beobachtet, und vor allen Dingen in der charakteristischen Sprachstörung bei linksseitigem Sitze Symptome, welche mit grosser Wahrscheinlichkeit auf eine tiefe Läsion dieses Hirntheiles hindeuten. Boenninghaus führt in seiner Arbeit zwei derartige Fälle an.

(Robson: Le Mercredi médical. 90.) 10 jähriges Mädchen. Mitte December 1888 Otitis media acuta sinistra. Mitte Januar 1889 hohes Fieber und meningitische Erscheinungen. Ende Januar: Temperatur niedriger, Hemiplegia dextra, Aphasie.

6. Februar: Trepanation über dem Armcentrum. Gehirn pulslos. Probepunction ohne Erfolg. Darauf Ventrikelpunction: Entleerung von 22 ccm seröser Flüssigkeit. Sofortige Wiederkehr des Gehirnpulses. Am folgenden Tage kann der Arm wieder bewegt werden und fängt die Lähmung des Beines an, sich zu bessern. Nach einem Monat ist die Hemiplegie verschwunden. (Die Aphasie wird nicht weiter erwähnt). Später noch ab und zu Spasmen im rechten Arm. Sonst Wohlbefinden.

(Joél, Beitr. z. Hirnchir. Deutsche med. Wochenschr. 1895 Nr. 8.) Ein 11 1/2 jähriger Knabe erkrankt in Folge von chron. linksseitiger Mittelohreiterung, die bereits die Stacke'sche Operation nöthig gemacht hat, an Kopfschmerzen, Erbrechen, Theilnahmlosigkeit, Schwindel und allgemeinen Krämpfen, die im Gesicht beginnen und dann auf Arme und Beine übergehen. Fieber besteht nicht. Breite Eröffnung der Mittelohrräume und Trepanation der Schläfenschuppe. Spaltung der nicht pulsirenden Dura. Sofort quillt Hirnmasse vor; die Pia ist stark hyperämisch. Trotz zahlreicher tiefer Incisionen in den Schläfenlappen wird kein Eiter gefunden; dagegen ist das Hirn ausserordentlich ödematös. Einige Tage nach der Operation ist von einer Beeinträchtigung des Sprachvermögens die Rede; der Pat. kann einzelne Worte nicht finden und gebraucht falsche. Später vollkommene Heilung.

Den von Joél mitgetheilten Fall kann man wohl nicht als beweisend dafür gelten lassen, dass der Schläfenlappen vorzugsweise ödematös

durchtränkt war. Nach den Symptomen (allgemeine Krämpfe!) bin ich vielmehr geneigt an eine mehr diffuse Rindenencephalitis zu denken infolge primärer toxischer Meningitis. Die Sprachstörung dürfte auf den chirurgischen Eingriff zurückzuführen sein, wie ja auch öfter beobachtet worden ist, dass Sprachstörungen erst nach der Eröffnung von Hirnabscessen auftraten. Dem Joél'schen Fall ähnelt sehr eine Beobachtung von Pritchard, die hier kurz Erwähnung finden möge.[1])

Linksseitige profuse Ohreiterung, Druckempfindlichkeit des Warzenfortsatzes, Krämpfe, Benommenheit u. s. w. machten die Operation nöthig. Aufmeisselung des Warzenfortsatzes; Eröffnung eines extraduralen Abscesses. Die Dura war von normalem Aussehen, wurde gespalten. Punction in den Schläfenlappen ohne Erfolg. 4 Tage nach der Operation heisst es: er konnte vorgesprochene Worte weder nachsprechen, noch verstand er sie, jedoch verstand er Zeichen. Auch später noch wiederholt Anfälle von Aphasie. Heilung.

Der erste Fall (Robson) muss wohl als Schläfenlappenencephalitis gedeutet werden.

Nun sind aber andere Fälle beschrieben worden, welche das Vorkommen dieser Krankheit — mag man nun, wie ich es thue, eine rein toxische Ursache annehmen oder eine andere — beweisen.

Salzer[2]) (Zur operativen Behandlung der Sinusthrombose): 10½jähriges Mädchen. Beiderseits Otitis media. Am 20. Februar erkrankt das Kind mit Fieber, Mattigkeit, Erbrechen und rechtsseitigen Krämpfen. 2 Tage später leichte rechtsseitige Facialisparese, Hypästhesie der ganzen rechten Körperhälfte und Sprachstörung. Letztere besteht in Wortstummheit: „Vorgezeigte Gegenstände bemüht sie sich zu benennen, was ihr aber nie gelingt, auch nicht bezüglich der gebräuchlichsten Dinge"; . . . „sie spricht wenig, obwohl sie durch Gebärden, die sie alle wohl versteht, zum Sprechen provocirt wird" . . . Worttaubheit: „Die Worte articulirt sie gut, doch fehlt der Patientin fast absolut das Verständniss für Gesprochenes, obwohl ihr nachgewiesen werden kann, dass sie es hört" . . .; Alexie: „Vorgelegte Leseproben liest sie völlig unrichtig, dagegen kann sie vorgeschriebene Worte abschreiben (besser abzeichnen, da sie nicht weiss, was sie schreibt)" . . .; Paraphasie.

Operation am 24. Februar. Entleerung eines extraduralen Abscesses. Spaltung der Dura. Die Hirnrinde ist anscheinend nicht verändert: Punction erfolglos. Dagegen verjauchende Sinusthrombose: Ausräumung, Spülung. Tamponade. Ausgang in Heilung.

Jansen[3]) (Optische Aphasie bei einer otitischen eiterigen Entzündung der Hirnhäute u. s. w.): 31jähriger Schlosser mit alter Ohreiterung. In

1) Pritchard, Zwei Fälle von Hirnabscess infolge lang dauernder Otorrhoe (Uebers. Truckenbrod). Zeitschr. f. Ohrenheilk. XXII.

2) Wiener klin. Wochenschr. 1890. Nr. 34.

3) Berliner klin. Wochenschr. 1895.

der Nacht zum 22. Juli 1892 erkrankt er mit Frost, Delirien, Kopfschmerzen u. s. w.

22. Juli. Linker Warzenfortsatz, stark druckempfindlich; Percussion an der Schläfenschuppe und am Hinterhauptsbein schmerzhaft. Hohes Fieber und Nackensteifigkeit sprechen für Meningitis, doch deuten andere Symptome, namentlich sensorische Aphasie, auf eine Affection des linken Schläfenlappens hin.

Operation am gleichen Tage: Warzenzellen und Antrum enthalten jauchigen Eiter. Sinus frei. Dagegen Tegmen tympani nekrotisch. Freilegung der grün-gelb verfärbten Dura. Punction. Erst beim Herausziehen der Nadel quillt ein Tropfen Eiter aus der Punctionsöffnung hervor. Nach Spaltung der Dura wird ein $1\frac{1}{2}$ cm tiefer Schnitt im Hirn geführt, ohne dass ein Abscess gefunden wird. Die weichen Häute, sowie die äusserste Lage der Rinde sind eiterig infiltrirt. Tamponade.

Nach der Operation Besserung der Symptome, doch bleibt die Sprachstörung bestehen. Prof. Dr. Oppenheim constatirt am 27. Februar eine partielle optische Aphasie und einen geringen Grad von Alexie. Motorische Sprachstörung besteht nicht.

Ausgang in Heilung.

Müller[1]) (Zur operativen Behandlung der otit. Hirnhautentzündung): 23 jähriges, sonst gesundes Mädchen. Anfang April 1895 Otitis media sin. acuta nach Influenza. Anfang Mai Aufmeisselung des Warzenfortsatzes, wobei die Dura freigelegt wird. Die Kopfschmerzen und Schwindelerscheinungen verlieren sich nach der Operation nicht vollständig. Anfang September 1898 abermalige Aufnahme in die Charité: Sie macht einen schwerkranken Eindruck und ist etwas benommen; grosse Schwäche, Kopfschmerzen, Schwindel, Brechneigung. Die Sensibilität der ganzen rechten Seite für blosse Berührung und für schmerzhafte Nadelstiche ist deutlich herabgesetzt. Schwäche der Muskeln der ganzen rechten Seite. Leichte Ptosis des linken oberen Augenlides. Keine Aphasie. Puls 60, voll; Abendtemperatur $37{,}6^0$.

Wahrscheinlichkeitsdiagnose: Schläfenlappenabscess. Operation:

Freilegung der Mittelohrräume und der Dura. Letztere ist an einer Stelle grauschwarz verfärbt. Punction durch die Dura. Erst beim Zurückziehen aspirirt die Nadel jedes Mal, wenn sie den Raum zwischen Dura und Arachnoidea passirt, unter lautem Schlürfen etwas seröse Flüssigkeit. Die Dura wird sodann incidirt und die Messerklinge in den Schläfenlappen eingeführt, aber kein Eiter gefunden. Trepanation auf den Schläfenlappen. Bei der Spaltung der Dura entleert sich eine reichliche Menge seröser Flüssigkeit. „Nun wird mit dem Messer nach allen Richtungen hin in den Schläfenlappen auf etwa $2\frac{1}{2}$—3 cm eingegangen: kein Eiter, auch dann nicht, als die Schnittwunde im Schläfenlappen mit der Kornzange erweitert wurde.“ Tamponade. Verband.

Nach der Operation Besserung der Erscheinungen: die Schwäche der rechtsseitigen Muskeln ging vollständig zurück, ebenso die Ptosis.

1) Deutsche med. Wochenschr. 1899. Nr. 45.

Doch blieb die Herabsetzung der Sensibilität bestehen, ebenso Schwindelerscheinungen.

Wollte ich an dieser Stelle auch einen von Macewen mitgetheilten Fall (Fall 37 seines Buches) anführen, so könnte man einwenden, dass der subdurale Abscess allein schon durch seine Grösse infolge Compression der Hirnsubstanz die Symptome ausgelöst habe. Diesen Einwand kann man bei den obigen 3 Fällen nicht machen; denn es handelte sich nur um geringe Eitermengen. Müller erwähnt überhaupt nichts von Eiter an der Dura. Jansen nimmt an, dass die secundäre Hyperämie und die seröse Durchtränkung der Rindensubstanz in weiter Ausdehnung durch Fernwirkung von dem Infectionsherde die Ursache der Störung gewesen sei. Diese Erklärung dürfte auch für die anderen Fälle zutreffend sein. Da die Fernwirkung nun meiner Ansicht nach durch Toxine bedingt ist, die in der Umgebung des Eiterherdes eine toxische Entzündung machen, so scheint mir hier die Bezeichnung toxische Encephalitis am Platze. In dem Müller'schen Falle fehlten die typischen Sprachstörungen, während andere Symptome vorhanden waren, welche auf eine Affection des Schläfenlappens hindeuteten. Auch wurde keine vollständige Heilung erzielt. Der Fall ist daher weniger klar als die beiden anderen, aber trotzdem wohl interessant genug, um hier angeführt zu werden.

Um noch einmal zu recapituliren, so ist die seröse Meningitis und die seröse Encephalitis [1]) insofern auf eine Stufe zu stellen, als sie beide lediglich durch Toxine erzeugt sein können, die in dem einen Falle die Meningen, in dem anderen das Gehirn selbst in Angriff nehmen.

Wenn ich nunmehr zu dem oben beschriebenen Fall zurückkehre, so kann ich mich bezüglich der Deutung der Symptome kurz fassen. Ich glaube, es handelte sich um eine diffuse, auf die Rinde übergreifende serös-toxische Meningitis, die die allgemeinen Drucksymptome, die Krämpfe und Parästhesien auslöste, und um eine serös-toxische Encephalitis des linken Schläfenlappens, die die Parese der rechten Hand und vor allen Dingen die Sprachstörung zur Folge hatte. Die Exacerbation der Erscheinungen am 26. Februar ist vielleicht darauf

1) Es ist hier nur, wie ich oben bereits hervorgehoben habe, von der Encephalitis die Rede, die sich direct an den Eiterherd anschliesst. Wenn entfernt vom Eiterherde eine circumscripte Entzündung im Gehirn auftritt, dann muss man in erster Linie an verschleppte Bacterien denken. Dahin gehören die von Oppenheim beschriebenen Encephalitiden nach Otitis purulenta. Cf. Oppenheim, Zur Encephalitis acuta non purulenta. Berliner klin. Wochenschr. 1900 und Encephalitis und Abscess in Nothnagel's spec. Pathologie u. Therapie.

zu schieben, dass der Verband nicht gewechselt worden war. Eine kleine Retention genügt schon zur Reizung des Gehirns. In den folgenden Tagen besserte sich die Sprachstörung rapide, ebenso die anderen Erscheinungen. Es wäre in der That unverständlich, wollte man für eine so ausgedehnte und tiefgreifende und dabei so flüchtige Entzündung eine bacterielle Infection annehmen.

Pathologisch-anatomisch besteht zwischen einer serösen und einer eitrigen Entzündung ein allmählicher Uebergang. Der seröse Erguss wird durch Beimischung von Leukocyten getrübt und durch weitere Beimischung zu dem, was wir Eiter nennen. Darin besteht aber ein gewaltiger Unterschied, dass die seröse Entzündnng lediglich durch Bacterienproducte erzeugt sein kann. Je mehr der seröse Erguss einen eitrigen Charakter annimmt, um so mehr sind wir zu der Annahme berechtigt, dass Bacterien selbst mit ihren in Statu nascendi wirkenden Toxinen im Spiele sind. Man kann nicht ohne Weiteres sagen, dass die seröse Entzündung eine leichtere Entzündungsform darstelle als die eitrige; denn oft genug bildet sie nur das Vorstadium der eitrigen. Soviel aber steht fest, dass eine Entzündung, solange sie nicht zur Eiterbildung geführt hat, einer schnelleren und vollkommeneren Rückbildung fähig ist. Daraus ergiebt sich die verschiedene Art der Behandlung.

Die Mittheilungen über geheilte Fälle von eitriger Meningitis (Macewen [l. c.], Hertzog[1]), Lucae [l. c.], Dench[2]), v. Beck)[3]) sind mit grosser Vorsicht aufzunehmen. Denn man hat sich in den allermeisten Fällen lediglich auf die klinischen Symptome verlassen und sich bisweilen sogar die Diagnose recht leicht gemacht; genügten doch Dench Schwindel, Kopfschmerzen und Schmerzen in der Temporalgegend, um eine infectiöse Leptomeningitis zu diagnosticiren. Demgegenüber berichten Jansen[4]) und Gradenigo[5]) über geheilte Fälle, in denen die durch Lumbalpunction gewonnene Flüssigkeit zahlreiche Leukocyten und auf künstlichen Nährböden weiterwachsende Kokken enthielt. Auch v. Stein's[6]) Fall ist interessant. Demnach

1) Hertzog, cit. nach Joël (Deutsche med. Wochenschr. 1895. Nr. 8).

2) Dench, Intracran. compl. of supp. inflammat. etc. Ref. im Archiv für Ohrenheilk. XLIV.

3) v. Beck, l. c. (Beitr. z. klin. Chir.).

4) Jansen, Vortrag auf dem Congress in Moskau 1897.

5) Gradenigo, Ueber die Diagnose und Heilbarkeit der otitischen Leptomeningitis. Arch. f. Ohrenheilk. XLVII.

6) v. Stein, Ein Fall von Meningitis cerebrospinalis epidem. mit doppelseitiger Otitis. Trepanation beider Proc. mast. mit Blosslegung d. Sin. transvers. Genesung. Zeitschr. f. Ohrenheilk. XXXII.

ist es bewiesen, dass die bacterielle Meningitis ausheilen kann. Wenn aber seitens des Körpers eine so kraftvolle Vertheidigung gegen die Bacterien und ihre Toxine möglich ist, so erscheint es geboten, in geeigneten Fällen den Körper in seinem Heilungsbestreben zu unterstützen (cf. Broca)[1]. Es wird uns zwar nicht einfallen, bei jeder eitrigen Meningitis die Craniotomie zu machen. Die Kühnheit eines Horsley hat uns von der Zwecklosigkeit dieses Verfahrens hinreichend überzeugt. Doch ist bei beginnender Meningitis gegen die Eröffnung eines Eiterheerdes, der, vom Ohr aus inducirt, dem Gehirn und seinen Häuten stets neue Toxine und Bacterien zuführt, nichts einzuwenden. Bei der Peritonitis machen wir es doch ebenso und zwar mit recht guten Resultaten[2]. Wenn wir auch bei der Meningitis weit schlechter abschneiden werden, so fordern doch die wenigen bisher erzielten Erfolge zur Nachahmung auf. Im Grossen und Ganzen aber bildet die diffuse eitrige Meningitis auch jetzt noch eine Krankheit, die sich in ihrem Verlauf durch eine Operation nicht beeinflussen lässt und sicher zum Tode führt. Die übrigen eitrigen Complicationen der Mittelohreiterung: eitrige Sinusthrombose, Abscesse an der Dura, Abscesse im Gross- oder Kleinhirn sind mit ganz geringen Ausnahmen, die man diagnostisch nicht vorhersehen kann, dem Messer des Chirurgen zugänglich und erfordern daher, sobald die Diagnose: eitrige intracranielle Complication feststeht, den sofortigen operativen Eingriff.

Ganz anders zu beurtheilen sind die serös-toxischen intracraniellen Complicationen. Sie sind der spontanen Rückbildung fähig und können durch die Operation insofern eine Verschlimmerung erfahren, als die seröse Entzündung, die den Boden für das Wachsthum von Keimen vorbereitet hat, in die eitrige übergeführt werden kann. Daraus ergiebt sich die Regel, vorläufig nur dafür zu sorgen, dass der Eiter, dem die Toxine entstammen, sich entleert oder jedenfalls freien Abfluss hat. Das ist leichter gesagt, als gethan. Denn in dem Stadium, wo die Frage der Operation an uns herantritt, reichen gewöhnlich unsere diagnostischen Kenntnisse nicht aus. Wir sind nicht imstande zu sagen, ob eine Encephalitis vorliegt oder ein Abscess, eine serös-toxische Meningitis oder eine eitrig-bacterielle. Bei Symptomen, die für Schläfenlappenencephalitis resp. -Abscess sprechen, werden wir uns allerdings stets zur Freilegung des Schläfenlappens entschliessen. Denn die Encephalitis ist viel seltener als der Abscess, die Eröffnung eines Abscesses kann ferner eine lebensrettende Operation sein, während

1) Broca, Les complicat. intracran. des otites. Annal. des malad. de l'oreille etc. 1896.

2) Vergl. Sonnenburg, Pathologie und Therapie des Perityphlitis. 4. Aufl.

man durch Punction resp. Incision eines encephalitischen Herdes allem Anschein nach bisher wenig oder gar nicht geschadet hat. Doch bin ich bezüglich des operativen Erfolges weniger optimistisch als Müller und glaube ich, dass unser Patient „trotz" der Stichelung des Schläfenlappens am Leben geblieben ist. Viel schwieriger ist die Frage der Operation zu entscheiden bei meningitischen Symptomen. Dass man in scheinbar verzweifelten Fällen mitunter noch auf operativem Wege Rettung bringen kann, dafür haben wir in den Krankengeschichten Macewen's genug Belege. Andererseits aber kann man durch die Operation enorm schaden; nicht allein dadurch, dass durch Eröffnung der Dura den Bacterien das Eindringen in die arachnoidealen Räume erleichtert wird, sondern lediglich das Trauma der Operation und die Narkose können schon verderblich wirken. Ueber Fälle, die, bei leichten meningitischen Erscheinungen operirt, bald nach der Operation unter stürmischen Symptomen letal endeten, weiss gewiss jeder Chirurg zu berichten. Daher muss in diagnostisch unsicheren Fällen zwischen dem Operiren und dem Nichtoperiren ein Mittelweg gefunden werden; und dieser besteht darin, dass man schrittweise vorgeht. Schon die Paracentese des Trommelfells kann unter Umständen die bedrohlichsten Symptome prompt beseitigen. Besteht eine Eiterretention im Warzenfortsatz, so ist er aufzumeisseln und nach anatomischen Veränderungen zu suchen, die auf tiefer liegende eitrige Processe schliessen lassen. Finden sich keine, so soll man den Erfolg der Operation zunächst abwarten, bei eintretender Verschlimmerung aber die Dura resp. den Sinus freilegen. Findet man immer noch keinen Eiter und keine genügenden Anhaltspunkte zur Erklärung der Symptome, auch nicht an der Innenseite der Dura, dann schreite man zur Punction resp. Incision des Gehirns und schliesslich zur Punction des Seitenventrikels.

Durch ein zu „schneidiges" Vorgehen kann der Chirurg dem Patienten das Leben rauben, anstatt es ihm zu erhalten. Namentlich bei Kindern sei man vorsichtig und erinnere man sich der Worte Oppenheims[1]): „Ich habe sehr oft Gelegenheit gehabt, in derartigen zweifelhaften Fällen, in denen man etwa auf Grund eines verdächtigen Symptomes, wie Kopfschmerzen, Schwindel, Gleichgewichtsstörung, Erbrechen, Nystagmus u. s. w., oder einer Combination mehrerer eine intracranielle Erkrankung diagnosticirt hatte, vor der Schädeleröffnung zu warnen, weil ich die Erscheinungen von einem Ohrenleiden an sich ableiten zu können glaubte, und die weitere Beobachtung hat mir fast immer Recht gegeben."

1) Berliner klin. Wochenschr. 1896. Nr. 45 u. 46.

Präcise Regeln, nach denen man operiren soll, lassen sich nicht aufstellen, solange wir nicht imstande sind, besser zu diagnosticiren. Daher ist vor allen Dingen die Verbesserung der Diagnostik zu erstreben und jeder kleinste Wink mit Freuden zu begrüssen.

Zusammenstellung der zu der vorstehenden Arbeit benutzten Litteratur.

1) Bacon Gorham, Trans. of the Amer. otol. society. XXI. Meeting. Vol. 4. (Ref. [Bürkner] Arch. f. Ohrenheilk. XXVIII.)
2) Bayer, Beitrag z. Diagnostik d. otit. Hirnabscesses. I.-D. Erlangen 1896.
3) v. Beck, Beitr. z. Pathol. u. Chirurgie des Gehirns. Beitr. z. klin. Chir. XII.
4) Derselbe, Ueber Punction der Gehirnseitenventrikel. Mittheil. aus d. Grenzgebieten d. Med. u. Chir. I.
5) v. Bergmann, Die Lehre von den Kopfverletzungen. Deutsche Chir. XXX.
6) Derselbe, Die Verletzungen und Erkrankungen der Weichtheile und der Knochen des Schädels. Handb. d. prakt. Chir. I.
7) Derselbe, Die chirurg. Behandlung von Hirnkrankheiten. 3. Aufl. 1899.
8) Billroth, Ueber acute Meningitis serosa und acutes Hirnödem nach chirurgischen Operationen. Wiener med. Wochenschr. 1869. Nr. 1 u. 2.
9) Boenninghaus, Die Meningitis serosa acuta. Wiesbaden 1897.
10) Bramwell, Edinburgh med. Journal. 1894. (Cit. nach Boenninghaus.)
11) Broca, Les complicat. intracran. des otites. Annal. d. malad. de l'oreille etc. 1896.
12) Dench, Intracran. complic. of supp. inflammat. etc. (Ref. Arch. f. Ohrenheilk. XLIV.)
13) Gradenigo, Ueber die Diagnose und Heilbarkeit der otit. Leptomeningitis. Arch. f. Ohrenheilk. XLVII.
14) Grunert, Ueber extradurale otogene Abscesse und Eiterungen. Archiv f. Ohrenheilk. XLIII.
15) Hertzog, I.-D. (Cit. nach Joél; cf. unten.)
16) Hessler, Ueber extradurale Abscesse. Arch. f. Ohrenheilk. XXXIII.
17) Huguenin, Encephalitis und Hirnabscess. Ziemssen's Handbuch. XI.
18) Jansen, Ueber otitische Hirnabscesse. Berliner klin. Wochenschrift. 1891. Nr. 48.
19) Derselbe, Ueber Hirnsinusthrombose nach Mittelohreiterungen. Archiv f. Ohrenheilk. XXXV.
20) Derselbe, Opt. Aphasie bei einer otit. eitrigen Entzündung der Hirnhäute am linken Schläfenlappen mit Ausgang in Heilung. Berliner klin. Wochenschrift. 1895. Nr. 35.
21) Derselbe, Zur Meningitis serosa nach Mittelohrentzündungen. Vortrag auf d. intern. Congress in Moskau 1897.
22) Joél, Beitr. z. Hirnchirurgie. Deutsch. med. Wochenschr. 1895. Nr. 8.
23) Körner, Die otitischen Erkrankungen des Hirns, der Hirnhäute und der Blutleiter. 2. Aufl. 1896.
24) Derselbe, Die eitrigen Erkrankungen des Schläfenbeins. Wiesbaden 1899.
25) Krannhals, Zur Casuistik meningitisähnlicher Krankheitsfälle ohne entsprechenden anatomischen Befund. Deutsches Arch. f. klin. Med. 1895.
26) Kretschmann, Ein Fall von Meningitis serosa durch Operation geheilt. Münchner med. Wochenschr. 1896. Nr. 16.
27) Kuhn, Casuistische Mittheilungen u. s. w. Zeitschr. f. Ohrenheilk. XXX.
28) Kümmel, Die Verletzungen und chirurgischen Erkrankungen des Ohres. Handbuch d. prakt. Chirurgie. I.
29) Lanz, Ein Fall von tief. Hirnabscess. Correspondenzbl. f. Schweiz. Aerzte. XXIII.
30) Leutert, Bact.-klin. Studien über Complicationen acuter und chronischer Mittelohreiterungen. Arch. f. Ohrenheilk. XLVI u. XLVII.
31) Derselbe, Die Bedeutung der Lumbalpunction für die Diagnose intracran. Complicationen der Otitis. Münchner med. Wochenschr. 1897. Nr. 8 u. 9.

32) Levi, Ueber Meningitis serosa im Gefolge chronischer Ohrentzündungen. Zeitschr. f. Ohrenheilk. XXVI.
33) Loeb, Beiträge zur Lehre vom Meningotyphus. Deutsches Arch. f. klin. Med. LXII.
34) Löhmann, Ing.-Diss. Kiel. (Cit. nach Sänger-Sick. Deutsche med. Wochenschrift. 1890. S. 186.
35) Lucae, Operative Heilung eines Falles von otitischer Meningitis purulenta. Berliner klin. Wochenschr. 1899.
36) Macewen, Die infectiös-eitrigen Erkrankungen des Gehirns und Rückenmarks. (Uebersetzt von Rudloff.) 1898.
37) Merkens, Ein Beitrag zur Kenntniss des otitischen Hirnabscesses. Deutsche Zeitschr. f. Chir. LI.
38) Derselbe, Ueber diffuse Peritonitis bei Appendicitis. Mitth. aus d. Grenzgeb. d. Med. u. Chir. VI.
39) Milligan, Ein Fall von Temporo-Sphenoidalabscess im Anschluss an linksseitige acute Mittelohreiterung; Operation; acute Hernia cerebri; Tod. Zeitschrift f. Ohrenheilk. XXX.
40) Müller, Zur operativen Behandlung der otitischen Hirnhautentzündung. Deutsche med. Wochenschr. 1899. Nr. 45.
41) Okada, Diagnose und Chirurgie des otogenen Kleinhirnabscesses. Klinische Vorträge aus d. Gebiete der Otologie u. s. w. (Haug). Bd. III.
42) Oppenheim, Encephalitis. Hirnabscess. Nothnagel's spec. Path. u. Therapie. 1897.
43) Derselbe, Die Differenzialdiagnose des Hirnabscesses. Berliner klin. Wochenschr. 1896. Nr. 45 u. 46.
44) Derselbe, Zur Encephalitis acuta non purulenta. Berliner klin. Wochenschr. 1900. Nr. 10.
45) Pritchard, Zwei Fälle von Hirnabscess infolge lange dauernder Otorrhoe. (Uebers. von Truckenbrod.) Zeitschr. f. Ohrenheilk. XXII.
46) Quincke, Ueber Meningitis serosa. Volkmann's Samml. klin. Vortr. N. F. Nr. 67.
47) Robson, Le Mercredi médical. 1890. (Citirt nach Boenninghaus.)
48) Sahli, Ueber hirnchirurgische Operationen vom Standpunkte der innern Medicin. Volkm. Samml. klin. Vortr. N. F. Nr. 28.
49) Salomon, Ueber Hirndrucksymptome bei Typhus. Berliner klin. Wochenschr. 1900.
50) Salzer, Zur operativen Behandlung der Sinusthrombose. Wiener klin. Wochenschr. 1890. Nr. 34.
51) Schmiegelow, Endocranielle Complication einer Mittelohrsuppuration. Trepanation. Heilung. Zeitschr. f. Ohrenheilk. XXVIII.
52) Schwartze, Beitr. z. Path. u. pathol. Anatomie des Ohres. Arch. f. Ohrenheilkunde. IV.
53) Seitz, Toxinaemia cerebrospinalis, Bacteriaemia cerebri, Meningitis serosa, Hydrocephalus acutus. Correspondenzbl. f. Schweiz. Aerzte. 1895.
54) Sonnenburg, Pathologie und Therapie der Perityphlitis. 4. Aufl.
55) Stadelmann, Klinische Erfahrungen mit d. Lumbalpunction. Deutsche med. Wochenschr. 1897. Nr. 47.
56) Derselbe, Mittheil. aus d. Grenzgeb. d. Med. u. Chir. II.
57) Tavel, Vorlesungen über chirurgische Infectionskrankheiten von Kocher und Tavel. Basel u. Leipzig (Sallmann). 1895.
58) Truckenbrod, Operativ geheilter Hirnabscess nach Otorrhoe. Zeitschr. f. Ohrenheilk. XV.
59) Wolff, Beiträge zur Lehre vom otitischen Hirnabscesse. Inaug.-Diss. Strassburg 1897.
60) Zeller, Vortr. in fr. Vereinig. d. Chir. Berlins. (Ref. i. d. Berliner klin. Wochenschr. 1895.)

III.

Zur Geschichte der Anurie.

Von

Prof. Franz König, Berlin.

(Nach einem in der Freien Vereinigung der Chirurgen Berlins gehaltenen Vortrag.)

Die Anurie, d. h. das Stocken jeglicher Harnentleerung, ist eine Störung, welche zum Glück nicht allzuhäufig vorkommt und den diagnostischen Scharfsinn des Arztes herausfordert. Es ist daher wohl um so mehr angemessen durch Mittheilungen casuistischer Art zur Kenntniss derselben beizutragen, als wir heut zu Tage in der Lage sind zur Behandlung in operativer Richtung weit mehr zu thun, als dies noch vor wenigen Jahrzehnten der Fall war.

Der Mensch verträgt, wie jeder, welcher eine Anzahl von Anurischen beobachtet hat, weiss, das Aufhören der Harnentleerung zunächst sehr gut. Ich vergesse nie den Fall eines Patienten, zu welchem ich von Göttingen aus, weit ins Land gerufen wurde.

Es handelte sich um einen vergnügten 54jährigen Junggesellen, der selbst ein froher Sangesbruder, alle Sing-, Schützen- und andere Feste zu besuchen pflegte und dabei Getränke reichlich zu sich nahm. Bereits 4 Tage hatte er, ohne dass er Beschwerden davon gehabt hätte, keinen Harn gelassen, mehrere Aerzte vor mir hatten sich durch Cathederismus und durch Blasenpunction überzeugt, dass in der Blase kein Harn war, und trotzdem hatte er von seiner Gewohnheit des Weintrinkens keinen Abstand genommen. Als er mit mir behufs weiterer Beobachtung und eventueller Operation nach Göttingen fuhr, erklärte er unterwegs bei einstündigem Aufenthalt, er könne unmöglich ohne Speise und Trank weiter fahren. Das Beefsteak und die Flasche Wein, welche er zu sich nahm, vermehrten in der That seine Beschwerden nicht; er schwitzte etwas mehr, zumal an den Händen, und die Athmung nahm etwas mehr urinösen Geruch an. Aber es dauerte noch bis zum 9. Tag, ehe sich Erbrechen einstellte und nach vergeblich vorgenommener Operation ein Coma eintrat, welches bis zum Tod nicht aufhörte.

In allen Fällen, welche ich beobachtete, fehlten bis zum 3. Tag alle schweren Erscheinungen. Schweiss und zwar wiederholt klebriger Schweiss zumal an den Händen und dazu eigenthümlich urinöser Geruch der ausgeathmeten Luft waren die einzigen Symptome.

Ein 14jähriges blasses mit wenig ausgesprochenen tuberculösen Lungenerscheinungen behaftetes Mädchen war der chirurgischen Klinik übergeben worden zum Zweck der Vornahme einer Operation an der rechten schwer kranken Niere. Catarrhalischer, stellenweise blutiger häufig entleerter Harn, rechtsseitige Nierenschmerzen und Geschwulst, trüber Harn aus dem rechten Ureter, Tuberkelbacillen im Harn, das waren die Gründe, welche uns veranlassten, die Frage der Entfernung der kranken Niere nahe zu treten. Als stärkere Schwellung und Schmerzhaftigkeit der rechten Niere eintrat, als die kleine Patientin mehr herunterkam, da wurde ein Tag für die Operation festgesetzt.

Aber es sollte nicht dazu kommen. In der Nacht trat ein colikartiger Zufall der linken Niere ein und von Stund an stockte die Harnentleerung. Die Nierenschmerzen traten nicht mehr auf, die kleine Pat. befand sich ihrer Aussage nach wohler als vorher. Einiges vermehrtes Schwitzen trat ein, sonstige Symptome wurden nicht beobachtet, die Blase war und blieb, wie der Catheder zeigte, leer.

Ohne mir zu verhehlen, dass unter diesen Verhältnissen die Aussichten sehr ungünstige waren, konnte ich mich doch nicht entschliessen, die Hände in den Schooss zu legen. Aber was thun? Die rechte Niere war unzweifelhaft schwer krank; sie hatte sich noch in der letzten Zeit vergrössert und war sehr empfindlich geworden, wahrscheinlich handelte es sich um eine renate Phthise. Dagegen war die linke, von uns für leistungsfähig gehaltene Niere plötzlich von einem Schmerzanfall befallen worden, welcher die Katastrophe der Anurie einleitete. Man musste also annehmen, dass

entweder eine acute diffuse Entzündung das Parenchym dieser Niere plötzlich befallen hatte und sie leistungsunfähig machte,

oder dass ein Fremdkörper irgend welcher Art ihren Abflussweg verlegte.

Mochte sein was da wollte, so war es klar, dass man jetzt nicht mehr warten durfte, wenn man überhaupt einen Versuch machen wollte, das bedrohte Leben zu erhalten.

Aber welches konnte dieser Versuch sein?

Die Zeit ist vorüber, in welcher wir die Antwort gegeben hätten: der einzig mögliche Versuch sei die Aufsuchung des Nierenbeckens und des Ureter, in der Absicht, das Abflusshinderniss hier zu suchen. Den Boden zu andrer Auffassung hat die Erkenntniss geliefert, dass es ungefährlich ist und die Heilung nicht erschwert, wenn man, statt das Nierenbecken und die Uretermündung aufzusuchen und einzuschneiden, die Niere an ihrer Convexität in wandelbarer Ausdehnung eröffnet. Weder ist erhebliche Blutung zu befürchten noch ist die Heilung schwieriger, als die nach Eröffnung des Nierenbeckens und das letzte auch nicht zu verachtende Argument, die

Operation ist meist weit leichter ausführbar. Dadurch stellt sich auch die Indication sehr viel einfacher und sicherer. Die erste Indication, welcher wir unter den vorliegenden Verhältnissen zu entsprechen haben, ist die, dass wir den stockenden Ausfluss von Harn herstellen. Dieser Indication entsprechen wir durch Spaltung der Niere an ihrer Convexität bis in das Becken hinein. Der Schnitt beherrscht ja, wie Israel gezeigt hat, auch die auf entzündlichen Vorgängen des Nierenparenchyms beruhende Anurie, und leistet somit alles, was zunächst möglich erscheint.

Erst wenn dieser Lebensindication entsprochen ist, kommt die Frage der Beseitigung eines etwa den Harnabfluss störenden Hindernisses (Nierenstein etc.).

Diesen Erwägungen gemäss wurde denn auch gehandelt.

Der von mir vielfach geübte rechtwinklige Lumboabdominalschnitt legt die Niere blos. Nach Trennung der Fettkapsel erschien sie, sicher anscheinend auf das doppelte vergrössert, fluctuirend, blauroth. Die serose Kapsel zeigte eine ganze Anzahl kleinerer miliarer und grösserer frischer Tuberkelknoten. Da wo die Niere in die Convexität eingeschnitten wurde, zeigten sich in der Corticalis noch eine weitere kleine Zahl bis zu erbsengrosser weisser Knötchen. Dann spritzte bei dem in das Becken eindringenden Schnitt der Harn heraus. Das Becken war gesund und leer, ein Stein oder sonstiges Fragment nicht zu finden.

Damit wurde die Operation geschlossen. Die Niere wurde mit ihrer Substanz mit einigen Catgutfäden in die Wunde eingenäht, das Nierenbecken drainirt, das Drain ebenfalls an der Wunde befestigt. Ein mit dem Drain in Verbindung gesetzter Schlauch leitete bis zu einem neben dem Bett stehenden Glas den jetzt reichlich fliessenden Harn ab. Nach etwa 8 Tagen cessirte der Ausfluss, die Pat. begann wieder Harn zu lassen und bald entleerte sie ein fast bohnengrosses altes Gerinnsel mit dem Harn.

Nach einigen Wochen heilte die Nierenfistel zu.

Merkwürdigerweise erholte sich die kleine Patientin auffallend, und als sie vor einigen Tagen entlassen wurde, war sie in besserer Verfassung als lange vorher.

Die Lust zur Exstirpation der rechten Niere ist uns begreiflicher Weise vergangen.

Herr X., 56 Jahre alt aus L. litt seit vielen Jahren an Symptomen von Nierenkolik. Bereits vor 12 Jahren hatte er solche Anfälle und entleerte Steine, vor 6 Jahren hatten sich dieselben mit abermaliger Steinentleerung wiederholt. Die Anfälle waren doppelseitig, öfter war der Harn dabei auch blutig gewesen.

5 Tage vor der Aufnahme in die Klinik trat ein Anfall heftiger linksseitiger Nierenkolik ein. Gleichzeitig stockte nach etwas blutiger Entleerung der Harn vollkommen. Auch in der Klinik stellten sich krampfhafte Schmerzen der linken Nierenuretergegend ein.

Der Kranke zeigte sich als ein sehr wohlgenährter, kräftiger Mann mit Fettbauch. Er hatte etwa 80 kräftige Pulse und keinerlei andere Beschwerden als vermehrten Schweiss. Zumal die Hände schwitzten und fühlten sich eigenthümlich klebrig an. Die exspirirte Luft roch urinös. Der Pat. entleerte keinen Harn und die Blase war, wie das Catheter zeigte, leer.

Länger als zum 5. Tag wollte ich nicht warten. Hier war das, was gemacht werden musste, klar vorgeschrieben. Es liess sich nicht bestimmen, in welchem Zustand die rechte Niere war. Sie war nicht einmal abzutasten oder durch Percussion bei dem fettleibigen Manne nachzuweisen. Wir brauchten uns auch um so weniger um ihr Verhalten zu bekümmern als es vollständig klar war, dass der schuldige Theil die linke Niere sein musste. Hier war ein heftiger Kolikanfall eingetreten und hatte die Anurie eingeleitet, hier bestanden noch krampfhafte Nierenureterschmerzen.

Ein grosser Schnitt war nöthig, deshalb wurde auch bei diesem Kranken der von mir geübte Lendenbauchschnitt rechtwinklig geführt. Eine grosse fluctuirende blaurothe Niere kam nach Eröffnung der Kapsel zum Vorschein. Sie wurde an der Convexität total gespalten (Sectionsschnitt). Aus dem prall gespannten Nierenbecken spritzte der Urin hervor. Das Becken war vollkommen leer. Jetzt führte ich eine ziemlich dicke lange Knopfsonde durch das Nierenbecken in den Harnleiter. Sie stiess etwa 6 cm tief auf einen Widerstand, welcher Steinklang gab. Ich zog zunächst die Sonde heraus und versuchte mit einem gestielten Löffelchen an dem Fragment vorbei zu kommen. Das misslang. Dann führte ich wieder die dicke Sonde ein und klopfte mit dem Knopf auf das Fragment. Plötzlich glitt die Sonde neben dem Fragmente vorbei (so schien es mir) nach der Richtung der Blase. Das Fragment konnte nun nicht wieder gefunden werden.

Meine Einführung eines Rohres und Entleerung des Harnes in ein neben dem Bett stehendes Glas wie bei dem vorigen Falle. Trotz sehr reichlicher Harnentleerung machte der starke Mann doch noch eine schwere Zeit durch. Er fieberte, wurde benommen, delirirte, erbrach öfter und war noch längere Zeit benommen. Erst nach einigen Wochen erholte er sich. Plötzlich entleerte sich per vias naturales einiges Blut, dem Harn folgte, und nach einiger Zeit ging ein etwa erbsengrosser harnsaurer Nierenstein ab. Jetzt kam auch die Harnentleerung wieder zu Stande und nach wiederum einigen Wochen schloss sich die Nierenfistel und die äussere Wunde. Immerhin hatte sich die Gesammterkrankung reichlich $^1/_4$ Jahr hingezogen.

Die Schuld an der eintretenden Anurie hatte also offenbar die plötzliche Verstopfung des linken Ureters durch einen Stein getragen. Warum aber die rechte Niere nichts geleistet hatte, das ist nicht festgestellt worden. Der Kranke ist inmittelst längst genesen, er ist seinem Beruf als Werkführer einer Fabrik wieder als voller Arbeiter zurückgegeben. Aber es ist geboten, um die Gefahr, in welcher er schwebt, zu ermessen, dass man den Zustand seiner rechten Niere, d. h. dass

man feststellt, ob aus dem rechten Ureter Harn fliesst. Der für gewöhnlich in normal reichlicher Menge gelassene Harn ist frei von Eiter und Eiweis.

Am 30. September vergangenen Jahres wurde meine Anwesenheit bei einem Herrn verlangt, welcher seit einigen Tagen keinen Harn lassen konnte. Ich fand ihn mit zwei Collegen, welche bereits constatirt hatten, dass die Blase leer war.

Herrn Rentier S., einem 54jährigen anscheinend sonst gesunden Mann, war vor etwa 1 Jahr die rechte Niere wegen Steinleidens exstirpirt worden. Nachträglich habe ich erfahren, dass es sich wahrscheinlich um einen malignen Tumor der Niere gehandelt hat. Eine wenig secernirende Fistel war in der Lendengegend geblieben. Seit der Zeit hatte er sich wohl befunden. Am Abend des 27. December bekam er einen heftigen linksseitigen Anfall von Nierenkolik. Er entleerte einige Gramm Blut aus der Harnröhre, und dann war es mit der Harnentleerung vorbei.

Auf Geheiss seiner Aerzte hatte sich Herr S. zu Bett gelegt, befand sich aber seiner Angabe nach vollkommen wohl. Nur schwitzte er zumal an den Händen. Aus dem Munde roch er nach Aceton. Ich rieth Aufstehen und Herumgehen. Am andern Tage (31. December) war das subjective Befinden weniger gut, doch bestand kein Fieber, der Puls machte einige 80 Schläge. Dagegen war der Schweiss reichlicher, an den Händen klebrig geworden und der Athem roch nach Harn.

Seit dem Beginn der Anurie waren 4 Tage vergangen, die Erscheinungen mehrten sich, bei dem Mangel der anderen Niere wollte ich nicht zu lange warten, ich rieth eine Klinik zum Zwecke einer Operation, der Incision des Nierenbeckens der rechten Niere durch die Convexität derselben, aufzusuchen. Am Abend des 31. December sollte der Umzug stattfinden, am Morgen des 1. Januar 1901 wollte ich die Operation machen.

Der Droschkengaul, mit welchem die Reise zur Klinik unternommen wurde, betrug sich wiederspenstig und scheute. Dabei stiess der Wagen ziemlich heftig gegen einen Stein. Herr S. bekommt sofort Nierenureterschmerzen der linken Seite, welche sich im Bette der Klinik mehren. Bald gehen einige Tropfen Blut fort und einige Gramm Harn; dann kommt ein starker Bluterguss und erst nach diesem Harn, zuerst blutig, dann klar, in den ersten 24 Stunden angeblich 6 Liter. Der letztgelassene Harn ist frei von Schleim, Eiter und Eiweis.

Nach 8 Tagen brachte mir der Genesene den erbsengrossen Nierenstein, welchen er Tags vorher aus der Harnröhre entleert hatte.

Ich dachte an unsere Vorfahren, welche den eingeklemmten Bruch durch Schütteln des Patienten zu beseitigen suchten.

IV.

Die offene Behandlung der Bauchhöhle bei der Entzündung des Wurmfortsatzes.

Von

Prof. Dr. Edmund Rose.

V. Abschnitt.

Die Behandlung der Wurmfortsatzentzündung.

(Schluss.)

In den früheren Abschnitten meiner Arbeit über die offene Behandlung der Bauchhöhle bei der Entzündung des Wurmfortsatzes habe ich die Wurmfortsatzentzündung zunächst von ihrer klinischen Seite betrachtet, welche für den Arzt am Krankenbett doch die Wichtigste ist. Unmittelbar soll er sich hier über seine Auffassung des Falles entscheiden und seine Anordnung treffen. Stützen muss er sich dabei auf sein Krankenexamen und seine Untersuchung. Danach haben wir unsere Vermuthungen über den Verlauf vorherzusagen, uns und die Angehörigen einzurichten.

In den früheren Abschnitten habe ich nach dem Sichten meiner Erlebnisse vier Bilder vom Verlauf der Wurmfortsatzentzündung aufgestellt.

Zunächst machte ich auf die „frische heftige Wurmfortsatzentzündung“ [1]) aufmerksam, welche sich in 8, längstens 14 Tagen abspielt bis zum Tode, falls das Messer nicht, womöglich in den ersten drei Tagen, eingreift.

Davon unterschied sich mir „die frische bedachtsame Wurmfortsatzentzündung“ [2]), welche sich ganz schleichend einstellt. Sie verläuft entweder ganz milde, indem sie sich in wenigen Wochen vollständig und für immer zurückbildet (Skolekoiditis mitis) [3]), oder sie nimmt bedachtsam wachsend (Skolekoiditis lente crescens) [4]) im Verlauf von Wochen und Monaten in ihrem örtlichen Befunde und ihren allgemeinen Erscheinungen so zu, dass sie schliesslich das Eingreifen

1) Vgl. „Die Skolekoiditis recens vehemens“. Deutsche Zeitschr. f. Chir. Bd. LVII. S. 528—578.

2) Vgl. „Die Skolekoiditis recens lenta.“ Ebenda. Bd. LVIII. S. 13—45.

3) Ebenda. S. 16.

4) Ebenda. S. 14.

des Messers zur Rettung doch erfordert. Die bedenklichste Art der frischen bedachtsamen Wurmfortsatzentzündung ist die bedachtsame sich schnell steigernde (Skolekoiditis lente candescens) [1]), welche trotz des schleichenden Beginns oft ganz plötzlich zu dem bedenklichsten Ausgang schon in der zweiten Woche führen kann; jederzeit müssen wir dabei auf diesen tückischen Vorgang gefasst sein.

Im Gegensatz dazu sahen wir, dass die alte Wurmfortsatzentzündung [2]), welche sich oft in Anfallsform, besonders bei geringerer Aufmerksamkeit darauf, geltend macht, sich meist auf dem Boden ungeheilter Reste oder zurückgebliebener Veränderungen einer frischen Wurmfortsatzentzündung gebildet hat. In der Regel beruht sie also auf einem Wiederaufflammen der unvollständig geheilten oder mit Verstümmlung abgelaufenen früheren Erkrankung (Skolekoiditis recrudescens). Alle jene Formen der frischen Wurmfortsatzentzündung fanden wir bei ihr wieder, nur wird der Eingriff des Operateurs, wie er wohl an sich durch das Wiederdeutlicherwerden der Erkrankung rathsam wird, durch diese vorausgegangenen Veränderungen nicht gerade erleichtert.

Ich bin so zu der Ueberzeugung gekommen, dass, wenn sich eine frische Wurmfortsatzentzündung, ohne sich ganz handgreiflich zurückzubilden, über 14 Tage verschleppt (Skolekoiditis tardata) [3]), wir meist auf so mannigfache Uebelstände mit dem Messer stossen, die Schwielenbildung und Verwachsung um den Wurmfortsatz (Skolekoiditis callosa), die nachträgliche Blinddarmentzündung mit ihren Fisteln (Typhlitis secundaria perforans) und die Lymphdrüsenentzündung im Bauch (Lymphomata meseraica), dass einem selbst bei der bedachtsamen langsam wachsenden Wurmfortsatzentzündung das längere Zaudern mit dem Messer gründlich verleidet werden kann. Und das um so mehr, wenn man in der Spitalpraxis so oft erfährt, wie trügerisch und irrthümlich die Angaben der Kranken über die Entstehung der Krankheit sind, wie oft ihre Angaben durch die weitgehenden Veränderungen beim Befund widerlegt werden.

Kommen wir jetzt nach der Sichtung unserer Erlebnisse, wie sie sich uns bei Anwendung der breiten Eröffnung der Bauchhöhle gezeigt haben, schliesslich auf das, was mir bei der Behandlung selbst als das Erspriesslichste erschienen ist.

---

1) Vgl. „Die Skolekoiditis recens lenta." Deutsche Zeitschr. f. Chirurgie. Bd. LVIII. S. 15. „Die Skolekoiditis recrudescens."

2) Vgl. III. Abschnitt: Deutsche Zeitschrift f. Chirurgie. Bd. LVIII, S. 231 bis 254.

3) Vgl. Deutsche Zeitschr. f. Chirurgie. Bd. LVIII, S. 513—565 im IV. Abschnitt. „Die Skolekoiditis tardata."

Die prophylaktische Amputation des Wurmfortsatzes.

Ehe wir nun schliesslich auf die offene Behandlung der Bauchhöhle bei der Wurmfortsatzentzündung eingehen, sei es mir zunächst gestattet, einige Worte über die innere Behandlung der frischen, bedachtsamen Wurmfortsatzentzündung vorauszuschicken, da das zugleich die Grenzen unseres Handelns betrifft. Denn es liegt mir ja fern, etwa die prophylaktische Entfernung jedes Wurmfortsatzes zu empfehlen, da jeder Bauchschnitt doch immer noch ein grosser Eingriff ist, der zwar rechtzeitig bei sonst Gesunden unter zweckmässiger Umgebung und geregeltem Verhalten günstig abzulaufen pflegt. Aber wie selten stimmt das zusammen! Zumal in der Hospitalpraxis! Wie oft zeigen uns die Sectionen unerwartet alte oder frische Leiden, die wir vorher nicht in Rechnung gezogen haben, hinterher als wesentlich beim Scheitern zugeben müssen![1]) Sind wir sonst stets Herr aller Verhältnisse? Kann immer alles geschehen, wie wir es zum Besten des Kranken wünschten? Wie selten kommen die schweren Fälle noch heut rechtzeitig in Behandlung! Wie oft müssen wir noch mit dem Unverstand der Angehörigen, wie der Kranken, kämpfen? Schon das lässt die prophylaktische Abtragung verwerflich erscheinen.

Nur darf man nicht mit der prophylaktischen Amputation verwechseln die Amputation des erkrankten, jedoch nicht perforirten, noch gar brandigen Wurmfortsatzes, die wir nicht dringend genug haben anrathen können. Die vielen Leiden und Gefahren, welche er bis zu seiner Entfernung mit sich führen kann, selbst wenn er äusserlich scheinbar gesund, innerlich nur diphtheritisch oder eitrig erkrankt ist, habe ich früher geschildert (vgl. Abschnitt IV dieser Arbeit)[2]) und mit zahlreichen Beispielen belegt. Unser Bestreben sollte es gerade sein, die Amputation selbst in den schwersten Fällen, den heftigen brandigen und geschwürigen Formen, wenn irgend möglich, schon vor ihrer Perforation zu machen, wie ich 1899 auf dem Chirurgencongress empfohlen und im I. Abschnitt[3]) auseinandergesetzt habe.

Prophylaktisch habe ich höchstens den Wurmfortsatz entfernt, wenn er leicht entzündet, hochroth und einfach geschwollen war, ohne weitere schwere Erkrankung zu zeigen, wie Eiterung und Diphtheritis, in Fällen, in welchen ich die Bauchhöhle doch schon aus anderen Gründen aufgemacht hatte. Das ist beispielsweise geschehen bei fibromatöser Parametritis, callösen Adnexentzündungen und chronischen Ovarienabscessen.

1) Vgl. Abschnitt II in Bd. LVIII, S. 25—31. Fall 24—26.

2) Vgl. Deutsche Zeitschrift f. Chirurgie. Bd. LVIII. S. 513 u. f.

3) Ebenda. Bd. LVII. S. 540.

Die innere Behandlung der bedachtsamen Wurmfortsatzentzündung.

Es ist ja wohl auch ferner selbstverständlich, dass die leichten Fälle von frischer bedachtsamer Wurmfortsatzentzündung, wie wir sie oben nach dem Bericht unserer inneren Station geschildert[1]), wie sie zahlreich in der Privatpraxis vorkommen, kein Gegenstand der Chirurgie sind. Wenn wir so durchaus der inneren Therapie ihr Feld lassen, möchten wir noch eins betonen.

Kein Zweifel! Die Therapie, die innere, wie die äussere, ändert sich im Lauf der Zeit, nicht willkürlich, als Modesache, sondern unter dem Einfluss weiterer Erfahrungen auf benachbarten Gebieten. Ueberall haben die günstigen Erfolge bei leichten und mittelschweren Fällen überhaupt leicht verleitet zur Uebertreibung der Therapie bis zum äussersten bei schweren Fällen, solange man das Bewusstsein hatte, dass man nichts Anderes, nichts Besseres anrathen kann.

So blühte im Anfange des Jahrhunderts der „Vampyrismus"! Wer wird noch heut einen Tetanusfall nach Lisfrancs Beispiel mit 8 Aderlässen und 792 Blutegeln[2]) oder wie Luigi Zuffi 1851 in 6 Tagen mit 60 Blutegeln und 11 Aderlässen zu mehr als einem Pfund behandeln? Ich trage noch heut die Narben von 56 Blutegelstichen, die mir im siebenten Lebensjahre in wenigen Tagen wegen einer wandernden Lungenentzündung gesetzt wurden. Seitdem ist die Werthschätzung des Bluts gestiegen, und heutzutage weiss unsere medicinische Jugend kaum noch etwas von der Nützlichkeit des Aderlasses.

Sowie aber nun etwas Besseres nachgewiesen, lassen sich solche Uebertreibungen bei den schweren Fällen noch weniger rechtfertigen. Deshalb bekämpfe ich seit Jahrzehnten die banale Opiumtherapie, wie sie hier seit Petrequin und Volz immer mehr üblich geworden. Freilich hat man wohl schwerlich Zeit gehabt bei dieser Krankheit, wie beim Starrkrampf 3000 g Opium einen Kranken zu verabreichen.[3])

Allein es sollte mit dieser Therapie gehen, wie mit der Therapie des Croups! Es liegt doch im Interesse der Kranken, dass von jedem Arzt die Fortschritte der Chirurgie berücksichtigt werden, nicht bloss um zur rechten Zeit sich an das Messer zu wenden, sondern auch in der Weise, dass seine Erfolge nicht schliesslich durch die vorausgegangene Therapie durchkreuzt werden. Ich bin überzeugt, dass Brechmittel und spanische Fliegen auf dem Kehlkopf manches Croup-

1) Vgl. Zeitschr. f. Chirurgie. Bd. LVIII. S. 16 im II. Abschnitt.

2) Vgl. Edm. Rose: „Der Starrkrampf beim Menschen". (Enke, Stuttgart 1897.) S. 555 u. 556.

3) Vgl. ebenda S. 558.

kind gerettet haben. Aber war es nicht zu beklagen, war es zu rechtfertigen, wenn noch in meiner Assistentenzeit Croupkinder durch den Schnitt vor der Erstickung gerettet, nachträglich an unstillbarem Durchfall starben, weil sie infolge von Kupfervitriol im Uebermaas anhaltend in blaugrüner Brühe schwammen; oder sich beim Croupschnitt fast verbluteten, weil der ganze Hals von Vesikantien hochroth geschwollen und wund war?[1]) Und das alles in Deutschland, trotzdem schon über 200 Jahre verflossen, seitdem der Kur-Brandenburgische Feldscher und Stadtarzt in Breslau Mathäus Gottfried Purmann[2]) so schöne Erfolge mit dem Croupschnitt gehabt, über 100 Jahre, seitdem Lorenz Heister[3]) in seinem berühmten System der Chirurgie die Tracheotomie so regelrecht abgehandelt hatte.

Andererseits war ich nach 4000 Croupschnitten mit Freuden bereit unsere Diphtheriebaracke aufzugeben, als Behring mit solcher Emphase sein Diphtherieserum empfahl. Leider aber haben wir trotz seiner Verwendung (selbst bei den empfohlenen grossen Gaben) noch genug Croupschnitte seitdem machen müssen, noch recht viele Diphtheriekranke seitdem sterben sehen, so dass wir noch heut nicht imstande sind, beides nur den Aerzten, nach Behring's Ansicht, schuld geben zu können. Immerhin haben wir uns den Stimmen nicht anschliessen mögen, die Serumtherapie der Zunahme der Nachkrankheiten halber oder anderer angeblicher Nachtheile wegen wieder abzuschaffen.

Was nun so von der Brechmitteltherapie bei Croup gilt, sollte auch bei der Opiumtherapie der Wurmfortsatzentzündung Berücksichtigung finden. In alter Weise angewendet, stört sie die Chirurgie in ihren Erfolgen, ihre Absicht wird mit dem Messer sicherer erreicht, ihre Anwendung im Anfang befördert nur die Krankheit; so ist ihre allgemeine Abschaffung wohl nur eine Frage der Zeit.

Die Entstehung der Wurmfortsatzentzündung.

Wodurch entsteht denn die Wurmfortsatzentzündung, wenn wir hier von der dunkeln Mitwirkung von Bacterien zunächst absehen.

Fremdkörper habe ich bis jetzt als Ursache nur einmal und ganz unvermuthet im Wurmfortsatz gefunden, wenn wir hier von den doch

1) Vgl. „Die ersten 12 Jahre der Diphtheriebaracke in Bethanien" von Curt Hagen und Edmund Rose. Deutsche Zeitschr. f. Chirurgie. Bd. XXXIX. S. 354.

2) Vgl. seinen „Grossen Lorbeerkranz" 1722. 4. Frankfurt und Leipzig. II. Aufl. S. 270 und seine „Rechte und wahrhafte Feldscheerkunst". III. Aufl. S. 227. 1693.

3) Vgl. in seinen „Institutiones chirurgicae". Cap. CII. S. 719—724. Amstelaedami 1739. 4.

secundären Kothsteinen ganz abgesehen. Alle möglichen Darmkrankheiten Ruhr [1]), chronische Säuferkatarrhe, aber auch einfache Katarrhe können sich im Blinddarm und Wurmfortsatz festsetzen [2]), zurückbleiben und durch Zuschwellen seiner hymenartigen Klappe, auf die Albers [3]) aufmerksam gemacht hat, zu weiteren Erkrankungen im Wurmfortsatz führen. Wir sehen hier für das gewöhnliche Leiden ganz von Tuberkulose, Typhus und Krebs ab. So kommt es, dass wir nach der Operation noch gelegentlich durch ruhrartige Diarrhoe sehr gestört werden [4]), solche Krankheiten bekämpfen müssen. Allein nach unseren Krankengeschichten ist das doch recht selten der Fall. Auch muss man sich wohl hierbei vor einer Täuschung hüten. Es ist eine alte Erfahrung, dass manche Durchfälle durch ein Abführmittel geheilt werden (Oleum ricini in wiederholten kleinen Gaben, oder Calomel). Das gilt auch von diesen Durchfällen, die sichtlich vielfach durch steinartige Kothmassen, sogar faustdicke Kothballen hervorgerufen sind. Es hat das Aehnlichkeit mit der Retentio urinae paradoxa, wie ich sie unter Anderen bei einem alten Prostatiker mal erlebt, der infolge übergrosser Blasenausdehnung allgemeine Wassersucht hatte und doch täglich allein Urin liess. Nachdem ich mit einem Katheter fast einen Eimer Harn entleert, musste ich das die nächsten Tage ein paar Mal wiederholen; die ganze Wassersucht der Beine verschwand und blieb dann weg bei regelmässigem Katheterisiren.

So ist denn wohl auch bei der Diarrhoe oft der wesentliche Grund für die Wurmfortsatzentzündung die chronische Obstipation, gerade wie bei der Proktitis — die Typhlitis stercoralis von Albers.[5]) Manchmal sind es ja geradezu Excesse im Essen, welche die heftige Wurmfortsatzentzündung hervorrufen. So bestehen eben auch die Vorboten bei der bedachtsamen Wurmfortsatzentzündung meist in Magenschmerzen, Vollsein und Erbrechen, wie wir ja auch das Erbrechen nicht bloss unter den Kardinalsymptomen bei der heftigen Wurmfortsatzentzündung fanden, sondern auch bei der bedachtsamen.

1) Vgl. Fall 40 Carl Schmidt und Emil Gottschalk (Fall 68).

2) Sie fanden sich noch bei der Section von Kirsecht (5), Schleicher (10), Marschner (6), Ferchnin (24), Andrée (38), Carl Schmidt (40), Otto Winkler (44), Schiller (18).

3) J. F. Albers, Erläuterungen zu dem Atlas der pathologischen Anatomie. Th. IV. Bd. I. S. 272. (Bonn bei Henry u. Cohen. 1847—1857.)

4) Vgl. z. B. den Fall 68 Emil Gottschalk später und Fall 40 Carl Schmidt.

5) J. F. Albers, l. c. S. 265 und Beobachtungen aus dem Gebiete der Pathologie. II. 1.

Wenn man Kranke, aus Rücksicht für irgend eine Operation wochenlang verstopft hält — ich habe das bei Blasenscheidenfisteln und Darmrissen oft gethan und angerathen [1]) — so fühlt man selbst bei vorsichtiger Ernährung im Darmcanal, wenigstens im S Romanum mit der Zeit kleine Kothballen, deren Berührung allmählich immer empfindlicher wird. Nur im Grade ist das verschieden von dem Zustand, den wir unter den Kardinalsymptomen bei der heftigen Wurmfortsatzentzündung geschildert haben. Denn auch bei der künstlichen Verstopfung, zum Besten von Operationen verbindet sich die Druckempfindlichkeit der Flexura sigmoidea infolge dieses Rosenkranzes schliesslich mit leichten Fieberbewegungen, die nach der Entleerung sofort verschwinden. Ist aus besonderen Gründen die Kothansammlung noch stärker, so kann sich die Empfindlichkeit und Auftreibung bis zur Blinddarmgegend fortsetzen, was zu diagnostischen Irrthümern Anlass geben kann, wie wir oben in einem Falle geschildert haben.[2])

So tritt uns denn fast in allen Fällen von Wurmfortsatzentzündung die chronische Obstipation als Grundlage, die Stuhlverhaltung als Zeichen entgegen.

Zum Zustandekommen der Wurmfortsatzentzündung in Folge der Kothansammlungen im Blinddarm werden zwei Umstände beitragen. Schwillt durch die Kothmasse die Blinddarmschleimhaut entzündlich an, so betheiligt sich dabei auch die Wurmfortsatzklappe, schwillt an [3]) und verhindert so den Rücktritt der etwa im Wurmfortsatz angesammelten Massen, so stark seine kräftige Musculatur sich auch anstrengen mag. Freilich sieht man bisweilen Wurmfortsätze, in deren Mündung man fast die Spitze eines kleinen Fingers einführen kann. Ich habe das aber nur an Leichen gesehen von Kranken, die niemals an Wurmfortsatzentzündung gelitten hatten. Ein enger Wurmfortsatz giebt gewiss dafür eine Disposition. Durch seine zahlreichen Lymphgefässe wird zwar die Flüssigkeit im Inhalt dann etwas resorbirt, und so verwandelt er sich durch Austrocknen in die sogenannten Kothsteine. Wiederholt sich der Vorgang, so bildet sich um den Stein jedesmal eine neue Schicht. Schliesslich wird die Schleimhaut, schon vorher gereizt, entzündet, durch diese trockenen Massen noch mehr beeinträchtigt, und so entstehen dann die Geschwüre in seiner Schleimhaut mit ihren wachsenden Perforationen, bis es endlich zum Auf-

1) Vgl. Edm. Rose: „Die Operation der Blasenscheidenfistel in den alten Charité-Annalen. 1863. Bd. XI. S. 102. Berlin.

2) Vgl. I. Abschnitt. Bd. LVII. S. 537.

3) Fall Marie Wildermann (51) zeigte noch bei der Leiche die Wulstung der Albers'schen Klappe.

bruch und zum Austritt des Eiters und etwaiger Kothsteine in die Bauchhöhle kommt. Oft mag auch die Lymphdrüse in der Spitze des Wurmfortsatzes vereitern, und so die Perforation an der Spitze des Wurmfortsatzes (nach Albers)[1]) entstehen. Auf der andern Seite kommt hinzu die Einklemmung des Anfangstheils des Wurmfortsatzes, wie er in mehr oder weniger grosser Ausdehnung subserös in der Rückwand des Blinddarms enthalten ist, zwischen dem übervollen harten Blinddarm bei seiner Koprostase und der hintern Beckenwand, welche Belastung die Ernährung des Wurmfortsatzes bis zum Brandigwerden beschädigen mag, und jedenfalls auch die Kanalisation im Wurmfortsatz beeinträchtigt.

Es ist doch ganz auffallend, wie fast regelmässig die Leute mit Beginn der Krankheit Stuhlverhaltung zeigen und über habituelle Obstipation klagen. Wir schliessen also daraus, dass die chronische Ueberlastung des Blinddarms durch Kothmassen ihre Hauptwirkung in der besprochenen Weise auf den blinden Wurmfortsatz äussert, und die Verstopfung ein Hauptzeichen der Wurmfortsatzentzündung ist.

Die Nachtheile der vorzeitigen Opiumbehandlung.

Was soll nun dabei die sofortige Einwirkung der Opiate nützen? Verhindern sie die Schmerzen, das Erbrechen und die drohende Perforation? Es ist bei mir eine alte Schulregel bei drohender Bauchfellentzündung, z. B. nach dem Bauchschnitt, niemals Opiate zu geben. Es giebt so viel Leute, die die Eigenthümlichkeit haben, selbst nach der kleinsten Gabe davon zu brechen, viele die es wenigstens bei leerem Magen thun, so dass man in solchen Fällen nie weiss, ob dann das Erbrechen den Beginn der Bauchfellentzündung bedeutet oder vom Morphium kommt. Künstlich ferner Erbrechen hervorzurufen, wie das vor Jahrzehnten ein berühmter Kliniker mit entsprechendem Erfolg in meiner Familie gethan, wird doch niemand mehr wünschen! Wie oft habe ich Fälle von Ileus ins Spital bekommen mit unaufhörlichem Brechen; liess ich die Opiate fort, so hörte es auf, oder liess wesentlich nach. Ich bin ein grosser Freund der Opiumtherapie für andere Fälle, wo sie passt; allein in grossen Dosen anhaltend neben Diät gebraucht, macht sie zuletzt bei jedem Erbrechen.

Jegliche Aufnahme durch den Mund pflege ich beim Erbrechen für einige Zeit auszusetzen und nach Möglichkeit einzuschränken. Da wir hier bei der Wurmfortsatzentzündung so viel Werth zur Würdigung des Falles auf den Eintritt von Erbrechen legen, so gilt für sie un-

1) Erläuterungen IV. 1. S. 271.

gefähr dasselbe, wie für die Bauchfellentzündung, zumal diese hier doch die bedrohliche Aussicht bildet.

Dann beruhigt, sagt man, die Opiumtherapie die Schmerzen und damit den Kranken. Allein wir haben schon bei der heftigen Wurmfortsatzentzündung besprochen, wie unerwünscht uns das gerade wie bei der Brucheinklemmung auch hier ist, weil der Kranke dadurch sich, wie seine Angehörigen über seine Gefahr hinwegtäuscht und die richtige Zeit zur Operation versäumt. Zum Glück bleibt diese Wirkung hier leicht aus.[1])

Die Hauptwirkung der Opiate besteht in der Ruhigstellung des Darms, den man danach, soweit er leer ist, beim Bauchschnitt ganz eng zusammengezogen findet. Das ist hier ja wohl der angebliche Hauptzweck der Opiumtherapie. Die tödtliche Perforation in die freie Bauchhöhle sollte dadurch vermieden werden. In der Ruhigstellung sollen die Nachbardärme vorher zum Schutz herum verwachsen! Allein wie viele Kranke gehen ja schon an Wurmfortsatzentzündung infolge der begleitenden Bauchfellentzündung zu Grunde, ohne dass es zur Perforation kommt, ohne dass überhaupt Ulceration oder Brand vorhanden, die damit drohen könnten![2]) Bisweilen zeigt der Bauchschnitt trotz der allgemeinen Bauchfellentzündung keine Spur davon, sondern höchstens Diphtheritis oder allerlei Verwachsungen mit und ohne Abscesse darin. Alles das wird gar nicht beeinflusst von den Opiaten.

Die Verklebungen sollen einen Schutzwall vor der Perforation bilden, den Durchbruch verhindern, den etwaigen Kothabscess mindestens einkapseln. Heutzutage, wo man mit dem Kothabscess so fertig wird, ist das kein grosser Nutzen. Eingekapselt kann er, wie ich es erlebte, noch nach langen Jahren den Tod herbeiführen! Meist aber hindert die Abkapselung nicht den weiteren Fortschritt der Eiterung, weder in noch ausserhalb des Bauchfells. Die leiseste Berührung genügt, der Kranke übergiebt sich, sofort ist die Kapsel durchbrochen; wie unbequem überrascht uns das manchmal während der Operation. Käme sie immer nur zwischen Blinddarm, Netz und Bauchwand zustande, so wäre sie wenigstens unschädlich. Werden aber die Därme mit zu Hülfe gezogen, und das geschieht selbst mit der Flexura sigmoidea, so ergeben sich später daraus Verwachsungen, Strangulationen, Schrumpfungen und Verziehungen mit den aller unangenehmsten Folgen.

Wozu aber das Ganze? Es liegt ja im Wesen der Krankheit, dass der ganze Dickdarm dabei von selbst still steht! Das ist ja

1) Vgl. z. B. den Fall Bröcker (22).

2) Vgl. z. B. den Fall Martha Schiller (18), Eduard Nötzel (26) und so viele andere.

gerade der Nachtheil der Krankheit, der also nur noch durch die Opiumtherapie verschlimmert wird!

So kommt es denn, dass man gerade nach der Opiumtherapie den Dickdarm selbst noch bei der Section prall, zum Platzen voll findet in einer Weise, wie ich es nach keiner anderen Krankheit erlebt habe.[1])

Und das stört uns oft schon sehr beim Bauchschnitt. Die Därme drängen dann bei vollem Dickdarm mit aller Gewalt heraus, und lässt man sie bis zum Schluss der Operation draussen liegen, was man doch nicht gern thut, so ist es schliesslich oft eine Kunst sie wieder hinein zu bringen. Und die Folge? Nichts befördert den Collaps bei der Operation so, als das viele Befassen der Därme. Schon beim Aufschneiden des Bauchfells warne ich neue Chloroformatoren in dem Moment besonders dabei aufzupassen. Hat sich die Kochsalzlösung aus Versehen zu sehr abgekühlt, so kann man beim Ausspülen der Bauchhöhle Collapse erleben, schlimmster Art, wo man sie gar nicht erwartet hat, so empfindlich ist das Bauchfell.

Ein zweiter Nachtheil für die Operation ist folgender: Näht man den Bauchschnitt oder tamponirt man ihn, jedenfalls muss jetzt in der Naht oder um den Tampon die Verklebung eintreten, wofür nichts so gefährlich ist als die Bauchpresse. Dazu ist es eben wünschenswerth, dass die Därme vor der Operation leer sind, nach der Operation still stehn.

Ich gebe deshalb beim Beginn der Wurmfortsatzentzündung Ricinusöl oder Bittersalz in kleinen Dosen wiederholt, bis einmal Oeffnung erfolgt ist. Daneben flüssige, mehlfreie Nahrung, um möglichst weiteren Stuhlgang danach zu vermeiden. Andernfalls, wenn er nicht erfolgt ist, eine Glycerinspritze und, nachdem das hoffentlich gewirkt, unmittelbar vor der Operation eine Gabe Opiumtinktur.

Nicht gern operire ich im Stadium des Collapses, wenn ich es vermeiden kann, allein ab und an kommt selbst auch dann einer durch. Traurig war es immer für mich, wenn mir die Kranken kalt, apathisch, schläfrig, mit hippokratischem Gesicht, mit Hyperemesis und Myosis gebracht wurden, und ich mich bei diesem Zustande des Collapses im Stillen fragen musste, wieviel dabei und bei seinen traurigen Folgen wirklich auf Rechnung der Krankheit oder nur des Opiums kommt.

Doch der Collaps während der Operation ist nicht die einzige üble Folge; wir haben es erlebt, wie Kirscht (Fall 5) bei ganz günstigem Verlauf am 6. Tage nach der Operation plötzlich starb,

1) Vgl. Fall Bröcker (22), Nötzel (26).

nachdem er fünfmal geformten Stuhlgang in Masse gehabt hat. Wir haben besprochen (IV. Abschnitt) bei den Arrosionsfisteln, welche wesentliche Rolle bei der nachträglichen Bildung eines widernatürlichen Afters aus kleinen Fistelchen gerade die Ueberfüllung der Därme mit harten Kothballen bildete, wenn sie sich selbst durch die kleinsten Perforationen allmählich durchzwängen. Bei Franke veranlasste die Ueberfüllung der Därme vorzeitigen Stuhlgang, die Darmnaht platzte und der Tod war die Folge. Es ist auch deshalb besser, man lässt den Bauchschnitt offen.

Nach dem Allen bin ich also seit Jahrzehnten[1]) zu der Ueberzeugung gelangt:

Die Opiumtherapie sollte nie vor gründlicher Ausleerung des Darmkanals, seiner Säuberung in Anwendung gezogen werden.

Die Opiumbehandlung gewährt keinen Nutzen, bemäntelt nicht mal sicher die Beschwerden und erschwert die Beurtheilung des Verlaufes.

Sie verschlimmert die Krankheit durch Verstärkung der Brechneigung[1]) und der Verstopfung.

Ihren wesentlichen Zweck, die Perforation in die freie Bauchhöhle zu verhüten, kann sie garnicht erreichen, da ihre Betheiligung in den heftigen und schnell steigenden Fällen thatsächlich ohne und schon vor der Perforation eintritt.

Sie erschwert durch Verstärkung der Kothanhäufung die Ausführung der Operation und stellt durch die Kothballen den Segen der Operation während der Nachbehandlung in Frage.

Bei den Darmkrankheiten möchte ich eben den Darm auch innen möglichst desinficirt und erleichtert wünschen.

Die Anzeigen für das Messer.

Immer wieder muss daran erinnert werden, je deutlicher der sogenannte perityphlitische Tumor ausgebildet, so weit er nicht fluctuirt, ein um so grösserer Bestandtheil davon fällt rein auf die Coprostase im Blinddarm. Handgreiflich ist daher die zauberhafte, um nicht zu

---

1) Vgl. meine Beobachtungen beispielsweise über den Ileus ex Coprostasi in meinen „Weiteren Beobachtungen über den Bruchschnitt“ S. 5 des Sonderabdruckes aus der Deutschen Zeitschrift f. Chirurgie, Bd. XXXV (daselbst findet sich auch meine Beobachtung über den Ileus durch Ueberstreckung des Rumpfes infolge Compression des Duodenums zwischen Wirbelsäule und Bauchdecken), ferner über die Opiumtherapie S. 7 ebendaselbst.

sagen lächerliche Wirkung, die man besonders bei der bedachtsamen Wurmfortsatzentzündung sieht, wenn man Zeit hat, die Kranken zur Operation mit kleinen Gaben Ricinusöl vorzubereiten (3 stündlich 1 Theelöffel bis zur Wirkung). Dämpfung, Verdickung und Auftreibung schwinden oft ganz. Hinter dem lufthaltigen Blinddarm, den etwa verwachsenen Dünndärmen und Netz muss man den Wurmfortsatz mit oder ohne Kothabscess suchen! Das sind für die Operation die günstigsten Fälle. Freilich muss man sich bei der Ricinuswirkung nicht täuschen lassen und den Kranken dann nicht gar für gerettet, eine Operation für überflüssig ansehen!

Das sichere Merkmal für den Gebrauch des Messers ist und bleibt die altbekannte Empfindlichkeit der Ileocoecalgegend, der Schmerz, welchen der Finger bei ihrer Berührung oder wenigstens bei tieferm Eindrücken erregt. Die Unterschiede hängen von der Ausbildung der Entzündung und von der Lage des Wurmfortsatzes ab. Das man das Zeichen aufsuchen muss, ist wohl ein Hauptgrund, wesshalb die Krankheit des Wurmfortsatzes noch heut so oft gar nicht oder zu spät erkannt wird. Ein zweiter Hauptgrund ist der auffallende Zwiespalt zwischen dem Grade der Körperwärme und den Fortschritten des örtlichen Leidens. Hier dreht sich Alles um die Entzündung der Bauchhöhle; es ist eine alte Wahrheit, dass bei ihr die Körperwärme bei Weitem nicht so massgebend ist als der Puls. Der Mangel von Fieber täuscht so leicht über die Gefahr! Wie geringfügig die Körperwärme sein, wie selten sie über das gesunde Verhalten selbst in den allerschwersten Fällen steigen kann, zeigen viele Messungen, die ich im Laufe dieser Arbeit aus den täglichen Prüfungen mitgetheilt habe.

Ich will hier noch einmal als Beispiel im Zusammenhang eine ganze Tabelle und zwar von dem Fall (56) mittheilen, welcher vielleicht am schwersten und längsten mit der allgemeinen eitrigen Bauchfellentzündung infolge Entzündung des Wurmfortsatzes gerungen hat. Bei dieser Elise Haberecht kam eine fast vollständige Eiterbrust der linken Seite hinzu. Den Tod verursachte das Zusammendrücken auch der rechten Lunge durch einen wachsenden Eiterherd und doch wie unbedeutend sind die Steigerungen der Körperwärme! Wie entgegengesetzt sind sie den mächtigen Schwankungen im Puls und Athemfrequenz!

So muss hier der Puls den Eingriff des Messers lenken, die örtliche Untersuchung ihn heischen!

Elise Haberecht.

Datum	Temperatur			Puls		Respiration	
	Morgens	Mittags	Abends	Morgens	Abends	Morgens	Abends
28. Aug.	—	—	38,5	—	140	—	40
29. " [1]	36,9	38,6	38,0	—	—	—	—
30. "	37,8	38,4	38,0	—	—	—	—
31. "	37,9	37,2	38,1	—	—	—	—
1. Sept.	—	—	37,4	—	120	—	40
2. "	38,3	—	37,8	128	136	56	48
3. "	37,5	—	37,4	120	120	30	56
4. "	37,6	—	37,7	108	112	36	40
5. "	37,1	—	38,2	144	108	36	36
6. "	37,6	—	37,6	120	152	24	24
7. "	37,2	—	37,8	140	108	48	48
8. "	36,9	—	37,8	108	144	36	36
9. "	37,0	—	37,8	96	140	24	—
10. "	37,1	—	37,9	120	120	40	36
11. "	36,9	—	38,5	108	108	36	36
12. "	37,1	—	36,5	—	108	—	36
13. "	37,7	—	38,0	—	108	—	36
14. "	37,5	—	37,9	—	120	—	40
15. "	37,4	—	38,1	94	144	80	36
16. "	37,0	—	38,1	84	144	24	56
17. "	37,0	—	37,6	156	136	40	40
18. "	37,1	—	37,7	120	136	32	32
19. "	37,3	—	37,8	124	132	32	32
20. "	37,5	—	38,1	152	136	48	48
21. "	37,6	—	38,7	152	140	56	52
22. "	37,2	—	37,7	140	132	44	48
23. "	36,9	—	37,4	132	124	44	48
24. "	36,8	—	38,0	124	124	—	56
25. "	37,2	—	37,5	120	132	52	56
26. "	37,2	—	37,8	128	140	52	48
27. "	37,1	—	37,7	132	140	52	56
28. "	37,6	—	37,0	130	136	48	44
29. "	36,5	—	37,7	144	140	44	48
30. "	37,4	—	37,5	152	148	48	56
1. Octbr.	37,5	—	37,3	144	140	44	48
2. "	37,4	—	37,7	140	144	40	52
3. "	37,5	—	37,3	148	136	48	48
4. "	37,5	—	37,4	124	136	36	40
5. "	37,4	—	37,5	132	136	40	44
6. "	37,3	—	37,6	120	136	36	36
7. "	37,3	—	37,7	140	136	44	48
8. "	37,6	—	37,8	144	128	40	32
9. "	38,0	—	37,0	156	152	56	48
10. "	36,9	—	37,8	160	172	40	52
11. "	37,1	—	37,2	160	140	52	56
12. "	37,5	—	37,9	148	124	52	56
13. "	37,7	—	37,5	128	148	52	48
14. "	37,3	—	37,8	140	140	52	48
15. "	37,2	—	38,2	140	140	48	48
16. "	37,1	—	37,3	132	160	44	66

1) Die mittleren Zahlen sind die höchsten Temperaturen des Tages, welche bei fünfmaligem Messen in seinem ganzen Verlaufe beobachtet worden sind.

Datum	Temperatur			Puls		Respiration	
	Morgens	Mittags	Abends	Morgens	Abends	Morgens	Abends
17. Octbr.	37,0	—	37,4	140	156	60	60
18. "	36,9	—	36,2	160	128	72	52
19. "	36,6	—	37,2	120	132	52	48
20. "	36,7	—	37,7	136	136	48	48
21. "	36,3	—	—	—	—	—	—

Die Zeit der Operation.

Wann soll man sich nun also zur Operation entschliessen? Wir haben das in den früheren Abschnitten besprochen, an der Hand der Belehrung, die uns die offene Behandlung der Bauchhöhle ertheilt hat.

Bei der heftigen Wurmfortsatzentzündung kann das nicht schnell genug geschehen, am besten in den ersten 3 Tagen. Bei der frischen bedachtsamen giebt mir das Späterbrechen und das Deutlicherwerden der Erscheinungen am Ort das letzte Alarmzeichen zum Eingriff.

Bei der veralteten ist es am besten jedes Anzeichen, dass die Krankheit nicht erloschen, sondern aufs Neue aufzuflackern droht.

Das alles geschieht im Bewusstsein, dass, wenn einmal der Wurmfortsatz erkrankt und im Bau verändert, sich und seine Nachbarschaft steif und unbrauchbar wie bei der Kiewat[1]) (Fall 55) gemacht hat, man jeden Augenblick sich auf den stürmischsten Verlauf gefasst machen muss, wie das sehnelle Ende von Andrée (Fall 38) uns gelehrt hat.

Und selbst bei der milden Wurmfortsatzentzündung müssen die Zeichen binnen 14 Tagen so gut wie verschwunden sein; sonst werden wir noch durch die nachträgliche Blinddarmentzündung mit ihren Fisteln für unser Zaudern bestraft!

So wird es wohl am besten sein, man operire bei heftigen Fällen in der ersten Hälfte der ersten, bei bedachtsamen in der ersten Hälfte der zweiten Woche, wenn dann von dem Wurmfortsatzleiden noch irgend etwas nachweisbar ist. Natürlich darf in diesem Falle nicht ein andres Leiden (z. B. frische Knochenbrüche) für ein Verschieben sprechen.

I. Der Bauchschnitt (Coeliotomie).

Fünf verschiedene Arten von Operationen kann man bei der Wurmfortsatzentzündung vornehmen, 1. die einfache Incision, 2. die Amputation, 3. die Exstirpation mit Uebernähung (die Typhlorrhaphie) 4. die Amputation des Cöcums und 5. die Exairese.

1) Vgl. Abschnitt IV. Bd. LVIII. S. 543.

Von der einfachen Punction, mit der noch seiner Zeit der selige Roser unsern Griesinger vor 30 Jahren in seiner Todeskrankheit behandelt hat, können wir wohl hier ganz absehen. Sie arbeitet doch zu sehr im Dunkeln! Und bemäntelt nur die wachsende Gefahr.

Die einfache Incision, der Bauchschnitt in dem abgekapselten Kothabscess, ist die einfachste und leichteste Operation, aber auch die ungenügendste. Ich mache sie jetzt nur, wenn mir der Zustand des Kranken, durch seinen Collaps, durchaus verbietet meine Schuldigkeit zu thun, nämlich das Corpus delicti radical zu entfernen. Dabei lehrt die Erfahrung, dass oft genug die Eiterung nicht abgegrenzt, und man so doch gezwungen ist, die Bauchhöhle ganz zu öffnen, schliesslich wohl gar mit einem Hufeisenschnitt von einer Niere bis zur andern. Ein Glück, wenn man das noch bei Zeiten merkt! Eine Erleichterung giebt die Eröffnung ja immer. Doch das ist gerade das Schlimme, was den Arzt, wie das Publikum so leicht dabei täuscht! Die oft in weiter Ferne vom Schnitte zurückgebliebenen Eiterherde entwickeln sich latent weiter, wenn sie keinen Ausweg in die Wunde finden oder er nach der Entleerung durch Verklebungen versperrt wird. Wenn es dann nun schliesslich mit dem Kranken ein Ende hat, so heisst es, der Kranke ist infolge der Operation an Bauchfellentzündung gestorben. Und doch habe ich die feste Ueberzeugung immer mehr gewonnen, dass die Bauchfellentzündung sich mit oder vor dem Kothabscess bildet. Und das nicht bloss bei der heftigen Wurmfortsatzentzündung.

Ich halte es desshalb für zweckmässig, immer erst die Bauchhöhle zu öffnen und nachzusehen, ob dieselbe betheiligt ist, wie man das an den aus dem Beginn der Oeffnung sich hervordrängenden Flüssigkeiten gleich erkennt. Denn der allgemeine Druck in der Bauchhöhle presst zunächst die Flüssigkeiten hervor, auch zwischen den Fingern, die die kleinen Därme mit Compressen zurückhalten. Wie stark der Druck oft ist, das zeigen die Fälle, wo der Eiter anhaltend trotz der Rückenlage in hohem Strahl aufspritzte.

Indem fortwährend sorgfältig die Blutung gestillt wird, führe ich zu dem Zweck zunächst den Schnitt von der Mitte der Lende möglichst längs der Faserung der tiefen Bauchmuskeln und zwar nach unten zwischen Nabel und oberem Darmbeinstachel schichtweise zur Mitte der Linea alba zwischen Nabel und Fuge. Liegt der Wurmfortsatz innen oder hinten vom Blinddarm, so wird er verlängert durch den rechten Rectus nach vorgängiger doppelter Unterbindung der Vasa epigastrica, liegt er aussen vom aufsteigenden Grimmdarm, so wird statt dessen der Schnitt bis zur Achsellinie verlängert. Ueber seine

Lage hat man sich nach der Eröffnung der Bauchhöhle vorher mit dem eingeführten Finger überzeugt.

Nachdem jetzt von einem ruhigen Assistenten mit warmen Kochsalz-Compressen die Dünndärme nach innen und oben gesichert sind, wird der Blinddarm bis zum Ansatz des Krummdarms herausgehoben. Ist derselbe von vorquellenden Därmen bedeckt, so lässt man sich von der vorderen Tänie des aufsteigenden Grimmdarms leiten. Beim Hervorheben mit dem Zeigefinger werden zugleich etwaige leichte Verklebungen an seiner vorderen, unteren und hinteren Seite stumpf abgelöst. Sollte verwachsenes Netz dabei hinderlich sein, oder abnorme Stränge sich gebildet haben, so werden sie nach doppelter Unterbindung durchschnitten. Ist man sich noch nicht über die Lage und Beschaffenheit des Wurmfortsatzes klar, so wird der Blinddarm mit dem Finger stumpf und vorsichtig von seiner Rückseite noch weiter abgedrängt, wobei die bei der Nähe der Vasa iliaca manchmal etwas reichliche, aber parenchymatöse Blutung durch vorläufige Einlegung eines sauberen Schwamms gestillt werden kann. Bei alldem sind der herausquillende Eiter, die brandigen Fetzen, Kothsteine, Fibrinbeschläge durch Stielschwämme herausbefördert worden.

II. Die Amputation des Wurmfortsatzes.

Es fragt sich nun, was mit den Wurmfortsatz geschehen soll, wenn die Beschaffenheit des Pulses nicht Halt gebietet. Kann man ihn leicht von seiner Unterlage ablösen, ist er so frei gemacht, oder überhaupt frei gewesen, so wird er mindestens jenseits oder central von seiner Perforationsstelle amputirt, wenn es irgend geht, nachdem vorher sicherheitshalber eine Seidenligatur durch ihn angelegt worden ist. Dann wird die Schleimhaut des kurzen Stumpfes ein wenig excidirt, ihre Oeffnung ausgekratzt und mit Sublimatlösung betupft, schliesslich die Serosa mit Catgut darüber vereint. Nachdem die vorliegende Höhle mit Stielschwämmen gereinigt, kann man hier zweckmässig durch einen ungebrauchten Stielschwamm noch probeweise vor den Schluss den Douglas austupfen, da er nach meiner Erfahrung der erste Ort ist, welcher vom Kothabscess aus betheiligt wird. Spricht der Schwamm hierfür, so muss die Bauchhöhle weiter links geprüft und im Nothfall der Schnitt dahin erweitert oder wenigstens eine grosse Gegenöffnung auf der eingeführten Hand gemacht werden. Wieder muss man sich dann noch überzeugen, ob der Eiter nicht auch von Milz und Leber herkommt und von dort freien Abzug hat. Den Schluss bildet die Tamponade der ganzen Wunde, nachdem

Jodoformdrains [1]) in beide Nierengegenden, den Douglas und die Amputationsstelle des Wurmfortsatzes geführt.

Das Ganze wird dann mit einem Verband festgehalten, welcher oben am Oberschenkel anfängt und die rechte Hinterbacke einschliesst, damit ihn der Kranke nicht durch Biegen im Hüftgelenk lockern kann.

Bei einfacher Milchnahrung tritt ein Verbandwechsel möglichst spät ein, wenn die Absonderungen durchschlagen, der Thermometer über 38,0° steigt, der Verband riecht oder besondere Gründe (z. B. Beschmutzung von aussen) dafür sprechen. Je mehr die ganze Bauchhöhle verunreinigt, desto günstiger scheint für den besseren Abfluss der reichlichen Absonderung eine halbsitzende Lage zu sein. (Wasserkissen mit doppeltem Keilkissen unter dem Oberkörper.) Die tiefgehende Wunde suche ich dann so lange wie möglich offen zu halten, besonders wenn die Bauchhöhle ganz betheiligt war. Erst wenn die Wunde ziemlich ausgefüllt und übersichtlich geworden ist, keine Gänge mehr in die Tiefe führen, tritt für mich die Secundärnaht in Frage, falls sie sich dann überhaupt noch verlohnt.

Nach vollständig geheilter Wunde empfehle ich den Kranken, sich mit einer Flanellbinde fest den Bauch einzubinden und zur Schonung der Bauchmuskelnarbe sich vor anstrengender Thätigkeit der Bauchpresse in acht zu nehmen, so weit es ihre gesellschaftliche Stellung irgend erlaubt. Blähende Speisen, Verstopfung sollten deshalb auch vermieden werden.

III. Die Typhlorrhaphie des Wurmfortsatzes.

Zu weiteren Maassnahmen gaben Uebelstände, die sich bei der Operation vorfinden, mir gelegentlich Veranlassung.

Findet sich nach der Amputation des Wurmfortsatzes, infolge der nachträglichen Blinddarmentzündung der Blinddarmbeutel an einzelnen Stellen verdünnt, graugrün oder schwärzlich verfärbt, geschwürig, so pflege ich diese Stellen mit mehrfachen Catgutnähten zu übernähen, um die Wand widerstandsfähiger zu machen.

Besonders oft ist dies rathsam, wenn der Wurmfortsatz in ganzer Länge mit dem Blinddarm verklebt oder verwachsen ist und mühsam hat abgetrennt werden müssen.

Noch mehr gilt das, wenn sich dabei gleich kleine Löcher im Blinddarm herausstellen.

Ist das intracoecale Stück des Wurmfortsatzes sehr kurz oder unmittelbar am Blinddarm perforirt, so kann man ihn nicht mehr

1) Weiche Kautschukdrains mit mehreren Löchern umwickele ich gern mit Jodoformgaze, damit sie ja nirgends durch Druck Unheil anrichten.

amputiren, ohne dass Darminhalt aus seiner Blinddarmmündung hervortritt. Man hüte sich aber, damit nicht ein Loch eines dickwandigen Wurmfortsatzempyems zu verwechseln, wenn es in seiner ganzen kugeligen Ausdehnung schwielig mit dem Blinddarm verwachsen und mit ihm ganz verschmolzen ist.

Die Typhlorrhaphie tritt dann an die Stelle der Naht des amputirten Wurmfortsatzes.

Endlich kommt sie sofort in Frage, wenn sich schon gleich bei der einfachen Cöliotomie kothiger Inhalt vorfindet, der aus einem Loch des Blinddarms infolge der nachträglichen Blinddarmentzündung sich hervordrängt. Beispiele von dieser Typhlorrhaphie ergeben die Fälle Max Ernst (Fall 62) und Albert Reh (Fall 63).

Auch trotz der Amputation kann bei der verschleppten Wurmfortsatzentzündung es noch nachträglich zu Blinddarmlöchern kommen, die (wie bei Schrötter Fall 67) dann noch eine neue Eröffnung der Bauchhöhle mit Typhlorrhaphie erfordern.

Sieht man endlich solche Fälle (wie bei Frau Ziehe Fall 64), in denen nach Amputation des perforirten Wurmfortsatzes sein ganz kurzer Stumpf mit der Haut verwächst, eine Wurmfortsatzfistel giebt und durch Bildung eines Bauchbruchs wohl aus seiner endocöcalen Anheftung ganz herausgezerrt wird, so muss man sich wie bei den endocöcalen Wurmfortsatzabscessen und Löchern (Vgl. Fr. Wildermann Fall 51) fragen, ob nicht überhaupt statt der Amputation eigentlich die Exstirpation des Wurmfortsatzes mitsammt seinem endocöcalen Anfangsstück an der Albers'schen Klappe mit nachträglicher Typhlorrhaphie gleich den Vorzug verdiente. Jedenfalls wird es zweckmässig sein, bei der Entfernung des durchlöcherten Wurmfortsatzes sich nicht dicht am Loch zu halten, sondern für alle Fälle gleich möglichst viel wegzunehmen.

IV. Die Amputation des Blinddarmes.

Wir haben oben (im IV. Abschnitt) die schwielige Blinddarmentzündung (Skolekoidites callosa) besprochen. Wir haben geschildert, wie sich durch wiederholte Wurmfortsatzentzündung, zumal dann wenn es nicht zu grösseren Abscessen gekommen ist, oder wenn nach ihrer Entleerung Wurmfortsatzreste zurückgeblieben sind, diese Reste mit dem Grunde des Blinddarmbeutels zu einer harten, schwieligen Masse verwachsen können. Ihre Grenze kann man wohl abtasten, ohne dass man jedes Mal den Wurmfortsatz oder seine Reste darin unterscheiden kann. Das Ganze hat dann Aehnlichkeit mit der Elephantiasis tuberosa spuria des Damms und der Harnröhre beim Manne

oder noch mehr der weiblichen Genitalien und des Mastdarms. Der Gedanke liegt dann nah bei der oft überflüssigen Länge des Blinddarmbeutels, wie sie eine Folge der gewohnheitsmässigen Verstopfung dabei oft ist, den ganzen Blinddarmgrund mitsammt Wurmfortsatz und seinen kleinen, schwieligen Abscessen abzutragen und die Blinddarmwunde nach allen Regeln der Kunst zu vereinen.

Der Fall 65 Otto Mlodezki und der Fall 66 Anna Hauschkatz sind auf diese radicale Weise schon in früherer Zeit von mir geheilt worden, jener sogar mit Exstirpation von retroperitonealen Lymphdrüsen gleichzeitig.[1])

V. Die Exairese des Wurmfortsatzes.

Es giebt endlich Fälle, wo alle diese Maassnahmen nicht genügen werden, den Kranken von seinem Wurmfortsatz gründlich zu befreien. Infolge seiner Entzündungen kann der Wurmfortsatz schwielig verdickt und ganz fest mit seiner Unterlage verwachsen sein, ohne sich, wie meist, in der Nähe des Blinddarms angeheftet zu haben. Da der Wurmfortsatz meist hinter dem Blinddarm liegt, so finden wir ihn bei einiger Länge wohl in das kleine Becken hinabragend. Er kann sich da sowohl an der vorderen, wie auch an der hinteren Wand des kleinen Beckens verwachsen vorfinden. Vereitert dann seine Spitze, so giebt das Kothabscesse, die vom Mastdarm aus zu fühlen waren. Findet sich aber eine Perforation an seinem Anfang, so wird es dann doch doppelt erwünscht sein auch den Rest zu entfernen, um da weitere Störungen an den unterliegenden Theilen, infolge fernerer callöser Wurmfortsatzentzündungen zu vermeiden.

Die bedenkliche Nachbarschaft hat mich auf eine Aushülfe gebracht. Schneidet man bei der callösen Blinddarmentzündung die Präparate sorgfältig auf, so überzeugt man sich oft, dass im Innern der schwieligen Massen mehr oder weniger abgesprengte Reste des Wurmfortsatzes enthalten waren. Infolge ulcerativer Wurmfortsatzentzündung war das Anfangsstück entweder obliterirt oder ganz und gar zerstört; der Rest in schwieliger Serosa eingebettet, hatte fortgefahren in seiner Lichtung, auf seiner Schleimhaut abzusondern. Bei Mangel von Abfluss, der Nähe der Darmgase und Bakterien, vielleicht auch bei zurückgebliebenen kothigen Partikelchen entwickeln sich so neue Empyeme mit drohender Perforation oder besten Falls noch stärkere Wucherungen des Bindegewebes.

1) Vgl. Herzog in der Jubiläumsfestschrift von Bethanien. S. 134, 1893, und S. 189 aus d. Jahre 1897 und hier im Folgenden nochmals vollständiger mitgetheilt.

Man überzeugt sich so, dass es hauptsächlich darauf ankommt, die absondernden Theile, also die Schleimhaut zu entfernen, selbst wenn man den Umständen nach nicht imstande ist, den Wurmfortsatz ganz zu beseitigen.

In zwei solchen Fällen (Gottschalk und Schröter, Fall 68 und 67) ist es mir gelungen, den ganzen Schleimhautcanal mitsammt seiner Muskelhaut ohne und nach Spaltung seiner Serosa aus ihr herauszubefördern, eine Ausweidung dieses Eingeweides (wie Herodot von der ἐξαίρεσις τῶν ἱρῶν spricht), eine Ausweidung des Wurmfortsatzes, welche wesentlich erleichtert worden ist durch die starke Verdickung dieser Theile. Beide Fälle sind glatt geheilt, wenigstens in Beziehung auf den Wurmfortsatz.

Wie leicht sich dann das machen lässt, kann man sich am herausgeschnittenen Wurmfortsatz jedes Mal überzeugen, wenn er nur eben leicht infolge von ernsten Erkrankungen der Ovarien und der weiblichen Adnexa entzündet oder gar mit ihnen verklebt ist Es liegt nahe, ihn dann gleich mit zu entfernen, und kann man dann am Präparat sehen, wie leicht sich die Serosa abziehen, der ganze Wurmfortsatz „ausweiden" lässt. Es erübrigt wohl, solche Fälle hier noch weitläufig mitzutheilen, zumal der Ausgang dieser Skolekoiditis passiva, dieser nebensächlichen Entzündung des Wurmfortsatzes ganz abhängt vom weiteren Geschick der kranken weiblichen Geschlechtstheile.

Die Aussichten der offenen Behandlung der Bauchhöhle.

Wenn ich hier zum Schluss noch einmal auf die offene Behandlung der Bauchhöhle bei der Entzündung des Wurmfortsatzes kommen soll, so sieht man wohl aus meinen Mittheilungen über meine Erlebnisse, dass ich mit weiterer Erfahrung in diesen Dingen immer mehr auf eine breite Eröffnung der Bauchhöhle und zum Verzicht auf jede Naht der Bauchdecken gekommen bin.

Indem ich dahin gelangte, die Bauchhöhle, unbekümmert um das Vorhandensein und den Ort eines perityphlitischen Abscesses, breit zu eröffnen, kam ich zu der Einsicht, dass in der Mehrzahl der Fälle, vermuthlich wohl auch in allen die allgemeine Entzündung der Bauchhöhle, wenn sie sich findet, dem örtlichen Eiterherd vorausgeht. Ich kam zweitens zu der Ueberzeugung, dass sie auch bei äusserlich leidlich gesund aussehendem Wurmfortsatz ohne jede Spur von Brand oder Verschwärung vorkommt und ohne seine Entfernung die Wurmfortsatzentzündung in diesen Fällen ziemlich sicher zum Tode führt oder zu langen Leiden Anlass giebt. Schliesslich hat mir dabei die

eigene Erfahrung gezeigt, dass trotz Wunderlich (III. S. 383) die Eiterung der ganzen Bauchhöhle ausheilen kann, ohne bleibende Verwachsung zu hinterlassen.

Das war doch früher für mich das Schreckgespenst bei der ganzen Krankheit, dass eine allgemeine eiterige Bauchfellentzündung ja überhaupt nicht, jedenfalls nicht ohne bleibende Nachtheile ausheilen könne. Wie oft sind wir bei der Wurmfortsatzentzündung auf eine allgemeine mehr oder weniger jauchige Bauchfellentzündung gestossen! Wie ist es dabei überhaupt denkbar, dass sie ohne vollständige Verwachsung ausheilen könnte! „Eine eiterige Bauchfellentzündung habe ich niemals heilen sehen", versicherte mir 1862 in meiner Assistentenzeit mein Meister Wilms nach seiner so grossen Erfahrung. Es handelte sich um einen mächtigen Eierstockssack, der mit einer Einspritzung von ungefähr 100 g Jodtinctur behandelt war, nachdem die Erscheinungen einer leichten Jodvergiftung vorüber gegangen waren, trat aus den Oeffnungen der vorausgegangenen Einstiche Eiterung ein. Manche Umstände sprachen für eine Vereiterung der Bauchhöhle, allein die Sticheiterung hörte nach vier Monaten auf und die Kranke genass vollständig, dem Anschein nach auch von ihrer tiefgelegenen Eiterung in den Bauchdecken, wie ich mich nach der grossen Erfahrung von Wilms beschied [1]).

Als ich in meinen jüngeren Jahren die Klinik eines unserer ersten Aerzte, des verstorbenen Romberg besuchte, sprach er uns bei Vorstellung eines Falles unter dem Namen der Lienterie von einem seltenen Krankheitsbild, welches nach seiner Erfahrung an der Leiche auf Verwachsung aller Därme beruhe; unstillbare Durchfälle führten dabei allmählich, wie er uns mittheilte, und unweigerlich zum Tode durch Erschöpfung. Dies Schreckbild hat mir seitdem lange vorgeschwebt, wenn es sich um die Aussicht handelte, einen Fall von eiteriger Bauchfellentzündung durchzubringen.

Konnte man sich eigentlich vorstellen, dass eine eiternde Bauchhöhle anders als durch Verwachsung ausheilen könne? Wie oft finden wir an der Leiche, wenn eine Brustfellentzündung vorausgegangen, noch nach Jahrzehnten die Brustfellblätter mehr oder weniger fest mit einander verwachsen! Und doch muss dem gewiss nicht so sein! Wenn man im Verlauf der Grippe eine serofibrinöse Brustfellentzündung überstanden hat und noch die ganze Brustwand beim Athmen knarrt,

1) Vgl. Virchow's Archiv für patholog. Anatomie und Physiologie und für klinische Medicin, Bd. XXXV, S. 17, wo der Fall in meiner Arbeit: „Das Jod in grosser Dose. Studien an Eierstockseinspritzungen" ausführlich mitgetheilt und für das Studium der Jodwirkung verwerthet ist.

so fühlt man Monate hinterher bei ungewöhlich tiefen Athemzügen, wie z. B. beim Niesen, Husten oder Gähnen einen Stich an ihr, was sich an der gleichen Stelle niemals wiederholt. Das geschieht immer seltener und bleibt zuletzt aus, wenn auf diesem Wege alle Anheftungen abgerissen sind. Ist derselbe Vorgang nicht auch in der Bauchhöhle denkbar, um so mehr, da hier die Bewegung der Därme den Lösungsvorgang der Verklebungen befördern muss?

Gestützt auf die Erfahrungen bei der breiten Eröffnung der Bauchhöhle ist es mir jetzt eine zweifellose Thatsache, dass eine allgemeine eiterige, mehr oder weniger jauchige Banchfellentzündung vollständig ausheilen kann. Es braucht dabei kein bleibender Nachtheil, kein Strang, keine Verwachsung zurückzubleiben! Selbst wenn im Verlauf der Bauchfelleiterung die Därme in einem unentwirrbaren Knäul sich mannigfaltig verwachsen finden, kann nach mehrmonatlicher Eiterung bei einer neuen Eröffnung der Bauchhöhle es sich herausstellen, dass bereits alle Verwachsungen vollständig, oder bis auf geringe nebensächliche Reste verschwunden, alle Eingeweide der Bauchhöhle spiegelglatt und frei beweglich sind.

Ida Biedermann (Fall 37), der ich 1893 mit einem mächtigen Hufeisenschnitt von einer Niere über den Schamberg bis zur andern die Bauchhöhle wegen jauchiger gashaltiger Vereiterung geöffnet habe, ist seit jener Zeit geheilt, nachdem sich vermuthlich ihr ganzer Wurmfortsatz in brandigen Fetzen abgestossen hat.

Marie Sawall (Fall 59), wurde 1897 wegen Eiterung der ganzen Bauchhöhle auf beiden Bauchseiten mit breiten Einschnitten versehen, quer durch die ganze Bauchhöhle mit Chassaignac'schen Drainröhren behandelt und geheilt, trotzdem nachträgliche Fisteln der Harnblase und des absteigenden Grimmdarms sich bildeten. Wegen einer recrudescirenden callösen Wurmfortsatzentzündung sah ich mich im Jahre 1900 veranlasst, ihr nochmals die Bauchhöhle zu öffnen, und entfernte aus dem callösen Knäul den verdickten eiterhaltigen Wurmfortsatz. Danach führte ich die linke Hand in die Bauchhöhle, um mich zu überzeugen, welches Hinderniss wohl die so schwer heilende Kothfistel der Flexur wieder zum Aufbruch gebracht haben möchte. Zu meiner grossen Ueberraschung fanden sich jetzt alle Eingeweide der Bauchhöhle unter meiner Hand frei beweglich, und als einziges Hinderniss für die Heilung eine merkwürdige Dünnheit der Wandung der Flexura sigmoidea vor. Bei ihrer besseren Berücksichtigung heilte der Fall glatt durch unmittelbare Verklebung. Die gleiche Erfahrung ergab der zweite Bauchschnitt bei Auguste Ziehe (Fall 64).

Käthe Kiewat (Fall 55) zeigte beim Bauchschnitt am 22. April

infolge frischer bedachtsam wachsender Wurmfortsatzentzündung eine mächtige Eiterung der ganzen Bauchhöhle, welche sich von allen Seiten zwischen den, zu einem unentwirrbaren Knäul verlötheten Därmen ergoss. Bei der Section am 24. October war, abgesehen von dem widernatürlichen After, die übrige Bauchhöhle so gut wie normal, spiegelnd und beweglich. Lockere fadenförmige Verklebungen fanden sich hauptsächlich noch zwischen Leber und Zwerchfell und liessen sich leicht lösen, nur ganz vereinzelte fanden sich noch an den Därmen.

Ida Tiemann (Fall 57) zeigte ebenso massenhafte Eiterung bei einem gleich unentwirrbaren Knäul glatt verwachsener Därme, als ihr am 5. December 1900 wegen geschwüriger Wurmfortsatzentzündung die Bauchhöhle geöffnet wurde. Bei der Section am 22. December sah, abgesehen von den nachträglichen Darmfisteln, die ganze Bauchhöhle blass und gesund aus; alle Eingeweide waren glänzend und frei beweglich ohne jede Spur von Verklebung.

Anders war der Befund bei der Elise Haberecht (Fall 56), für deren Heilung nach Hufeisenschnitt der eitrigen Bauchhöhle am 12. September wir trotz aller Complicationen die besten Hoffnungen hatten. Als sie am 21. October, infolge von Knochenfrass der Rippen, bei fast geheilter Bauchhöhle unerwartet starb, fanden sich in ihr alle Eingeweide mehr oder weniger fibrös verwachsen. Als Erklärung für diesen abweichenden Verlauf ergab sich ein, an der Rückseite der Bauchhöhle am Duodenum zurückgebliebener, fest abgekapselter Eiterherd.

Nach allen solchen Erfahrungen möchte ich schliessen: Wenn es gelingt wirklich allem Eiter zwischen den Eingeweiden Abfluss zu verschaffen und so zu entfernen, so stellt sich ihre freie Beweglichkeit mit Hilfe des Athmens und der Darmbewegung von selbst her. Es erinnert mich das umgekehrt an die Ueberraschungen, die ich schon vor Jahrzehnten mehrmals nach der Operation innerer Einklemmungen infolge von Strängen und Verwachsungen der Därme in der rechten Bauchhälfte bei der Autopsie erlebt habe. Unerwartet fand sich dahinter ein uralter fest abgekapselter perityphlitischer Abscess, auf dessen Gegenwart bei der Anamnese selbst sehr gebildeter Kranken damals gar nichts hingedeutet hatte.

Zu einer gründlichen Reinigung der Bauchhöhle von allen Eiterresten scheint mir nichts so fördersam, als die mächtige Absonderung von Flüssigkeit, welche nach ausgiebiger Eröffnung durch den Doppelschnitt oder Hufeisenschnitt bei sorgfältiger Tamponade und Drainage zustande kommt. Es ist das natürlich eine grosse Zumuthung an die Kräfte des Kranken und setzt voraus, dass er nicht schon vor der

Operation alle Zeichen des Collapses oder gar den Septicämie darbietet, wie das ja noch heutzutage so oft der Fall, wenn die Kranken endlich zur Operation in das Spital gebracht werden.

Sehr erschwert wird dieser Erfolg, wenn die Därme schon bei der Operation mannigfach verlöthet sich zeigen, unsicher, wenn es garnicht mehr glückt, ihre festen knäulartigen platten Verwachsungen zu trennen. Verhaltung ist dann immer schwerer zu vermeiden.

Je länger die Bauchhöhle offen gehalten wird, desto sicherer scheint mir der Erfolg zu sein. Selbstverständlich muss zu einem dauernden Erfolg die Quelle alles Uebels, der Wurmfortsatz womöglich entfernt sein, wenn er nicht schon zerstört ist. Natürlich muss dann auch die übrige Behandlung dieser mächtigen Absonderung entsprechen.

Selbst bei der callösen Wurmfortsatzentzündung hat der Schluss der Bauchhöhle durch Nähte, falls sich gar kein freier Eiter in der Bauchhöhle fand, selten mir so guten Erfolg geben, wie bei der Schlussoperation der Marie Sawall (Fall 59), der Johanna Schmidt (Fall 60) und der Anna Schmollke (Fall 50). Oft fanden sich ja darin verborgene kleine Eiterherde, welche uns das Scheitern selbst in diesen Fällen erklären. Auf die grossen Gefahren, welche die nachträglichen Blind- und Dünndarmlöcher bei vollständigem Verschluss der Bauchhöhle mit sich führen können, habe ich im vorigen Abschnitt schon aufmerksam gemacht. Das Offenlassen der Bauchhöhle gewährt dann wenigstens die Möglichkeit, den Darminhalt in ihr gleich zu bemerken und unschädlich zu machen, so dass man nach weiterer Mühe doch selbst damit noch Aussicht auf Rettung hat.

Beweisstücke.

1. Heilungsfälle mittelst der Typhlorrhaphie.

Typhlorrhaphie wegen Wurmfortsatzblinddarmfistel nach recrudescirender callöser Wurmfortsatzentzündung.

62. Max Ernst, Buchbinderlehrling aus Berlin, 15 Jahre alt, wurde am 29. März 1898 auf der chirurgischen Abtheilung in Bethanien aufgenommen. (J.-N. 408.)

Als Kind hat er Halsentzündung, Scharlach durchgemacht, und war vom 11. Februar bis 14. März 1898 auf der inneren Station an einer leicht verlaufenden Blinddarmentzündung behandelt worden. Vor der jetzigen Erkrankung hat er 2 Tage lang gearbeitet, auch bereits Brot und andere schwer verdauliche Sachen gegessen.

Am 28. März bekam er Morgens nach dem Aufstehen Schwindel, ist aber doch noch zur Arbeit gegangen, hat dann aber vor seiner Aufnahme auf der innern Station am 28. März zweimal gebrochen. Weil es

sich hier mehrere Male wiederholte, wurde er dann auf die chirurgische Abtheilung verlegt.

Der Leib war sehr aufgetrieben und allgemein empfindlich, besonders in der rechten Darmbeingrube und seitlich in der rechten Lende. Urin frei von Eiweiss.

Nach sorgfältiger Präparation wird am 29. März die Bauchhöhle geöffnet. Das adhärente Netz lässt sich leicht abtrennen. Der Wurmfortsatz wird an der hinteren Wand des sonst fibrinös belegten Blinddarms adhärent gefunden, schlingt sich um dieselbe noch nach aussen und oben; er wird vom Blinddarm stumpf abgelöst. Darauf erscheint eine eiterig infiltrirte Stelle der hinteren Blinddarmwand, gerade in der Falte die der Bauhini'schen Klappe entspricht, die eine feine Perforation zeigt; denn es fliesst eiterig trübe Flüssigkeit bei Druck auf den Darm dort aus der Darmwand heraus. Nachdem die Typhlorrhaphie vollendet, tritt noch einmal Chloroformbrechen ein. Abends Temp. 37,0°, Puls 116, Resp. 24. Fieber trat nicht weiter ein.

Vom 2. April an sank die Pulsfrequenz unter 90 und die Temperatur unter 37,0°. Der erste Stuhlgang erfolgte am 6. April.

Am 12. April beim ersten Verbandswechsel ist die Secretion mässig, die Wunde überall frisch roth und klaffend, die Typhlorrhaphie mit Fleischwärzchen bedeckt, der Drain wird fortgelassen.

Am 6. Mai beim dritten Verbandswechsel werden die Seidenfäden vom Wurmfortsatz entfernt.

Am 3. Juni beim siebenten Verbandswechsel wird die Wunde mit Höllensteinsalbe verbunden und ist am 26. Juni geschlossen. Der Austritt verzögert sich bis zum 10. August, weil der Kranke beim Aufstehen im Juli lange unter Oedem der Füsse litt, da er Plattfüsse hatte.

Auch in diesem Fall muss wohl bezweifelt werden, dass es sich wirklich um einen zweiten Anfall der Krankheit handelt, zumal so schnell nach dem Aufstehen so heftige Erscheinungen eingetreten sind, dass wir uns schon 24 Stunden nach dem Beginn des sogenannten 2. Anfalls zu der Amputation des Wurmfortsatzes entschlossen. Die feste Verwachsung, die man bei der Eröffnung vorfand, zeigt, dass es sich um einen älteren verschleppten Fall handelt, dessen scheinbar günstiger Ausgang auf einer Perforation in den Blinddarm hinein beruhte. Die Eiterinfiltration der Nachbarschaft am Blinddarm war wohl eine Folge davon und der zu frühen Aufnahme der Arbeit und vollen Ernährung, bewirkte die Recrudescenz der Beschwerden und hat sich bei dem frühen Eingriff günstig durch das Uebernähen des perforirten brandigen Blinddarmstücks beseitigen lassen.

Wie so mancher andere Fall zeigt sich hier, dass je später es zur Operation kommt, desto grösser die Schwierigkeiten sind, den mit dem Blinddarm verwachsenen Wurmfortsatz ohne Beschädigung desselben mit Gewalt abzutrennen. Hier kam erst nach seiner Ablösung

die Wurmfortsatzblinddarmfistel zu Tage. Und so handelt es sich gerade bei diesen verschleppten Fällen oftmals nicht bloss um eine Amputation des Wurmfortsatzes, sondern zugleich um eine Behandlung des Blinddarms, will man zu einem glücklicken Ziel gelangen.

Typhlorrhaphie wegen heftiger callöser Wurmfortsatzentzündung mit Perforation.

63. Albert Reh, Schmied aus Rosenberg in Ostpreussen, 41 Jahre alt, wurde am 13. Januar 1900 Abends unter J.-N. 213 auf der chirurgischen Abtheilung in Bethanien aufgenommen.

Er ist nicht hereditär belastet, stammt aus gesunder Familie, ist ausser an Scharlachfieber und Muskelrheumatismus niemals krank gewesen, hat gedient, ist verheirathet und hat 6 Kinder gehabt, von denen 4 an verschiedenen Krankheiten jung gestorben sind.

Nach schwerer Arbeit erkrankte er in der Nacht vom 28. zum 29. November mit Leibschmerzen und Erbrechen, welches 1 Tag andauerte. Nach 14 Tagen gestattete der Arzt ihm aufzustehen. Er ging herum, ass Festes, aber arbeitete nicht. Am 27. December wurde er auf seinen Wunsch zu einem Magenspecialisten geschickt, welcher eine Blinddarmentzündung feststellte, ihm Bettruhe empfahl und nach 8 Tagen wiederkommen liess.

Seit Ende December fühlte er Schmerzen bei tiefem Drücken.

Am 12. Januar Abends bekam er plötzlich Erbrechen, obgleich er nur trank, dauerte es die ganze Nacht und auch im Laufe des folgenden Tages fort. Gewöhnlich verstopft, ist er am 12. Nachmittags zum letzten Mal auf das Closet gegangen. Der Leib des kräftigen Mannes ist nur sehr mässig aufgetrieben, rechts mehr seitlich und hinten leicht gedämpft, schmerzhaft bei Berührung besonders rechts, bei tiefen Drücken auch zwischen Darmbeinstachel und Nabel. Der Urin trübt sich leicht bei der gewöhnlichen Eiweissprobe, aber ohne Satz. Temp. 38,2°, Puls 96, Resp. 28.

Nachdem er in der Nacht etwas geschlafen, so weit 2maliges grünes Erbrechen und der Durst es gestattete, wurde er am Sonntag Morgen, den 14. Januar (Temp. 37,4°, Puls 120, Resp. 24) mit 18,0 Chloroform operirt. Die vorliegenden Dünndarmschlingen sind stark injicirt und aufgetrieben. Beim Lösen der Verklebungen quillt von vorn und oben gelbgrüner und mässig riechender Eiter heraus. Die gelösten Darmschlingen enthalten feste Massen und zeigen an ihren Trennungsflächen einen grüngelben, nicht abkratzbaren Belag. Nach Trennung weiterer Verlöthungen dringt der Finger nach unten zum Blinddarm in eine Koth und Eiter enthaltende Höhle. Der Wurmfortsatz ist an der Rückseite neben einer retrocöcalen klaffenden Tasche verwachsen, wird abgelöst und schneidet beim Unterbinden unmittelbar am Ansatz durch. Es wird deshalb nothwendig, eine 2-Markstückgrosse Stelle an der Rückseite des Blinddarms mit 5 Nähten darüber zu schliessen. Ein Drain wird gegen diese Typhlorrhaphie gelegt, ein zweiter in die Gegend oben, aus der der Eiter zuerst kam, eingeführt und die übrige Wunde mit Jodoformgaze ausgefüllt.

Der herausgenommene Wurmfortsatz zeigt eine geschwollene Schleimhaut und gegen die Spitze hin ein Loch von dem Umfang eines Streichholzes, ohne Kothstein. Am Abend Temp. 37,1°, Puls 96, Resp. 20, kein Erbrechen. Der Kranke hat bereits Urin gelassen und schwitzt.

Am 15. Januar Morgens Temp. 37,0°, Puls 84, Resp. 20; Abends Temp. 38,2°, Puls 104, Resp. 20.

Am 16. Januar Morgens Temp. 38,0°, Puls 96, Resp. 24. Von da ab blieb er in der nächsten Zeit fieberfrei. Erster Stuhlgang am 17. Januar. Beim ersten Verbandswechsel am 26. Januar wurde, nachdem zum zweiten Male Stuhlgang mit Glycerin hervorgerufen, die Wunde mit Nähten verkleinert.

Leichte, fieberhafte Bewegungen Ende Februar mit Schmerzen in der Seite, aber bei normalem Urin, scheinen mit seiner habituellen Verstopfung zusammenzuhängen und gingen bei entsprechender Behandlung schnell vorüber.

Am 21. April steht der Kranke vollständig geheilt auf und verlässt am 28. April das Krankenhaus.

Auch bei diesem Kranken ist es wohl fraglich, ob es sich wirklich um einen 2. Anfall der Krankheit gehandelt hat, als er mit so heftiger Wurmfortsatzentzündung in das Krankenhaus eintrat. Denn die Eröffnung 36 Stunden etwa nach dem Beginn des continuirlichen Erbrechens zeigte doch eine so grosse Menge jauchigen Eiters bereits entfernt von dem Kothabscess an der Perforationsstelle des Wurmfortsatzes und so viele Verklebungen an den überfüllten Därmen, dass man den Fall kaum für einen frischen ansehen kann und nun wohl dem consultirten Specialarzt für Magenkrankheiten vermuthlich beistimmen muss, der schon am 27. December eine Blinddarmentzündung angenommen haben soll. So wird es also sehr fraglich, ob es sich wirklich um einen 2. Anfall der Krankheit gehandelt hat oder nicht vielmehr darin ein Rückfall, ein Recrudesciren der am 28. November begonnenen Krankheit anzunehmen ist.

Wie dem nun auch sei, der Kranke würde wohl schwerlich durchgekommen sein, wenn wir noch 24 Stunden mit der Operation gezögert hätten, oder gar noch den 5. Tag dieses sogenannten 2. Anfalls abgewartet hätten.

Beiläufig bemerkt, hätte ich mich wie in vergangenen Jahren direct und zunächst an den Perityphlitischen Tumor, den man allerdings in diesem Falle gar nicht durchfühlen konnte, an diesen Kothabscess gemacht, so würde ich mich dabei wahrscheinlich beruhigt haben. Das schlimmste, die grosse Eiterhöhle mit ihren jauchigen Wandungen, wäre mir dann entgangen und vermuthlich nach kurzer scheinbarer Besserung erst an der Leiche entdeckt worden, was man dann früher wohl gar als Folge der Operation ansah. Darum ziehe

ich es vor, lieber erst frei die Bauchhöhle zu öffnen, wenn der Zustand es noch erlaubt, als mich so selbst zu täuschen über das, was ich mache.

Verziehung des Blinddarms durch eine im Bauchbruch angewachsene Wurmfortsatzstumpffistel.

64. Auguste Ziehe, 38 Jahr alt, Köchin aus Zülichendorf, wurde am 23. Januar 1901 wieder auf der chirurgischen Station in Bethanien aufgenommen, unter Journal-Nummer 220.

Die Kranke kam in das Spital infolge eines Narbenbauchbruchs, an dem sich eine ganz kleine kaum deutlich nässende Fistel vorfand. Sie war schon am 25. Mai 1899 durch den Bauchschnitt in sehr breiter Weise gerettet worden von einer allgemeinen eitrigen Bauchfellentzündung, welche durch die Perforation des diphtheritischen und angewachsenen Wurmfortsatzes verursacht war. Mit Hilfe von 20 g Chloroform wurde der Wurmfortsatz amputirt; er enthielt zwei Kothsteine. Die Wunde wurde offen behandelt und schloss sich allmählich bis zum 15. August 1899. Die Verzögerung war eingetreten infolge einer ganz kleinen Fistel, welche zeitweilig eine Spur Darminhalt, sonst kaum nachweisbare Feuchtigkeit absonderte. Als dieselbe sich geschlossen hatte, wurde sie am 15. November 1899 als geheilt entlassen, mit der Anweisung eine Bauchbinde zu tragen und sich möglichst vor Anstrengung zu hüten.

Ihr Befinden war ein gutes, doch stellten sich im October 1900 Magenschmerzen ein. Als sie uns deshalb am 10. December 1900 aufsuchte, fand sich eine Bauchhernie in ganzer Länge der Narbe, drei Finger breit, in deren Mitte wieder jenes Fistelchen absonderte. Da sie aber mittlerweile im November eine Tasse nicht schaumigen Blutes ausgebrochen, wurde ihr von einer Operation vorläufig abgerathen, bis ihr Magengeschwür geheilt sei. Nachdem sich nun ihre Magenbeschwerden gebessert und das Blutbrechen nicht wiedergekehrt, wurde sie nach sorgfältiger Vorbereitung am 25. Januar 1901 mit 20,0 Chloroform und 15,0 Aether zum zweiten Mal operirt. Der Bauch war ganz unempfindlich gegen Druck, weich und leicht eindrückbar. Zwei Finger breit wurde die alte Narbe um die Fistel herum abgetrennt, was sehr vorsichtig geschehen musste, weil das Bauchfell mit dem darunter liegenden dünnen Netz und den darunter liegenden Därmen meistentheils verwachsen war. Nach Entwirrung dieses Knäuls zeigte sich, dass der kurze Gang, den man von der äusseren Fistelöffnung in dem Bruch durchgefühlt hatte, hier hinein den Blinddarm ganz spitzwinklig bei seiner Kürze ausgezogen hatte. Es blieb nichts anderes übrig, als nach Lösung aller Adhäsionen den Blinddarmstumpf an der Albers'schen Klappe abzutragen und danach seine Mündung am Ursprung mit der Serosa des Blinddarms zu übernähen Da sich in der Bauchhöhle keine Flüssigkeit, die Därme frei gefunden hatten, wurde die ganze Wunde mit Etagennähten schichtweis geschlossen. Ohne weitere Zufälle wurden dieselben am 7. Februar entfernt, die Kranke geheilt entlassen.

Ein schöner Fall von Ausheilung einer allgemeinen eitrigen Bauchfellentzündung.

2. Heilungsfälle mittelst der Amputatio coeci.

Fünfmal recrudescirende schwielige Wurmfortsatzentzündung geheilt durch Amputation des Blinddarms.

65. Otto Mlodezki, 16 Jahre alt, Lehrling aus Landsberg, wurde am 2. März 1893 unter J.-Nr. 358 auf die chirurgische Abtheilung in Bethanien aufgenommen.

Aus gesunder Familie stammend, hat er in seiner Kindheit nur die Masern durchgemacht. Im Januar 1892 erkrankte er ohne erkennbare Ursache an Blinddarmentzündung. Trotz grösster Vorsicht und Schonung traten in kurzen Zwischenräumen fünf Rückfälle auf, so dass er seit dem Januar 1892 bis zum Eintritt nur wenige Tage ausser Bett zugebracht hat. Gut genährt und kräftig, hat er in der Darmbeingrube eine 6 cm lange, 3 cm breite, harte, nicht schmerzhafte, nicht sehr verschiebliche, nicht geröthete Geschwulst, ohne Fieber und ohne Albuminurie.

Am 14. März beim Bauchschnitt fand sich der an dem Ende durchbohrte Wurmfortsatz mit Netz und Blinddarm fest verwachsen (Verbrauch von 24,0 Chloroform und 27,5 Aether.) Alle drei, sowie retroperitoneale Lymphdrüsen werden entfernt, die Darmwunde und die Bauchdeckenwunde mit Nähten geschlossen.

Am 15. März hatte der Kranke mehrfach gebrochen, jedoch weder Schmerzen noch Fieber (Puls 100). Der Katheter muss angewendet werden.

Am 16. März ist das Allgemeinbefinden gut, das Erbrechen hat aufgehört und der Urin kommt von selbst.

Am 23. März ist die Wunde geheilt. Stuhlgang erfolgt meist erst durch Glycerinspritzen.

Am 30. Mai wird er geheilt entlassen.

Dieser Fall ist recht charakteristisch für die Lehre von den Rückfällen. 5/4 Jahr lang schliesst sich ein Anfall an den anderen, bis der Kranke endlich von seinem Wurmfortsatz befreit wird. Doch das ist nicht der einzige Schade von diesem Verlauf! Durch das langwierige Kranksein ist Wurmfortsatz und Blinddarm so fest mit einander verwachsen, dass beide nur zusammen entfernt werden können. An Stelle der Amputation des Wurmfortsatzes muss die Amputation des Blinddarms treten! Ein Stück verwachsenen Netzes und mehrere retroperitoneale Lymphdrüsen, die sich in dieser langen Zeit infolge der Perforation gebildet haben, müssen auch noch entfernt werden!

Frische bedachtsame schwielige Wurmfortsatzentzündung mit Heilung durch Amputation des Blinddarmes.

66. Anna Hauschkatz, 40 Jahr alt, Dienstmädchen aus Burg Kreis Cottbus, wurde am 18. December 1896 auf die äussere Station aufgenommen (J.-N. 1060).

Aus gesunder Familie stammend hat sie 1895 Influenza mit rheumatischen Nervenschmerzen durchgemacht und ist dann am 15. October

1896 nach körperlicher Ueberanstrengung anfangs mit Schmerzen im ganzen Leib, dann mit Schmerzen in der rechten Unterbauchgegend fieberlos erkrankt. In der rechten Unterbauchgegend war ein Kinderfaust grosser, vom Uterus abgrenzbarer, schmerzhafter Tumor zu fühlen, weswegen sie schliesslich auf die äussere Station verlegt wurde. Hier war in der Iliocöcalgegend beim Palpiren Gurren und ganz in der Tiefe eine derbere Stelle zu fühlen, woneben unbestimmte Klagen über wechselnde Schmerzen in beiden Beinen und in den Augen bestanden.

Bei der am 30. December mit 27,0 Chloroform und 14,0 Aether vorgenommenen Eröffnung der Bauchhöhle fand sich zunächst das Netz adhärent vorliegend und wurde resecirt, dahinter war der Blinddarm aussen mit der Bauchwand, innen mit 2 Dünndärmen verwachsen, deren schwierige, stumpfe Ablösung mit einem Substanzverlust der Serosa verbunden war, so dass zunächst die sich vordrängende Dünndarmschleimhaut mittelst einer Catgutnaht durch Uebernähen mit Serosa bedeckt werden musste. Der Wurmfortsatz war so fest mit dem steifen Blinddarm verwachsen, dass der untere Theil des letzteren in kleiner Apfelgrösse mit amputirt und eine Darmnaht angelegt werden musste. Die Wunde wurde mit Nähten geschlossen, welche sämmtlich beim Verbandwechsel am 12. Januar 1897 entfernt wurden, wegen Eiterverhaltung wurde die Naht stumpf getrennt. Die Wunde reinigte sich nur langsam, wegen Abstossung necrotischer Fascien, so dass die Kranke erst am 29. März 1897 geheilt entlassen werden konnte mit einer Narbenlänge von 17 cm.

Das abgeschnittene Stück bestand zunächst aus einem haselnussgrossen indurirten Abscess voll eingedicktem Eiter, welcher an einer verdünnten Stelle unmittelbar vor der Perforation stand. Ein durch eine weitere Verhärtung gelegter Schnitt eröffnet einen Schleimhautcanal, der nicht im Zusammenhang mit dem Abscess steht, verdickte Wandungen hat, in Form einer Schleife gebogen ist und beiderseits blind endet; es schien das das Blinddarmende des Fortsatzes zu sein. Es fand sich dann noch in der harten Masse eine canalisirter Zipfel, welcher wohl das Ende des Wurmfortsatzes darstellte, so dass ein Mittelstück nicht nachweisbar ist.

Der Fall ist ein sprechendes Beispiel, wie sehr sich bei den Spätoperationen durch die schwieligen Verwachsungen die Schwierigkeiten häufen können. Die Krankheit hat ziemlich bedachtsam angefangen und schien von selbst zu heilen; allein zu einem 2. Anfall ist es gar nicht erst gekommen, da trotz der narbenartigen Schrumpfung der Geschwulst die Kranke gar nicht von ihren Beschwerden frei wurde. Ein längeres Zuwarten mit der Operation würde wahrscheinlich einen üblen Ausgang mit sich geführt haben, da der indurirte Abscess unmittelbar vor dem Aufbruch in die Bruchhöhle stand. So musste denn bei der Operation Netz und Blinddarm mit den verhärteten Wurmfortsatzresten entfernt werden und Darmnähte nicht bloss am Blinddarmstumpf, sondern auch am Dünndarm, dessen oberflächliche Verletzung sich nicht vermeiden liess, angelegt werden. Dabei scheiterte die versuchte prima intentio, obgleich bei der 2 und

1/3 Stunden dauernden Operation mit der ausgesuchtesten Vorsicht verfahren worden war; und es kam zu einer langwierigen Abstossung von Gewebsmassen.

3. *Fälle von Ausweidung des Wurmfortsatzes* (Exairesis Skolekoiditidis callosae).

67. Hermann Schröter, Arbeiter aus Berlin, 27 Jahr alt, wurde am 6. Juli 1899 auf die innere Station von Bethanien (unter J.-N. 917), am 14. Juli 1899 auf die chirurgische Abtheilung aufgenommen und am 21. October geheilt entlassen, dann wieder am 6. Mai 1900 auf die innere Abtheilung von Bethanien aufgenommen (unter J.-N. 581) und am 24. Mai geheilt entlassen, endlich am 13. October 1900 (J.-N. 1266) auf die chirurgische Abtheilung wieder aufgenommen.

Seine Eltern und 4 Geschwister sind gesund, 10 Geschwister sind klein gestorben.

Der Beginn seines Leidens war eine Perityphlitis, welche er 1895 im Militär-Lazareth in Brandenburg mit Opium überstanden hat, sie ging einher mit heftigen Leibschmerzen, Erbrechen und Stuhlverstopfung und dauerte 10 Wochen.

Zum 2. Mal erkrankte er am 4. Juli 1899 nach dem Essen mit Uebelkeit, Erbrechen, zweimaligem Durchfall, dann trat Verstopfung ein, ohne Abgang von Winden, und Schmerzen in der Seite des Unterleibs, wogegen er mit Opium behandelt wurde. Drei Tage vorher hatte er schon geringen Husten mit etwas weisslichem Auswurf.

Bei der ersten Aufnahme am 6. Juli 1899 hatte er kein Fieber (T. 37,3°, P. 72, klein). Der Leib war gespannt, auf leisen Druck rechts und links vom Nabel, auch in der Magengrube äusserst schmerzhaft, am meisten jedoch in der rechten Darmbeingrube. 2 Querfinger breit unterhalb der Nabellinie bestand rechts vielleicht eine leise Dämpfung, jedoch ohne Resistenz wegen der Spannung der Bauchmuskeln; auch beim Gehen und sonstigen Biegen des Beins besteht starke Schmerzhaftigkeit. Die Entleerung des eiweissfreien Urins ist leicht schmerzhaft, Stuhlgang nicht vorhanden (Opiumbehandlung). Am Abend des 11. stieg die Temperatur auf 38,5°. Vom Mastdarm aus wurde ein sehr schmerzhaftes Exsudat gefühlt, während am Leib weder Resistenz noch Dämpfung deutlich war. Am Abend des 12. stieg die Temperatur auf 38,2°, sank am Morgen des 13. nur auf 38,0°, hob sich dagegen am Abend wieder auf 38,6°, weshalb er jetzt auf die äussere Station verlegt wurde.

Auf der äusseren Station wurde er zunächst am 14. in der Narcose untersucht. Die rechte hintere Mastdarmwand war vorgewölbt und derb. Trotz Entleerung der Blase liess sich eine diffuse breite Resistenz von der rechten Darmbeingrube bis über die Blasengegend durchfühlen, mit abgeschwächtem Schall bei der Percussion. Am 15. hatte er in der Nacht wenig geschlafen. Die Schmerzen haben sich so sehr gesteigert, dass er laut aufschreit und sich vor Schmerzen im Bett unruhig herumwirft.

Beim Bauchschnitt am 15. Juli mit 27,0 Chloroform wird der rechte Rectus durch und der linke eingeschnitten. Es liegt eine dicht an der Mittellinie adhärente Dünndarmschlinge vor. Bei ihrer Lostrennung von

der Umgebung wird ein Abscess eröffnet mit stinkendem Eiter und unter demselben noch ein anderer der über der Blase liegt. Nach links von diesen Höhlen liegt eine Dünndarmschlinge; aus einer Oeffnung ihres Gekröses dringt Eiter, weshalb sie stumpf nach unten erweitert und damit der Douglas eröffnet wird. Durch diese Oeffnung gelangt man bis auf die vordere Wand des Kreuzbeins. Der Wurmfortsatz wurde nicht gefunden; Einlage von 4 Drains.

Am 17. Juli hat der Kranke nach der Operation nicht gebrochen, klagt aber über Leibschmerzen. Der Leib ist aufgetrieben und in der Magengegend empfindlich. Im Lauf des Tages wirft er immer kleine Portionen Wasser aus, die ihm aus dem Magen aufstossen, da er seit dem Tage vorher Wasser und verdünnte Milch bekommt. Deutlicher als vor der Operation ist er etwas stärker gelbsüchtig, dabei ist er ziemlich unruhig, allein der Puls ist gut und kräftig (88, R. 32).

Am 20. Juli hat er bis heut noch gebrochen, besonders wenn er grössere Mengen Milch trank.

Am 21. sieht er besser aus und klagt nicht mehr.

Am 27. erster Verbandswechsel, nachdem er sich die letzte Zeit dauernd wohl befunden. Die Tampons lassen sich sämmtlich sehr leicht entfernen. Der in die Tiefe nach dem Mastdarm gelegte ist bereits in die Höhe gedrängt und das Loch geschlossen. Ein Drain wird in die Mitte, einer auf die Darmbeingrube gelegt.

Am 2. August werden sämmtliche Drains fortgelassen, da die frisch aussehende Wunde weit klafft.

Am 21. October ist die Wunde völlig geheilt, gut überhäutet, der Leib nicht druckempfindlich, weshalb der Kranke als geheilt entlassen wird.

Patient hat sich danach wohl gefühlt und gearbeitet bis zum Mai 1900. Dann ist er zum 3. Mal am 6. Mai wieder auf der inneren Station in Bethanien aufgenommen worden, wegen Schmerzen in der Bauchnarbe, welche 14 Tage lang anhielten. Danach ist er endlich zum 4. Mal 6 Wochen lang draussen von einem Privatarzt behandelt worden, wonach er 14 Tage lang keine Beschwerden gehabt hat.

Am 13. October 1900 wurde er nun, zum 5. Mal erkrankt, auf die chirurgische Abtheilung aufgenommen wegen neuer Beschwerden, die seit 5 Wochen anhalten und in Schmerzen im After und in der Harnröhre bestehen, besonders in der Glans. Ausserdem bestehen Schmerzen hinten in den Oberschenkelmuskeln, besonders links. Erbrechen ist nicht aufgetreten, der Appetit im Gegentheil gut. Der Stuhlgang erfolgt nur auf Abführmittel und ist mit Schmerzen verbunden. Beim Uriniren waren die Schmerzen nach dem Urinlassen anfangs am heftigsten, dann waren sie besonders im Bein zu fühlen, zuletzt waren die Schmerzen vor dem Urinlassen. Inficirt war der Kranke niemals, überhaupt früher nie krank gewesen. Brustkrankheiten sind in seiner Familie unbekannt. Der Leib wird gespannt gehalten und ist bei Berührung nicht schmerzhaft. Ein Druck auf die Bauchnarbe rechts wird als schmerzhaft in der Blase empfunden. In der Tiefe fühlt man einen derben Knoten, Druck in den Weichen auf die Nieren ist nicht empfindlich, im Urin kein Eiweiss.

Die Operation des Wurmfortsatzes fand am 13. October mit 20,0 Chloroform statt. Der Bauchschnitt im äusseren Theil der alten Narbe

eröffnet die Bauchhöhle in der Höhe des Blinddarms; sie erweist sich frei. Der Rest der Narbe ist mit Dünndarmschlingen breit verwachsen, sie werden theils stumpf, theils mittelst der Scheere abgelöst, sowie die in sich verklebten Schenkel einer Schlinge des Dünndarms getrennt. Ein Strang zwischen einem Dünndarm und der Blase wird doppelt unterbunden und durchgeschnitten, nachdem die Dünndärme aus der Bauchhöhle herausgelegt und mit warmen Salzwassercompressen gesichert, wird der Blinddarm etwas abgelöst; es findet sich an seiner Rückseite in callösen Massen ein Strang, welcher unmittelbar über die pulsirende Iliaca hinweg unter einem kurzen Gekrösansatz hindurch, sich über den Rand des kleinen Beckens im Bauchfell liegend zum Kreuzbein hinab verfolgen lässt. Bei vorsichtigen Versuchen den Strang an seinem Ursprung von der Iliaca mit Nagel und Hohlsonde abzulösen, reisst er schliesslich an der Iliaca durch. Man sieht deutlich die Lichtung eines erweiterten Wurmfortsatzstückes. Nachdem er ganz durchgetrennt und auf das periphere Stück, aus welchem sich ein schleimiger fadenziehender Eiter entleert, nach Abtupfen weiterhin ein Schwamm gedrückt, wird das centrale Ende des Wurmfortsatzes leichter freigemacht und etwa in seiner halben Länge amputirt. Dann wird der Stumpf regelrecht versorgt, der Schwamm entfernt, und das Endstück zu entfernen versucht. Während ich mit der linken Hand mit einer Hakenpincette das offene Ende des Wurmfortsatzes festhalte, gelingt es mir nicht mit der Hohlsonde das ziemlich flach in dem verdickten Bauchfell am Kreuzbein eingebettete Ende ganz herauszuarbeiten, da entschieden seine Serosa verdickt und mit der verdickten Bauchfellplatte am Kreuzbein innig verschmolzen ist. Beim Zerren mit der Hakenpincette und Bearbeitung des Mündungsstücks ergiebt sich, dass sich allmählich aus diesen Massen der ganze Wurmfortsatz herausziehen lässt; in der Weise, dass der ganze Canal mit Schleimhaut und Muskelhaut ohne Serosa zu Tage kommt. Nachdem ein ungefähr 15 cm langer Jodoformdrain dort in die Tiefe des kleinen Beckens geführt, ein zweiter aussen angelegt, wird der Rest der Wunde mit 6 Stücken Jodoformgaze tamponirt. Wie bei dem früheren Bauchschnitt bekam der Kranke wiederum, trotz aller Vorsicht heftiges Chloroformerbrechen und ziemlich bedeutende Gelbsucht. Da jedoch damit sein Allgemeinbefinden im Widerspruch stand, Puls und Temperatur ziemlich normal waren, wurde der erste Verbandwechsel erst am 19. October vorgenommen, und dabei beide Drains fortgelassen. Das Aussehen der Wunde war und blieb ein gutes, wenn es auch lange dauerte, bis das purpurrothe Thal mit dem Trichter gegen das kleine Becken hin sich mit Fleischwärzchen ausfüllte. Unangenehm war es, dass sich die untere Wundlippe ganz an die Darmbeingrube anlegte, während die obere wie ein querer Wulst weit vor ihr vorsprang. Noch weniger erfreulich war, dass, als sich Mitte December die Wunde fast geschlossen hatte, die Verbände immer deutlicher innen sich etwas braun färbten, sogar am 4. Januar deutlich etwas kothig rochen.

So entschloss sich endlich der Kranke am 12. Januar zu noch einem Eingriff. Zum dritten Mal wurde die Bauchhöhle geöffnet. Mühsam wird bei Verbrauch von 10,0 Chloroform und 137,5 Aether der Fistelgang in die Tiefe zwischen all den verwachsenen Därmen verfolgt. Auf ein Eiterdepot gelangte ich nirgends. Dagegen fand sich schliesslich

an der Rückseite des Blinddarms kaum einen kleinen Finger beit unterhalb der Einmündungsstelle des Dünndarms ein kaum 1 cm grosses rundes Loch, welches in den Blinddarm eindrang und gegenüber vom Dünndarm von einem hochrothen halbkreisförmigen Schleimhautwall umsäumt war. Von dem Wurmfortsatzstumpf konnte ich keine Spur entdecken, dieser Wall bestand deutlich nur aus durch- und umgestülpter Blinddarmschleimhaut. Von ihm zur Iliaca ging eine schwarze fetzige Halbrinne, die ich für den Rest des vereiterten Wurmfortsatzstumpfes angesehen habe. Da sie an der Rückwand im indurirten Gewebe lag, musste ich mich begnügen, sie Sicherheitshalber mit einem scharfen Löffel abzukratzen. Weiter abwärts von der Iliaca gegen das kleine Becken schien alles ausgeheilt und verwachsen.

Da ich eigentlich nirgends auf sichtbaren Eiter oder gröbere Kothmassen gestossen, so schnitt ich den Schleimhautwall fort, vernähte das Loch durch reichliches Uebernähen seiner äusseren der Serosa entsprechenden Wand und schloss die ganze Wunde, die ich durch einen senkrechten Schnitt nach oben in der Mitte hatte erweitern müssen, durch ausgreifende Nähte, so gut es bei der ungleichmässigen Dicke der Wundränder und dem vielen Narbengewebe sich machen liess. Ich hoffte, sie hinlänglich durch Auswischen und Auskratzen gereinigt zu haben.

In der Nacht zum 13. musste der Kranke leider doch 6 mal brechen, nachdem er schon Abends vorher 1 mal gebrochen und leicht gelbsüchtig an den Augen ausgesehen hatte. Das war aber schon am 13. kaum nachweisbar. Obgleich das Erbrechen sich dann nicht mehr wiederholte, war doch dadurch Schmerz in der Naht entstanden.

Beim Verbandwechsel am 16. Januar zeigte sich, dass die Stichcanäle der oberen dicken Wundlippe eiterten, weshalb ich die Nähte entfernen liess, und beim nächsen Verbandwechsel am 24. Januar sogar die Stichcanäle spaltete. Sonst war die Sekretion der etwas klaffenden Naht sehr bescheiden und der Befund befriedigend.

Wir haben es hier also zu thun mit einem Kranken, der nach einer 10 Wochen dauernden, also jedenfalts ernsten Perityphlitis im Jahre 1895 immer wieder an den Folgen der Wurmfortsatzkrankheit bis heut zu leiden hat. Fünf Anfälle hat er gehabt und dreimal habe ich ihm die Bauchhöhle öffnen müssen. Das erste Mal fand ich eine jauchige mehrfach abgekapselte Bauchhöhleneiterung, bei der ein drohender Durchbruch in den Mastdarm die Eröffnung beschleunigte.

Der Wurmfortsatz liess sich nicht auffinden, und so war denn auch die glückliche Heilung seines ersten Bauchschnitts nicht von langer Dauer gekrönt. Dann hat er 2 neue Anfälle durchgemacht ohne besseren Bestand, so dass er sich nach meiner Rückkehr von der Reise wieder auf meiner chirurgischen Station aufnehmen liess. Es waren besonders starke, in die Eichel und die Oberschenkel ausstrahlende Schmerzen, die ihn diesmal veranlassten, bei mir Hilfe zu suchen. Es fand sich jetzt bei der Eröffnung als Grund dafür eine

strangartige Verwachsung mit der Harnblase von der schwieligen Wurmfortsatzentzündung, die sich bis ins kleine Becken erstreckte. Die übrige Bauchhöhle war jetzt frei, nur im Wurmfortsatz fand sich Eiter. Seine Entfernung war aber unmöglich, weil er an dem Kreuzbein im kleinen Becken endete, mit derben Schwielen quer über die Vasa iliaca communia strich und mit ihrer Gefässscheide fest verwachsen war. So blieb zur gründlichen Heilung nichts übrig als seine Ausweidung, seine Exairese, zumal er bei seiner Bearbeitung dicht am Blinddarm abriss. Der Stumpf wurde wie gewöhnlich versorgt.

Auch hier schien der Erfolg nicht auszubleiben, obgleich der Kranke nach jeder Chloroformnarkose anhaltendes Erbrechen und Gelbsucht bekam, so dass man anfangs eine septische Bauchfellentzündung (wie bei Andrée [Fall 38], Paul Flögel [Fall 3]) befürchten konnte. Schon schien er geheilt, als sich immer deutlicher in der Narbe eine Kothfistel herausstellte. Eine dritte Eröffnung ergab ein Loch auf der hinteren Seite des Blinddarms, welches durch Typhlorrhaphie nach Abtragung der vorgefallenen Blinddarmschleimhaut geschlossen wurde. Von einem Rest des Wurmfortsatzes wurde dabei nichts mehr entdeckt, auch fand sich in den vielfachen Verwachsungen hinter der Narbe und im kleinen Becken nirgends ein neuer Abscess. Hoffen wir bei dem bis jetzt ganz günstigen Verlauf auch dieses dritten Bauchschnitts, dass der Kranke nach seinen jetzt sechsjährigen Leiden nun wirklich der vollen Genesung ohne neue Zwischenfälle entgegengeht. Jedenfalls hat er sich schon jetzt sehr erholt.

Schwielige Wurmfortsatzentzündung im Verlauf der Ruhr mit Ausweidung geheilt.

68. Emil Gottschalk, 13 Jahre alt, Sohn eines Kutschers aus Berlin, wurde am 11. September 1900 (unter J. N. 1141) auf die chirurgische Station von Bethanien aufgenommen.

Erblich ist der Kranke anscheinend nicht belastet, seine Mutter ist wegen Wanderniere operirt, sein Vater liegt am Typhus krank. Zwei seiner Geschwister sind gesund, zwei leiden an englischer Krankheit. Der Kranke selbst hat erst mit 2 Jahren laufen gelernt, früher Masern gehabt, ist aber seitdem nie ernstlich krank gewesen.

Vor 14 Tagen erkrankt er plötzlich bei voller Gesundheit mit Erbrechen, Frost, etwas Husten, Schmerzen in der rechten Unterbauchgegend und Halsschmerzen, das Zäpfchen im Halse war geschwollen. Die Schmerzen im Bauch traten besonders auf beim Gehen und beim Husten. Vom ersten Tage ab, trat 3—4 Mal Erbrechen auf, unmittelbar nach dem Essen und auch ohne, dass er etwas zu sich genommen hätte; in letzterem Fall brach er nur Schleim. Er genoss in der Zeit Milch,

Buttersemmeln und dergleichen. Nach 8 Tagen hörte das Erbrechen auf, ebenso der Husten und die Halsschmerzen.

Vom ersten Tage seiner Krankheit ab bestanden Durchfälle, mehrmals am Tage; späterhin waren die Ausleerungen schleimig, mit Blut untermischt, sogar mit hellrothen Streifen. Nach 8 Tagen liessen auch die Durchfälle etwas nach, allein dünn sind die Stuhlgänge seitdem geblieben. Schliesslich wurde ein Arzt consultirt, der den Kranken wegen Blinddarmentzündung sofort ins Krankenhaus schickte. Bei seiner Aufnahme zeigte der sehr kräftig gebaute Knabe zwar kein Fieber, aber einen kleinen unregelmässigen Puls von 64 (bei R. 20), blaues, etwas cyanotisches Aussehen und müden Blick, spärliche diffuse Rasselgeräusche auf der Brust ohne Dämpfung, kein Milztumor, keine Roseola. Der Leib ist nicht aufgetrieben, die Bauchdecken straff und überall ohne Schmerzen eindrückbar bis auf einen Punkt zwischen Nabel und oberem Darmbeinstachel rechts, der bei tiefem Eindrücken eines Fingers ganz umschrieben sehr empfindlich war. Ohne dass der Leib hier vorgewölbt oder eine deutliche Resistenz zu bemerken, ist hier zwischen Nabelhöhe und Leistenband eine leichte Dämpfung vorhanden. Der Kranke klagt nur über Schmerzen im rechten Unterbauch, hauptsächlich bei Berührung und beim Bewegen des Beins. Wirbelsäule und Hüftgelenk sind unbetheiligt; der Urin ohne Eiweiss. Bei Milchdiät, einer Eisblase und einer Glycerinspritze entleert sich am 12. reichlich dünner, brauner, mit geformten Theilen vermengter Stuhlgang, weshalb stündlich ein Löffel Ricinusöl verordnet wird. Es erfolgt darauf nochmal reichlich brauner, dünner Stuhl, so wie am nächsten Tage noch zwei Mal, ohne dass sich Temperatur, Puls und örtlicher Befund ändern. Nur subjectiv sollen die Schmerzen nachgelassen haben.

Bei Eröffnung der Bauchhöhle am 14. September findet sie sich frei, der Wurmfortsatz liegt hinter dem Blinddarm mit dessen Wand innig und derb verwachsen, und zieht mit seiner Spitze nach aussen und oben. Beim Aufheben und Ablösen des Blinddarms von der hinteren Wand der Bauchhöhle entleeren sich zwei Esslöffel voll dicken gelben Eiters, welcher sorgfältig ausgetupft wird, während man die Bauchhöhle schützt. Die schwielige Verdickung der hinteren Wand vom Blinddarm und aufsteigenden Grimmdarm geht bis zur Nierenkapsel hinauf, die durch dicke Schwielen mit dem Blinddarm verwachsen ist. Nachdem soweit durch Ablösen Luft geschafft ist, gelingt es endlich, den Wurmfortsatz aus seinem Schwielenbett, an der Rückseite des Dickdarms zu lösen, jedoch bleibt der grössere Theil seines ganz beträchtlich verdickten serösen Ueberzuges am Blinddarm haften, so dass nur ein dünnes drehrundes etwa 8 cm langes Gebilde, den Centralcanal mit verdickter Schleimhaut und Muscularis enthaltend, amputirt wird. Der 2 cm lange Rest am Blinddarm wird, wie gewöhnlich, versorgt. Das aus Schwielen bestehende Bett des Wurmfortsatzes an der hinteren Blinddarmwand, sowie ein Theil der Abscesshöhle daran, werden theils mit der Couper'schen Scheere geglättet, theils mit 6 Catgutnähten übernäht. Nachdem von dieser Stelle ein Jodoformdrain, längs des unteren Nierenpols, aus dem Ende der Wunde in der Axillarlinie herausgeleitet, wird der Bauchschnitt mit Etagennähten geschlossen.

Der Puls war nach der Operation sehr klein 80, das Aussehen blass,

allein im Lauf des Tages hebt er sich, wird kräftiger als vorher, wenn auch etwas unregelmässig. Wegen heftiger Schmerzen bekommt er 0,015 Morphium in zwei Gaben injicirt.

Nachdem er 7 mal Erbrechen gehabt, ist er am 15. etwas verfallen, P. 148, T. steigt Abends bis 38,5°.

Am 16. fünf Mal Erbrechen und anhaltendes Fieber.

Am 17. bricht er 6 mal, T. 38,8°, P. 104, R. 24. Beim Verbandwechsel wird der Drain entfernt.

Am 18. hört das Erbrechen auf; es erfolgt ein dünner Stuhlgang, der sich in der nächsten Zeit wieder mehrfach wiederholt zum Theil unter fieberhafter Erscheinung.

Am 20. T. 39,6°, P. 140; 6 maliger Stuhlgang und zum letzten Mal 1 mal Erbrechen. Dabei wird der Leib immer flacher. Bei dieser grossen Unruhe geht die ganze Wunde oberflächlich auf. Die oberflächliche Fascie stösst sich drin ab, während die Drainstelle sich immer mehr und mehr schliesst. Ab und zu klagt der Kranke über Schmerzen im Bauch. Anfang October bekommt er vorübergehend eine linksseitige Radialislähmung, die Durchfälle halten an, trotz Fortlassen der Milchnahrung und anhaltendem Gebrauch von Colombo, und verlieren sich erst im November, während er am 3. October Abends zum letzten Mal fieberte.

Am 20. December ist die Wunde vernarbt, am 26. darf er das Bett verlassen.

Da die Narbe später nochmals oberflächlich aufging und der Kranke sich ganz erholen sollte, ist er erst am 30. Januar 1901 entlassen worden mit den gewöhnlichen Anweisungen. Die Narbe war fast linear, es bestand kein Bruch, der Knabe war stark und wohlgenährt geworden, als er schliesslich das Haus verliess.

Es handelte sich also um einen Fall von (Skolekoiditis callosa) schwieliger Wurmfortsatzentzündung mit eitriger Retrotyphlitis, bei der sich der Wurmfortsatz als Ganzes nicht mehr entfernen liess. Wir mussten uns mit seiner „Ausweidung" begnügen. Die Krankheit war zwar nicht mit Bauchfellentzündung verbunden, wie es der stürmische Beginn mit langanhaltendem Erbrechen nicht unwahrscheinlich gelassen hatte, die Eröffnung der Bauchhöhle aber nicht bemerken liess, dagegen mit Ruhr entstanden und dadurch bedenklich verschlimmert. Drei Monate dauerten die Durchfälle trotz aller unserer Bemühungen und der strengsten Obhut, 1½ Monat das gelegentliche Fieber, während das Erbrechen zum letzten Mal etwa 1 Monat nach Beginn des Leidens sich eingestellt hat. Es handelte sich um die rothe Ruhr (Dysenteria cruenta), die im Beginn mit Bräune und Lungencartarrh, im Verlauf mit einer vorübergehenden Radialislähmung verbunden war. Dass bei diesem schweren Verlauf mit seiner grossen Unruhe die Bauchdeckennaht aufging und nur die Bauchfellnaht hielt, konnte uns nicht überraschen, zumal doch ein grosser Abscess bestanden hatte. Um so erfreulicher war es uns, dass der Knabe so lange in der Anstalt

verweilen konnte, bis er sich ganz vollständig von seinem schweren Leiden erholt hatte.

Uebersicht

über

„Die offene Behandlung der Bauchhöhle bei der Entzündung des Wurmfortsatzes".

I. Abschnitt (Fall 1—21). Seite

Die frische heftige Wurmfortsatzentzündung (Appendicitis s. Skolekoiditis vehemens recens) (Fall 1—21) . . . Bd. LVII 528—578

Giebt es eine Analogie für die brandige Wurmfortsatzentzündung? . 530

Der Brand des entzündeten Wurmfortsatzes 532

Die Cardinalsymptome der heftigen Wurmfortsatzentzündung . . . 535

Verwechselungen mit der Wurmfortsatzentzündung 537

Die begleitende jauchige Bauchfellentzündung bei der heftigen Wurmfortsatzentzündung 538

Die Letalität der heftigen brandigen Wurmfortsatzentzündung . . 540

Uebersicht der beweisenden Krankheitsfälle 542

Beweisstücke.

I. Theil. Fälle von frischer heftiger brandiger Wurmfortsatzentzündung

1. Fälle ohne Perforation 543

2. Fälle mit Perforation in der Demarcation 546

3. Fälle mit schmaler Brücke in der Demarcation 554

4. Fälle mit Selbstamputation 558

5. Anhang 560

II. Theil. Fälle von frischer heftiger Wurmfortsatzentzündung mit Verschwärung 565

III. Theil. Fälle von frischer heftiger Wurmfortsatzentzündung ohne Streckenbrand und ohne Verschwärung, infolge von Eiterung und Diphtheritis des Wurmfortsatzes 571

Rückblick 577

II. Abschnitt (Fall 22—37).

Die frische bedachtsame Wurmfortsatzentzündung (Skolekoiditis recens lenta) . . . . . Bd. LVIII 13—45

Verlauf 13

a) Die frische bedachtsam wachsende Form (Skolekoiditis lente crescens) 14

b) Die schnellsteigende Form der bedachtsamen Wurmfortsatzentzündung (Skolekoiditis recens lenta candescens) . 15

c) Die milde Form der bedachtsamen Wurmfortsatzentzündung (Skolekoiditis mitis) 16

Das Späterbrechen und das Wachsen des Kothabscesses 17

Fort mit dieser Pandorabüchse! 18

Wann sollte man die frische bedachtsame Wurmfortsatzentzündung sofort operiren? 19

Beweisstücke. Seite
1. Fälle von bedachtsamer frischer Wurmfortsatzentzündung mit stürmischer Zunahme (Skolekoiditis recens lenta candescens) . . . 21
2. Fälle von frischer bedachtsam wachsender Wurmfortsatzentzündung ohne Erbrechen (Skolekoiditis recens lente crescens) 31
3. Frische bedachtsame Wurmfortsatzentzündung im letzten Stadium des Collapses (Skolekoiditis recens lenta collabens) 35
4. Frische bedachtsame Wurmfortsatzentzündung mit beschränkter jauchiger Bauchfellentzündung 37
5. Frische sehr bedachtsame Wurmfortsatzentzündung wegen Zunahme des Kothabscesses operirt 38
6. Frische sehr bedachtsame Wurmfortsatzentzündung wegen allgemeiner jauchiger Bauchfellentzündung operirt 42
Rückblick 44

III. Abschnitt (Fall 22—37).
Die alte Wurmfortsatzentzündung (Skolekoiditis recrudescens) Bd. LVIII 231—258
1. Die heftige Form der recrudescirenden Wurmfortsatzentzündung ohne Perforation 232
Die verschiedenen Formen der alten Wurmfortsatzentzündung (Skolekoiditis recrudescens) 237
Beweisstücke.
2. Die heftige brandige Form der recrudescirenden Wurmfortsatzentzündung 239
3. Die heftige geschwürige Form der recrudescirenden Wurmfortsatzentzündung 241
4. Die bedachtsam schnell steigende Form 245
5. Die bedachtsam langsam wachsende Form 251
Rückblick 253

IV. Abschnitt (Fall 38—61).
Die verschleppte Wurmfortsatzentzündung und ihre Folgen (Skolekoiditis tardata) . . . . . Bd. LVIII 513—565
Das Auftreten von Kothfisteln bei der Wurmfortsatzentzündung . . 516
Giebt es eine ursprüngliche geschwürige Blinddarmentzündung, eine Typhlitis primaria perforans 520
Die vier Möglichkeiten der Entstehung von Kothfisteln bei der Wurmfortsatzentzündung.
1. Verletzungen bei der Operation 521
2. Erweichung 522
3. Wurmfortsatzfisteln 523
4. Die nachträgliche Blinddarmentzündung (Typhlitis secundaria) . . 523
Analogien der nachträglichen Blinddarmlöcher 525
Die nachträgliche Blinddarmentzündung mit ihren Arrosionsfisteln und ihren Schwielen (Typhlitis secundaria aut perforans aut callosa) als Anzeige für die Beschleunigung der Amputation 527
Schlussfolgerung für den Hergang 529
Weitere Beweisstücke für die Lehre von der nachträglichen Entstehung der Blinddarmlöcher.

Seite
I. Ein Fall von wirklicher Wurmfortsatzfistel 529
II. Ein Fall von nachträglicher geschwüriger Blinddarmentzündung . 530
III. Nachträgliche Kothfisteln beiderlei Art 532
IV. Fälle von schwieliger Wurmfortsatzentzündung 559
Rückblick auf unsere Erlebnisse mit der verschleppten Wurmfortsatzentzündung 562
Schlussfolgerungen für die Zeit und die Art der Operation 564

V. Abschnitt (Fall 62—68).

Die Behandlung der Wurmfortsatzentzündung Bd. LIX 113—152
Die prophylactische Amputation des Wurmfortsatzes 115
Die innere Behandlung der bedachtsamen Wurmfortsatzentzündung . 116
Die Entstehung der Wurmfortsatzentzündung 117
Die Nachtheile der vorzeitigen Opiumbehandlung 120
Die Anzeigen für das Messer 123
Die Zeit der Operation 126
I. Der Bauchschnitt (Coeliotomie) 126
II. Die Amputation des Wurmfortsatzes 128
III. Die Typhlorrhaphie nach der Exstirpation des Wurmfortsatzes . 129
IV. Die Amputation des Blinddarms 130
V. Die Exairese des Wurmfortsatzes 131
Die Aussichten bei der offenen Behandlung der Bauchhöhle . . 132
Beweisstücke.
1. Heilungsfälle mittels der Typhlorrhaphie 136
2. Heilungsfälle mittels der Amputatio coeci 141
3. Heilungsfälle mittels der Exairese 143

V.

Aus der chirurgischen Abtheilung des Krankenhauses im Friedrichshain (Prof. E. Hahn).

Mittheilung über Pankreascysten.

Von

Dr. G. Seefisch.

Die Zahl der bisher veröffentlichten Fälle von Cyste des Pankreas ist verhältnissmässig gering, — noch geringer die Anzahl derjenigen Fälle, in denen es möglich war, vor der Operation eine bestimmte oder wenigstens annähernd bestimmte Diagnose auf Pankreascyste zu stellen. Die topographischen Verhältnisse der Bauchhöhle, die vielen und mannigfachen dort verhältnissmässig nahe aneinander gelagerten Organe, die einer gelegentlichen pathologischen Cystenbildung fähig sind, lassen häufig eine gewisse Unsicherheit in der Diagnosenstellung nur zu begreiflich erscheinen. Dazu kommt dann noch die relative Seltenheit des Vorkommens, der Umstand, dass selbst Operateure, die über ein grosses Material verfügen, nur recht selten in die Lage kommen, eine Cyste der Bauchspeicheldrüse zu beobachten — meines Wissens hat noch Keiner mehr als 6 Fälle selbst beobachtet (v. Mikulicz). Werthvoll erscheint deshalb jede Bereicherung der Casuistik der Pankreascysten insofern, als jeder gut beobachtete Fall dazu beiträgt, die Möglichkeit einer präcisen und sichern Diagnose zu erhöhen.

Hiervon ausgehend veranlasste mich Geheimrath Hahn, über einige Fälle von Pankreascyste zu berichten, die er in den letzten 10 Jahren zu beobachten, beziehungsweise zu operiren Gelegenheit hatte.

Als ich dies in Form eines Vortrages in der Sitzung der freien Vereinigung der Chirurgen Berlins am 12. November 1900 that, behielt ich mir vor, eine ausführlichere Veröffentlichung, als es im Rahmen eines kurz bemessenen Vortrages möglich sein konnte, an anderer Stelle demnächst folgen zu lassen.

Im ganzen handelt es sich um 4 Fälle, welche Geheimrath Hahn beobachtet hat, Fälle, die trotz der grössten Verschiedenheiten in ihrer

Entstehungsart und ihrem Verlauf doch so ausgesprochene und, ich möchte sagen, typische Einzelheiten aufweisen, dass in jedem dieser Fälle eine bestimmte Diagnose gestellt werden konnte.

Ich möchte deswegen in erster Linie hier die 4 Krankengeschichten, so weit sie ein einschlägiges Interesse bieten, berichten.

Zwei dieser Fälle (Fall 1 u. 2) sind bereits von Körte in seiner ausführlichen Arbeit über „die chirurgischen Krankheiten und Verletzungen des Pankreas" auf Grund persönlicher Mittheilung von Geheimrath Hahn kurz berichtet worden, und es soll nun meine Aufgabe sein, auch diese beiden Fälle etwas ausführlicher zu erwähnen und über ihren weiteren Verlauf zu berichten.

Fall I. (Januar 1890).

Frau L. 40 Jahre alt, war früher im Wesentlichen gesund, hatte 6 normale Geburten durchgemacht.

Im Mai 1888, 5 Tage nach Geburt des siebenten Kindes, erkrankte Patientin ganz plötzlich mit heftigen Magenkrämpfen und sehr starkem Erbrechen. Diese Anfälle wiederholten sich in den nächsten Monaten sehr häufig und gingen stets mit ausserordentlich heftigem Erbrechen einher. Dann trat eine vorübergehende Besserung bis December 1888 ein. Von da an setzte wieder eine erhebliche Verschlimmerung ein mit viel Erbrechen und Schmerzen. Diese grossen Beschwerden hielten dann unter zunehmender Schwäche und Abmagerung allen angewandten Mitteln zum Trotz an bis Januar 1890 mit einer merkbaren Besserung während der Sommermonate.

Im Januar 1890 kam Patientin in die Behandlung des Dr. Kuthe, und dieser stellte folgenden Befund fest: Ziemlich anämische, deutlich abgemagerte Frau. Brustorgane ohne krankhaften Befund.

Im Epigastrium fand sich eine etwa mannskopfgrosse prall elastische Geschwulst mit deutlicher Fluctuation. Die Geschwulst erstreckte sich etwas nach links hinüber, war wenig oder garnicht verschieblich, und was besonders auffiel, war das sehr deutliche Aortenklopfen an der Geschwulst. Der Percussionsschall über dem Tumor war absolut gedämpft, rund herum tympanitisch. Von den Nachbarorganen (Milz, Leber, Nieren) konnte der Tumor mit ziemlicher Sicherheit abgegrenzt werden.

Dr. Kuthe stellte nach diesem Befunde die Wahrscheinlichkeitsdiagnose auf Cyste des Pankreas und zog Geheimrath Hahn zu Rathe. Da noch festgestellt werden konnte, dass Magen und Colon transversum bei Aufblähung sich vor den Tumor legten, schloss derselbe sich dieser Diagnose an. Der Urin enthielt viel Eiweiss, keinen Zucker.

Am 18. Januar 1890 wurde die Operation gemacht: Die Cyste wurde in die Bauchwunde eingenäht, nach stumpfer Durchtrennung des vorgelagerten Omentum minus, dann sofort eröffnet und drainirt.

Es wurde eine grüngelbe, stark eiweisshaltige, alkalisch reagirende Flüssigkeit entleert.

Die Heilung nahm etwa 9 Wochen in Anspruch. Die Beschwerden verschwanden sofort nach der Operation vollkommen. Ebenso verschwand die Albuminurie vollständig.

Vor kurzer Zeit hatte ich Gelegenheit, die Patientin zusammen mit Geheimrath Hahn und Dr. Kuthe zu untersuchen. Sie war seit der Operation dauernd vollkommen gesund gewesen, hatte sich ihrer Angabe nach sehr gut erholt und an Körpergewicht zugenommen. Der Befund war durchaus normal, der Harn frei von Eiweiss und Zucker.

Fall II. (Mai 1895).

Frau H. 34 Jahre alt, verheirathet, stammte aus gesunder Familie und war selbst bis gegen Ende des Jahres 1894 stets gesund. Um diese Zeit — also 6—7 Monate vor der Operation — erkrankte sie an Magenbeschwerden, die sich trotz ärztlicher Behandlung nicht besserten. Etwa 4 Monate vor der Operation fühlte der behandelnde Arzt in der Mittellinie des Abdomens und in Nabelhöhe eine Geschwulst, die seitdem stetig, in letzter Zeit sogar sehr schnell wuchs. Gleichzeitig nahmen die Beschwerden rasch zu. Patientin magerte ab, litt an Stuhlverstopfung und klagte über heftige Rückenschmerzen und ein Gefühl von Druck und Schwere im Leibe. Die Schmerzen waren Nachts besonders heftig und verursachten dauernde Schlaflosigkeit.

Befund vor der Operation: Die Kranke ist ziemlich gut genährt. Die Haut ist von normaler Farbe, die sichtbaren Schleimhäute sind etwas blass, keine Oedeme und Exantheme.

Zunge belegt, Stuhl angehalten, erfolgt nur auf Abführmittel. Urin wird in geringer Menge entleert, ist sauer, hochgestellt und enthält beträchtliche Mengen Eiweiss — keinen Zucker.

Brustorgane ohne besonderen Befund.

Das Abdomen zeigt einen Umfang wie bei einer Schwangeren im 6. Monat, ist in der Gegend oberhalb des Nabels kugelig vorgewölbt, die Bauchdecken sind prall gespannt. Bei der Palpation fühlt man eine glatte, runde, pralle Geschwulst von etwa Mannskopfgrösse, die genau medial gelagert ist, nicht in das Becken hinabreicht und an der eine deutliche Fluctuation nicht nachweisbar ist. Der Percussionsschall ist oberhalb, unterhalb und zu den Seiten des Tumors ausgesprochen tympanitisch, über dem Tumor selbst etwas, aber nicht vollkommen gedämpft. Die Geschwulst lässt sich nur wenig nach oben, unten und nach den Seiten verschieben. Sie folgt den Athembewegungen. Ein Zusammenhang mit Leber, Milz oder Nieren lässt sich nicht nachweisen. Uterus und seine Adnexa sind frei.

Diagnose: Pankreascyste.

Operation am 4. Mai 1895 in Chloroformnarkose.

Oberhalb des Nabels in der Mittellinie wird eine etwa 8 cm lange Incision gemacht und die Bauchhöhle eröffnet. Sofort stellt sich der Tumor in die Wunde ein. Der jetzt sichtbare Theil desselben sieht aus wie eine sehr prall gespannte Cystenwand, die von sehr grossen Gefässen durchzogen ist (Gefässe des kleinen Netzes). Fluctuation ist jetzt deutlich nachzuweisen, und der in die Bauchwunde eingeführte Finger kann

die Geschwulst an ihrem Umfange so weit umgreifen, dass sich feststellen lässt, dass ein Zusammenhang mit Leber und Nieren nicht besteht.

Es wird nun beschlossen, die Cyste in die Bauchwunde einzunähen und in einer zweiten Sitzung zu entleeren. Zu diesem Zwecke wird erst das kleine Netz stumpf durchtrennt. Aber schon beim ersten Nadelstich wird die sehr dünne, prall gespannte Cystenwand durchstochen, und der unter hohem Druck stehende Inhalt dringt aus der feinen Oeffnung heraus. Es wird deshalb nach sorgfältiger Umstopfung zuerst mit einem starken Troicart die Cyste entleert. Der leere Balg lässt sich nunmehr zum Theil vorziehen. Ein Stück der Cystenwandung wird resecirt, der Rest in die Bauchwunde eingenäht, und ein 10 cm langes Drainrohr eingeführt. Verband.

Der Cysteninhalt betrug über zwei Liter, war trübe, sanguinolent, reagirte alkalisch und war stark eiweisshaltig.

Der Verlauf war günstig: Die Beschwerden waren sofort verschwunden. Der Urin wurde schnell eiweissfrei. Anfangs täglich, später alle zwei Tage wurde der Verband gewechselt. Am 10. Tage wurden die Nähte entfernt. Das Drainrohr wurde allmählich verkürzt und in der 4. Woche weggelassen. Die Patientin erholte sich schnell, die Secretion aus der Wunde verschwand allmählich. Patientin wurde geheilt entlassen.

Sie ist dann mehrere Jahre später an acuter Miliartuberculose gestorben. Die Section konnte nicht gemacht werden.

Fall III. (Januar bis Mai 1899).

Dieser Fall ist vielleicht der interessanteste, da es sich hier um eine Spontanheilung handelte.

Herr Sch. ca. 40 Jahre alt, war früher immer gesund gewesen. Vor etwa einem Monat hatten sich Beschwerden eingestellt, die aber keineswegs sehr erheblich waren. Patient hatte Druckgefühl im Magen, Aufstossen, fühlte sich matt, bemerkte auch, dass er abmagerte. Wenn er beim Schlafen die Rückenlage einnahm, so fühlte er immer einen lästigen Druck in der Magengegend, der sofort nachliess, sobald er sich auf die Seite legte. Da die Beschwerden zunahmen, wandte sich Patient im Januar 1899 an Dr. Kuthe, den er sofort darauf aufmerksam machte, dass er in der Magengegend seit einiger Zeit auch eine harte Stelle zu fühlen glaubte.

Der Befund stellte sich wie folgt: Es fand sich eine kindskopfgrosse, pralle Geschwulst im Epigastrium, zwischen Nabel und processus ensiformis, etwas nach links hinübergelagert. Die Beweglichkeit war gering, bei der Respiration folgte der Tumor etwas den Athembewegungen. Auch hier konnte man bei festerem Druck auf den Tumor die fortgeleitete Pulsation der Aorta abdominalis fühlen. Der Percussionsschall war über der Geschwulst gedämpft. Von Leber, Milz und Nieren liess sie sich überall abgrenzen.

Dr. Kuthe stellte infolgedessen die Diagnose auf Pankreascyste und stellte den Patienten Geheimrath Hahn vor. Dieser sprach sich ebenfalls, nachdem constatirt war, dass Magen und Colon vor dem Tumor lagen, in gleichem Sinne aus.

Urin war frei von Eiweiss und Zucker.

Da die Beschwerden nur sehr geringfügig waren, wollte Patient sich vorläufig einer Operation nicht unterziehen. Es wurde deshalb abgewartet, und Patient stellte sich inzwischen alle 14 Tage vor. — Der weitere Verlauf war nun höchst interessant: Patient, der ein eifriger Reiter ist, machte im Mai 1899 kurz nach einander zwei sehr scharfe Ritte. Als er am 18. Mai von einem solchen Spazierritt nach Hause kam, fühlte er sich schlecht, hatte Beschwerden im Leibe und legte sich sofort ins Bett. Hier stellte sich plötzlich unter Leibschmerzen heftiger Durchfall ein, der indessen nur einen halben Tag anhielt. Patient konnte schon am nächsten Tage wieder aufstehen. Was ihm aber auffiel, war, dass die bis dahin ganz deutlich fühlbare Geschwulst verschwunden war. Von diesem Moment an ist Patient frei von Beschwerden geblieben, und der Tumor ist nicht wieder entstanden.

Auch diesen Patienten konnte ich vor Kurzem untersuchen und mich davon überzeugen, dass von einem Tumor nichts festzustellen war.

Fall IV

ist ebenfalls von ganz besonderem Interesse, da es sich hier um eine in directem Anschluss an ein schweres Trauma entstandene Cyste handelte, die sich im Krankenhause Friedrichshain unter den Augen der behandelnden Aerzte entwickelte und deshalb von Anfang bis zu Ende ganz besonders genau beobachtet werden konnte.

Willy M., Schüler, 12 Jahre alt, war früher gesund gewesen. Am 20. October 1899 wurde er von einem Lastwagen überfahren, so dass ihm, während er auf dem Bauche lag, der Wagen quer über den Rücken ging. Aus Mund und Nase soll sofort Blut geflossen sein. Er wurde am Tage nach der Verletzung (21. October) in das Krankenhaus aufgenommen.

Aufnahmebefund: Von äusseren Verletzungen fand sich nur eine quer über den Rücken, in Höhe der unteren Brustwirbel, verlaufende 3 Querfinger breite Druckmarke, herrührend von dem Wagenrade. Rippenbrüche waren nicht festzustellen. Im Sputum geringe Blutspuren. Auf der Brust, links hinten unten bis hinauf zum siebenten Brustwirbel, fand sich eine Dämpfung, die nach vorne bis in die Axillarlinie reichte. Im Bereiche der Dämpfung schwaches, fern klingendes, Bronchialathmen und abgeschwächter Stimmfremitus. Herz, Leber und Milz waren ohne Besonderheit.

Der Urin wurde etwas mühsam, aber spontan entleert, enthielt reichlich Blut. Mikroskopisch fanden sich viele granulirte Cylinder, Epithelien und rothe Blutkörperchen.

In der rechten Seite des Abdomens fand sich eine ganz schmale, bei Lagenwechsel sich nicht verschiebende Dämpfung, keine Druckempfindlichkeit, keine Auftreibung. Patient stiess weder auf, noch erbrach er.

Die Diagnose musste demnach gestellt werden auf: Contusio thoracis, Hämothorax sinister, Contusio renum.

Der Verlauf war Anfangs ein günstiger. Am 11. November, also 3 Wochen nach dem Trauma wurde der Hämothorax durch Punction entleert.

An die Verletzung der Nieren schloss sich, nachdem der Blutgehalt des Urins schnell verschwunden war, eine ziemlich heftige Cystitis an, auch behielt der Harn fortdauernd deutlichen Eiweissgehalt.

Da trat am 14. November (3 1/2 Wochen nach dem Unfall) zum ersten Male Erbrechen ein, das sich bis zum 3. December noch dreimal wiederholte, reichlich und stark gallig gefärbt war.

Am 3. December (6 Wochen nach dem Trauma) konnte folgender Befund verzeichnet werden.

Abdomen in toto aufgetrieben aber schmerzlos. In der regio epigastrica, besonders links eine sichtbare Vorwölbung, in deren Bereich deutliche Resistenz fühlbar und Plätschergeräusche hervorzurufen sind. Percussionsschall hier wie hinten in der linken Nierengegend hoch tympanitisch mit Plätschergeräuschen gemischt. Vorn im Epigastrium Percussionsschall auch zuweilen gedämpft.

Im Ganzen wechselte der Percussionsschall fortwährend, augenscheinlich infolge des verschiedenen Füllungszustandes des Magens.

Zunächst wurde der Magen einer näheren Untersuchung unterzogen: 1 1/2 Stunden nach Einnahme eines Probefrühstückes wurde die dreifache Menge des Eingenommenen entleert, also lag offenbar eine Retention von Mageninhalt vor. Chemisch zeigte der Mageninhalt spärlich freie Salzsäure und starke Gallenbeimengung.

Der Urin war noch trübe, eiweiss- und eiterhaltig, ohne Zucker. Im Stuhl kein Fett.

Immer deutlicher traten nun in den nächsten Tagen die Symptome einer Pankreascyste hervor.

6. December 1899. Bei der Inspection fiel zuerst auf, dass die Incriptiones tendineae sich stark als graue etwa 1 1/2 Querfinger breite Furchen ausprägten und dass auch eine zunehmende Diastase der Mm. recti abdominis bestand. Die Palpation ergab im Bereiche der Vorwölbung, also im Epigastrium, eine sich nach links zur Nierengegend erstreckende deutliche Resistenz, welche sich „luftkissenartig" anfühlte und bei tieferen Eindrücken deutliche Fluctuation zeigte. Die aufgelegte Hand fühlte deutliche pulsatorische Hebung der Geschwulst, besonders bei Rückenlage (fortgeleiteter Aortenpuls). Ueber der sichtbaren Vorwölbung trat immer deutlicher absolute Dämpfung auf. Oberhalb der Dämpfung zeigten tympanitischer Schall und Plätschergeräusche den Magen an. Durch Aufblähen des Letzteren konnte festgestellt werden, dass der Magen vor dem Tumor lag.

Auf den Pulmones nichts Besonderes bis auf eine schmale Dämpfungszone links hinten unten, in deren Bereich durch Probepunktion noch etwas Blut entleert wurde.

Nach den geschilderten Symptomen, besonders nach der Lage der fluctuirenden Geschwulst hinter dem Magen, unmittelbar auf der Aorta abdominalis, wurde die Diagnose auf eine Pankreascyste traumatischen Ursprungs, d. h. auf eine Pseudocyste des Pankreas gestellt.

Die Operation am 6. December 1899 bestätigte diese Diagnose.

Es wurde zwischen Nabel und Schwertfortsatz in der Mittellinie eine Laparotomie gemacht. Nach Eröffnung des Peritoneums stellte sich heraus, dass Magen und zum Theil auch Omentum minus vor dem fluc-

tuirenden Tumor lag. Eine Probepunktion durch das Omentum minus hindurch ergab eine wasserhelle, eiweissreiche Flüssigkeit. Da indessen der Magen fast in der ganzen Ausdehnung vor der Cyste lag, letztere auch weit nach links hinten reichte, erschien es Geheimrath Hahn zweckmässiger, die Eröffnung von hinten her durch einen linksseitigen Lumbalschnitt zu bewerkstelligen. Der Patient wurde deshalb nach sorgfältiger Umstopfung und Bedeckung der Bauchwunde auf die rechte Seite gelegt. Da passirte, gerade als der Lumbalschnitt gemacht wurde ein Zwischenfall: mit einem dumpfen Knall trat plötzlich eine kleine Perforation der vorderen Magenwand in der Bauchwunde ein — möglicherweise verursacht durch einen liegen gebliebenen Péan. Sofort wurde deshalb der Patient wieder in die Rückenlage gebracht und die Perforationsöffnung vernäht. Nunmehr entschloss sich Geheimrath Hahn doch, die Cyste von vorn her zu eröffnen. Es wurde deshalb ein stark gebogener Troicart durch das Omentum minus in die Cyste eingestossen und ca. 1100 cbcm anfangs klare, dann trübe, fast milchige Flüssigkeit, gemischt mit kleinen weissen Fetzen entleert. Die Cystenwand, welche aus zwei dünnen Blättern bestand, wurde alsdann in die Bauchwunde eingenäht, und in die Oeffnung ein Gummidrain eingeführt. Darauf grosser aseptischer Verband nach Vernähung des lumbalen Hautschnittes. Der Cysteninhalt ist nun von Dr. Hartmann, auf dessen Station der Patient lag, genau untersucht, und ein Theil desselben Herrn Prof. Zuntz übersandt, der die Liebenswürdigkeit hatte, ebenfalls eine genaue Untersuchung vorzunehmen.

Die Menge betrug etwa 1100 cbcm. Reaction alkalisch, grosser Eiweissgehalt. Beim Stehen setzte sich eine grauweissliche dicke Schicht ab. Die darüberstehende, schwach gelblich gefärbte Flüssigkeit wurde beim Filtriren fast wasserhell.

Mikroskopisch wurden gefunden: Leucin- und Thyrosinkrystalle, vereinzelte rothe Blutkörperchen und Leukocyten, auch einzelne grosse Zellen mit grossem Kern sowie massenhafte, meist etwas abgerundete, glänzende, schwach gelblich aussehende Tafeln (nach Prof. Zuntz mit Wahrscheinlichkeit abgestorbene Peritonealepithelien).

Chemische Untersuchung:

1. Eiweiss wurde beim Verdauungsversuch mit Cystenflüssigkeit im Brutschrank langsam verdaut. Die mit dem Filtrat davon angestellte Untersuchung ergab deutliche Biuret-Reaction:

Controllversuche:

a) Mit dem Filtrat von Eiweiss und Wasser blieb die Reaction aus.

b) Eiweiss mit Wasser blieb ganz klar im Brutschrank.
Eiweiss mit klarem filtrirten Cysteninhalt wurde trübe. Besonders deutlich war beim Schütteln in einer breiten Schale die um das Eiweissstückchen auftretende weissliche Wolke.

Die Flüssigkeit enthielt also peptisches Ferment (Dr. Hartmann).

2. Amylum mit Cystenflüssigkeit im Brutschrank ergab nach längerer Zeit filtrirt deutliche Zuckerreaction nach Trommer.

Controllversuch: Amylum mit Wasser allein, sowie die Flüssigkeit allein ergab keine Zuckerreaction. — Die Flüssigkeit enthielt somit auch diastatisches Ferment (Dr. Hartmann).

3. Fett (hier Leberthran). 10 cbcm Leberthran wurden mit 10 cbcm 0,6 procentiger Sodalösung zu einer gleichmässigen Emulsion geschüttelt und mit 10 cbcm Cystenflüssigkeit versetzt.

5 cbcm von dieser Mischung brauchten, mit Phenolphthalein filtrirt, zu ihrer Neutralisation 0,5 cbcm Normal-Natronlauge.

Nachdem die Mischung ca. 8 Stunden im Brutofen gestanden hatte, waren zur Neutralisation 1,2 cbcm Normal-Natronlauge erforderlich. Es war also beim zweiten Male 0,7 cbcm Normal-Natronlauge mehr verbraucht. Dies entspricht der Bildung von 50 mg freier Oelsäuren.

Damit war also auch das Vorhandensein des fettspaltenden Fermentes erwiesen (Prof. Zuntz).

Der weitere Verlauf des Falles war sehr günstig. Nach der Operation blieb eine weitere Entleerung von Pankreassaft aus der Cyste vollkommen aus, so dass schon nach 8 Tagen das Drain entfernt werden konnte. Etwa 8 Wochen nach der Operation konnte Patient geheilt entlassen werden. Der Urin war eiweissfrei geworden. Zucker war nie aufgetreten. Patient hatte sich gut erholt und 8 Pfund am Körpergewicht zugenommen.

Vor Kurzem stellte sich der Patient wieder vor. Ich selbst konnte mich überzeugen, dass der Befund normal war. Eine Wiederfüllung der Cyste ist nicht eingetreten.

Wenn ich nun an diese 4 Krankengeschichten noch einige kurze Bemerkungen anknüpfen darf, so glaube ich, dies am zweckmässigsten zu thun, indem ich mich bei der kritischen Besprechung an die Eintheilung halte, welche Körte für die Pankreascysten aufgestellt hat.

Körte theilt die Pankreascysten nach der Art ihrer Entstehung in 3 Gruppen ein, nämlich in

1. Diejenigen, welche im Anschluss an ein Trauma entstehen.
2. Diejenigen, welche sich unter entzündlichen Erscheinungen bilden, und
3. Diejenigen, welche sich ohne bestimmte Ursache ganz allmählich nach Art einer Geschwulst bilden und erst nach Erreichung einer gewissen Grösse Erscheinungen machen.

Nach diesen 3 Gesichtspunkten hat Körte die von ihm theils aus eigener Erfahrung, theils aus der Literatur, theils aus persönlichen Mittheilungen anderer Chirurgen zusammengestellten 121 operirten Fälle geordnet.

Dabei hat sich herausgestellt, dass als häufigste Entstehungsart für Pankrescysten die unter entzündlichen Erscheinungen angegeben wird, nämlich in 51 Fällen. Die beiden anderen Arten der Entstehung werden gleich häufig angegeben, nämlich beide 33 mal. —

Wenden wir uns nun zur Betrachtung der oben angeführten 4 Fälle von Pankreascyste, so sehen wir, dass zur Gruppe I (traumatische Cyste) unser Fall 4 zu rechnen ist.

Bei der Aufnahme in das Krankenhaus am Tage nach dem Trauma erfolgte natürlich eine genaue Untersuchung des Adomens, ohne dass ausser der erwähnten schmalen Dämpfung in der abhängigen Parthie der rechten Seite irgend etwas Abnormes festzustellen war. Erst in der vierten Woche nach dem Trauma wurde die sich entwickelnde Cyste entdeckt, die dann sehr schnell bis zu einer respektablen Grösse wuchs.

Es kann wohl keinem Zweifel unterligen, dass es sich um eine sogenannte Pseudocyste handelte, welche sich in der Bursa omentalis entwickelte. Allem Anschein nach hatte das Trauma einen Einriss in das Pankreas verursacht, von welchem dann die Bildung der Pseudocyste ausgegangen ist.

Wie wir auch in unserem Falle sehen, — und wie es auch noch in drei anderen derartigen Fällen beschrieben worden ist — braucht der Inhalt durchaus nicht immer blutig gefärbt zu sein, sondern kann entweder klar oder gelblich gefärbt, oder auch mehr oder weniger getrübt sein.

Die Beschwerden waren in unserem Falle nicht besonders gross und standen in engstem Zusammenhange mit dem Magen insofern, als die wachsende Cyste einen Druck auf die Pars pylorica resp. das Duodenum ausübte und so eine Stauung des Mageninhaltes mit sekundärer Dilatatio ventriculi verursachte.

Hervorheben möchte ich hierbei noch, dass die Entwickelung der Cyste im Anschluss an das Trauma ohne jede Spur von peritonitischen Erscheinungen einhergegangen ist. Ich kann deshalb die Beobachtung, welche neuerdings Dezmann gemacht haben will. („Ueber traumatische Cysten und Pseudocysten des Pankreas — Liečnički viertnik 1900 No. 1 und 2), dass nämlich bei Pseudocysten des Pankreas im Anschluss an ein Trauma regelmässig peritonitische Symptome auftreten, nicht bestätigen. Es mag dies ja in vielen, vielleicht auch den meisten Fällen zutreffen — besonders in denjenigen, wo im unmittelbaren Anschluss an das Trauma grössere Blutungen in die freie Bauchhöhle stattgefunden haben. Dann aber bliebe doch auch die Erklärung der peritonitischen Reizerscheinungen als ledigliche Folge der intraabdominellen Blutung zulässig. In unserem Falle nun wäre das Auftreten peritonitischer Erscheinungen noch weniger auffallend gewesen, da es sich gleichzeitig um eine Verletzung |— wahrscheinlich der linken — Niere handelte, und die Erfahrung lehrt, dass bei perirenalen Blutungen im Anschlusse an Nierenquetschungen oder — Rupturen peritonische Erscheinungen nur selten fehlen.

Was den Fall 4 noch weiterhin bemerkenswerth macht, ist der

dabei gelungene Nachweis aller 3 dem Pankreassekret eigenthümlichen Fermente in der entleerten Cystenflüssigkeit. In den von Körte zusammengestellten Fällen ist es nur 14 mal geglückt, alle 3 Verdauungsfermente im Cysteninhalt nachzuweisen. Etwas häufiger (je 20 mal) konnten 1 resp. 2 Fermente nachgewiesen werden. In den meisten Fällen, soweit eine genaue chemische Untersuchung des Cysteninhaltes überhaupt vorgenommen wurde, konnte keines der Pankreasfermente nachgewiesen werden. Dass diese letztere Eventualität keineswegs gegen einen Zusammenhang der Cyste mit dem Pankreas spricht, haben mehrere Autoren an der Hand von Sectionen nachweisen können.

Was den diagnostischen Werth der Fermente anbetrifft, so ist nach den gemachten Erfahrungen am wenigsten beweisend für eine Cyste des Pankreas die Anwesenheit des diastatischen Fermentes, da dies in den verschiedensten pathologischen Flüssigkeiten vorkommen kann. Dagegen lässt sich die Anwesenheit peptischen Fermentes und vor Allem des fettspaltenden Fermentes den Zusammenhang der Cysten mit dem Pankreas als höchst wahrscheinlich, beziehungsweise sicher erscheinen.

Zur zweiten Gruppe, d. h. denjenigen Cysten, welche unter entzündlichen Erscheinungen plötzlich entstehen, könnte Fall I gerechnet werden. Hier traten in directem Anschluss an einen Partus — 5 Tage danach — plötzlich heftige Schmerzen und starkes Erbrechen auf, und der ganze Anfall verlief unter den Erscheinungen einer acuten Entzündung, während die späteren Anfälle das Bild acuter Nachschübe resp. Exacerbationen darboten. Dafür spricht auch die längere Pause in den Anfällen bei grösserer Schonung und das spätere Wiedereinsetzen derselben — vielleicht im Anschluss an eine äussere Schädlichkeit. Die Cyste wurde erst 2 Jahre nach dem Auftreten der ersten Entzündungserscheinungen entdeckt.

In der Litteratur findet dieser Fall eine Reihe von Analoga, welche beweisen, dass die Entwickelung einer Pankreascyste im Anschluss an eine Geburt zwar zu den Seltenheiten gehört, aber durchaus nicht vereinzelt dasteht.

Im ganzen fand ich 7 Fälle von Pankreascysten im Gefolge von Entbindungen und zwar: 1 mal 6 Wochen nach der Entbindung (Hayes Agnew[1]), 1 mal 3 Wochen nach der Entbindung (Ludolph[2]), 5 mal trat die Pankreasgeschwulst unmittelbar nach der Entbin-

1) Hayes Agnew, Univ. medical Magazine. May 1891.
2) Ludolph, Inaug.-Dissert. Bonn 1890.

dung auf (Gussenbauer[1]), Martin[2]), Salzer[3]), Heinricius[4]), Mayo[5]).

Die beiden anderen Fälle (Fall 2 und 3) kann man zur Gruppe 3 rechnen, d. h. zu denjenigen Cysten, welche sich ohne bekannte Ursache ganz allmählich bilden und erst dann Beschwerden machen, wenn sie eine gewisse Grösse erreicht haben. Zugleich zeigen sich gerade in dieser letzteren Hinsicht die charakteristischen Hauptunterschiede zwischen beiden Fällen, da es sich in dem einen derselben um eine zu bedeutender Grösse angewachsene, im anderen um eine noch verhältnissmässig kleine Cyste handelte.

Im Fall 2 machte die Cyste so heftige Beschwerden bei zunehmendem Wachsthum, dass der behandelnde Arzt schon dadurch direkt auf den Sitz der Erkrankung hingewiesen wurde und die nunmehr bereits ziemlich grosse Cyste feststellen konnte. Die Beobachtungsdauer bis zur Operation betrug 6—7 Monate.

Ganz verschieden hiervon verlief Fall 3. Ganz abgesehen von dem Endverlauf, auf den ich weiter unten zurückkommen möchte, war hier das Krankheitsbild ein weit leichteres, und die im Fall 2 stark ausgebildeten Symptome zeigten sich hier nur angedeutet. Die Beschwerden waren, als der Patient zur Beobachtung kam, so gering, dass dieser selbst, obwohl er Kenntniss von dem Vorhandensein einer Geschwulst hatte, seine Beschwerden garnicht einmal mit ihr in Zusammenhang brachte, vielmehr annahm, dass es sich um eine vorübergehende Magenverstimmung handelte. Dass indessen die angeführten Beschwerden thatsächlich mit der sich entwickelnden Cyste in ursächlichem Zusammenhange standen, lässt sich wohl ohne weiteres annehmen, wenn man berücksichtigt, dass es hier gelang, sehr frühzeitig ein Diagnose zu stellen, d. h. ehe die Cyste eine solche Grösse erreicht hatte, dass sie ernstliche Beschwerden verursachen konnte. Ganz besonders aber spricht für diese Annahme auch der Umstand, dass mit dem Verschwinden der Cyste auch die Beschwerden verschwanden.

Und damit komme ich auf den Ausgang dieses Falles in Spontanheilung, der ja ein ganz besonderes Interesse verdient. Wohl sind bisher einige Fälle veröffentlicht worden, in denen offenbar eine Entleerung des Cysteninhaltes in den Darm stattgefunden hat (Bull, New Jork

1) Gussenbauer, Prager med. Wochenschr. 1891.
2) Martin, Virchow's Archiv. Bd. CXX. 1890.
3) Salzer, Prager Vierteljahrsschr. 1886.
4) Heinricius, Archiv f. klin. Chirurgie. Bd. LIV. Heft 2.
5) Mayo, New York med. Record. 1894.

med. Journ. 1887. Karewski deutsche medic. Wochenschrift 1890, 46a und 47) ja von einem Falle wird berichtet (Schala-Schmidt Inaugur. Dissert. Greifswald 1892), wo mit Wahrscheinlichkeit eine Entleerung in den Magen stattgefunden hat. Aber in allen diesen Fällen wird dann von einer schnellen Wiederfüllung der Cyste berichtet, die schliesslich doch noch zur Operation nöthigte. Auch die Fälle, in denen von einem spontanen Schwinden der Cyste berichtet wird, oder bei denen — vielleicht infolge einer äusseren Verletzung — die Entleerung durch Platzen der Cyste in die Bauchhöhle erfolgte, haben, soweit sie nicht tödtlich endeten, das gemeinsam, dass sich später die Cyste wieder füllte. Es konnte also nur von einem periodischen Schwinden die Rede sein. Der einzige Fall, in welchem bisher eine spontan eingetretene Dauerheilung eintrat, ist der Fall von Stiller, in welchem nach einer Probepunktion ein Schwund der Cyste einsetzte, ohne dass, soweit die Beobachtung reichte, eine Wiederfüllung erfolgte (Körte, die chir. Erkrankungen und Verletzungen des Pankreas. Deutsche Chirurgie Lief. 45d 1898).

Was nun unseren Fall 3 anbetrifft, so hat hier offenbar infolge der andauernden heftigen Erschütterung beim Reiten eine Entleerung der Cyste in den Darm stattgefunden, die als schnell verlaufende, aber heftige und schmerzhafte Diarrhoe in die Erscheinung trat. Dabei sind zwei verschiedene Arten der Entleerung denkbar, nämlich entweder eine unmittelbare Entleerung in den Darm nach Bildung von Verwachsungen zwischen Cyste und Darmwand oder die Entleerung der Cyste in den Ductus pancreaticus und durch ihn in das Duodenum. Letzterer Ausgang wäre als der von der Natur vorgeschriebene zu betrachten und könnte so herbeigeführt sein, dass infolge der Erschütterung beim Reiten plötzlich eine vorher nicht bestehende Communication der Cyste mit dem Ausführungsgange sich gebildet hätte. Welche dieser beiden in Betracht kommenden Möglichkeiten der Spontanheilung hier eingetreten ist, lässt sich natürlich nicht entscheiden.

Unwahrscheinlich will es mir scheinen — um auch dieses zu erwähnen — dass die Entleerung der Cyste in die Bauchhöhle erfolgt sein sollte und die schmerzhafte Diarrhoe nur als Reaktionserscheinung des Peritoneums zu deuten wäre. Eine Entleerung des Cysteninhaltes in die Bauchhöhle wäre nach den darüber bisher gemachten Erfahrungen ohne Zweifel mit weit schwereren Begleiterscheinungen einhergegangen.

Ich möchte nun schliesslich dem etwaigen Einwurfe entgegentreten, dass es sich in Fall 3 vielleicht garnicht um eine Cyste des Pankreas, sondern um irgend eine andere Geschwulst gehandelt hat.

Folgende Gründe sprechen meines Erachtens entschieden für eine Pankreascyste:

Erstens war der Sitz der fluctuirenden Geschwulst sehr charakteristisch. Die Geschwulst entwickelte sich in der regio epigastrica, lag etwas nach links und der hinteren Bauchwand an, für welch letztere Annahme das deutliche Aortenklopfen sprach. Zweitens liess sich durch Aufblähung unschwer feststellen, dass Magen und Quercolon sich vor den Tumor lagerten. Drittens liess sich die Geschwulst von sämmtlichen für eine pathologische Cystenbildung in Betracht kommenden Nachbarorganen deutlich abgrenzen, und zwar hier um so leichter, da die Cyste noch nicht gross war. Eine Betheiligung der Leber, der Milz oder der Niere liess sich also dadurch mit Sicherheit ausschliessen. Als einzige differenzialdiagnostisch in Frage kommende Erkrankungen blieben dann also noch ein Echinococcus und eine Mesenterialcyste übrig. Dass es sich um einen Echinococcus des Pankreas oder der bursa omentalis gehandelt haben könnte, ist sehr unwahrscheinlich. Erstens spricht schon der Verlauf dagegen, denn es wäre an sich schon höchst unwahrscheinlich, dass ein Echinococcus auf eine solche Weise zur Ausheilung käme. Dazu kommt zweitens, dass ein Echinococcus des Pankreas eine äusserst seltene Erkrankung ist und meines Wissens bisher nur bei Sectionen gefunden ist.

Gegen eine Mesenterialcyste spricht schon allein der Sitz oberhalb des Nabels, der bei den Mesenterialcysten zu den grössten Seltenheiten gehört.

Die übrigen Eventualitäten, Cyste im grossen Netz, Cyste der Magenwand, retroperitoneale Lymphcyste, Erkrankungen, die klinisch von Pankreascysten meist nicht zu unterscheiden sind, können, da sie ausserordentlich seltene Vorkommnisse sind, füglich als unwahrscheinlich ausscheiden.

Gemeinsam allen 4 Fällen und überhaupt als typisch und für die Diagnose einer Pankreascyste verwendbar erscheinen, um es kurz zu recapituliren, folgende klinische Symptome:

1. Mehr oder weniger heftige subjektive Beschwerden: zumeist Magenbeschwerden vom einfachen Magendruck bis zu den heftigsten Schmerzen, Erbrechen und Retentionserscheinungen,
2. Abmagerung, die in Fällen von grossen Cysten sehr hochgradig werden kann,
3. Entwickelung in der Regio epigastrica, meist etwas nach links zu,
4. Sitz nahe der hinteren Bauchwand, dicht auf der Aorta und daher fortgeleiteter Aortenpuls,

5. Entsprechend der retroperitonealen Lage des Pankreas geringe oder gar keine Verschieblichkeit. Hie und da respiratorische Verschiebungen,
6. Vorlagerung des (künstlich aufgeblähten) Magens und Quercolons vor die Geschwulst.

Bei allen 4 Fällen fehlten vollkommen die Ausfallserscheinungen von Seiten des Pankreas. Niemals wurden Fettstühle beobachtet, ja meist lag sogar mehr oder weniger hartnäckige Obstipation vor. Zucker wurde im Urin nie gefunden.

Dieses Fehlen der Ausfallserscheinungen ist nicht auffallend und findet seine einfachste Erklärung darin, dass eben in keinem der 4 Fälle eine völlige Aufhebung der Pankreasfunctionen stattgefunden hatte, vielmehr genügend gesundes Drüsenparenchym vorhanden war, um die Verdauungsfunctionen aufrecht zu erhalten.

Was endlich das verhältnissmässig sehr häufige Auftreten von Eiweiss im Urin der Kranken mit Pankreascysten anbetrifft, so glaube ich, dass es sich in diesen Fällen meistens um Stauungseiweiss handelt. Da sich die Cysten sehr häufig, wie schon hervorgehoben, nach links zu entwickeln, werden sie bei zunehmendem Wachsthum sehr bald einen Druck auf die Nierengefässe dieser Seite ausüben und so Stauungen hervorrufen, die sich in einer mehr oder weniger hochgradigen Albuminurie äusserlich bemerkbar machen.

Für diese Annahme sprechen zwei Thatsachen, welche mit ziemlicher Regelmässigkeit beobachtet werden: Erstens fehlen in derartigen Fällen mit — selbst hochgradiger — Albuminurie erfahrungsgemäss meist alle pathologischen Formelemente im Harnsediment, eine Erscheinung, welche nur denkbar ist, wenn es sich um eine Albuminurie handelt, die nicht auf pathologischen Gewebsveränderungen im Nierenparenchym beruht. Zweitens — und das beweist besonders eclatant, dass das mechanische Moment die Hauptrolle spielt — verschwindet gewöhnlich nach Entleerung beziehungsweise Exstirpation der Cyste schon nach kürzester Zeit das Albumen aus dem Harn.

Die Literatur über Pankreascysten hat sich seit dem Erscheinen der Körte'schen Arbeit nicht unerheblich vermehrt. Während Körte 1898 121 Fälle von operativ behandelten Pankreascysten zusammenstellte, konnte Bessel-Hagen[1]) 1900 schon 149 solcher Fälle aufzählen. Von diesen war:

In 19 Fällen die Totalexstirpation der Cyste ausgeführt.

---

1) XXIX. Congress der Deutschen Gesellschaft für Chirurgie. 1900.

In 12 Fällen wurde die Cyste nur zum Theil excidirt, da sich eine Totalexstirpation während der Operation als unausführbar erwies Der Rest wurde in die Bauchwunde eingenäht und drainirt.

In 118 Fällen wurde die Gussenbauer'sche Methode gewählt, nämlich Einnähung der Cystenwand in die Bauchwunde, Eröffnung und Drainage.

Schon aus diesen Zahlen geht hervor, dass letztere Operationsmethode in den weitaus meisten Fällen nicht nur die vortheilhafteste, sondern auch die allein ausführbare ist. Häufig bestehen so ausgedehnte Verwachsungen der Cystenwand mit den Nachbarorganen, dass eine andere Operation als die Einnähung und Drainage von vorn herein unmöglich erscheint. Die Totalexstirpation der Cyste wird unter allen Umständen als die zwar idealere, aber entschieden weitaus gefährlichere Operationsmethode zu betrachten sein, besonders da der Kräftezustand der Patienten nur zu oft bereits ein äusserst schlechter ist. Nur selten liegen die Verhältnisse für die Exstirpation so günstig, wie in den von Zöge von Manteuffel[1]), Israël[2]), A. Zeller[3]), Keitler (Albert)[4]) und neuerdings von R. H. Fitz[5]) mitgetheilten Fällen, wo die Cyste vom Schwanztheile des Pankreas ausging und deshalb ohne besondere Schwierigkeiten zu exstirpiren war. Auch liegt nach den gemachten Erfahrungen kein genügender Grund vor, allzugrosses Gewicht auf die radicale Entfernung der Cyste zu legen, denn die Gefahr der Fistelbildung ist nicht sehr gross, wie die grosse Menge der ohne Fistel geheilten Fälle zeigt. Wünschenswerth allerdings erscheint nach Zöge von Manteuffel die Exstirpation der Adenomcysten, da bei diesen, wenn sie nur durch Einnähung und Drainage behandelt werden, besonders leicht eine Fistelbildung eintritt. Eine weitere Gefahr bei der Gussenbauer'schen Methode, nämlich das Auftreten eines Bauchbruches an der Operationsstelle, auf die B. Pollard[6]) hinweist, scheint mir nicht allzugross zu sein, denn

1) A. v. Brackel, Zur Kenntniss der Pankreascysten. Deutsche Zeitschr. f. Chirurgie. Bd. XLIX. 1898.

2) Deutsche med. Wochenschr. 1900. Nr. 22.

3) A. Zeller, Exstirpation einer Pankreascyste. Württemb. med. Correspondenzblatt. 1900.

4) Keitler, Zur Casuistik der Pankreascysten. Wiener klin. Wochenschr. 1899. Nr. 29.

5) R. H. Fitz, Multilocular cystoma of the pancreas. Amer. journal of the medical sciences. 1900. August.

6) B. Pollard, Three cases of cyst of the pancreas, treated by incision and drainage through the anterien abdominal wall. Brit. medical journal. 1899 März 11.

weder in den von Geheimrath Hahn operirten Fällen, noch in den meisten übrigen veröffentlichten Krankengeschichten ist von einer solchen Folgeerscheinung die Rede.

Was die von Bessel-Hagen vorgeschlagene Operationsmethode anbetrifft, so geht aus der Operationsgeschichte hervor, dass es sich hier allerdings um ganz besonders ungünstige Verhältnisse gehandelt hat.

Es bestand hier thatsächlich eine verzweifelte Situation, da die ganze vordere Wand der unbeweglichen Cyste von dem straff gespannten und fixirten Magen bedeckt war, eine Eröffnung der Cyste von der Bauchwunde aus ohne Verletzung des Magens also unthunlich erschien. Eine Eröffnung in der Tiefe der Bauchhöhle musste bei dem hohen Fieber und dem zu erwartenden infectiösen Inhalte der Cyste zu gefährlich erscheinen. Bessel-Hagen hat daher als einzige Möglichkeit den Weg durch den Magen hindurch gewählt, die Cyste entleert und erst dann durch den eingeführte Finger eine Stelle aufgesucht, wo die Cystenwand sich der Bauchwand unmittelbar näherte. So konnte er dann nach Vernähung der beiden Magenwände diese Stelle der Cystenwand nach Resektion des 9. und 10. linksseitigen Rippenknorpels in den oberen Winkel der Bauchwunde einnähen und die Cyste drainiren.

Glücklicherweise scheinen Fälle, in denen man auf derartige Schwierigkeiten stösst, selten zu sein; immerhin aber zeigt der Fall von Bessel-Hagen, dass es so verzweifelte Situationen geben kann, in denen man zu dem von ihm erfolgreich gewählten Mittel als Nothbehelf greifen muss. In den meisten Fällen aber, wo eine Eröffnung der Cyste von vorne her wegen ausgiebiger Verwachsungen resp. der Vorlagerung anderer Organe nicht ausführbar ist, wird eine Eröffnung der Cyste von hinten her durch den Lendenschnitt zum Ziele führen, wie es z. B. in dem von Henle operirten Falle aus der v. Mikulicz'schen Klinik [1]) geschehen ist.

Dass übrigens eine Verletzung des vorgelagerten Magens während der Operation, die bei inniger Verwachsung der Cyste mit der Magenwand gelegentlich einmal vorkommen kann, ein wenn auch unerwünschtes, so doch nicht allzugefährliches Ereigniss ist — vorausgesetzt natürlich, dass die Perforation gleich bemerkt und geschlossen wird — zeigt ausser dem oben beschriebenen Fall IV auch ein Fall aus der Breslauer Klinik [2]), der von Mikulicz operirt wurde.

1) M. Takayasu, Beitrag zur Chirurgie des Pankreas. Inaug.-Dissertation. Breslau 1898.

2) M. Takayasu, Beitrag zur Chirurgie des Pankreas. Inaug.-Dissertation. Breslau 1898. Fall IV.

VI.

Aus der Privatklinik von Prof. E. Hahn, Berlin.

Ueber stenosirende Dünndarmtuberculose.

Von

J. Sörensen.

Seitdem im Anfang des verflossenen Jahrzehnts Czerny und König ihre Beobachtungen über die Behandlung der stricturirenden Darmtuberculose veröffentlicht haben, sind eine beträchtliche Anzahl von Fällen bekannt geworden, in denen wegen tuberculöser Darmstenosen ein chirurgischer Eingriff erforderlich wurde. In der überwiegenden Mehrzahl der Fälle handelte es sich dabei um tuberculöse Erkrankung des Ileocöcaltheils des Darms, während Dünndarmstenosen bisher sehr viel seltener operirt worden sind und namentlich multiple Stricturen des oberen Darmabschnitts nur ganz vereinzelt gefunden wurden. Dieser Umstand hat Herrn Geheimrath Hahn veranlasst, mich mit der Veröffentlichung von 3 Fällen tuberculöser Stenosen des Ileum zu beauftragen, die im Laufe der letzten Jahre in seiner Privatklinik zur Behandlung gekommen sind.

Tuberculose ist eine der am häufigsten vorkommenden Affectionen des Darms und kommt in einem hohen Procentsatz der Fälle, in denen Tuberculose als Todesursache anzusehen ist, zur Beobachtung. So fand Heinze unter 1226 Fällen von Lungenschwindsucht 630 mal tuberculöse Darmgeschwüre. Fenwick und Dodwell fanden bei 883 Sectionen Schwindsüchtiger 500 mal den Darm erkrankt, und in der Statistik von Eisenhart werden auf 1000 Fälle von Tuberculose 566 Fälle von Darmtuberculose aufgeführt. Dass trotz dieser starken Verbreitung der Darmgeschwüre Verengerungen des Darmlumens durch tuberculöse Processe verhältnissmässig selten zustande kommen, ist daraus zu erklären, dass letztere im Darm noch weniger wie in anderen Organen Neigung zeigen, lokal beschränkt zu bleiben und spontan auszuheilen. Ist es erst einmal durch käsigen Zerfall der in den Lymphfollikeln oder Peyer'schen Plaques etablirten Tuberkel

zur Geschwürsbildung gekommen, so pflegt die Zerstörung auch unaufhaltsam weiter fortzuschreiten, indem einmal am Geschwürsrande neue Tuberkeleruptionen aufschiessen, die bald ihrerseits wieder zerfallen und so das Geschwür der Fläche nach vergrössern, und indem andererseits auf dem Wege der Lymphbahnen die Tuberkel die Muscularis durchwandern und alle Schichten der Darmwand durchsetzen. Ein Stillstand des Processes und ein Ersatz des zerstörten Gewebes durch gesunde Granulationen ist, wie gesagt, ein seltenes Vorkommniss, und doch ist ein mehr oder weniger vollkommenes Ausheilen des Geschwürs und narbiges Zusammenschrumpfen des neugebildeten Granulationsgewebes nothwendig, um zur Ausbildung einer Stenose zu führen. Dies gilt wenigstens für die ringförmigen, schmalen Stricturen, die im Bereich des Dünndarms beobachtet werden, während in der Ileocöcalgegend noch ein anderes Moment mit der narbigen Schrumpfung concurrirt, um eine Verengerung des Darmlumens zu verursachen. Dies ist die entzündliche Infiltration der Darmwand, die in der Umgebung tuberculöser Geschwüre des Cöcums häufig auftritt und hier zu so reichlicher Neubildung von jungem Bindegewebe führt, dass tumorähnliche Verdickungen der Darmwand entstehen. Das neugebildete Gewebe kann so massenhaft sein und im weiteren Verlauf eine so harte sclerotische Consistenz erlangen, dass knollige, tuberöse Bildungen resultiren, die makroskopisch einem Carcinom ausserordentlich ähnlich sind. Wenn nun auf diese Weise einzelne Partien der Darmwand in eine harte, starre Masse verwandelt werden, während sich andere nach partieller oder vollständiger Ausheilung von Geschwüren narbig retrahiren, so muss naturgemäss das Darmlumen in ganz unregelmässiger Weise verengt und verzerrt werden. Schneidet man den erkrankten Darm auf, so findet man einen engen gewundenen Canal, und die Schleimhaut, welche denselben auskleidet, kann neben intacten Partien ein buntes Bild aller Stadien der tuberculösen Erkrankung, von der jungen tuberculösen Infiltration bis zur alten, fest contrahirten Narbe zeigen. Der Zahl nach nehmen die so entstandenen Stenosen der Ileocöcalgegend vor den durch die Tuberculose verursachten Verengerungen anderer Darmpartien bei Weitem die erste Stelle ein. Insbesondere sind sie viel zahlreicher, als die Dünndarmstricturen. Dies ist zweifelsohne zum Theil darauf zurückzuführen, dass die Gegend der Bauhin'schen Klappe und des benachbarten Cöcums von vornherein häufiger an Tuberculose erkrankt, als andere Darmabschnitte. So fanden Fenwick und Dodwell, dass die Ileocöcalgegend in 85 Proc. aller Fälle afficirt war und dass die Neigung zu tuberculöser Erkrankung ge-

ringer wird, je weiter der betr. Darmtheil von der Klappe entfernt ist. Dem entsprechend war das Ileum nur in 28 Proc. erkrankt und das Duodenum gar nur in 3,4 Proc. Das Letztere war überhaupt nur in solchen Fällen betheiligt, wo andere Abschnitte des Darmcanals schon in einem vorgeschrittenen Stadium der Ulceration sich befanden.

Dieser Umstand also, dass die Ileocöcalgegend der Lieblingssitz der tuberculösen Geschwüre ist, dass sie in vielen Fällen zuerst und in manchen ganz allein erkrankt, kann gewiss dazu beitragen, dass sich hier Stenosen so viel öfter bilden als im Dünndarm. Ausschlaggebend aber scheint es zu sein, dass jene entzündliche Neubildung von Bindegewebe, welche, wie wir oben sahen, bei der Entstehung der Ileocöcalverengerungen eine so wichtige Rolle spielt, in den oberhalb der Klappe gelegenen Darmpartien nur selten und nur in geringem Umfange beobachtet wird. Im Dünndarm kommt eben wesentlich nur die narbige Contraction der ausgeheilten Geschwüre für die Stenosenbildung in Betracht. Nun ist es klar, dass eine ganze Reihe von Umständen zusammenkommen muss, wenn aus einem Darmgeschwür eine Stenose hervorgehen soll, die imstande ist das Darmlumen so weit zu verengern, dass die Circulation der Darmcontenta erschwert, resp. verhindert wird. Dazu gehört vor allen Dingen, dass der tuberculöse Process langsamer und nicht so bösartig verläuft, als es leider in der Mehrzahl der Fälle die Regel ist. Es ist nicht unbedingt erforderlich, dass die Krankheit ganz zum Stillstand und zum Erlöschen kommt. Das beweisen die Fälle, bei denen man in unmittelbarer Nähe der Narbe, sowohl in der Schleimhaut als unter dem Peritoneum Tuberkel in den verschiedensten Stadien der Entwicklung und des Zerfalls findet. Aber der Geschwürsgrund muss wenigstens Zeit finden, sich zu reinigen und sich mit gesunden Granulationen zu bedecken, und die letzteren müssen von neuer Tuberkelinvasion verschont bleiben, so dass ihnen die Möglichkeit gegeben ist, sich in widerstandsfähiges Narbengewebe umzuwandeln. Ferner muss das Geschwür ringförmig sein oder doch den grössten Theil der queren Circumferenz des Darms einnehmen, wenn durch die Ausheilung und Vernarbung die Lichtung des Darmlumens soweit verkleinert werden soll, dass man von einer wirklichen Stenose reden kann. Sind die Geschwüre klein, oder ist ihr grösster Durchmesser, was allerdings bei tuberculösen Geschwüren die Ausnahme ist, der Längsachse des Darms parallel gestellt, so können sie immerhin vernarben, ohne dass dadurch die Passage des flüssigen Dünndarminhalts gestört wird.

Ist es nun unter günstigen Verhältnissen zur Ausheilung und Vernarbung eines Ringgeschwürs gekommen, so entsteht eine circuläre

Strictur, die sich ganz besonders in einer Hinsicht auffällig von den Verengerungen im Gebiet des Cöcums unterscheidet. Während letztere dadurch ausgezeichnet sind, dass sie meistens in der Längsachse des Darms eine erhebliche Ausdehnung haben und oft auf Strecken von vielen Centimetern Länge das Darmlumen comprimiren und verzerren, haben wir es im Dünndarm gewöhnlich mit ausserordentlich schmalen Narbenringen zu thun. Die Narbenschrumpfung verkleinert eben das Gebiet des ehemaligen Geschwürs nach allen Richtungen und ebenso wie durch ihren Einfluss der Ring in der Querachse immer enger und enger wird, so wird auch die Ausdehnung in der Längsrichtung des Darms immer geringer, bis sich schliesslich als Endprodukt des ganzen Processes ein ganz schmaler Narbenstreif präsentirt. Der Darm zeigt dann an der betreffenden Stelle das Aussehen, als wenn man ihn mit einer Ligatur fest umschnürt hätte und er nach Lösung des Fadens nicht mehr imstande gewesen wäre, sich wieder auszudehnen. Ein typisches Exemplar einer solchen schmalen circulären Stenose bekamen wir in unserem ersten Falle zu sehen, und ich möchte die betreffende Krankengeschichte als Illustration des Gesagten an dieser Stelle einschieben.

Fall I. 54jähriger Mann, dessen Mutter an Schwindsucht gestorben ist, der aber selbst immer gesund war, nie hustete, nie Typhus und nie Durchfälle hatte. Seine Krankheit begann vor 4 Jahren in der Nacht mit heftigen kolikartigen Schmerzen in der Unterbauchgegend, die plötzlich anfingen, mehrere Stunden dauerten und vorübergingen, als sich starke Diarrhoe einstellte. Darauf war er ein Jahr lang ganz gesund. Von da ab traten wieder, Anfangs seltener, später häufiger, Kolikanfälle auf, die meistens 4—5 Stunden nach der Mahlzeit begannen, mehrere Stunden lang krampfartige in Paroxysmen auftretende Schmerzen verursachten und nach deren Aufhören sich jedesmal Durchfall einstellte. Dabei bestand kein Fieber, kein Aufstossen oder Erbrechen. Kein Abgang von Blut oder Eiter und Schleim. In der letzten Zeit kam alle 2—3 Tage ein Anfall. Patient hat im letzten Jahr 30 Pfund an Gewicht verloren.

In der Klinik wurde während mehrerer Tage kein Anfall beobachtet, auch sonst war der Untersuchungsbefund völlig negativ. Der Kranke hatte gesunde Lungen, normale Temperatur. Der Urin sowohl wie die spontan und regelmässig entleerten Fäces waren frei von abnormen Beimengungen. Auch am Abdomen war mit den üblichen Untersuchungsmethoden, auch bei der Untersuchung in Narkose nichts Abweichendes zu finden. Als man jedoch dem Kranken ein Abführmittel gab, änderte sich plötzlich das Bild. Es traten alsbald Schmerzen in der Nabelgegend auf. Man sah durch die dünnen Bauchdecken in der Mitte des Leibes und in der Unterbauchgegend Darmschlingen in lebhafter, wurmförmiger Bewegung, und in kurzen Zwischenräumen bäumte sich dicht über der Symphyse eine stark geblähte Darmschlinge auf, so dass man sie quer

über die ganze Unterbauchgegend als einen grossen wurstförmigen prallelastischen Tumor sehen und fühlen konnte.

In diesem Zustand blieb sie einige Augenblicke und sank dann unter lautem Gurren in sich zusammen, um bald darauf an derselben Stelle wieder sichtbar zu werden. Jedesmal wenn sich die Schlinge aufblähte, empfand der Kranke heftige krampfartige Schmerzen. Es erfolgte kein Stuhlgang und es gingen keine Blähungen ab. Im Laufe des nächsten Tages wurde das Abdomen allmählich meteoristisch aufgetrieben, es trat Aufstossen und Erbrechen ein und das Erbrochene zeigte schon nach kurzer Zeit fäculenten Geruch. Die Zunge wurde trocken, die Pulsfrequenz stieg auf 120 Schläge in der Minute und die Kräfte verfielen rasch, sodass man sich zur Laparotomie entschloss.

Operation am 11. November 1894: Aethernarkose. Nach Eröffnung der Bauchhöhle fliessen einige Esslöffel voll leicht getrübter Flüssigkeit ab und stark erweiterte Dünndarmschlingen drängen sich in die Wunde vor. Sie werden durch Compressen zurückgehalten, und man findet nun, dass der ganze Dickdarm, das Cöcum und der unterste Theil des Ileum bis etwa ein Meter aufwärts von der Klappe leer und zusammengefallen sind, im Uebrigen aber ein ganz normales Aussehen zeigen. Weiter oben ist der Dünndarm enorm aufgebläht und mit Gas und flüssigen Massen angefüllt. Die Grenze zwischen den erweiterten und den leeren Darmpartien wird durch eine ganz schmale, höchstens 1 cm breite, circuläre Narbe gebildet. Diese schnürt den Darm ringsherum so zusammen, dass sie eine tiefe Furche bildet und das Darmlumen völlig verschliesst. Sie hat ein weissgraues sehniges Aussehen und fühlt sich ausserordentlich hart und derb an. Verwachsungen mit anderen Darmtheilen sind nicht vorhanden, dagegen finden sich im Mesenterium in der Nähe der Strictur einige erbsengrosse Lymphdrüsen und unter der Serosa, oberhalb und unterhalb des Narbenringes ist eine Anzahl grauer, durchscheinender Knötchen verstreut. Auffallend ist der Unterschied in der Beschaffenheit der Darmwände, wenn man die über der Stenose gelegenen mit den unterhalb derselben befindlichen Theilen des Ileum vergleicht. Letztere sind auffällig blass, dünn und weich, erstere sind durch starke Gefässinjection dunkelblauroth gefärbt, zeigen eine erhebliche Zunahme der Wanddicke und fühlen sich viel härter und derber an als normaler Dünndarm.

Bei dem schlechten Kräftezustand des Patienten war es geboten, die Operation schnell zu beendigen. Es wurde daher zwischen den Schenkeln der Ileumschlinge, an deren Spitze die Strictur lag, eine seitliche Anastomose mittels der Naht angelegt, und darauf die Bauchhöhle geschlossen.

Wir haben oben hervorgehoben, dass die Tuberculose am häufigsten in den Partien des Dünndarms localisirt ist, welche der Bauhin'schen Klappe am nächsten liegen, und sehr oft scheint der Verlauf so zu sein, dass von hier aus in etappenweisen Nachschüben allmählich höher gelegene Darmtheile befallen werden, sodass schliesslich der ganze Darm bis zum Pylorus hinauf erkrankt ist. Unter anderen Umständen jedoch findet man an beliebigen Stellen des Dünndarms

solitäre oder multiple Herde, welche letzteren durch kleinere oder grössere Strecken ganz gesunden Darms von einander getrennt sein können. Bei dieser Sachlage leuchtet es ein, dass unter besonders geeigneten Verhältnissen, durch Ausheilung mehrerer ringförmigen Geschwüre gleichzeitig an verschiedenen Stellen Verengerungen des Darms zustande kommen können, und in der That sind derartige multiplen Stenosen in einer gewissen Zahl zur Beobachtung gekommen. Im Jahre 1896 hat Hofmeister die bis dahin bekannt gewordenen Fälle mehrfacher tuberculöser Stricturen des Dünndarms gesammelt und selbst die Geschichte eines Kranken veröffentlicht, bei welchem, auf 2 m Dünndarm vertheilt, 12 annuläre Einschnürungen sich fanden. Er giebt an, dass seit dem bekannten Fall von Köberlé aus dem Jahre 1881 12 mal wegen multipler tuberculöser Dünndarmstricturen operirt worden ist, und berichtet ausserdem über 8 Fälle, wo sich derartige Veränderungen des Dünndarms bei der Section fanden. Die Zahl der Stenosen war in den einzelnen operirten Fällen ausserordentlich verschieden. Fünfmal war der Darm an 2 Stellen eingeschnürt, je einmal waren 3, 4 und 5 Stricturen vorhanden, zweimal fanden sich 6, einmal 7, einmal 8 und dreimal 12 Verengerungen. Auch die Localisation im Darm war regellos, doch fanden sich die meisten Stenosen im untersten Theil des Dünndarms und mehrmals war gleichzeitig ein tuberculöser Ileocöcaltumor vorhanden. Ueber den ganzen Dünndarm vertheilt waren die Stricturen in einem Fall von Boiffin: Dans un cas j'ai constaté des retrécissements multiples disseminés sur tout l'intestin grêle.

Seitdem ist noch ein Fall von Lennander veröffentlicht worden, bei welchem sich bei der Operation eine enge und 3 unvollständige Stenosen des Ileum fanden, und ganz neuerdings haben Reichenbach und Henle je einen Fall bekannt gemacht.

In unseren beiden Fällen, deren Geschichte ich hier folgen lasse, handelte es sich, wie ich vorweg bemerken will, um je 10 circuläre Stricturen des unteren Ileum, und bei beiden Kranken war gleichzeitig auch die Ileocöcalgegend von der Tuberculose befallen.

Fall II. 2. November 1899. Die 25jährige Kranke ist die Tochter des unter I beschriebenen Patienten. Sie selbst soll in der Kindheit gesund gewesen sein, jedoch war sie immer auffällig blass und mager. Seit 3 Jahren ist sie kinderlos verheirathet. In den letzten Jahren hat sie öfters an Husten gelitten. Fieber und Nachtschweisse waren nicht vorhanden. Im Juli 1899 erkrankte sie an Schmerzen in der rechten Unterbauchgegend. Die Krankheit wurde als Parametritis angesehen und mit feuchten Umschlägen und Ichthyolscheidentampons behandelt. Nach 3 Wochen hörten die Schmerzen auf, aber 14 Tage später erkrankte

Pat. von Neuem. Diesmal war in der Blinddarmgegend eine Anschwellung zu fühlen, es traten anfallsweise krampfartige Schmerzen unterhalb des Nabels auf und bei jedem Schmerzanfall merkte sie, dass in der rechten Unterbauchgegend eine Darmschlinge sich stark aufblähte, um nach einigen Minuten unter lautem Gurren wieder zusammenzusinken. Stuhlverstopfung bestand in den ersten Tagen, später regelte sich der Stuhlgang von selbst. Fieber war nicht vorhanden. Die Behandlung bestand in Eisumschlägen auf das Abdomen und Opium innerlich. Pat. hütete 6 Wochen lang das Bett, dann war sie kurze Zeit gesund und schmerzfrei, aber nach einem Diätfehler kehrte der alte Zustand wieder. Seit Mitte August 1899 ist sie nun immer krank gewesen. Die Schmerzen in der rechten Bauchseite verschwanden niemals ganz. Die Anschwellung daselbst blieb bestehen, Schmerzattaquen und lokaler Meteorismus traten häufig, in unregelmässigen Perioden auf. Stuhlverhaltung und Diarrhöen waren aber nicht vorhanden. Pat. hustete, hatte Nachtschweisse und mässige Temperatursteigerungen.

Status praesens: Blasse, anämische, hochgradig abgemagerte Frau. Panniculus fehlt fast vollständig. Es bestehen unregelmässige, leichte Temperatursteigerungen bis 38,5°. Die Morgentemperatur ist meistens am höchsten. Nachts starke Schweisse. Pat. hustet etwas, wirft aber nichts aus. Urin frei von Eiweiss und Zucker. Thorax schmal und flach. Ueber der rechten Lungenspitze leichte Dämpfung, über beiden Spitzen exspiratorisches Rasseln und Knacken. An den Lippen herpetiformer Ausschlag. Herz gesund. Puls 100 in der Minute, klein und weich. Zunge feucht, grau belegt, zeigte an den Rändern Zahneindrücke. Stuhlgang erfolgt spontan. Auf leichte Abführmittel weichliche, breiige Entleerung ohne abnorme Beimengung. Am Abdomen, das in den mittlern Partien leicht meteoristisch aufgetrieben ist, sieht man durch die dünnen Bauchdecken die Dünndarmschlingen in lebhafter, peristaltischer Bewegung. In Zwischenräumen von wenigen Minuten bläht sich zwischen Nabel und rechtem Lig. Poupart. eine Darmschlinge stärker auf, so dass sie sich wie im Hochrelief an der Oberfläche abzeichnet, und sinkt nach ganz kurzer Zeit wieder zusammen, wobei man ein gurrendes Geräusch hört. Solange die Aufblähung dauert, empfindet die Kranke einen lebhaften, krampfartigen Schmerz. In der Ileocöcalgegend fühlt man einen hühnereigrossen, walzenförmigen, harten und nach allen Richtungen ziemlich leicht beweglichen Tumor.

Operation: Nachdem der Darm durch Abführmittel und Darmausspülungen möglichst entleert ist, wird in Chloroformnarkose ein etwa 10 cm langer Schnitt durch die Bauchdecken geführt, der 2-querfingerbreit einwärts von der Spin. ant. sup. oss. ilei beginnt und dem Ligament. Poupart. dext. parallel läuft. Nach Eröffnung des Peritoneums fliesst eine ziemlich beträchtliche Menge klarer, leicht sanguinolenter Flüssigkeit ab. In die Wunde stellt sich sofort das Cöcum ein, das in einen hühnereigrossen, unregelmässig höckerigen Tumor verwandelt ist und durch einen kleinfingerdicken, derben Strang an die seitliche Bauchwand adhärirt. Der Strang wird zwischen zwei Ligaturen durchschnitten, und nun kann man das Cöcum vorziehen. Seine Wandungen sind auf eine Strecke von etwa 8 cm nach abwärts von der Klappe in unregelmässiger

Weise verdickt. Es wechseln knollig prominente Stellen mit narbig eingezogenen Partien.

Letztere haben eine bläulich-weisse Farbe, im Uebrigen zeigt die Darmwand dunkelrothe Färbung und starke Gefässinjection. Ueber die Serosa verstreut findet sich eine Anzahl kleiner Knötchen, die in der Grösse zwischen einem Mohnkorn und einer Linse schwanken. Die kleineren sind hellgrau, zart, durchscheinend, die grösseren dagegen mehr opaque, häufig mit einem gelblichen Centrum. Alle sind von einem feinen Kranz erweiterter Gefässe umgeben. Das Lumen des Cöcum ist nicht ganz verlegt, man kann vielmehr mit dem Finger durch die Ileocöcalklappe eine Strecke weit in den Blinddarm hineindringen. Der Wurmfortsatz findet sich, in derbe Verwachsungen eingebettet, nach aussen und oben umgeschlagen. Er hat die Länge und Dicke eines kleinen Fingers. Sein Serosaüberzug ist, abgesehen von den verwachsenen Partien, glatt und durchscheinend, jedoch finden sich auch auf ihm kleine graue Knötchen. Colon ascendens und transversum sind leer, blass und dünn, im Uebrigen unverändert. Dagegen ist der unterste Theil des Ileum bis reichlich ein Meter aufwärts von der Klappe erkrankt. Dieser Theil des Darms zeigt im Ganzen starke Verdickung der Wandungen und dunkelrothe Farbe infolge starker Gefässinjection. In Zwischenräumen von je 10 cm finden sich circuläre Stricturen, die zwar nirgends das Lumen des Darms vollständig verlegen, es aber stark einschnüren. Die einzelnen Stricturen sind ringförmig; es sieht aus, als wenn der Darm mit einem Faden zusammengeschnürt worden wäre und sich nach Lösung der Ligatur nicht wieder ausgedehnt hätte. Dementsprechend hat der einschnürende Ring in der Längsachse des Darms nur eine geringe Ausdehnung: er ist höchstens $^1/_2$ cm breit. Die Stricturen fühlen sich hart und derb an und stechen mit ihrer grauweissen Färbung scharf von der dunkelrothen Umgebung ab. Die Serosa der nächsten Nachbarschaft ist gegen den Narbenring hin in schmale Falten zusammengezogen, die der Längsachse des Darms parallel stehen. Ausser diesen ringförmigen Stenosen sind in der Darmwand eine ganze Anzahl narbig eingezogener Stellen vorhanden, die in verschiedener Entfernung vom Mesenterialansatz gelegen sind und deren grösster Durchmesser meist in die Querachse des Darms fällt. Sie zeigen alle ein grauweisses, derbes narbenähnliches Centrum, um das die Darmwand der Umgebung strahlig zusammengezogen ist. Ueber die Serosa der ganzen erkrankten Darmpartie verstreut findet sich eine grosse Zahl von miliaren und submiliaren grauen Knötchen. Zwischen den einzelnen Stricturen ist der Darm durch Gase und flüssigen Koth erheblich ausgedehnt, ebenso ist das Ileum oberhalb der letzten Verengerung stark angefüllt und hier zeigt der Darm eine auffällige Zunahme der Wanddicke, die sich noch eine ganze Strecke nach aufwärts, gegen den Magen zu, constatiren lässt. Im Bereich der erkrankten Darmstrecke sind im Mesenterium einzelne vergrösserte Lymphdrüsen zu finden.

Zwischen dem Ileum, an einer Stelle etwa 20 cm aufwärts von der letzten Stenose und dem Quercolon wird eine seitliche Anastomose mittels der Naht angelegt. Schluss der Bauchwunde in drei Etagen. Pflasterverband.

Fall III. 8. August 1900. Dreissigjähriger Mann aus ganz gesunder Familie. Pat. war selbst immer gesund, hat als Soldat die Anstrengungen des Dienstes mit Leichtigkeit ertragen, hat insbesondere nie Hustenkrankheiten und nie Verdauungsstörungen gehabt. Im Anfang des Jahres 1900 machte er eine längere Reise, auf welcher er mancherlei Strapazen zu ertragen hatte und viele Excesse in Baccho und Venere beging. Als er im März 1900 zurückkehrte, fühlte er sich elend, obgleich er keine besonderen Beschwerden hatte, und als er sich wiegen liess, wurde ein Gewichtsverlust von 15 Pfund constatirt. Sehr bald darauf traten Schmerzen unterhalb des Nabels auf, die eine Stunde nach jeder Mahlzeit begannen und jedesmal stundenlang andauerten. Der Stuhlgang war dabei regelmässig und Auftreibung des Leibes, Aufstossen und Erbrechen waren nicht vorhanden. Ob er Fieber hatte, lässt sich nicht eruiren. Er wurde eine Zeit lang mit Breidiät und Bismut. subnitr. behandelt, wurde aber immer elender und nahm jede Woche ein Pfund ab. Nun musste er auf ärztliche Anordnung Karlsbader Wasser trinken. Danach bekam er heftige Durchfälle, und der Gewichtsverlust steigerte sich auf 3 Pfund in der Woche.

Status praesens: Grosser, starkknochiger Mann von kachektischem Aussehen. Körpergewicht 123 Pfund. Kräftezustand schlecht, schwankt beim Gehen. Starke Nachtschweisse. Abendtemperaturen 37,9—38,5, Puls 88—100 in der Minute, voll, weich, deutlich dikrotisch. Im Urin nichts Abnormes. Zunge feucht, in der Mitte roth, an den Rändern mit braunem Belag. Appetit ist vorhanden, Durst nicht gesteigert. Abdomen nicht aufgetrieben. Bauchmuskeln auffällig stark gespannt. Keine peristaltischen Bewegungen, keine ausgedehnten Darmschlingen sichtbar. Kein Gurren und kein Plätschern. In der Ileocöcalgegend ist ein faustgrosser, verschieblicher Tumor fühlbar. Die rechte Niere ist unter dem Rippenbogen zu fühlen, sie ist nach Form, Grösse und Consistenz nicht verändert und nicht druckempfindlich. An der Leber nichts Abnormes. Der Stuhl war angehalten, aber auf eine Gabe Rizinusöl wurden grosse Mengen harten, knolligen, faulig stinkenden Koths entleert. Abnorme Beimengungen von Blut, Schleim oder Eiter wurden nicht darin gefunden. Nachdem diese Kothmassen entleert waren, war der grosse Tumor in der Ileocöcalgegend verschwunden und man fühlte an seiner Stelle nur undeutlich eine geringe Resistenz, die den Bauchdecken dicht anzuliegen schien und gegen dieselben und in der Bauchhöhle leicht verschieblich war. Druck auf diese Stelle verursachte Schmerzen, die in die linke Bauchseite ausstrahlten und links unterhalb des Nabels am lebhaftesten empfunden wurden.

Der Patient wurde die nächste Zeit im Bett gehalten und mit leichter gemischter Kost ernährt. Dabei hob sich sein Kräftezustand etwas, und er nahm 1—1½ Pfund in der Woche zu. Dagegen blieb die Resistenz in der Ileocöcalgegend unverändert, Abends war leichte Temperatursteigerung bis 38,3 vorhanden und Nachts traten profuse Schweisse auf.

Operation: Chloroformnarkose. Schnitt durch die Bauchdecken 4 cm einwärts von der Spina ant. sup. oss. ilei beginnend und schräg nach unten und innen verlaufend. Das Cöcum wird vorgezogen, und man findet seine Wände auf eine Strecke von 5—6 cm abwärts von der Klappe

in unregelmässiger Weise verdickt, so dass eine tumorähnliche walzenförmige Masse gebildet wird. Die Klappe ist durchgängig. Im Bereich des Tumors sind die Gefässe stark erweitert, und längs ihres Verlaufs sieht man dicht aneinander gereiht eine Anzahl von hellgrauen, durchscheinenden Knötchen, die nirgends grösser sind als ein Hirsekorn. Verkäste Knötchen sind nicht vorhanden, der seröse Ueberzug ist intact. Der Wurmfortsatz zeigt normales Aussehen. Verfolgt man das Ileum von der Klappe an aufwärts, so findet man, dass auf eine Entfernung von über 1 Meter die ganze Darmwand dunkelroth aussieht, und dass ihre Gefässe stark erweitert sind.

Auf dieser Strecke finden sich in Abständen von je 10 cm ungefähr 10 Stellen, wo die Darmwand eine circuläre 1—1½ cm breite Verdickung zeigt, durch die das Lumen des Darms in mässigem Grade eingeengt wird. Eine hochgradige Stenosirung ist nirgends vorhanden. Die einzelnen Ringe fühlen sich ziemlich derb an, aber sie zeigen nirgends die harte Consistenz einer alten Narbe. Unter der Serosa der infiltrirten Partien sieht man eine grosse Zahl von grauen, durchscheinenden miliaren Knötchen, die so dicht aneinander gereiht stehen, wie die Körner in einem Maiskolben. Infiltrirte Mesenterialdrüsen sind nicht vorhanden. Oberhalb des letzten Ringes findet sich eine mässige Hypertrophie der Darmwand. Weiter oben ist das Ileum gesund und ebenso der Dickdarm. — Es wird zwischen dem Ileum, 20 cm oberhalb der letzten Strictur, und dem Colon ascendens eine seitliche Anastomose angelegt. Fortlaufende Seidennaht der Schleimhaut und der Muscularis, Serosaknopfnähte. Naht der Bauchwunde in drei Etagen. Pflasterverband.

Die ausserordentlich grosse Vielgestaltigkeit der pathologischen Veränderungen, die wir in den einzelnen Fällen von stenosirender Dünndarmtuberculose in dem erkrankten Organ vorfinden, macht es begreiflich, dass auch das klinische Bild, welches durch diese Affektion hervorgebracht wird, ein sehr wechselndes sein muss und dass die diagnostischen Schwierigkeiten, denen wir am Krankenbette gegenüber stehen, grosse und oft genug unüberwindliche sind. Es sind im Wesentlichen zwei Gruppen von Symptomen, mit denen wir zu thun haben und von denen die eine sich zusammensetzt aus den Erscheinungen, welche die Grundkrankheit, die Geschwürsbildung im Darme hervorruft, während die andere gebildet wird durch die Zustände, welche nach Ablauf des eigentlichen Krankheitsprocesses als Folge der stenosirenden Narbenbildung auftreten. In den Fällen von Dünndarmtuberculose nun, welche uns hier besonders interessiren, bei denen es zur Ausbildung narbiger Stricturen gekommen ist, wird naturgemäss die ersterwähnte Symptomenreihe meistens in den Hintergrund treten, da es ja eine Vorbedingung für das Zustandekommen dieser Stricturen ist, dass die tuberculösen Geschwüre ganz oder doch theilweise ausgeheilt sind. Dementsprechend werden wir bei diesen Kranken die gefürchteten Symptome der Darmschwindsucht: unstill-

bare Durchfälle, Lienterie, Abgang von Blut und Eiter mit dem Stuhl, hektisches Fieber, selten besonders ausgeprägt finden. Ja, es können alle diese Erscheinungen vollständig fehlen, der tuberculöse Process kann vollständig symptomlos verlaufen und der Kranke kann sich für ganz gesund halten bis zum ersten Auftreten von Stenosenerscheinungen. So war es in unserem ersten Falle. Der Patient hatte bis zu dem Tage, wo er seinen ersten Kolikanfall bekam, nie an Verdauungsstörungen gelitten, hatte nie Diarrhoe gehabt, nie gefiebert und keine abnormen Beimengungen im Stuhlgang bemerkt. Auch während der Beobachtung in der Klinik konnte nichts derartiges constatirt werden, und da er ausserdem nicht lungenkrank war, so fehlte jeder Hinweis auf einen vorhandenen oder vorausgegangenen tuberculösen Process im Darm. Nun haben wir allerdings gesehen, dass bei diesem Kranken die tuberculöse Erkrankung sich auf einen kleinen Bezirk des Dünndarms beschränkt hatte und dass allem Anschein nach nur ein einziges Geschwür vorhanden gewesen war, sodass es erklärlich wird, wie die Krankheit so lange Zeit hindurch völlig latent bleiben konnte. Bei unseren beiden andern Patienten hat die Darmtuberculose ebenfalls keine sehr stürmischen Erscheinungen verursacht, aber bei diesen beiden waren immerhin einige Symptome vorhanden, die den Verdacht auf eine tuberculöse Erkrankung wachrufen mussten. Hierzu gehört vor Allem der schnelle Verfall der Kräfte, der rapide Gewichtsverlust und das schleichende Fieber, welches bei der einen Patientin (Fall II) eine Zeit lang einen ausgesprochenen typus inversus mit hohen Morgentemperaturen und abendlichen Remissionen zeigte Bei keinem unserer Patienten haben wir abnorme Beimengungen zu den Fäces gefunden und namentlich den Abgang von Eiter, der von manchen Autoren (Nothnagel) für besonders charakteristisch gehalten wird, konnten wir nicht beobachten. Dagegen fiel bei Fall III auf, dass die entleerten Fäces einen aashaften, fauligen Geruch zeigten.

Was nun die zweite Symptomenreihe, die Gruppe von Erscheinungen anbelangt, die auf die Stricturbildung im Darm zurückzuführen ist, so ist zunächst zu erwähnen, dass die Störungen in der Passage des Darminhalts, welche durch tuberculöse Stenosen des Dünndarms verursacht werden, sich in keiner Weise unterscheiden von solchen, die durch andere allmählich entstandene Verengerungen des Darmlumens bedingt werden. Ein ringförmiges Carcinom, die Narbe eines Typhusgeschwürs, eine Abschnürung durch peritonitische Adhäsionen können genau in gleicher Weise die Circulation der Darmcontenta hindern, wie eine tuberculöse Narbe. Wir dürfen demnach nicht darauf rechnen, bei den tuberculösen Stricturen Obstructionssymptome zu

finden, die für diese anatomische Form der Canalisationshindernisse charakteristisch wären. Das Auftreten der Obstructionserscheinungen ist vielmehr abhängig von rein mechanischen Verhältnissen, und die Factoren, welche dabei in erster Linie in Betracht kommen, sind die grössere oder geringere Enge des Strictur, die Beschaffenheit des Darminhalts, die Leistungsfähigkeit der Darmmusculatur und schliesslich der höhere oder tiefere Sitz des Hindernisses im Darme selbst.

Die tuberculösen Stenosen des Dünndarms sind nach ihrem ganzen Wesen geeignet, im Laufe der Zeit die Lichtung des Darms ganz erheblich einzuengen. Hat sich einmal die typische ringförmige Narbe gebildet, so schrumpft sie auch langsam, aber sicher immer mehr zusammen und schnürt das Darmlumen immer mehr ein, bis schliesslich so hohe Grade der Verengerung entstehen, dass sie praktisch einem völligen Verschluss gleichkommen. Einen solchen Fall von fast vollständiger Aufhebung der Permeabilität des Darmrohrs hat Litten veröffentlicht. Er fand im unteren Theil des Ileum über einander 6 ringförmige Stenosen, die so eng waren, dass man durch die einzelnen Narbenringe kaum eine dünne Sonde hindurchführen konnte und dass beim senkrechten Aufhängen des herausgenommenen Darms kein Tropfen des flüssigen Inhalts durch die verengten Stellen abfloss. Auch bei einem unserer Kranken (Fall I) war die Stenose schliesslich so eng geworden, dass sie einen definitiven Verschluss des Darmlumens herbeigeführt hatte, während die zahlreichen Stenosen bei Fall II und III das Lumen zwar beträchtlich einengten, aber immerhin dem flüssigen Darminhalt die Passage noch gestatteten. Wie lange es im einzelnen Fall dauert, bis die schrumpfende Narbe in erheblicher Weise das Darmrohr einschnürt, ist nicht leicht zu bestimmen, da wir kaum jemals imstande sein werden, den Zeitpunkt zu ermitteln, an welchem das betreffende Geschwür anfing zu heilen und in seinem Grunde junges Bindegewebe zu bilden. Das aber können wir aus dem Verlauf der Krankheit bei einzelnen Patienten schliessen, dass es unter Umständen sehr langer Zeit bedarf, bis die Contraction des Narbenrings zur völligen Occlusion des Darmlumens führt. Wenn uns z. B. ein Kranker (Fall I) berichtet, dass er schon 4 Jahre, bevor es bei ihm zum völligen Darmverschluss kam, einen ausgesprochenen Anfall von Occlusion hatte, so müssen wir annehmen, dass schon damals eine Stenose ziemlich hohen Grades bestanden hat, die dann im Laufe der 4 Jahre immer enger und enger wurde, bis schliesslich die Passage völlig und definitiv verlegt war.

Durchaus irrig wäre es nun, anzunehmen, dass entsprechend dieser langsamen und allmählichen Zunahme der Verengerung auch

in allen Fällen die durch die Stenose bewirkte Funktionsstörung allmählich auftritt und langsam sich stärker ausbildet. Wir sehen im Gegentheil, dass die tuberculösen Dünndarmstricturen oft ausserordentlich lange latent bleiben, dass die Störungen, welche sie verursachen, oft ganz plötzlich auftreten und dass sie dann wieder für kürzere oder längere Zeit spurlos verschwinden können. Diese auffälligen Erscheinungen erklären sich aus den besonderen mechanischen Verhältnissen, welche durch das Auftreten einer Stenose im Dünndarm geschaffen werden. Eine jede Stenose erheblichen Grades muss die Fortbewegung des Darminhalts erschweren, und auf diese Störung des Kothlaufs sind in letzter Linie alle Symptome der Verengerung zurückzuführen. Sind nun aber, wie das im Dünndarm der Fall ist, die Darmcontenta von dünnflüssiger Consistenz, so werden sie auch Stenosen von ziemlich erheblicher Enge noch ohne Anstand passiren und das Hinderniss wird unbemerkt bleiben. Aber auch dann, wenn der Darminhalt anfängt, sich oberhalb der Strictur zu stauen, braucht es noch nicht gleich zu wahrnehmbaren Störungen zu kommen. Die Stauung der Contenta und die durch dieselbe veranlasste Dehnung der Darmwandungen giebt nämlich alsbald den Reiz ab, der eine compensatorische Hypertrophie des Muscularis hervorruft (Nothnagel). Diese ist zu deuten als eine echte Hypertrophie im Sinne Virchow's: die einzelnen Muskelfasern nehmen an Breite und Volumen zu, ohne dass eine Vermehrung der Zahl nach stattfindet. Eine solche Hypertrophie ist nach den Untersuchungen Herczel's in ihren Anfängen schon am 4. bis 5. Tage nach dem Auftreten eines Hindernisses im Darm zu constatiren, aber es liegt auf der Hand, dass sie da besonders stark ausgeprägt sein wird, wo ein längeres Bestehen der Passagestörung hinreichend Zeit zu ihrer Ausbildung gewährt und wo infolge besonders hochgradiger Verengerungen sehr erhebliche Ansprüche an die Arbeitsleistung der Musculatur gestellt werden. Bei den tuberculösen Dünndarmstenosen sind beide Bedingungen erfüllt, sie gelangen sehr langsam zur Ausbildung und werden im Laufe der Zeit sehr eng, dementsprechend findet man bei Kranken, bei denen die Stenose lange Zeit bestanden hat, wie in unserem ersten Falle, eine ganz erhebliche Zunahme in der Wanddicke des Darms oberhalb der engen Stelle. Durch diese Zunahme in der Masse ihrer contractilen Elemente wird nun naturgemäss die Leistungsfähigkeit der Darmwand beträchtlich erhöht und sie wird dadurch in den Stand gesetzt, die Circulation des Darminhalts aufrecht zu erhalten bei Verengerungen, zu deren Ueberwindung die gewöhnlichen peristaltischen Kräfte bei Weitem nicht mehr ausgereicht hätten.

Diese Arbeitshypertrophie der Darmwand ist, wie ich hier nebenbei erwähnen will, einer schnellen Rückbildung fähig, wenn Umstände eintreten, welche eine erhöhte Arbeitsleistung des Darms überflüssig machen. Das wird durch eine Beobachtung von Lennander erhärtet. Er fand bei einer Patientin, die er wegen multipler tuberculöser Stenosen des Ileum operirte, oberhalb der letzten Strictur eine enorme Verbreiterung und Verdickung der Darmwand. Als er nun nach einem Jahre in der Lage war, bei dieser Kranken den Bauch noch einmal zu öffnen, um den bei der ersten Operation benutzten Murphy-Knopf zu entfernen, zeigte die Darmwand an der betr. Stelle völlig normales Aussehen und von der früheren Hypertrophie war keine Spur mehr vorhanden.

Durch die vermehrte Arbeitsleistung der hypertrophischen Musculatur können also für eine Zeit die Schwierigkeiten, welche die Stenose dem Abfluss des Darminhalts bereitet, compensirt werden. Dabei handelt es sich aber immerhin um eine Art labilen Gleichgewichts, das jeden Augenblick gestört werden kann, entweder durch noch weitere Zunahme der Verengerung oder durch Verstopfung der Stenose, wenn Obstkerne, schlecht zerkleinerte Stücke sehnigen Fleisches oder dergleichen verschluckt wurden, oder schliesslich, wenn die Musculatur erlahmt und insufficient wird. Unter diesen Umständen kommt es dann zu vorübergehender oder definitiver Unterbrechung des Kothlaufs, und es ist für die Stenosen des Dünndarms charakteristisch, dass sie oft plötzlich bei Leuten, welche sich bis dahin für gesund hielten, auftritt. War die Unterbrechung eine complete und war der Durchgang, sowohl für Gase wie für flüssige Contenta völlig gesperrt, so tritt alsbald der Symptomencomplex des Obstructionsileus in die Erscheinung. Es gehen weder Flatus noch Fäces ab, die flüssigen und gasförmigen Massen des Darminhalts stauen sich oberhalb der Strictur an und verursachen durch die Dehnung der Darmwände lebhafte peristaltische Bewegungen, die sich paroxysmenweise zu tetanischer Contraction und Steifung der zunächst oberhalb der Strictur gelegenen Darmschlingen steigert. Gelingt es nun in diesem Stadium der gewaltig gesteigerten Thätigkeit der Peristaltik das Hinderniss zu überwinden und die Passage freizumachen, so können für kürzere oder längere Zeit alle Erscheinungen schwinden und der Kranke kann sich wieder völlig wohl fühlen. Bleibt dagegen die Occlusion bestehen, so pflegt sich gerade bei den Dünndarmstenosen die Situation rapide zu verschlechtern. Die tetanischen Darmcontractionen und die von ihnen verursachten Schmerzanfälle treten immer häufiger und in kürzeren Zwischenräumen auf, der Kranke fängt an zu erbrechen,

das Erbrochene wird bald kothig und unter raschem Sinken der Herzthätigkeit tritt allgemeiner Verfall der Kräfte und schliesslich der Exitus ein. In anderen Fällen, wo die Occlusion keine vollständige ist und wo die treibenden Kräfte immer noch einen Theil des gestauten Inhalts durch die verengte Stelle hindurch zu pressen vermögen, ist der Verlauf weniger stürmisch und die Erscheinungen ziehen sich in wechselnder Intensität über längere Zeiträume, über Wochen und Monate hin. Es braucht unter diesen Umständen niemals zu völliger Stuhlverhaltung und ausgesprochenen Ileuserscheinungen zu kommen. Die Kranken erliegen der Entkräftung infolge mangelnder Nahrungsaufnahme, oder in den geblähten Darmpartien entwickeln sich Dehnungsgeschwüre und eine Perforationsperitonitis macht dem Leben ein Ende.

Wie man sieht, sind die Symptome, welche durch tuberculöse Stricturen des Dünndarms hervorgerufen werden, von denen, die auf chronische Verengerungen mit anderer anatomischer Grundlage zurückzuführen sind, nicht verschieden. Ebensowenig können wir aus dem Auftreten und dem Verlauf der Stenosenerscheinungen einen Schluss darauf ziehen, ob etwa mehrere Narbenringe über einander im Dünndarm vorhanden sind. Die klinischen Symptome sind im Wesentlichen die gleichen. Dementsprechend ist, so weit mir die einzelnen Fälle aus der Litteratur bekannt sind, noch niemals vor Eröffnung der Bauchhöhle die Diagnose auf das Vorhandensein multipler Stricturen gestellt worden.

Die Darmtuberculose ist in der überwältigenden Mehrzahl der Fälle secundär und wird in den allermeisten Fällen mit mehr oder weniger vorgeschrittener Tuberculose der Lungen combinirt gefunden (Nothnagel). Die Arbeiten Bollinger's und seiner Schüler, die Experimente Dobroklonsky's, Orth's, Fischer's und Anderer haben Aufschluss darüber gegeben, wie durch die verschluckten tuberculösen Sputa der Darm infiziert wird. Erleichtert wird das Zustandekommen der Infection durch bestehende Läsionen der Darmschleimhaut, und in diesem Sinne bilden vorhandene Katarrhe des Darmtractus ein prädisponirendes Moment (Orth), aber auch die intakte Schleimhaut kann, wie Fischer durch seine Fütterungsversuche dargethan hat, von den Tuberkelbacillen durchdrungen werden. Dass dabei die Menge der verschluckten Sputa, die Concentration des Giftes eine massgebende Rolle spielt, dass man um so eher darauf rechnen kann, den Darm erkrankt zu finden, je hochgradiger die Zerstörung des Lungengewebes ist, wird durch die Angaben Eisenhart's illustrirt. Eisenhart fand bei 1000 Sectionen von tuberculösen Erwachsenen

563 mal Darmtuberculose, und in diesen 563 Fällen fand er 489 mal Cavernenbildung in den Lungen. Seltener als von den Lungen aus gelangt tuberculöses Secret von anderen Herderkrankungen in den Darm. So sah Wyss nach Durchbruch einer tuberculösen Bronchialdrüse in die Speiseröhre, in einem Falle wo jede Lungenaffection fehlte, die schwerste Localinfection des Darms auftreten. Auch bei tuberculösen Nasen- oder Rachenerkrankungen wird man mit der Möglichkeit einer secundären Infection des Darms durch verschlucktes Secret zu rechnen haben. Dieser secundären Fütterungstuberculose ist die primäre tuberculöse Erkrankung des Darmtractus gegenüberzustellen, welche unabhängig von einer anderweitigen Herderkrankung auftritt und sich zurückführen lässt auf eine Infection mit tuberkelbacillenhaltigen Nahrungsmitteln, mit dem Fleisch, der Milch und den Milchproducten von tuberculösen oder perlsüchtigen Thieren. Einige Forscher haben das Vorkommen dieser Primärinfection vollkommen in Abrede gestellt. So leugnet Klebs, dass die Darmtuberculose jemals als primäre Invasion erscheine und Leube giebt an, dass ihm diese Form der Darmtuberculose niemals zu Gesicht gekommen sei. Es muss auch zugegeben werden, dass die meisten Fälle, die in den letzten Jahren als primäre Darmtuberculosen publicirt worden sind, sich bei genauer Prüfung nicht sicher als solche nachweisen lassen. Dazu gehören die Fälle von Girode, Ronseff, Hermsdorf, Schlenker, Epstein, Schöngen, Uffelmann, Steigenberger und Zahn, die Conrath in seiner Arbeit über Coecumtuberculose gesammelt und untersucht hat. Andere dagegen halten der Kritik stand. So namentlich der Fall von Eisenhart, der einzige, in welchem unter 566 Fällen von Darmtuberculose eine Primärinfection des Darms stattfand, und die 3 Fälle von Wyss. Letzterer fand unter 71 Fällen von Kindersectionen 3 Fälle, bei denen der ganze übrige Körper, namentlich die Respirationsorgane, Halsdrüsen, Bronchial- und Trachealdrüsen als absolut frei sich erwiesen und bei denen der Darm sicher tuberculös erkrankt war. Immerhin steht soviel fest, dass die secundäre Erkrankung des Darms unvergleichlich viel häufiger vorkommt und dass die Ansicht Bollingers', dass die Rolle des Darms als Infectionspforte eine untergeordnete zu sein scheine, zu Recht besteht.

Ob es sich im einzelnen Falle um primäre Darmtuberculose handelt, kann natürlich nur durch eine sorgfältig ausgeführte Section nachgewiesen werden, und wie ich oben angedeutet habe, ist es selbst für den Anatomen nicht immer leicht, mit Sicherheit zwischen primärer und secundärer Infection zu unterscheiden. Viel schwieriger noch ist die Unterscheidung am Lebenden, da hier selbstverständlich die Mög-

lichkeit, dass ein primärer Herd in den Lungen, in der Nase oder in den Lymphdrüsen der Untersuchung entgeht, oft genug gegeben ist. Unter unseren 3 Fällen befinden sich 2, bei denen wir bei der Aufnahme einen Herd in den Lungen oder eine tuberculöse Erkrankung anderer Organe nicht nachweisen konnten. Beide gaben an, dass sie niemals an einer Krankheit der Athmungsorgane gelitten hätten, und auch während der späteren Beobachtung, die sich bei dem einen der Patienten (Fall I) jetzt auf über 5 Jahre erstreckt, haben sich bei keinem von beiden Symptome einer Lungenaffection gezeigt. So ist es immerhin nicht ausgeschlossen, dass bei diesen beiden Kranken sich die Tuberculose von vorn herein im Darm etablirt hat. Aehnliche Fälle werden auch von Anderen berichtet. Ich führe eine Beobachtung von Lennander an, der bei einer 37 jährigen Patientin wegen multipler Stenosen des Ileum die Resection des tuberculösen Darmtheils ausführte. Er fand bei der Kranken keinerlei Zeichen von Lungentuberculose und auch als er die Patientin ein Jahr später noch einmal operirte, um den bei der ersten Operation benutzten Murphyknopf zu entfernen, waren die Lungen gesund.

Wenden wir uns schliesslich der Therapie der tuberculösen Dünndarmstenosen zu, so soll hier zunächst die Frage erörtert werden, welche Behandlung in dem Stadium der Erkrankung angemessen erscheint, wo schon ausgeprägte Stenosenerscheinungen vorhanden sind. Narbige Verengerungen des Darms sind ihrem Wesen nach einer spontanen Rückbildung nicht fähig und ebenso wenig ist eine Möglichkeit vorhanden, sie durch interne Behandlung, durch ein diätetisches oder medicamentöses Heilverfahren zu entfernen. Wir sind also insofern unsere Bestrebungen darauf gerichtet sind, das Leiden radical zu entfernen oder wenigstens die Passage des Darminhalts dauernd frei zu machen, lediglich auf chirurgische Massnahmen angewiesen. Die interne Behandlung kann unter diesen Umständen im Wesentlichen nur eine palliative sein und ihre Aufgabe wird darin bestehen, in Fällen, wo noch kein völliger Darmverschluss vorhanden ist, das Eintreten dieses verhängnissvollen Ereignisses möglichst zu verhüten, oder aber da, wo die Darmcirculation ganz aufgehoben ist, die Bestrebungen des Organismus, welche auf die Lösung des Verschlusses gerichtet sind, zu unterstützen und gegen die einzelnen Occlusionserscheinungen symptomatisch vorzugehen.

Nehmen wir zuerst den Fall, dass sich die Krankheit in einem Stadium befindet, wo die Passage noch nicht völlig verlegt ist, und wo es der energischen Thätigkeit der Darmmusculatur noch grade gelingt, die Circulation aufrecht zu erhalten. Unter solchen Umstän-

den muss vor allem die Nahrungsaufnahme auf das sorgfältigste regulirt werden, indem man einmal dafür sorgt, dass der Kranke keine grossen Quantitäten auf einmal geniesst, damit die Stauung grösserer Massen oberhalb der Stenose verhindert wird und indem man zweitens dem Kranken die Nahrung in einer Form zuführt, die eine directe Verstopfung der Stenose durch harte und compacte Dinge ausschliesst. Es wird sich also empfehlen, den Kranken öfters, aber nur geringe Mengen auf einmal essen zu lassen und ihm nur flüssige Kost oder doch nur ganz feinverteilte, weiche und breiartige Dinge zu gestatten. Zu hüten hat man sich in diesem Stadium vor dem Gebrauch der Abführmittel. Sie werden schwerlich etwas nützen können, denn dass sie die Peristaltik stärker anregen sollten, ist nicht zu erwarten, da ja die Thätigkeit der hypertrophischen Muscularis so wie so schon bis an die Grenze ihrer Leistungsfähigkeit angespannt ist. Dagegen können sie, wie wir uns bei einem unserer Patienten zu überzeugen Gelegenheit hatten, direct schädlich wirken, indem sie plötzlich eine grössere Menge von Darminhalt gegen die Stenose hinuntertreiben, dadurch die Stauung vermehren und so durch Verlagerung und Abknickung der überfüllten Schlinge völlige Occlusion herbeiführen. Bei unserem Patienten (Fall I) lag die Sache so, dass wir ihm, bevor wir von dem Vorhandensein einer Dünndarmstenose etwas wussten, eine Dosis Ricinusöl gegeben hatten, um den Darm zu entleeren und eine genauere Untersuchung zu ermöglichen. Darauf setzten alsbald und mit grosser Vehemenz die Symptome des completen Darmverschlusses ein. Es traten Koliken mit sichtbarer Peristaltik und tetanischer Darmsteifung auf und dazu gesellten sich sehr schnell Meteorismus, Kotherbrechen und allgemeiner Kräfteverfall und der Zustand wurde in kurzer Zeit so bedrohlich, dass schleunigst die Laparotomie vorgenommen werden musste.

Ist es einmal, sei es durch zufällige Verstopfung der stenosirten Stelle, sei es durch Abknickung der überfüllten Darmschlinge, durch Insufficienz der Musculatur oder endlich durch zunehmende Verengerung der Stenose zur vollständigen Darmocclusion gekommen, so sind natürlich Abführmittel erst recht zu verwerfen. Auch von der Anwendung der Mastdarmirrigationen, durch die es ja bei den tiefsitzenden Verengerungen des Rectum und des Dickdarms manchmal gelingt, die Passage wieder frei zu machen, dürfen wir bei den Stricturen des Dünndarms nicht viel erwarten. Das Wasser oder Oel, das wir in den Mastdarm einlaufen lassen, gelangt kaum jemals über die Bauhin'sche Klappe hinaus, wird also die verengte Stelle garnicht erreichen. Die Klystiere könnten höchstens dadurch günstig wirken,

dass sie unterhalb der Strictur befindliche Fäces und Darmgase herausbefördern und so die allgemeine Spannung im Bauchraum etwas herabsetzen. Eher kann man eine curative Wirkung von den durch Kussmaul in die Therapie eingeführten Magenausspülungen erhoffen, wenigstens in den Fällen, wo nicht die absolute Enge der Stenose, sondern Ueberfüllung und Abknickung des zuführenden Darmtheils die Ursache der Occlusion ist. Aus dem überfüllten Dünndarm fliessen die Massen rückläufig in den Magen, und durch öfters wiederholte Ausspülungen kann man sehr beträchtliche Mengen entleeren. Auf diese Weise wird die Spannung oberhalb der Stenose herabgesetzt, die abgeknickte Darmschlinge kann wieder ihre normale Lage einnehmen und die Peristaltik kann wieder in ordnungsmässiger Weise arbeiten. Immerhin wird man derartige Erfolge der Magenausspülungen bei Ileus infolge von Dünndarmstenose nicht allzuhäufig erleben, ihr grosser Werth beruht vielmehr darauf, dass es mit ihrer Hülfe gelingt, eines der quälendsten Symptome, das Kotherbrechen, zu bekämpfen, die heftigen Schmerzen herabzusetzen und durch Aufhebung der Spannung im Darm die Ursache für die krampfhaften Darmcontractionen zu entfernen. Schmerzstillend und beruhigend wirken auch die Opiumpräparate die jetzt wohl meistens in der Form subcutaner Morphiuminjectionen angewendet werden, dagegen darf man sich von der Wirkung, die ihnen in Bezug auf die Regelung der „ungeordneten" Peristaltik zugeschrieben wird (Nothnagel) für die Ileusformen die hier in Betracht kommen, wohl nicht allzuviel versprechen.

Durch die aufgezählten unblutigen Massnahmen kann es gelingen, das Auftreten von Ileuserscheinungen in manchen Fällen für kürzere oder längere Zeit hinauszuschieben und unter günstigen Umständen auch einmal ausgesprochenen Darmverschluss wieder zu lösen.

Auf das Grundleiden selbst, die tuberculöse Stenose, haben sie keinen Einfluss und es herrscht zwischen Chirurgen und inneren Klinikern keine Meinungsverschiedenheit mehr darüber, dass diese Form der chronischen Darmverengerung radical nur durch einen chirurgischen Eingriff gehoben werden kann. Dagegen gehen die Meinungen darüber auseinander, wann der geeignete Zeitpunkt für die Vornahme einer chirurgischen Operation gekommen ist. Für ein längeres Zuwarten und ein Hinausschieben der Operation bis zu einem Zeitpunkt, wo unerträgliche Schmerzen und wiederholter Darmverschluss zu einem Eingriff zwingen, hat sich namentlich Nothnagel ausgesprochen. Er geht dabei von der Erwägung aus, dass die Gefahren einer Operation immer noch zu gross seien, als dass man dem Kranken sofort und unbedingt dazu rathen könnte. Dagegen ist ein-

zuwenden, dass ein Zuwarten bis zu einer Zeit, wo sich die Anfälle von Darmkolik häufen oder wo gar schon absoluter Darmverschluss eingetreten ist, die Chancen für den glücklichen Ausgang einer Operation ganz bedeutend verschlechtern und dass der Kranke weit bessere Aussichten hat, wenn er bei leidlichem Kräftezustand und wenn irgend möglich im freien Intervall, wo er keinen Ileusanfall hat, operirt wird, als wenn er durch die lange Dauer der Krankheit, durch die mangelhafte Nahrungsaufnahme und durch die wiederholten Kolikattaquen erschöpft im Stadium der completen Occlusion zur Operation kommt. Diese Umstände lassen es geboten erscheinen, bei einem Leiden, das sich selbst überlassen unter zunehmender Verschlimmerung sicher zu einem qualvollen Tode führt, die Operation so früh wie irgend möglich zu machen, wenn nicht dringende Contraindicationen gegen einen chirurgischen Eingriff vorliegen.

Von jeder Operation ist zunächst dann Abstand zu nehmen, wenn die Erscheinungen der Dünndarmstenose sich zeigen bei einem Kranken, bei welchem sehr weit vorgeschrittene anderweitige tuberculöse Herderkrankungen vorhanden sind. Kranke, die sich in den letzten Stadien der Lungenschwindsucht befinden oder bei denen beide Nieren tuberculös erkrankt sind, kann man einer so eingreifenden Operation, wie sie eine Laparotomie doch unter allen Umständen darstellt, nicht unterwerfen. Hier wird also eine vorsichtige symptomatische Behandlung am Platze sein. Einer operativen Therapie unzugänglich sind ferner solche Fälle, in denen sich die Stenosen über den ganzen Dünndarm vertheilt finden, wie bei dem Kranken, über den Boiffin berichtet, oder wo die Darmschlingen infolge peritonitischer Verwachsungen zu einem unentwirrbaren Knäuel verklebt sind. Diese Zustände sind leider nicht mit Sicherheit vorher zu diagnosticiren. Wo man sie aber nach Eröffnung der Bauchhöhle vorfindet, wird nichts anderes übrig bleiben, als die Operation abzubrechen.

Was nun die Wahl einer zweckmässigen Operationsmethode anbetrifft, so ist, seitdem Czerny und König ihre Erfahrungen über stricturirende Ileocöcaltuberculose veröffentlicht haben, von den Autoren, die sich mit diesem Gegenstand beschäftigten, immer wieder darauf hingewiesen worden, dass als das operative Verfahren, welches in erster Linie in Betracht kommt und vorzugsweise anzustreben ist, die Exstirpation des erkrankten Darmtheils zu gelten hat. Der Grund dafür liegt auf der Hand: nur die radicale Entfernung der ganzen tuberculösen Darmpartie vermag mit Sicherheit die Forderungen zu erfüllen, die wir an ein rationelles Operationsverfahren stellen müssen, nämlich erstens die Stenosenerscheinungen zu heben, die Darmpassage

frei zu machen und zweitens die Grundkrankheit selbst, die Darmtuberculose zu heilen. Dazu kommt, dass die quere Darmresection, soweit die Fälle von einfacher Ileocöcaltuberculose in Betracht kommen, aufgehört hat, als eine sehr gefährliche Operation zu gelten. Schon Hofmeister fand unter 50 Fällen von Totalresection bei einfacher Strictur 34 Heilungen und 15 Todesfälle, und neuerdings haben sich die Operationsresultate noch sehr gebessert. Konnte doch Kocher über 18 Resectionen mit 16 Heilungen und Körte über 11 Resectionen ohne Todesfall berichten. Nun liegen ja über die Operationsresultate bei tuberculösen Dünndarmstricturen keine grösseren Zahlenreihen vor, man wird aber wohl annehmen dürfen, dass bei einfachen und uncomplicirten Fällen die Resultate der queren Resection sich nicht wesentlich ungünstiger gestalten werden wie bei den Ileocöcaltuberculosen. Wesentlich anders liegt allerdings die Sache, wenn es sich um die Resection sehr grosser Stücke erkrankten Dünndarms handelt, wie sie in Fällen von multipler Stenose in Frage kommen würde. Freilich sind eine ganze Anzahl von Fällen bekannt, in welchen mit guten Erfolg sehr ausgedehnte Darmresectionen gemacht worden sind. So hat Trzebicky bis zum Jahre 1893 8 Fälle sammeln können, in denen bis zu 280 cm Darm entfernt wurden, und später hat Budberg über die Resection von 175 cm und Ruggi und Fantino sogar über solche von 310 und 330 cm berichtet. Auch Herr Geheimrath Hahn hat aus dem Jahre 1887 zwei Fälle mitgetheilt, bei welchen Cöcum und Ileum in einer Länge von 1 m mit gutem Erfolg resecirt wurden, und in neuerer Zeit hat er nach Resection von ca. 100 cm Dünndarm Heilung erzielt, während ein vierter Fall, bei dem die Länge des herausgeschnittenen Darmstücks 300 cm betrug, gestorben ist.

Unter diesen Fällen von sehr ausgedehnten Darmresectionen befinden sich auch einige, bei denen multiple tuberculöse Dünndarmstricturen die Veranlassung zur Operation gaben. Ich erwähne den Fall von Köberlé, der schon aus dem Jahre 1881 stammt, und bei dem K. gezwungen war, wegen sehr ausgedehnter Dünndarmtuberculose mit vielen Stenosen 225 cm Darm zu reseciren. Immerhin sind die Operationsresultate bei diesen multiplen Stricturen des Darms unvergleichlich viel schlechter, als bei der solitären Ileocöcaltuberculose. Dies geht auch aus der Hofmeister'schen Statistik hervor, der unter 13 Operationen wegen multipler Stenose 5 Todesfälle aufzählt. In unserem zweiten und dritten Falle nun wäre jedesmal, wenn man die ganze erkrankte Darmpartie von unterhalb des Cöcum bis oberhalb der letzten Strictur hätte entfernen wollen, eine Resection

in einer Ausdehnung von mindestens 150 cm nothwendig geworden. Dabei befanden sich beide Kranken in einem so ausserordentlich schlechten Kräfte- und Ernährungszustand, dass die Aussicht auf einen glücklichen Ausgang bei einem so schweren Eingriff sehr schlecht erscheinen musste. Diese Gründe, die eine schnelle Beendigung der Operation unbedingt erforderten, liessen auch von der Vornahme einer Darmausschaltung nach der Methode von Salzer absehen. An und für sich erscheint dieses Verfahren für Fälle, wie sie hier in Frage kommen, gewiss rationell. Es stellt die Darmpassage wieder her und schafft, indem es den Koth von den erkrankten Darmpartien abhält und durch die nach aussen führende Fistel den Abfluss der Secrete sichert, günstige Bedingungen für die definitive Ausheilung der Krankheit. Dagegen hat es den grossen Nachtheil, dass zur Ausführung doppelter Durchtrennung des Darms, zur Vereinigung der gesunden Darmenden und zur Versorgung des ausgeschalteten Darmstücks beträchtliche Zeit erforderlich ist, dass es also, ebenso wie die Resection einen schweren und langwierigen Eingriff darstellt.

Aus diesen Gründen hat Geheimrath Hahn es vorgezogen, bei den beiden Kranken mit multiplen Stenosen die erkrankte Darmpartie durch Anlage einer einfachen Enteroanastomose zu umgehen. Das gleiche Verfahren ist bei dem 54jährigen Mann mit solitärer Strictur zur Anwendung gekommen. Hier wäre es allerdings nach Ausdehnung und Beschaffenheit des Krankheitsherdes sehr leicht gewesen, denselben radical zu entfernen, aber der Kranke kam im Stadium eines acuten Ileusanfalles zur Operation. Er hatte Kothbrechen und der Darm war sehr stark gebläht und überfüllt. Unter solchen Umständen ist die Vornahme einer queren Darmresection eine missliche Sache und die Haltbarkeit der angelegten Darmnaht wird auf eine schwere Probe gestellt, selbst wenn man die Vorsicht gebraucht, nach der Empfehlung von Mac Cosh und Kocher den überfüllten Darm auf dem Operationstisch zu entleeren. Es wurde also auch hier eine seitliche Enteroanastomose angelegt.

Es ist nicht zu verkennen, dass die Enteroanastomose allein nicht die Garantie dafür giebt, dass der Darminhalt sicher von dem Krankheitsherde fern gehalten wird (Körte). Immerhin lenkt sie den Hauptstrom der Darmcontenta von der erkrankten Stelle ab, verhindert das Auftreten von Stauung und Spannung oberhalb der Stenose und schafft insofern günstigere Bedingungen für eine definitive Ausheilung des tuberculösen Processes. In der That sind eine Reihe von Fällen bekannt geworden, in denen nach Vornahme dieser Operation die Kranken nicht nur von ihren Stenosenerscheinungen sondern auch

von ihrer Darmtuberculose endgültig befreit worden sind. Ich erwähne die Fälle von Schiller und Comte Riedel. In unseren Fällen gestaltete sich der Verlauf folgendermassen. Der 54jährige Kranke (Fall I), der während eines acuten Ileusanfalls operirt wurde, überstand den Eingriff sehr gut. Die Ileussymptome verschwanden sofort und der Patient erholte sich rasch und vollständig. Seitdem ist er andauernd gesund geblieben. Jetzt, nachdem seit der Operation 6 Jahre verstrichen sind, wird man wohl als sicher annehmen können, dass der tuberculöse Process definitiv ausgeheilt ist. Ebenso günstig verlief der zweite Fall. Auch hier sind die Stenosenerscheinungen und mit ihnen Fieber und Nachtschweisse gleich nach der Operation verschwunden. Auch der Ileocöcaltumor wurde schnell kleiner und war schon 3 Wochen nach dem Eingriff kaum mehr zu fühlen. Verdauungsstörungen sind nicht mehr aufgetreten. Die Patientin hat in den 12 Monaten, die seit der Operation verstrichen sind, an Kräften und Körpergewicht erheblich zugenommen, und es hat den Anschein, als ob auch die Erkrankung der Lungen günstig beeinflusst worden wäre. Im dritten Fall endlich schien Anfangs auch alles gut zu gehen. Die Operationswunde heilte per primam, der Kranke hatte ausgezeichneten Appetit, war fieberfrei und hatte keinerlei subjective Beschwerden mehr. Da bildete sich in der vierten Woche nach der Operation in der Narbe ein Abscess, dieser brach auf und einige Tage später entleerte sich durch die Abscesshöhle Dünndarminhalt. Es war offenbar ein tuberculöses Geschwür perforirt. Die Darmfistel hat sich nicht wieder geschlossen und der Kranke ist einige Monate später an Erschöpfung zu Grunde gegangen.

VII.

Eine neue Methode der osteoplastischen Freilegung der Orbita.

Von

Dr. Felix Franke,

Chefarzt des Diakonissenhauses Marienstift zu Braunschweig.

(Mit 1 Abbildung.)

Durch die Einführung seiner Methode der seitlichen Freilegung der Orbita hat Krönlein die chirurgische Behandlung der Orbitalerkrankungen ganz ausserordentlich gefördert und eine grosse Zahl derartiger Operationen überhaupt erst in rationeller Weise ermöglicht. Ich selbst habe die Vortheile des Verfahrens in einem von mir operirten Falle vor einigen Jahren würdigen können, die hauptsächlich darin bestehen, dass der Eingriff verhältnissmässig einfach ist, einen ausgezeichneten Ueberblick besonders auch in der Tiefe der Augenhöhle verschafft und keine Entstellung hinterlässt, ausser einer feinen, kleinen Narbe. Bei einer im Sommer vorigen Jahres von mir wegen Sarkom der Augenhöhle vorgenommenen Operation aber versagte es. Es handelte sich um ein Melanosarkom ganz in der Tiefe der Augenhöhle, auf deren innerer und oberer Wand, das mir von dem Augenarzte unserer Anstalt, Herrn Sanitätsrath Dr. Ferge, zur Operation überwiesen war.

Der Kranke, ein 63jähriger noch kräftiger Mann, Tapezierer August L. von hier, hatte 1896 sein linkes Auge durch Exstirpation wegen einer Geschwulst im Innern verloren. 1899 war seiner Angabe nach wegen Wiederauftretens der Geschwulst in der linken Augenhöhle eine neue Operation nothwendig geworden. Am 16. Mai d. J. kam er zu Herrn Sanitätsrath Ferge wegen seit einigen Wochen bemerkter Abnahme des Sehvermögens auf dem rechten Auge. Dazu gesellte sich weiterhin zunehmendes Druckgefühl in der Augenhöhle und Vortreibung des Auges. Bei der Aufnahme in der Anstalt am 12. Juni wurde folgender Befund erhoben (den genaueren Augenbefund verdanke ich Herrn Collegen Ferge): Das rechte Auge ist in mässigem Grade vorgetrieben, das obere Lid etwas geschwollen, die Beweglichkeit des Auges beschränkt; namentlich nach

links (innen) kann das Auge nur knapp bis zur Mittellinie bewegt werden. Das Sehvermögen ist herabgesetzt; der schwach hyperopische Patient hat Sehschärfe knapp $\frac{20}{40}$, liest mit + $^1/_{18}$ mühsam Jäger Nr. 4. Gesichtsfeld concentrisch eingeengt, nach innen unten zu stärkerer Defect. Farben richtig erkannt bis auf Roth, das bald grau, bald grünlich benannt wird. Sehnervenpupille stark geschwellt und geröthet, Grenze gegen die Retina verwischt. Gefässe, namentlich Venen, stark gefüllt und geschlängelt. Brechende Medien klar.

Die Diagnose lautete: Retrobulbärer Tumor.

Bei der nach Krönlein am 13. Juni v. J. ausgeführten Operation war es mir nicht möglich, von der Seite her den Tumor deutlich zu fühlen oder dem Gesicht zugänglich zu machen, geschweige denn zu exstirpiren, wenn ich nicht eventuell den ganzen Bulbus opfern wollte. Deshalb durchtrennte ich durch einen von dem Krönlein'schen Schnitte aus entlang dem Augenbrauenbogen ziehenden, etwa 5 cm langen Schnitt die Weichtheile bis auf den Knochen, um von oben her an den offenbar auf der Innenseite der Orbita sitzenden Tumor zu gelangen. Doch auch das war nicht gut möglich, da der Rand des Orbitaldachs weit nach vorn und unten vorsprang und deshalb das Eindringen in die Tiefe nicht weit gestattete, mindestens aber dem Vorgehen die Uebersichtlichkeit raubte. Erst als ich den Rand mit der Hohlmeisselzange abgekniffen hatte, vermochte ich bequemer das Periost von der oberen Wand der Orbita auch in der Tiefe abzuhebeln. Bei dieser Arbeit glitt ich auf einmal ganz in der Tiefe mehr nach innen zu mit dem Raspatorium leichter ein, in eine offenbar weichere Masse. Als ich darauf mit dem scharfen Löffel vorsichtig etwas ausschabte, erhielt ich braune weiche Tumormassen. Diese sassen aber so tief, dass es mir nicht möglich war, ohne Gefährdung des Bulbus sie völlig sichtbar zu machen, und ich beschränkte mich daher mit Zustimmung des Herrn Collegen Ferge auf eine gründliche Auflöffelung des Tumors. Ich gebrauchte, natürlich mit der entsprechenden Vorsicht, den Löffel so lange, bis ich nur noch Orbitalfett zu Tage förderte. Die Blutung war mässig. Hierauf wurde der seitliche Hautknochenlappen wieder an seinen Ort gebracht, die ganze Wunde sorgfältig vernäht und ein Druckverband angelegt.

Die Wunde heilte per primam, der Erfolg für den Kranken war aber gering. Bei der am 26. Juni erfolgten Entlassung bestand fast noch der gleiche Zustand, wie vor der Operation, auch späterhin trat keine weitere Besserung ein. Namentlich die Stauungspapille hat sich gar nicht verändert. Es ist deshalb der Verdacht gerechtfertigt, dass es sich in der Hauptsache mehr um einen im Schädelinneren liegenden Tumor handelt, der durch die Sehnervenscheide sich langsam von dem linken zum rechten Auge ausgebreitet hat.

Diese Frage interessirte mich aber in dem vorliegenden Falle weniger, als die technische Schwierigkeit, den Tumor bequem zu erreichen. Ich hätte mir den Zugang von aussen her vielleicht er-

zwingen können, wenn ich ein oder zwei Muskeln durchtrennt und das ganze Orbitalfett des hinteren Theils der Orbita entfernt hätte. Ich konnte mich aber aus Sorge, vielleicht doch dem Auge zu schaden, nicht dazu entschliessen. Obgleich nun der allerdings ganz in der Tiefe der Orbita sitzende Tumor auch von vorn oben her nach dem von mir beliebten Vorgehen nicht bequem zugänglich war, so hatte ich doch den Eindruck, dass der Tumor leicht zu erreichen und auch zu sehen gewesen wäre, wenn ich den vorderen Theil des oberen Orbitaldachs hätte entfernen können. Dies habe ich nicht gethan aus kosmetischen Rücksichten, — eine nur temporäre Entfernung des Knochens war im vorliegenden Falle nicht ausführbar, nachdem ich schon einen Theil des Randes abgekniffen hatte, — und weil bei dem tiefen Sitz und der Art der Geschwulst eine Radicalheilung unmöglich erschien. Ich habe aber jenen Gedanken weiter verfolgt und kürzlich, als ich Gelegenheit hatte, an einer Leiche entsprechende Versuche zu machen, mich auch überzeugt, dass die osteoplastische Freilegung der Orbita von oben her die gewünschten Vortheile bietet.

Diese Freilegung geschieht durch Bildung eines Hautknochenlappens, den man nach unten oder nach oben schlägt.

Ich fand die Augenhöhle zugänglicher nach Umschlagen des Hautknochenlappens nach unten; und gerade die in Betracht kommende Gegend, die innere Wand und der innere obere Winkel der Augenhöhle wurden sowohl dem Auge als den Instrumenten gut erschlossen.

Die Schnittführung hat den Vortheil, dass die zurückbleibende Narbe nicht oder kaum sichtbar ist, da sie fast nur im Gebiete der Augenbraue, also von Haaren verdeckt liegt. Für die Bildung des nach oben zu klappenden Lappens läuft der Schnitt dicht an der unteren Grenze, für die des nach unten zu klappenden Lappens dicht an der oberen Grenze der Augenbraue. Für diesen Fall empfiehlt es sich, am inneren Ende der Augenbraue den Schnitt hakenförmig nach unten zu verlängern (siehe beistehende Figur) und am äusseren Ende der Augenbraue, wenn diese mehr wagerecht verlaufen sollte, leicht nach unten umbiegen zu lassen. Der bis auf den Knochen geführte Schnitt, bei dem man die Messerschneide etwas nach oben richtet, trifft den Knochen $^3/_4$—1 cm oberhalb seines freien Randes. Mit einem breiten Meissel wird nun der Knochen schräg nach unten durchgemeisselt, was natürlich mit einiger Vorsicht zu geschehen hat, und darauf der

so erhaltene Hautknochenlappen nach unten umgeklappt und die Orbitalfascie von der oberen und inneren Wand der Orbitalwand mit dem Raspatorium abgelöst. Mir gelang es auf diese Weise ziemlich leicht, sowohl von oben als von innen bis an das Foramen opticum zu gelangen. Ich und meine Assistenten, die den Versuchen beiwohnten, waren geradezu überrascht über die Erleichterung, welche diese Knochenlappenbildung für Operationen in der Tiefe der Innen- und Obenseite der Orbita bietet. Nöthigenfalls könnte man übrigens den Zugang zur Tiefe sich weiterhin noch leichter gestalten durch Wegnahme des tiefer gelegenen Theils des Orbitaldachs. Die weiteren Massnahmen hätten sich nach den Erfordernissen des zu behandelnden Falles zu richten. Eine Verletzung wichtiger Nerven und Muskeln dürfte sich leicht vermeiden lassen. Durch einen die Periorbita trennenden sagittalen Schnitt erhält man einen leidlich bequemen Zugang bis zum Sehnerven.

Es ist klar, dass diese Operation fast gar keine Spuren hinterlassen wird und namentlich eine Gesichtsentstellung mit Sicherheit ausschliesst. Der kleine Knochenlappen wird leicht wieder anheilen.

Ich halte das Verfahren angezeigt für alle chirurgischen Erkrankungen des inneren oberen Gebiets der Augenhöhle bis zum Sehnerven; für diese Fälle wird es die Krönlein'sche Operation ergänzen und kann in entsprechenden Fällen mit dieser, wenn sie nicht allein zum Ziele führt, leicht combinirt werden.

Die Aufklappung eines Hautknochenlappens nach oben, der gebildet wird durch einen in der Augenbraue verlaufenden Schnitt, von dessen Enden aus je ein Schnitt von 3—4 cm senkrecht nach oben geführt wird, erschien uns weniger vortheilhaft. Der Knochenlappen lässt sich viel schwerer bilden, da man ihn mit der Kreissäge an beiden Enden vorzeichnen muss, wenn man keine unnöthige und vorher nicht zu berechnende Splitterung des Knochens beim Abschlagen des Lappens mit dem Meissel erleben will. Zudem ist dieses Abschlagen bequem nur mit einem auf der Oberfläche winklig gebogenen Meissel zu bewerkstelligen. Mit dem geraden hatte ich wenigstens in unserem Falle grosse Schwierigkeiten. Etwas leichter, nur umständlicher erschien mir die Knochenlappenabbildung bei Benutzung der Gigli'schen Drahtsäge. Ich legte zu beiden Seiten je ein von oben aussen nach unten innen in die Orbitalhöhle reichendes Bohrloch an und führte nach Abhebelung der Periorbita die Säge durch das eine Loch in die Orbita ein und durch das andere wieder heraus, um unter Schützung des Orbitalinhaltes durch einen Spatel die Brücke zwischen beiden

Löchern zu durchtrennen. Es genügte dann auf beiden Seiten ein kurzer Meisselschlag, um den Knochen frei zu bekommen.

Abgesehen von der grösseren Schwierigkeit der Knochenlappenbildung fand ich noch den Nachtheil, dass der Zugang zur Tiefe der Augenhöhle nicht so bequem war, wenn nicht gleich noch ein Stück des Orbitaldachs geopfert und ausserdem der mediane senkrechte Hautschnitt nach unten verlängert wurde. Schliesslich erscheint mir auch der Umstand nicht ohne Bedeutung, dass die zurückbleibenden Narben deutlichere Spuren hinterlassen.

Ich kann daher die Aufklappung nach oben nicht so sehr empfehlen, wie die nach unten.

Uebrigens dürfte erstere für gewisse Fälle der von Cahen[1]) angegebenen, auf die meine Aufmerksamkeit durch die kürzlich erschienene Arbeit von Domela-Nieuwenhuis[2]) gelenkt wurde, an die Seite zu stellen sein, da sie sich von ihr nur durch kleine Technicismen unterscheidet.

Leider steht mir nur höchst selten Leichenmaterial zur Verfügung, an dem ich Gesichtsoperationen vornehmen könnte. Ich muss deshalb vorläufig darauf verzichten, weitere Leichenversuche anzustellen, und möchte Berufenere und mit reicherem Materiale Versehene bitten, den Versuch zu wiederholen.

Die Frage erscheint mir insofern wichtig, als das von mir vorgeschlagene einfache Verfahren wahrscheinlich in manchen Fällen geeignet ist, an Stelle der Knapp'schen Operation, bei der man bekanntlich von vorn her in die Augenhöhle eindringt, zu treten. Denn es bietet entschieden eine bessere Uebersicht, vermeidet viel sicherer die Gefahren der Verletzung wichtiger Theile, der Nerven und Muskel, und hinterlässt fast gar keine Spuren.

1) Cahen, Osteoplastische Freilegung der Augenhöhle zur Resection des 1. Trigeminusastes. Centralbl. f. Chirurgie. 1897. Nr. 27.

2) Domela-Nieuwenhuis, Ueber die retrobulbäre Chirurgie der Orbita. Beiträge zur klin. Chirurgie. Bd. XXVII.

VIII.

Beitrag zur Kenntniss der hämorrhagischen Pankreascysten.

Von

Dr. V. Subbotić,

Chefarzt am Landeskrankenhause in Belgrad, Serbien.

(Mitgetheilt in der chirurgischen Section des XIII. Internationalen med. Congresses in Paris.)

Ich habe bisher zweimal Gelegenheit gehabt, Cysten des Pankreas zu operiren. Der erste Fall betraf einen Mann, wurde im Jahre 1887 richtig diagnosticirt und durch Operation geheilt. Diesen Fall habe ich in der Allgem. Wiener med. Zeitung 1887, Nr. 23 u. 24 publicirt.

Der zweite Fall betrifft eine Frau, welche ich im Jahre 1894 operirte. Diese Frau ist gestorben, und ich verdanke der Güte des Herrn Dr. E. Michel die genaue Untersuchung des Präparates, welche das Hauptinteresse des Falles bietet.

In beiden Fällen bot die Diagnose keine besonderen Schwierigkeiten. Ich will mich auf die Mittheilung des zweiten Falles beschränken.

S. J., 27 Jahre alte ledige Dienstmagd, aufgenommen auf meine chirurgische Abtheilung des Allgemeinen Landeskrankenhauses in Belgrad am 30. October 1894. Aus der Anamnese wäre hervorzuheben, dass die Patientin stets gesund war. Niemals bestand Gravidität. Vor 2 Jahren erlitt sie infolge eines Sturzes eine heftige Contusion unter dem linken Rippenbogen. In unmittelbarem Anschlusse daran stellten sich heftige Schmerzen daselbst ein. Kurze Zeit darauf zeigte sich dort eine Geschwulst, welche allmählig an Grösse zunahm, und schliesslich, wegen starker Schmerzen, war die Kranke gezwungen, sich im Krankenhause aufnehmen zu lassen.

Status praesens in Kürze: Patientin mittelgross, ziemlich gut genährt. Hautfarbe gesund. Thoraxorgane normal. Im linken Hypochondrium sieht man einen Kindskopfgrossen Tumor, der nach abwärts bis unter den Nabel, nach rechts bis über die Mittellinie reicht. Ueber dem Tumor gedämpfter Percussionsschall, der von der Milzdämpfung nicht zu trennen ist. Die Oberfläche der Geschwulst glatt; der Tumor zeigt Fluctuation und ist in der Quere etwas verschiebbar. Bei der Respiration bewegt sich die Geschwulst etwas auf- und abwärts; sie zeigt auch mitgetheilte Pulsationen. Von der Leber ist der Tumor durch eine Zone tympanitischen Schalles geschieden. Durch Aufblähen wird constatirt, dass der Magen über das Colon transversum am unteren Pol der Geschwulst liegt. Innere Genitalien normal.

5. November 1894 Laparotomie. Es zeigt sich, dass die Geschwulst

vom grossen Netz bedeckt ist. Nach Durchtrennung desselben sieht man, dass der Magen hinten mit dem oberen Pol der Geschwulst fest verwachsen ist. Die vordere Oberfläche des Tumors ist vom hinteren Blatte des Peritoneums, der Bursa omentalis, bedeckt, die Geschwulst ist also retroperitoneal. Der Tumor wurde punctirt, es entleerten sich etwa 1½ Liter einer deutlich hämorrhagischen Flüssigkeit. Die Wand der Geschwulst wurde in die Hautwunde eingenäht und die Cyste drainirt. Am 7. November zeigten sich Erscheinungen von septischer Peritonitis, welcher die Kranke erlag.

Bei der Section zeigte sich, dass eine Naht durchgeschnitten hatte und dort Communication des Inneren der Cyste mit der Peritonealhöhle bestand. Von dieser Stelle hatte sich die Peritonitis entwickelt.

Es wurde das Pankreas sammt den umgebenden Organen herausgenommen, in Formol aufbewahrt und Herrn Dr. E. Michel eingesandt, welcher im Laboratorium des Herrn Prof. Paltauf in Wien die Untersuchung des Präparates vorzunehmen die Güte hatte. Dabei fand sich:

Das eingesandte Präparat besteht aus beinahe dem ganzen Magen i. e. der Cardia, der hinteren und einem Theile der vorderen Wand bis zur Insertion des Omentums und dem Pylorus, dem ganzen Duodenum, dem Pankreas mit der eröffneten Cyste, dem Hilus der Leber sammt den Gefässen und den Gallengängen.

Die Cystenwand ist in grossem Umfange fest und untrennbar mit der hinteren Magenwand verwachsen. Auf dem Durchschnitte weist die Wand der Cyste eine Dicke von 3—4 mm. Die Wand selbst ist sehr derb, fibrös und zeigt stellenweise lamellären Bau. Die innere Wand der Cyste ist nicht glatt, sondern stellenweise gewellt; zeigt stellenweise inselförmige Auflagerungen von gelb-röthlicher Farbe und ebensolche Pigmentirungen. Vom Pylorus lässt sich die Cyste leicht ablösen. Der Schwanz des Pankreas ist an seiner vorderen Oberfläche innig mit der unteren Partie der Cyste verwachsen. Der Pankreaskopf ist mit der Cyste nur durch leicht trennbare Adhäsionen verbunden. Dieser Theil des Pankreas ist vollkommen erhalten, jedoch sehr derb, 2 Querfinger dick. In seinem stark fibrösen Gewebe finden sich erhalten Lobuli von Drüsengewebe, welche von einander durch weissliche fibröse Züge von Bindegewebe getrennt sind, in welchem man Querschnitte von Blutgefässen und erweiterten Drüsenausführungsgängen mit eingedicktem, glasig durchsichtigem Schleim als Inhalt erblickt. Es gelingt nicht, den Ductus pancreaticus zu finden. Die in die Papilla Vateri eingeführte Sonde gelangt in einen kurzen Ductus, welcher gleich und gerade zu den erhaltenen Lobulis des Pankreaskopfes gelangt.

Der grösste Theil des Pankreaskopfes wird eingenommen von zwei Höhlen, welche von fibrösem Gewebe begrenzt sind, von denen die eine nussgross ist und eingedickte reisähnliche Massen enthält. Die zweite Höhle, die knapp neben der ersten gelegen ist, ist annähernd taubeneigross, zeigt ziemlich glatte Wandungen von schleimhautähnlichem Aussehen, welche stellenweise mit weichem, körnigem Ueberzuge ausgekleidet sind, welcher eingedicktem Schleime ähnlich sieht.

Die erweiterten Drüsenausführungsgänge im verhärteten Pankreas enthalten auch die bereits beschriebenen eingedickten Schleimmassen,

allein es gelingt nirgends zu constatiren, dass sie sich zu einem gemeinsamen Ausführungsgange vereinigen.

An der Stelle, wo die Cystenwand innig mit der vorderen Fläche des Pankreasschwanzes verwachsen ist, zeigen sich, im Abstande von 1½ cm, 2 Vertiefungen, deren eine eine für eine Borste durchgängige Lücke erkennen lässt, währenddem die andere sich trichterförmig zu einem für eine dünne Sonde durchgängigen Canal verjüngt. Diese zwei Vertiefungen stehen mittelst der beschriebenen engen Durchgänge in Verbindung mit dem Parenchym des Pankreas, was auf dem Durchschnitte deutlich zu sehen ist.

Die grosse Cyste liegt also zwischen Pankreas und hinterer Magenwand. Sie ist mit der letzteren und mit der vorderen Fläche des Pankreasschwanzes innig verwachsen und communicirt mit dem Parenchym des Pankreas mittelst der erwähnten zwei Fisteln.

In der Wand der grössere Höhle im Pankreaskopfe gelingt es nicht einen ähnlichen Fistelgang zu finden, währenddem in der Wand der kleineren Höhle im Pankreaskopfe ein feiner Canal gefunden wurde, in den eine Borste auf kurze Distanz eindringt.

Mikroskopischer Befund.

Die Wand der grossen Cyste besteht aus dichtem, lamellirtem Bindegewebe mit sehr wenig Zellen, in dem man stellenweise homogene Massen in Form von Schollen und länglichen Walzen findet. Diese Massen zeigen sich in grösserer Menge in der Richtung gegen die innere Oberfläche der Cyste; ebenso die Blutgefässe, welche perpendiculär zu ihrer Oberfläche aufsteigen. An der Innenwand der Cyste sieht man einzelne ungefärbte Kerne und bereits erwähnte körnige und schollige Massen, zwischen welchen gelbliche Pigmentsschollen und Reste von zerfallenen rothen Blutkörperchen liegen. Stellenweise zeigen sich auch Fibrinfasern. Die äussere Oberfläche besteht aus dichtem Bindegewebe mit spindelförmigen oder polymorphen Zellen, welche stellenweise protoplasmareich sind. Einzelne grosse Gefässe, besonders Arterien, haben stark verdickte Intima; an einigen Venen erstreckt sich die Verdickung bis in die Media. Um die kleineren Gefässe, besonders um jene, welche sich in den erhaltenen Lobulis der Drüse finden, bemerkt man Infiltrationsnester aus Lymphocyten bestehend.

Aehnlich gebaut, aber weniger dick ist die Wand jener grösseren Cyste im Pankreaskopfe, welche in ganz indurirtes Gewebe übergeht, in welchem die drüsigen Elemente beinahe ganz verschwunden sind. Von diesen sieht man nur einzelne Acini, mit Lymphocyten infiltrit, oder Gruppen von solchen mit einzelnen kleinen Epithelzellen an der Peripherie. Die Lumina dieser Acini sind mit hyalinen scholligen Massen erfüllt. Im fibrösen Gewebe finden sich ausserdem noch einzelne Stellen, an denen man Reste von hämorrhagischer Pigmentirung, Spuren von Fettgewebe und Blutgefässe mit verdickten Wandungen sieht.

In jenem Theile des Pankreas, welcher mit der grossen Cyste verwachsen ist, finden sich grössere, anscheinend normale Lobuli von Drüsengewebe neben solchen, welche von Lymphocyten infiltrirt sind. Ausserdem finden sich längliche und rundliche Höhlen erfüllt von scholligen hyalinen Massen.

Aus dem anatomischen und hystologischen Befunde ergiebt sich, dass die beschriebene Cyste dem Pankreas angehört. Ihre Entstehung liesse sich mit grosser Wahrscheinlichkeit zurückführen auf chronische Entzündung des Pankreas mit allmähliger sclerotischer Induration der Drüse und Verlegung des Ausführungsganges selbst, oder irgend eines seiner grösseren Aeste. Infolge dieser Verlegung entstand cystische Erweiterung der einzelnen Ausführungsgänge in der Drüse, welche jedenfalls sehr allmählig zu Stande kam. Man kann beinahe sicher behaupten, dass in Folge des anamnestisch festgestellten Trauma's es in einer dieser cystischen Erweiterungen zu einer Hämorrhagie kam, wodurch sich die Cyste vergrösserte. Durch reactive Entzündung werden neue und dickere Wandungen gebildet; der Inhalt wurde einerseits durch Resorption, anderseits durch Erguss in Farbe und Consistenz verändert. Diese Haemorrhagien dürften sich wiederholt haben, wodurch die Cyste an Grösse zunahm. Durch reactive Entzündung bildeten sich Verwachsungen der Cyste mit den Nachbarorganen.

Diese Auffassung wird gestützt dadurch, dass sich der Ductus pancreaticus von der Papilla Vateri aus nur auf kurze Distanz sondiren lässt und sich dann gleich in den Resten von Drüsengewebe verliert. In dem Pankreaskopfe fanden sich zwei ungleich grosse Cysten, deren Inhalt genau so beschaffen war wie derjenige, welcher in einzelnen erhaltenen Canälen der Drüse gefunden wurde. Diese beiden Cysten dürften das Anfangsstadium vorstellen, aus dem dann durch Hämorrhagie die grosse Cyste sich entwickelte, welche ursprünglich wohl das gleiche Aussehen geboten hat.

Der Pankreasschwanz ist mit der Cystenwand vollkommen verwachsen, und sein Parenchym steht durch zwei Fisteln, welche sondirbar sind, in Verbindung mit dem Inneren der grossen Cyste.

Die grosse Cyste entwickelte sich also aus cystisch erweiterten Drüsengängen des Pankreasschwanzes.

Dass sie sich durch Blutung vergrössert hat, beweist der Befund von Schollen von Blutpigment und fibrinösen Belägen an der Oberfläche der Innenwand der Cyste. Zu Gunsten einer chronischen Entzündung spricht die fibröse Verdickung der Wände, die Verdickung der Blutgefässwandungen und der Befund von stellenweiser entzündlicher Infiltration um einzelne Blutgefässe und noch erhaltene Acini.

Alles das macht es wahrscheinlich, dass diese grosse Cyste hervorgegangen ist aus erweiterten Drüsengängen des Pankreasschwanzes in Folge von vorausgegangener indurirender chronischer Pankreatitis, und sich vergrössert hat durch wiederholte Hämorrhagieen. Ihre verdickten Wände bekam sie in Folge von chronischer reactiver Entzündung um den hämorrhagischen Herd, wodurch sie auch mit den umgebenden Organen verwuchs.

Es ist mir zum Schluss eine sehr angenehme Pflicht, den Herren Prof. R. Paltauf in Wien und Dr. E. Michel (jetzt in Belgrad) für ihre freundliche Mühewaltung meinen ergebensten Dank zu sagen.

IX.

Aus dem Institute zur Erforschung der Infectionskrankheiten,
Universität Bern.

Versuche über mit Wachs überzogene Seidenfäden.

Von
Dr. N. Saltykoff.

In folgendem möchte ich einige Versuche mittheilen, die ich auf Anregung des Herrn Prof. Dr. Kocher mit Seidenfäden im obengenannten Berner Institute angestellt habe, die mit Wachs überzogen waren. In der vorantiseptischen Zeit hat man bekanntlich die zur Naht und Ligatur verwendeten Seidenfäden gewächst und glaubte dabei zu beobachten, dass auf diese Weise weniger leicht Infectionen zustande kämen. Den Einfluss dieser Vorbereitung auf das Zustandekommen einer Infection zu studiren schien wichtig und hat umsomehr Interesse, als man neuerdings auch die Hände mit Wachsüberzug zu schützen sucht.

Es wurden hierüber im Ganzen vier Versuche angestellt, von denen jeder mehrmals wiederholt und controllirt wurde. Zunächst sei die Methode in Kürze skizzirt.

Methodik. Zur Benutzung gelangte Seidenfaden No. 1, 2 und 3 (Dicke), der für chirurgische Nähte gebraucht wird. Die Fäden wurden in geschlossenen Petrischen Schalen im gespannten Dampf, bei 120°, während ½ Stunde sterilisirt, getrocknet, mit sterilisirtem Wachs überzogen, vermittelst einer sterilisirten Scheere zerschnitten und die Stückchen auf Gelatine- und Agarplatten in Petri'schen Schalen verimpft. Zum Trocknen der Fäden construirte ich mir eine einfache Vorrichtung, indem ich zwischen den zwei parallelen Wänden eines Kistchens Glasstäbe befestigte, die zum Aufhängen der Fäden dienten. Dieser Apparat wurde ebenfalls im Autoclaven sterilisirt und bei Gebrauch mit einer Glasglocke bedeckt. Die Sterilisation des zum Ueberziehen der Fäden dienenden echten Bienenwachses geschah in einer geschlossenen Porzellanschale, während 1 Stunde bei 150° resp.

½ Stunde bei 180° trockener Hitze, oder während 2 Minuten auf dem Sandbade bei 250°. Beim Ueberziehen der Fäden wurde das Wachs vermittelst einer in den Flammen sterilisirten Pincette aus der Porzellanschale entnommen und die Fäden, die zwischen zwei Klemmpincetten gestreckt gehalten wurden, damit eingerieben. Für jeden Faden benützte man stets eine frische Wachsportion. Später kam ich dazu, um die Manipulation ähnlich dem Vorgange zu gestalten wie er bei der chirurgischen Praxis gebräuchlich ist, das Wachs in Glasröhren zu sterilisiren, die an einem Ende zugeschmolzen, am andern offenen Ende mit einem Wattepfropfen versehen waren. Nach vollzogener Sterilisation und Abkühlung des Wachses wurde das zugeschmolzene Ende angefeilt und abgebrochen, durch die Flamme gezogen, das Wachs vermittelst eines sterilisirten Glasstabes um die Hälfte seiner Länge nach aussen vorgeschoben, das Röhrchen wieder durch die Flamme gezogen und das Ganze nun in sterilisirten, geschlossenen Petri'schen Schalen zum Gebrauch aufbewahrt. Das Wachs wurde stets unmittelbar vor dem Gebrauche bereitet. Das weitere Verfahren bestand nun darin, dass man das Röhrchen mit der rechten Hand fasste und den, mit der linken Hand zwischen zwei Klemmpincetten gespannt gehaltenen Faden mit dem Wachscylinder, der aus dem einen Ende des Röhrchens hervorragte, gründlich einrieb. Am Schlusse dieser Procedur wurde der Faden durch die ganze Dicke des Wachscylinders durchgezogen, um die Bedeckung möglichst gleichmässig zu machen. Es sei noch hinzugefügt, dass bei der Einreibung Rücksicht darauf genommen wurde, dass stets neue sterile Strecken des Wachses zur Benutzung gelangten. Für jeden Faden entnahm man stets ein frisches Röhrchen (meistens 3 Stück für jeden Faden). Die Durchtrennung der Fäden geschah, wie schon erwähnt, vermittelst einer Scheere, die nach jedem Schnitt in der Flamme sterilisirt wurde. Die Theile der Fäden, die zwischen den Branchen der Klemmpincette sich befanden, wurden für die Versuche niemals benutzt, sondern stets nur das freie unberührte Mittelstück des Fadens verwendet.

Bei den Culturversuchen wurden die Fadenstückchen auf die Oberfläche der Nährböden aufgelegt und mit der Oese angedrückt.

1. Versuch. Der erste Versuch diente als Controlle für die Zuverlässigkeit der Methode. Es wurden Agar- und Gelatineplatten in Petrischalen mit sterilisirten und getrockneten Fäden, gewächsten sowohl wie wachsfreien belegt. Die Nährböden blieben, trotz mehrmaliger Wiederholung dieses Versuches, stets steril. Somit dürften wir unser Verfahren als zweckdienlich betrachten.

2. Versuch. Schräg-Agarculturen von Prodigiosus, Pyocyaneus, Staphylococcus aureus und sporenhaltigem Milzbrand wurden in steriler Bouillon aufgeschwemmt, die sterilisirten Fäden mit dieser Emulsion durchtränkt und dann auf dem beschriebenen, mit der Glasglocke zugedeckten Apparate zum Trocken aufgehängt. Die Hälfte der inficirten und getrockneten Fäden wurde in der angegebenen Weise (in der ersten Zeit vermittelst einfacher, mit der Pincette gefassten Wachsstückchen, später mit dem in Röhrchen befestigten Wachs) mit einem Wachsüberzug versehen; die andere Hälfte blieb ohne Wachsüberzug. Sämmtliche Fäden, gewächste und ungewächste wurden hierauf auf Gelatine- und Agarplatten verimpft. Dieser zweite Versuch wurde, wie aus der Tab. I ersichtlich, öfters wiederholt. Es fand stets Wachsthum der imprägnirten Bacterienarten statt, sowohl auf Gelatine, wie auf Agar und zwar nicht nur an den Enden der geimpften Fäden, wo vielleicht der Wachsüberzug ein mangelhafter und unvollkommener war, sondern der ganzen Länge des Fadens nach. Nur einmal blieb bei einem mit Staphylococcus aureus imprägnirten und gewächsten Faden das Wachsthum aus, und ein anderes Mal konnte bei einem mit Milzbrand inficirten, gewächsten Faden, gegenüber dem nicht gewächsten Controllfaden, ein verspätetes Wachsthum constatirt werden. Aus diesem Versuch geht also hervor, dass ein Durchwachsen der Bacterien durch den Wachsüberzug hindurch stattfindet.

3. Versuch. Es wurden Fäden mit den angegebenen Bacterienarten imprägnirt und darauf zum Theil mit einem Wachsüberzug versehen und zum Theil ohne einen solchen belassen. Beide Fadenarten wurden sodann während 5 Minuten der Einwirkung einer 1‰ Sublimat- resp. einer 5% Cresapollösung ausgesetzt. Hierauf folgte das Trocknen und schliesslich die Verimpfung der so behandelten Fäden. Als dritte Variation fügten wir noch Fädeu bei, die zuerst inficirt, getrocknet und während 5 Minuten desinficirt worden waren, um nachher mit Wachs überzogen und verimpft zu werden. Zur Controlle dienten inficirte, gewächste und ungewächste Fäden, die ohne desinficirt zu werden verimpft wurden. Das Ergebniss war folgendes: die inficirten, nicht gewächsten und desinficirten Fäden blieben stets steril; die inficirten, gewächsten und nachträglich desinficirten Fäden ergaben stets Wachsthum; die inficirten, desinficirten und nachher mit dem Wachsüberzug versehenen Fäden blieben steril. Sämmtliche Controllculturen wuchsen gut.

Dieser Versuch zeigt, dass das Desinficiens durch die Wachsschicht hindurch nicht durchzudringen vermag.

4. Versuch. Sterilisirte Fäden (wie in allen Culturcontrollen Nr. 1, 2 u. 3) wurden mit einer Bouillonemulsion von sporenhaltigem Milzbrand durchtränkt und getrocknet, ein Theil mit Wachs überzogen, der andere frei belassen. Beide Fadenarten wurden subfascial auf Meerschweinchen verimpft. Bemerkt sei, dass die verimpften Fäden stets von gleicher Länge waren und in der gleichen Weise präparirt

Tabelle

Nummer	Versuch	Datum
1	Seidenfäden Nr. 1, 2, 3 sterilisirt, getrocknet; ein Theil mit Wachs überzogen. Wachs sterilisirt 1 Stunde bei 150° resp. ½ Stunde bei 180°, 2 Minuten bei 250° in trockener Hitze (Controlversuche).	1. Decbr. 27. Decbr.
2	Sterilisirte Seidenfäden (Nr. 3) mit Staphylococcus aureus imprägnirt, getrocknet, die Hälfte mit Wachs (bis 150°, 180° und 250° erhitzt) überzogen.	1. Decbr. 21. Decbr. 29. Decbr.
3	Dasselbe mit Pyocyaneus imprägnirt (Wachs 150°, 180°)	11. Decbr. 10. Januar.
4	Dasselbe mit Prodigiosus imprägnirt (Wachs 150°, 180°, 250°).	18. Decbr. 27. Decbr. 5. Februar.
5	Dasselbe mit Milzbrand imprägnirt (Wachs 150°, 180°).	20. Decbr. 17. Januar.
6	Sterilisirte Seidenfäden mit Staphylococcus aureus imprägnirt, hierauf 5 Min. in Sublimat 1 ‰ getrocknet, eine Hälfte mit Wachs überzogen (Wachs 150°, 180°).	29. Decbr.
7	Sterilisirte Seidenfäden mit Staphylococcus imprägnirt, mit Wachs überzogen, darauf 5 Min. in Sublimatlösung 1 ‰ (Wachs 150°).	29. Decbr.
8	Dasselbe wie in Nr. 6 mit Pyocyaneus (Wachs 150°, 180°).	3. Januar. 10. Januar.
9	Dasselbe wie in Nr. 7 mit Pyocyaneus (Wachs 150°),	3. Januar. 10. Januar.
10	Dasselbe wie in Nr. 6 mit Prodigiosus (Wachs 150°).	5. Januar.
11	Dasselbe wie in Nr. 7 mit Prodigiosus (Wachs 150°).	5. Januar.
12	Dasselbe wie in Nr. 6 mit Milzbrand (Wachs 150°, Seide Nr. 2).	17. Januar.
13	Dasselbe wie in Nr. 7 mit Milzbrand (Wachs 150°, Seide Nr. 1).	17. Januar.
14	Dasselbe wie in Nr. 6 mit Prodigiosus, aber anstatt Sublimat 5 proc. Cresapol.	18. Januar.
15	Dasselbe wie in Nr. 7 mit Prodigiosus und Cresapol 5 %.	18. Januar.
16	Dasselbe wie in Nr. 6 mit Staphylococcus aureus und Cresapol 5 %.	18. Januar.
17	Dasselbe wie in Nr. 7 mit Staphylococcus aureus und Cresapol 5 %.	18. Januar.

wurden. Die Schliessung der Wunde geschah in einem Theil der Versuche vermittelst einer fortlaufenden Naht, in einem andern Theil wurde die Wunde nur mit einem Collodialstreifen geschlossen. Alle Thiere, sowohl diejenigen, die mit gewächsten, wie die, welche mit ungewächsten Fäden geimpft worden waren, starben an Milzbrand; aus dem Blute der gestorbenen Thiere erhielt man stets Reinculturen

che in vitro.

Mit Wachs			Ohne Wachs				Controlle			
gar	Gelatine		Agar		Gelatine		Agar		Gelatine	
l. Wachs-thum	Zahl d. Platten	Wachs-thum	Zahl d. Platten	Wachs-thum	Zahl d. Platten	Wachs-thum	Zahl d. Platten	Wachs-thum	Zahl d. Platten	Wachs-thum
0	6	0	6	0	6	0	—	—	—	—
0	3	0	3	0	3	0	—	—	—	—
+	4	0	4	+	4	+	—	—	—	—
+	6	+	6	+	6	+	—	—	—	—
+	3	+	3	+	3	+	—	—	—	—
+	6	+	6	+	6	+	—	—	—	—
+	2	+	2	+	2	+	—	—	—	—
+	6	+	6	+	6	+	—	—	—	—
+	3	+	3	+	3	+	—	—	—	—
+	2	+	2	+	2	+	—	—	—	—
+[1]	4	+[1]	4	+	4	+	—	—	—	—
+	3	+	3	+	3	+	—	—	—	—
0	3	0	3	0	3	0	2	+	2	+
+	3	+	—	—	—	—	—	—	—	—
0	3	0	3	0	3	0	1	+	1	+
0	2	0	2	0	2	0	1	+	1	+
+	3	+	—	—	—	—	—	—	—	—
+	2	+								
0	3	0	3	0	3	0	1	+	1	+
+	2	+	—	—	—	—	—	—	—	—
0	2	0	2	0	2	0	1	+	1	+
+	2	+	—	—	—	—	—	—	—	—
0	2	0	2	0	2	0	1	+	1	+
+	2	+	—	—	—	—	—	—	—	—
0	2	0	2	0	2	0	1	+	1	+
+	2	+	—	—	—	—	—	—	—	—

1) Wachsthum etwas später als bei Fäden ohne Wachs.

Tabelle II. Versuche in vivo.

Nr.	Versuch	Tag der Impfung	Mit Wachs	Ohne Wachs	Bemerkungen
1	Vier sterilisirte Seidenfäden mit Milzbrand imprägnirt, getrocknet, zwei von ihnen mit sterilisirtem Wachs überzogen, alle vier auf 4 Meerschweinchen subfascial verimpft.	1. Febr.	† 9./II. nicht gestorben	† 5./II. (Milzbrand) nicht gestorben	Bei Section keine Milzbrandbacillen gefunden.
2	Dasselbe, eine andere, sehr virulente Milzbrandcultur	27. Febr.	† 2./III. Milzbrand; † 1./III. Milzbrand	† 2./III. Milzbrand; † 2./III. Milzbrand	—
3	Dasselbe, mit derselben Cultur	3. März	† 6./III. Milzbrand; † 7./III. Milzbrand	† 5./III. Milzbrand; † 5./III. Milzbrand	—
4	Dasselbe, mit derselben Cultur	7. März	† 9./III. Milzbrand; † 10./III. Milzbrand	† 9./III. Milzbrand; † 9./III. Milzbrand	Eine Stunde später als die andern beiden ohne Wachs.

von Milzbrand, welcher Umstand ebenfalls für die Zuverlässigkeit unseres Verfahrens spricht. Nur in 2 Fällen trat der Tod bei den Thieren, die mit gewächsten Fäden geimpft worden waren, 1 resp. 2 Tage später ein, als bei den Controllthieren. Auch dieser Versuch lehrt also, dass der Durchgang von Bacterien durch die Wachsschicht nicht behindert wird.

Schlusssätze. 1. Bacterien an der Oberfläche von Seidenfäden dringen durch eine Wachsschicht durch.

2. Desinficientien dringen durch eine Wachsschicht nicht durch.

Folgerung: Die Anwendung von gewächsten Fäden bei der Wundnaht hat keine Vortheile (Durchlässigkeit für Bacterien) und bringt eventuell Nachtheile (Undurchlässigkeit für Desinficientien).

Am Schlusse sei es mir gestattet, Herrn Prof. Dr. Tavel, Director des Institutes, für seine liebenswürdige Hilfe und Anleitung bei dieser Arbeit meinen besten Dank auszusprechen.

X.

Besprechungen.

1.

A. Lüning und W. Schulthess, Atlas und Grundriss der orthopädischen Chirurgie. München, Verlag von J. F. Lehmann, 1901.

Ein stattlicher Band von 610 Seiten Text mit 16 farbigen Tafeln und 366 schwarzen Textfiguren ist das Resultat der gemeinsamen Arbeit der durch werthvolle Arbeiten längst bekannten Verfasser. Die gemeinsame Bearbeitung der Aufgabe war um so günstiger, da der eine der Verfasser, als allgemein geschulter und thätiger Chirurg, der andere speciell als orthopädischer Techniker und erfindungsreicher Constructeur mitwirken konnte. So erfolgte die Theilung des Arbeitgebietes in der Weise, dass Lüning die operative Orthopädie und die Deformitäten der Extremitäten (mit Ausnahme des Plattfusses), Schulthess die allgemeine (nicht operative) Orthopädie sowie die Deformitäten des Rumpfes übernahm.

Der allgemeine Theil umfasst a) die Eintheilung (congenitale, erworbene), b) die Behandlung (Gymnastik, maschinelle Gymnastik, operative Orthopädie, Portativapparate und Verbände) der Deformitäten;

Der specielle Theil die Deformitäten der Wirbelsäule (S. 125 bis 374), des Thorax (S. 375 bis 383), die Torticollis (S. 384 bis 395), die Deformitäten der oberen (S. 396 bis 416) und der unteren (S. 417 bis 610) Extremität.

Die Darstellung ist in wissenschaftlicher wie practischer Hinsicht eine treffliche. Glücklich die Studirenden und die Aerzte, welche an der Hand dieses Werkes in das Fach der Orthopädie eingeführt werden; die Abbildungen sind fast sämmtlich unübertrefflich schön. Sie zeigen grösstentheils ein so individuelles Gepräge und treffen dermaassen das Charakteristische des zu erläuternden Falles, dass es auch für den Erfahrenen ein Vergnügen ist, das Buch zu lesen. Abbildungen wie Fig. 3, 7, 41 und die grosse Mehrzahl der folgenden könnten nicht instructiver sein. Wer sich Fig. 146 genauer ansieht, spürt förmlich das Krachen an der spondylitischen Cyphose unter Calot's starken Händen! Daneben sind die farbigen Tafeln eigentlich weniger schön; z. B. Tab. 6, 7, 12 sind nicht so anschaulich.

Die Darstellung ist gut und lehrreich, frei von Einseitigkeit; die verschiedensten Anschauungen und Behandlungsmethoden kommen zur Geltung. Die z. Z. besonders viel behandelten Fragen werden aufs Beste erläutert, so die Lehre von der Scoliose, Coxa vara, Hüftluxation; die Berliner, Wiener, Würzburger, Barmener u. a. Methoden werden beschrieben. Auch die moderne Sehnentransplantation in ihren verschie-

denen Modificationen wird im Text wie durch Abbildungen erläutert. Das Buch wird sich viele Freunde erwerben und die Freude an orthopädischer Thätigkeit unter den Aerzten verbreiten. - Helferich.

2.

R. Stern, Ueber traumatische Entstehung innerer Krankheiten. Klinische Studien mit Berücksichtigung der Unfall-Begutachtung. (S. 502. Jena 1900, G. Fischer.)

Auf den kürzlich erfolgten Abschluss des Stern'schen Werkes glauben wir hier besonders aufmerksam machen zu sollen. Wir finden hier in der That eine seltene Verbindung litterarischer und klinischer Studien, eigener Erfahrung, verarbeitet zu einer zusammenhängenden kritischen Darstellung eines der schwierigsten Gebiete der Medicin. Das Werk umfasst die traumatischen Erkrankungen des Herzens und der grossen Gefässe, der Lungen und der Pleuren, des Magendarmcanales und des Peritoneums, der parenchymatösen Unterleibsorgane, maligne Geschwülste, Cysten und Gefässerkrankungen im Bereiche der Unterleibsorgane, sowie schliesslich die Krankheiten des Stoffwechsels und des Blutes. Es fehlen die Erkrankungen der Beckenorgane und des Nervensystems, letztere, „da auf diesem letzteren Gebiete die ätiologische Bedeutung des Traumas bereits durch zahlreiche Einzelarbeiten und zusammenfassende Darstellungen in weit eingehenderer Weise gewürdigt ist, als in den übrigen Theilen der inneren Medicin". Die Zusammenstellung und kritische Verwerthung der allenthalben verstreuten Litteratur, in welcher unvollkommen wiedergegebene Beobachtungen vielfach auch noch unkritisch verwerthet wurden, muss eine ganz gewaltige Arbeit gewesen sein. Soweit Referent urtheilen kann nach Einsichtnahme der Gebiete, mit denen er sich selbst gelegentlich beschäftigt hat, z. B. den traumatischen Erkrankungen des Herzens, dürfte die Litteratur vollständig berücksichtigt sein. Der wesentliche Werth der Litteraturzusammenstellung liegt in der Sonderung der Spreu von dem Weizen auf Grund allenthalben reicher eigener Erfahrung und vorurtheilsloser Betrachtung. Der jetzige Stand der Fragen ist überall fest umschrieben: die Grundlagen der klinischen Beobachtung und Beurtheilung der meist ja verwickelten Fälle sind festgestellt; neue Gesichtspunkte und Richtungen der Beobachtung sind vielfach angegeben. In einzelnen Capiteln sind die bisherigen Beobachtungen schon so zahlreich, dass eine abgerundete Darstellung sich ergeben konnte, wie bei den Erkrankungen des Herzens, der Lungen, des Darmes. In anderen sind vorerst nur die Grundlinien zu geben gewesen (bei Nephritis traumatica z. B.). Trotzdem ist die Darstellung allenthalben lebhaft durch die zahlreich eingeflochtenen Krankengeschichten und die Erörterung der controversen Punkte. Gar manches wird dem Praktiker vollkommen unbekannt sein. Mir selbst z. B. ist noch nie eine traumatisch entstandene Epityphlitis begegnet bei nicht kleinem Material. Trotzdem ist solche sicher gestellt. Der Räthsel, welche uns die Unfallfolgen aufgeben, sind so viele, dass es von höchstem Werthe ist, sich an der Hand eigener Beobachtungen überzeugen zu können, ob ähnliche in der Litteratur schon vorhanden und wie sie beurtheilt worden. Darum meinen wir, Stern's vortreffliches

Werk werde als Hand- und Nachschlagebuch in der Hand der Unfallpraktiker, wie der Kliniker unentbehrlich werden.

Worms, Februar 1901. L. Heidenhain.

3.

Die Divertikel der Speiseröhre. Monographie von Dr. Hugo Starck, Privatdocent für innere Medicin, Assistenzarzt der medicinischen Universitätsklinik in Heidelberg. Mit 2 Abbildungen im Text. Leipzig, Verlag von F. C. W. Vogel. 1900. Preis 4 Mark.

Starck veröffentlicht eine ganze Reihe neuer klinischer und pathologisch-anatomischer Beiträge zu dem Capitel der Tractions- und Pulsionsdivertikel des Oesophagus. Er macht hauptsächlich die letzteren zum Gegenstand eingehender und kritischer Bearbeitung. Diese Arbeit ist besonders lohnend im Hinblick auf die Erfolge, welche in den letzten Jahren in der Therapie dieser Aussackungen der Speiseröhre erreicht wurden, so dass deren frühe Diagnose gefordert werden muss.

I. Als Tractionsdivertikel beschrieb 1841 Rokitansky als der erste früher schon gesehene narbige, trichterförmige Ausziehungen der Oesophaguswand. Die Narbenbildung und Traction erklärte er als Folge von Entzündungen benachbarter Mediastinallymphdrüsen. Grundlegend wurde die Arbeit von Zenker 1877 (Ziemssen's Handbuch), der in Stand gesetzt durch die Dittrich'sche Technik — Herausnahme des Oesophagus zusammen mit den andern Organen — 64 Fälle klassisch verarbeitet hat, die Tractions- und Pulsionsdivertikel unterschied. Wesentlich durch die Dittrich'sche Technik bauten D.'s Schüler, Heller in Kiel und Roth in Basel das Capitel weiter aus. Heller kam sogar 1875 durch die Veröffentlichung seines Schülers Tiedemann[1]) der Zenker'schen Arbeit auf Grund der gemeinsamen Erlanger Kenntnisse zuvor. Wichtig sind auch H.'s Beobachtungen über Pulsionsbildung in Tractionsdivertikeln (Mischform, Oeconomides) und über secundäres Carcinom (Tetens, Ritter).

In den übrigen Fällen stellen die Divertikel meist einen Trichter von 3—6 mm durchschnittlich dar, gehen von der vorderen oder seitlichen Oesophaguswand ab entsprechend der Lage der Tracheal- und Biffurcationslymphdrüsen, die Achse des Trichters meist nach oben, so dass sich Speisen in der Regel nicht fangen; doch kommen auch complicirtere Formen vor. Die Wand besteht meist nur aus Schleimhaut, doch sind vereinzelte Muskellagen beobachtet: je nach der Art des Fortschreitens des Entzündungsprocesses. (Mit Recht weist wohl hier St. eine principielle Trennung zurück. Nicht richtig dürfte aber seine Behauptung

---

1) Verf. betrachtet hier und später (vgl. S. 40/41 Ritter, S. 33, S. 178 Tiedemann und Tetens) die Arbeiten aus dem Heller'schen Institut als Werke für sich, während diese Arbeiten Fortbildung der Divertikellehre durch Heller auf Grund seiner fortlaufenden Beobachtungen und Erfahrungen bezeichnen und dies in den mir von Prof. Heller zur Verfügung gestellten Originalen auch betonen.

S. 18 sein, dass die Divertikelbildung durch mehr oder weniger intensive Eiterungen und Ulcerationen bedingt sei; das gäbe Phlegmonen, Perforationen u. s. w.; vielmehr sind die Vorgänge, wie später auch erwähnt, als schleichende Entzündung, Anthracosis, Chalicosis, Tuberculosis der Drüsen aufzufassen). Manchmal jedoch fehlt die Schleimhaut an der Spitze des Trichters, er mündet direct in eine narbige oder Granulations-Höhle, ja in einen Bronchus. Selten sind ätiologisch statt der Drüsen Narbenprocesse der Lunge, der Pleura, des Pericards beobachtet, die in der Regel eine gemeinsame Ursache haben, weshalb die gesonderte rein theoretische Betrachtung S. 26 dem Ref. entbehrlich erscheint[1]). Chiari erwähnt ein Divertikel durch Thyreoiditis chron.

Die Divertikel stellen sich auf 4% der Sectionen (Tiedemann). (Das Ueberwiegen des männlichen Geschlechtes [164 Sectionen, 95 männlich, 64 weiblich] ist von St. wohl mit Unrecht ausgerechnet, da erfahrungsgemäss [Heller] etwa doppelt so viel Männer in den pathologischen Instituten secirt werden).

Symptome werden bei Lebzeiten selten beobachtet, selbst wenn schwere multiple Veränderungen (unter 210 Fällen 37 mal bibis multi (6) loculär) vorliegen. Doch muss immerhin die Gefahr der Perforation auf 10% angegeben werden; sie erfolgt durch Verletzung mit spitzen Speisetheilchen oder (häufiger nach Heller!) durch Zersetzung von Speiseresten und Entzündung des Sacks; selten durch Destruction der Drüsen. Die Perforation kann ausheilen, latent sogar bleiben, oder bricht der allmählig sich vergrössernde Abscess in Gefässe, Trachea, Lunge durch. H. Fränkel beobachtete in letzterem Fall einmal eine kleine Caverne (bei dem Suchen nach der Ursache der Caverne fand er das Divertikel), gewöhnlicher ist jedenfalls Lungengangrän. Auch Pleuritis, Empyem, Pyopneumothorax, Pericarditis (nach St. nicht so häufig wie Zenker will 62:29) Pneumopericard sind naheliegende Folgen. Schon erwähnt ist das Carcinom, das wie das Divertikel übrigens in Höhe der Biffurcation am häufigsten ist (Schütz 1 Fall, Heller 5 Fälle), ebenso die Combination mit Pulsion und ihre Gefahren, welche die Gastrostomie nöthig machen.

II. Als Pulsionsdivertikel bezeichnet Zenker blinde Anhänge der normalen Speiseröhre an der Grenze von Pharynx und Oesophagus, die durch einen die (seitliche oder) hintere Wand an verschiedener Stelle vorstülpenden Druck[2]) von innen entstanden sind. Starck bezeichnet sie als pharyngo-oesophageale Pulsionsdivertikel und stellt ihnen die pharyngealen und oesophagealen selbständig zur Seite unter Zurückweisung der übrigen leicht missverständlichen Nomenclatur.[3])

---

1) Missglückt scheint dem Ref. die Auseinandersetzung über das punctum fixum für die Zugwirkung; dass besonders „die schwieligen Drüsenpackete allein (ohne Hülfe der starren Trachea) im Stande sind, einer Zugwirkung auf den Oesophagus Stand zu halten". Eine solche Schwiele ist einfach allseitig fixirt und bei circumscripter Verwachsung mit dem Oesophagus ohne Weiteres in der Lage schrumpfend die Wand desselben auszuziehen. (S. 25.)

2) Starck's spätere Definition durch „continuirlichen Innendruck" wird kaum, wenigstens in frühen Stadien, möglich sein. (S. 45.)

3) Warum wird nicht von Oesophagus-Hernien u. s. w. gesprochen? Die Parallele geht sehr weit. Mit Pulsion verbinden wir sonst den Begriff des Pulsirenden.

a) Zenker erklärt seine Divertikel für traumatische Ausstülpungen der Schleimhaut, indem sie der Muscularis entbehren; seit König quergestreifte Muskeln der Wand nachwies, ist auch die congenitale Theorie (Missbildung, Hemmungsbildung) viel vertreten; nach Starck's Beweisführung mit Unrecht (S. 51, 67 ff.), da sie der Entwicklungsgeschichte des Oesophagus und den klinischen Beobachtungen widerspricht, soweit letzere nicht fälschlich hereingezogen sind, so besonders die Beweisfälle König's von Mayr, Kurz, Monti. Auszuschalten sind deshalb auch die inneren Kiemenfisteln, die bei genauer Untersuchung von der zweiten Entwicklungsfurche, alle seitlich und ausserdem höher als die median hinten gelegenen Zenker'schen Divertikel abgehen, so dass als Reste der Kiemenfisteln nur die eigentlich pharyngealen Divertikel in Betracht kommen, 6 Fälle, darunter der von Virchow, 1 Heusinger, der von Bergmann (S. 92 ff.). Auszuschalten sind ferner die Rachentaschen (coecum oesoph., normal beim Schwein etc.) mit ihrer Mündung auf die Höhe des Aditus laryngis, während die Zenker'schen Divertikel in der Tiefe des Larynx-Ausganges liegen.

Es bleibt Z.'s Erklärung: Mechanische wiederholte Schädigung der typischen Stelle durch Bissen beim Schlingen, nachdem wohl durch Einklemmung von Fremdkörpern, Verbrennung (auch circumscripte Degeneration der Muscularis nach Typhus und ähnlichem, Heller, Ref.) ein Locus minoris resistentiae geschaffen wurde, oder wenn eine sei's angeborene sei's durch Compression von aussen bedingte Stenose im Oesophagus-eingang disponirt. An dieser Erklärung ändert der Befund von quergestreiften Muskeln, die einwandsfrei in 17 von 65 Fällen nur an einem Theil der Wand (auch bei sehr kleinen Divertikeln) nachgewiesen wurden, nichts. Weiter betont Starck als ätilogisch wichtig, dass der Oesophagus in Ringknorpelhöhe am wenigsten ausdehnungsfähig ist. Nach den Untersuchungen von Pillaux und Monton 1874 besteht hier eine physiologische Stenose. Ferner kommen Strumen, Verknöcherung des Kehlkopfes (beim Manne zwischen 40.—50. Jahre in der Regel, beim Weib selten) vielleicht Oesophaguskrämpfe, enge Halsbinde; besonders aber noch die physiologische Schwäche der Hinterwand in Betracht, welche mehr weniger der äusseren Längsmuskelschicht entbehrt (Zenker).

Hier drängt sich nun entweder durch einen traumatischen Riss die Schleimhaut durch (Pharyngocele, Pharynxhernie): enger Eingang; oder der muskelschwache etwa △ Raum wird allmählig im Ganzen ausgebuchtet: weite Mündung. Die Grösse der Divertikel geht dann bis zu $^1/_2$ Liter Inhalt; sie verdrängen und comprimiren dadurch hinter und neben dem Oesophagus sackartig herunterhängend den letzteren. Die Wand besteht ausser wechselnden Muskelfasern gewöhnlich aus stark hypertrophischer Schleimhaut, Bindegewebe mit viel elastischen Fasern.

Die Symptome sind — abgesehen von dem oft genannten leichten Trauma Wochen bis Jahre vorher — zunächst unbestimmte Reizerscheinungen, Speichelspuken, „zufälliges" Verschlucken; dann leichte Stenosenerscheinungen, Aufnahme von kleinen Speisetheilchen in die jetzt gebildete seichte Blase — bis zu wirklichen Schluckbeschwerden, die sich allmählig steigern, so dass sich eine ganz eigene langsam vorsichtige Art zu essen ausbildet, mit der der Patient jeden Bissen gewissermaassen

hinunterstiehlt. Schliesslich kommt aber Alles zurück, wird wieder gekaut, kommt von neuem; die Sondenernährung geht eine Zeit lang, versagt bald gleichfalls; alles wird von dem Sack aufgefangen; die Speisen zersetzen sich in ihm, stinken aashaft, der Sack wölbt sich jetzt nicht selten (35 Proc.) am Halse vor, ist bisweilen ausdrückbar, es kommt zu Druckwirkung auf die Nachbarschaft, Schmerzen, Dyspnoe (ev. Aspirationsgangrän), schliesslich Abmagerung bis zur Mumie und der Kranke geht ohne chirurgische Hilfe (Exstirpation, Gastrostomie) nach Jahren aufs elendeste zu Grunde.

Für die Diagnose ist die Vorgeschichte besonders wichtig, dann auch das Gefühl des allmähligen Herabrückens des Hindernisses, das Verhalten der Sonde, die bald durchgeht, bald nicht, weniger die Oesophagoskopie, dagegen kann man durch Anfüllen des Sacks mit Wismuthsalz in Wasser oder Kartoffelbrei denselben auf der Röntgenplatte sichtbar machen.

Durch Sondirung und Elektricität sind bei kleinen Divertikeln (Herabdrücken der Divertikelschwelle) vereinzelt Heilungen berichtet. In der Regel wird aber die Sondirung trotz eines nach vorn gebogenen Sondenkopfes [1]), trotz der verschiedensten Manipulationen immer schwerer.

Die Operation besteht entweder in Einstellung des Sackes in eine Halswunde (1876 Nikoladoni zuerst, von Bell schon 1838 empfohlen), Exstirpation (18 mal, 5†; zuerst Nichans 1884, erfolgreich eingeführt von Bergmann 1892), Invagination (Girard 2 Fälle, kleine Divertikel). Nur 4 mal wurde die palliative Gastrostomie angewandt (3†!) Bergmann tamponirte die Halswunde, Kocher vernäht sie nach exakter Einstülpung des mit Thermokauter durchtrennten Stiels; Etagennaht. Mit Hoffmann (Witzel) möchte Ref. die Ausführung der Gastrostomie vor der Operation nicht nur zur Besserung sehr heruntergekommener Patienten, sondern auch als Nährweg während der sehr wichtigen ersten Nachbehandlung warm empfehlen; die Dauerschlundsonde wegen der Gefahr des Decubitus besonders an der Operationsstelle und der grossen subjectiven Beschwerden widerrathen.

b) Die oesophagealen Pulsionsdivertikel umfassen 26 Fälle, die ersten sind von Heller (Tiedemann, Diss.) als weitere Ausstülpungen der Tractionsdivertikel beobachtet und richtig gedeutet von Grashuis 1742 schon beschrieben. Wahrscheinlich sind alle aus Tractionsdivertikeln entstanden, die durch Richtung und Umgebung (Dehnbarkeit) zur Vergrösserung disponiren. Doch ist die Möglichkeit einer angeborenen Miss- oder Hemmungsbildung nicht von der Hand zu weisen. Traumen sind nicht beobachtet. (Die bei der Aetiologie der Pulsionsdivertikel erwähnten Nebenbedingungen, Einengung des Oesophagus an Biffurcation und über der Cardia [physiologische Enge, Drüsen u. s. w.] kommen hier auch in Frage. Ref.). An Gestalt und Grösse, Wand stehen

1) Diese Art Sonde „wurde seit 1764 immer wieder entdeckt". Doch hat Starck noch eine Veröffentlichung: Sonde mit verstellbarem Kopf von W. Leube und F. A. Zenker aus dem Jahr 1878 übersehen (aus den Sitzungsberichten der physikalisch-medicinischen Societät zu Erlangen, Sitzung 18. November 1878). Interessant ist Schede's Modification einer elektrischen Sonden die sich contrahirenden Muskeln leiten dieselbe den richtigen Weg.

diese Divertikel in der Mitte zwischen Pulsions- und Tractionsdivertikeln. Die Symptome sind unbestimmter wie bei den ersteren, manchmal erfolgt die Entleerung des Sacks nach dem Magen; die Sondirung noch schwieriger; die Prognose noch langsamerer Tod, falls nicht Krebs oder Lungengangrän dazu kommt, oder andererseits die Gastrostomie ausgeführt wird zur Wiederherstellung der Ernährung.

Die Litteratur von 1574—1900 schliesst das verdienstvolle Werk, das innere Mediciner und Chirurgen gleich interessiren wird. Zu wünschen wäre ein alphabetisches Verzeichniss der Autoren zum Gebrauch; auffallend ist die Nichterwähnung von Starck's eigener Arbeit in D. Archiv f. klin. Med. LXVII, 1900, 134 S. Sick, Kiel.

Anzeigen litterarischer Neuigkeiten, welche der Redaction zugeschickt worden sind:

Revue de Chirurgie XXI. No. 2 u. 3. Febr., März 1901. Inhalt: E. Quénu et Judet, De la péritonisation dans les Laparatomies (4 tracés). Ed. Loison, Du traitement chirurgical de la péritonite suppurée diffuse consécutive à la perforation typhoïdique de l'intestin grêle. R. Le Fort. Étude expérimentale sur les fractures de la machoire supérieure. A. Lapointe, L'amputation de Chopart. Étude sur le renversement du Moignon (avec 5 fig.). F. Cathelin, De la torsion des Hydro-Salpinx. Nr. 3. X. Delore et M. Patel, L'exclusion unilatérale dans les fistules rebelles de l'intestin (3 fig.). R. Baudet et P. Duval, Exstirpation totale du canal déférent et de la vésicule séminale par la voie inguinale (1 fig.).

Archives Provinciales de Chirurgie X. No. 1 u. 2. Inhalt: E. Vincent, Le Professeur Ollier. G. Reynaud et V. Audibert, Recherches cliniques et radio-graphiques sur six cas d'ostéo-arthropathie hypertrophiante pneumique. No. 2: Ch. Audry et Dalous, Sur le processus histologique des épididymites aiguës. E. Vincent, Pied plat valgus douloureux d'origine osseuse. Resection etc. R. Leriche, De l'ectopie sous-cutanée abdominale du testicule. Ch. Viannay, Adénopathie inguinale dans le Cancer de la prostate.

Bulletin of the Johns Hopkins Hospital Vol. XII. No. 118. Baltimore. Jan. 1901. Aus dem Inhalt: Howard A Kelly, The Removal of Pelvic Inflammatory Masses by the Abdomen after Bisection of the Uterus. Brödel, The Intrinsic Blood-Vessels of the Kidney and their Significance in Nephrotomy.

The St. Paul Medical Journal. Vol. III. No. 1 u. 2. Jan., Febr. 1901. Aus dem Inhalt: Mayo, Some Common Discases of the Stomach and their Surgical Treatment. Ayres, Haisch, Spinal Anaesthesia (Rectal Cancer, Rectal fistula). No. 2. Thomas, Medullary Narcosis. Robbertson, Perinephritic Abscess. Mayo, Hypospadias.

La Clinica Chirurgica. Anno IX. Nr. 1. Mailand. Jan. 1901. Aus dem Inhalt: Zilocchi, Netzplastik bei Magenoperationen. Vaccari, Calcaneusfracturen.

Anales del Circulo Médico Argentino XXIII, 9. Buenos Aires. Dec. 1900.

Monatsschrift für Geburtshülfe und Gynäkologie. Bd. XIII, Heft 2 und 3. Aus dem Inhalt: Bonnet, Zur Aetiologie der Embryome. Palm, Ueber papilläre polypöse Angiome und Fibrome der weiblichen Harnröhre. Nr. 3: Madlener, Das Hautemphysem nach Laparotomie. Lewerenz, Ueber die mit den Beckenorganen in Zusammenhang stehenden Bauchdeckenfisteln.

Archiv für Ohrenheilkunde. Generalregister zu Band I—L.

Die Therapie der Gegenwart. 1901, 2, Februar. Friedländer, Beitrag zur mechanischen Behandlung der Lungentuberculose. Gerson, Elastische Pflasterbinden.

Le Mois Médico-Chirurgical. Revue mensuelle. Baillière et Fils. Paris. Jan., Febr. 1901. Sick, Kiel.

XI.

Ein Schweissdrüsenadenom mit Sitz im Nabel und ein Beitrag zu den Nabelgeschwülsten.

Von

Dr. med. W. von Noorden,

Chirurg in München.

(Mit 1 Abbildung im Text und Tafel III. IV.)

Es machte einige Schwierigkeit dem Adenom Stellung in der Pathologie der Schweissdrüsen zu verschaffen. Nicht bloss das Vorkommen echter Neubildungen dieser Art und die Differenzialdiagnose, auch deren Ausgangspunkt stand wegen bisher noch spärlicher und auch mehrfach unsicherer Casuistik zur Frage. Entwickeln sich derartige Gebilde aus physiologisch thätigen Drüsen oder entspringen sie unvollkommener Drüsenanlage, beziehungsweise entstammen sie embryonalen Ueberschusszellen, welche drüsenbildenden Character bewahrten? Sind zu diesen Fragen Beiträge erwünscht, so reizt es beim Auffinden adenomartiger Schweissdrüsen die Geschwulst eingehender zu betrachten und das Interesse wächst, wenn der Fundort des Tumors einem entwicklungsgeschichtlich complicirten Ort wie ihn der Nabel darstellt, entspricht. Denn da diese Stelle der Bauchwand, in frühester Periode eine Sammelplatz vieler Gewebe, auch dem Dottergang zum Austritt dient, so sind hier vorkommende Adenome jeder Art jedenfalls auf Beziehung zu ihm zu prüfen.

Wenn Schweissdrüsen-Tumoren als Adenome gelten sollen, müssen wohl deren Eigenschaften solchen gleichen, die an anderen drüsigen Organen für Adenome Geltung gefunden und den Begriff bestimmt haben; nach einer festen Begriffsbestimmung des Adenoms wird die Kritik leichter sein; im einzelnen Falle wechselt logischer Weise dieselbe nicht allzu sehr mit der Region des Sitzes. In einer Arbeit über Adenomata sebacea sammelte R. Barlow (1)*) vielfache Definitionen für ein Adenom und ordnete sie in einer Betrachtung nach gewissen Gesichtspunkten. Ich sehe durchaus kein Bedenken, von

*) Die eingeklammerten Ziffern im Text beziehen sich auf das am Schluss befindliche Litteraturverzeichniss.

ihm gewonnene Postulate auch auf die der Entwickelung nach als Schwesterdrüsen anzuerkennenden Schweissdrüsen zu übertragen. R. Barlow fasst solche Gebilde als Adenome auf, die den Bau der Drüse nachahmen, dabei aber vom Mutterboden verschieden sind und deren Function verloren gegangen ist. Auch Lücke (2) knüpfte ganz allgemein an den Verlust der Function die Bezeichnung des Adenoms zum Unterschied gegen Hypertrophie der Drüsen. Man wird sich aber immer erinnern müssen, wie schwer abschätzbar es ist, ob und wann eine Drüse die normale Function eingestellt hat; somit hat diese Abschätzung keinen ganz sicheren Boden.

Ich meine einen Tumor vorlegen zu können, welcher diesen Eigenschaften entspricht, dessen anatomischer Aufbau keinen Zweifel bestehen lässt und dessen Ausgangspunkt unanfechtbar die Schweissdrüsen bilden. Bezüglich seines Sitzes hat der Tumor, so viel mir bekannt, bisher keinen ähnlichen in der Litteratur zur Seite.

Der Fall.

1. October 1898. Eine 38jährige kinderlose, gesunde Frau bemerkte seit 2 Monaten eine wenig empfindliche Unebenheit mitten in der Nabelgrube. Aerztlicherseits wurde vor 8 Tagen „eine erbsengrosse Erhebung am Boden des Nabels" gesehen. Sie erinnert klinisch an einen Naevus und erweckte mir wegen dunkler Pigmentirung den Verdacht auf Melanosarkom.

Status praesens: 14. October 1898. Die Geschwulst ist über erbsengross, halbkugelig und sitzt nicht scharf gegen die Umgebung abgegrenzt in Mitten des Nabels; sie hat central noch eine kleinere, warzenartige Erhebung. Entzündliche Reizungen in der nächsten und weitesten Umgebung fehlen. Die Haut über dem Tumor ist etwas uneben, ins Graue gefärbt und stellenweise dunkler pigmentirt als der Nabelboden. Pulsation ist nicht bemerkbar, auch keine Grössenschwankung auf Druck. Abschilferungen oder auffallende Absonderung fehlt.

Ich führte folgende Operation unter Beihilfe von den Herren Dr.Dr. Kleinschmidt und Carl in München aus. Der Nabel wird spindelförmig umschnitten und so sammt dem Tumor aus der Bauchwand herausgehoben. Die Vereinigung des Defectes in der Bauchwand erfolgt ohne peritoneale Suturen mit weit und durchgreifenden Katgutnähten und zwischenliegenden kurzfassenden Seidennähten.

Verlauf: Es trat am Ende der ersten Woche eine Störung durch Nahteiterung ein. Diese erforderte am 8. Tage erneutes Oeffnen der ganzen Schnittwunde und erlaubte erst nach 14tägiger Taponade Secundärnaht, an welche sich Heilung anschloss.

Erfolg: Nach 2½ Jahren befindet sich die Patientin durchaus gesund. In der Nabelgegend ist eine derbe, weisse Narbe. Keine Kolloidbildung, keine Hernie, keine Lymphknotenschwellungen im Nabel[illegible]

Zum Eintritt der Eiterung nach der Operation bemerke ich, dass vielleicht unbewusst ungenügende Nabelgruben-Desinfection erfolgte, um den zierlichen Tumor zu schonen; anderseits wird man der erfahrungsgemässen Schwierigkeit Rechnung tragen müssen, die Haut gewisser meist ungepflegter Körperstellen, besonders bei corpulenten Menschen wie hier, keimfrei zu machen und dass demnach hier eher eine Infection von der Haut als von den versenkten Nähten ausgegangen ist. Die unliebsame Eiterung verzögerte schliesslich nur den Heilverlauf, schaffte zwar eine recht derbe Narbe, brachte aber zweifellos die Kranke vorübergehend in acute Lebensgefahr.

Sofort erbetene diagnostische Mittheilung aus dem pathologischen Institut des Herrn Geheimrath Bollinger lautete:

Makroskopischer Befund: „Der Nabel stellt auf dem Querschnitt eine Einziehung der Haut dar, in deren Tiefe der Rest der Nabelschnur als warzige Hervorragung liegt. Das Gewebe des Nabels selbst ist äusserst derb; auf dem Schnitt erkennt man einen etwa erbsengrossen, leicht bräunlich pigmentirten Abschnitt, welcher ohne scharfe Grenze in die Umgebung übergeht.

Mikroskopischer Befund: Die äussere Haut überzieht in kontinuirlicher Lage die eine Seite des Schnittes und ruht auf einem äusserst dichten grobfaserigen und ziemlich zellarmen Bindegewebe. Die Stelle der erwähnten Neubildung ist bezeichnet durch annähernd kreisförmige Partien eines mehr lockeren aus ziemlich grossen Zellen bestehenden Bindegewebes mit zahlreichen Capillaren. Innerhalb dieses Gewebes liegen langgestreckte schlitzförmige Hohlräume mit Cylinderepithel ausgekleidet, welches sich ungleichmässig von der Wandung abgelöst hat. Diese Hohlräume erweitern sich zu unregelmässigen cystischen Gebilden, welche noch stellenweise deutlich den Cylinder-Zellenbelag aufweisen, während derselbe streckenweise völlig verloren gegangen ist. Der Inhalt dieser Hohlräume ist zum Theil ausgefallen, zum Theil besteht er aus Bruchstücken des Cylinderepithels und in zahlreichen Fällen aus einer in unregelmässigen Maschen angeordneten, structurlosen Masse (geronnenes Cylinderepithel), in welche Zellen oder Reste von solchen eingelegt sind."

Ich fasse schon hier zusammen, dass die nachfolgende eingehende histologische Untersuchung, eine im Ganzen einfache Veränderung ergab; einfach insofern, als sich der Krankheitsprocess ausschliesslich in der Cutis abspielte und hier nur ein bestimmtes System von ihm befallen war.

Ich nehme Gelegenheit an dieser Stelle Herrn Dr. Albrecht, meinen besten Dank auszusprechen für die wiederholte Unterstützung bei Werthung der Befunde und für die Anfertigung zahlreicher Schnitte und Photographien vom Tumor, sowie Herrn Dirr für die Zeichnungen.

Die Textfigur zeigt den halbirten in Alkohol gehärteten Tumor nach einer Photographie von oben gesehen in natürlicher Grösse. Man sieht ringlige, umgebende Haut, dann den Nabelboden und die Geschwulst, welche durch eine Furche in zwei ungleich grosse Theile getheilt erscheint. Der grössere Theil entspricht der in Fig. 1, Taf. III auf dem Durchschnitt gezeichneten warzenartigen Erhebung.

Histologische Betrachtung. Das Präparat erfuhr Härtung in Alkohol, dann Celloidineinbettung und Orzeinfärbung.

Bei Lupenvergrösserung kann man etwa folgendes Bild von der Schnittbetrachtung entwerfen. — Die Epidermis ist dunkelviolett gefärbt, zieht intact über den Tumor hin und schwillt von minimaler Dicke an der Peripherie centralwärts bis zur Dicke eines Millimeters an. Sie ist wellig. In der Mitte der Nabeleinsenkung, entsprechend der Mitte des Tumors steigt eine warzenartige Erhebung von 4 : 2 mm Ausdehnung und Höhe an. — Das Corium, hier dichter, dort dünner tingirt, zeigt streifige Anordnung. In tieferen Partien, nahe dem subcutanen Fettgewebe, sieht man gruppenweise bei einander liegende Lumen kleinster Art von länglicher, kolbiger und bisquitartiger Form, auch feine längliche Spalten. In manchen lagert eine dunkle, oft nicht an der Wand anhaftende Masse. Die grösseren und kleineren Hohlräume und Spalten sind in nächster Umgebung von durchscheinenden, die Farbe

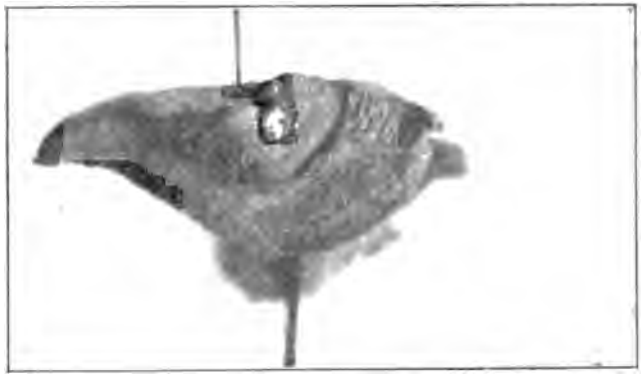

weniger als das streifenförmige Gewebe, zurückhaltenden Ringen oder Halbringen umgeben. In der genannten warzenartigen Erhebung (siehe Fig. 1 auf Taf. III) lässt sich auch unter der Epidermis eine schmale Zone streifigen Gewebes unterscheiden; sie umgiebt ein dunkleres Centrum, welches aus kleinen, kugeligen Gruppen besteht, die zusammen gleichsam ein netzartiges Gewebe ausmachen. Man sieht in ihm äusserst minimale Lücken und einen von hier bis in die Epidermis reichenden Gang. (P. Fig. 1, Taf. III.)

Mikroskopische Betrachtung. Die Epithelschicht ist über der ganzen Anschwellung intact, sie dichtet sich auf der Höhe des Tumors zur dreifachen Dicke, verglichen mit der Peripherie. Unter den stärkeren Zelllagern findet man besonders im stratum basilare und den angrenzenden tiefsten Schichten Pigmentirung. Die oberflächliche Hornschicht hebt sich, theilweise gefasert, deutlich ab. An einer Stelle eines wiedergegebenen Schnittes (Fig. 1, Taf. III) tritt ein Schweiss-Porus bis auf wenige Zelllager an die Oberfläche heran und ist rückwärts in der stratum papillare cutis verfolgbar. Die mittlere Schicht der Epidermis ist im Hauptgebiete der Unterlagenveränderung im Ganzen verdickt. Es

finden sich in ihr und den angrenzenden Schichten verschiedene Formtypen des geschichteten Pflasterepithels von kugeligen, cylindrischen, keulenartigen Zellen; auch Zellen mit Facetten und Vacuolen sieht man. Hier und da sind Leukocythen und unter dem stratum corneum deutet an vielen Stellen eine einfache Lage dunkler Zellen ein stratum granulosum an. Die basale Cylinderzellenschicht ist stark tingirt, trennt Epithelschicht und Corium scharf. Die Papillen haben viel gestaltete Formen; viele sind hoch, manchmal doppelt und ragen häufig bis auf 3—4 Zelllager zur Oberfläche empor; kleinere und grössere Verzweigungen fehlen nicht. Peripherwärts dachen sie sich ab, doch nicht bis zum Schwund. Zwischen Papillen sieht man Endothelrohre sowie einzelne schöne Gefässschlingen. — Grössere verzweigte Epithelrohre und Gefässüberproduction in den Papillarkörpern finden sich nicht, auch keine Hämorrhagien. An einzelnen Stellen haben die oberflächlichen Partien und die Axenregion geringe leukocytische Infiltration. Im tiefern Corium nimmt die Gefässmenge wesentlich zu; man unterscheidet leicht capillare Venen und Arterien. Die Gefässe umlagern hier wohl auch Zellanhäufungen. Das Bindegewebe des Corium hat öfters ein verschmälertes Lager. Bei der Betrachtung fallen deutlich dreierlei Gewebe auf: a) Normales Gewebe, b) ein strafferes fibromatöses Gewebe, c) ein schleimartiges Gewebe.

Man sieht also Bindegewebe, welches gar nicht von dem gewöhnlichen Typus abweicht; es ist ein weitmaschiges, welliges Gewebe mit spärlichen, länglichen, etwas flachen Kernen. Seine Gefässbildung ist abwechselnd gering, an anderen Stellen stärker.

An verschiedenen Stellen des Tumors ist jedoch die Coriumstructur derart verändert, dass an Stelle des gewöhnlichen Bindegewebes ein fibromatöses Gewebe getreten ist. Es reicht unterschiedlich tief, doch wird es auch stellenweise von der Epidermis bis zum subcutanen Fettgewebe verfolgt. Im Wesentlichen ist es ein parallelfaseriges, kernreiches Gewebe mit wohl ausgebildeter Intercellularsubstanz.

Drittens fallen andere Stellen durch ihre grosse Helligkeit auf. Dieses Gewebe trägt grosse, ziemlich blasse, spindelförmige oder rundliche Kerne und lässt eine reichliche Intercellularsubstanz wahrnehmen. Solches Gewebe steht dem Schleimgewebe nahe.

Das Hauptinteresse wendet sich den Schweissdrüsen zu, da an ihnen, bezw. ihren Ausführungsgängen sich der eigentliche pathologische Process abspielt. Vorausgeschickt sei noch die Bemerkung, dass Haarwurzeln nirgends gefunden wurden und entsprechend diesem Mangel scheinen die Talgdrüsen äusserst reducirt zu sein, denn es stellte sich kein Balg und kein Balgdrüsenausführungsgang in die Schnittflächen ein. Das Aufsuchen von Muskelfasern im reticulären Gebiete blieb erfolglos und nach elastischen Fasern wurde nicht gesucht.

Im Allgemeinen ist zu sagen, dass die Schweissdrüsen ganz normal nahe der subcutanen Schicht gefunden wurden, und zwar gruppenweise. So zähle ich in einem Schnitt zwei Gruppen zu je 3 und 4 Knäueldrüsen und in einem entfernteren Schnitte Gruppen zu 2 und 4 Knäueldrüsen. Manche Knäuel sind derart auf den Durchschnitt getroffen, dass 9—15 Lumen rundlich, länglich oder hakenförmig nebeneinander liegen. Man

sieht in ihrer nächsten Nähe, wie auch zwischen dem Knäuelsystem Gefässe. Die Gruppen lagern im Ganzen sehr nahe bei einander.

Die normalen Schweissdrüsen liegen nun theilweise ganz unmittelbar in fibromatösen Gewebspartien. Andere und das ist zu bemerken, sieht man, welche durch einen ziemlich breiten Zellhof gegen das umgebende normale Corium gewissermassen abgegrenzt sind. Die Kerne dieser Zonen sind blass und spärlicher als im übrigen Corium. Diese Zonen erinnern nun auch an das oben erwähnte Schleimgewebe, in welchem zumal die veränderten Drüsentheile liegen. Das Gewebe scheint auch zwischen die normalen Drüsenconglomerate eingedrungen zu sein und hat die Drüsenschläuche auseinandergedrängt, sodass die Knäueldrüsenscheiben dadurch um das Doppelte vergrössert daliegen; aber das Drüsenepithel ist nicht verändert.

Ausser diesen noch normalen und leicht veränderten Knäueldrüsen sind im Corium eine Anzahl von Hohlräumen (C) und Schläuchen (T) zu bemerken und beide ungewöhnlichen Gebilde erstrecken sich über das ganze Gebiet vom Papillarkörper bis nahe an die subcutane Fettschicht. Man betrachtet a) Hohlräume und b) Schläuche am besten getrennt (siehe Taf. III, Fig. 1 u. 2).

a) Das Wesentliche ist den Hohlräumen gemeinsam zu eigen, und kann als solches zusammengefasst werden.

1. Sie lagern in einer bestimmten Zone, meist nahe dem subcutanen Fett und erstrecken sich über ca. $1^1/_2$ cm Flächenraum im Corium.

2. Sie lagern gruppenweise zusammen; ich zähle z. B. auf einen Schnitt 6 Systeme, die durch fibromatöses Gewebe getrennt und unabhängig von einander erscheinen.

3. Die einzelne Gruppe setzt sich aus 3—6 Hohlräumen zusammen, manchmal aus noch mehreren.

4. Zwischen dem fibromatösen Gewebe und dem Lumen lagert fast durchweg eine schleimgewebeartige Zone.

5. Die Hohlräume sind nahezu alle mit einschichtigem Cylinderepithel ausgekleidet; anderes Epithel wird nicht gesehen.

6. Die Hülle oder Wandung der Lumen, die auch wie eine Membr. propria erscheinen kann, ist nirgends von einer solchen Zellcolonie infiltrirt oder durchbrochen, so dass die Architektur der Wandungen überall intact erscheint.

Die Form und Grösse der Knäuellumen ist wechselvoll; einfache (Taf. III, Fig. 2) runde, halbmondförmige sieht man; andere sitzen kuppel- und kammerweise aneinander. Einzelne deuten die Anfänge von seitlichen Gängen und Buchten an, oder hier und da zeigen sich Falten, die ins Innere hervorragen und theils quer, theils längs getroffen sind.

Der Inhalt konnte chemisch, bezw. auf seine Reaction, nicht geprüft werden; auch unterblieb die Untersuchung auf Fett, eine Frage, welche vielleicht nach den Befunden von Sata (3) über Vorkommen von Fett in Drüsen besonderes Interesse gehabt hätte. Die Inhaltsmassen sind wechselnd in der Menge, theils liegen sie nur central, theils sind sie randständig und füllen meistens das Lumen ziemlich aus (Taf. III, Fig. 2). Man sieht besonders reichliche Epithelzellen, oft vereinzelt, oft gepaart oder in grossen Schollen zusammen, so dass diese ganze von der Wand

abgerissene Lager zu sein scheinen. Demnach fehlen manchmal an grösseren Strecken Zellen an der Wand. Dies ist dann zweifellos der Effect manueller und technischer Behandlung des Präparates. — Füllen diese mehr oder weniger zusammenhängenden Zellen hauptsächlich die Hohlräume, so sieht man ausserdem noch grosse, runde Zellen mit deutlicher Wabenstructur und kleinen Kernen und ausgesprochener gelblicher Tinctur; theils sind sie kernlos. Es handelt sich offenbar um Körnchenzellen, welche vermuthlich verschiedenen Blutfarbstoff angenommen haben. Sie entsprechen wohl den in alten cystischen Räumen meist vorhandenen Phygocythen. Daneben findet sich oft eine lockermaschige, dünnfädige, körnige Masse mit gefärbten und ungefärbten Kernen, welche einem Fetttröpfchen haltigen Detritus entsprechen. In einzelnen Hohlräumen ist dieses körnig-fädige Gemenge sehr reichlich und mannigfach mit Vacuolen und Lücken durchsetzt.

b) Schläuche. Diese werden, wie schon gesagt, nach aufwärts von der Drüsenschicht bis an die Epidermis gesehen (Taf. III, Fig. 1). Ins subcutane Fettgewebe ragen sie nicht hinein. Man sieht sie jedoch auch schon in der Zone, wo die Drüsenkörper am massenhaftesten sind. Ihre Form ist oft gebogen, hakenförmig, ihre Länge sehr verschieden. Sie tragen gut erhaltenes Cylinderepithel, durchaus dem Epithel der Hohlräume gleichend. An manchen Stellen sammeln sich die Schläuche zu Conglomeraten an und gewinnen numerisches Uebergewicht über die cystischen Hohlräume; auch fällt auf, dass die schlauchartigen Bildungen meist dicht gestellter auftreten als die Cysten. Im fibromatösen Gewebe finden sich wohl manche quer- und längsgetroffene Schläuche, die Erweiterungen zeigen. Solche bergen nur structurlose Massen, sonst aber ähnlichen Inhalt, wie die kleineren Hohlräume und enthalten oft auch die eben beschriebenen Phagocythen (Taf. IV, Fig. 3. Ph.).

Besonders in der kleinen, schon beschriebenen warzigen Erhebung (Taf. III, Fig. 1) auf dem Tumor entwickelt sich auch ein ausnehmend starkes Schlauchgewebe. In der warzigen Kuppe überwiegt in den tieferen Partien fibromatöses Gewebe. Es ist gegen die Oberfläche hin lockerer und leicht infiltrirt. Etwa zwei Drittel der Prominenz wird von einem Conglomerat vielfach gewundener, schlauchförmiger Bildungen, die von dichtem und zahlreichem Bindegewebe umschlossen sind, eingenommen. Sie lassen sich in der Hauptzahl in zwei grössere Gruppen trennen, welche beide mit einer Art von häufig ausgebuchteten Gängen nach der Oberfläche, bezw. einem etwas zugespitzten und wieder dellenförmigen Theile derselben, streben. Auf letzterem fehlt das Epithel in einer eingezogenen Partie fast vollständig. Man sieht mehrere Windungen, die so getroffen sind, dass sie wie deutliche Gänge erscheinen und sich bis dicht an die Oberfläche hindurch an das hornige Stratum erstrecken. Die Schläuche lagern so, dass man ein öfters wiederkehrendes, korkzieherartiges Gewinde erkennen möchte. Zurückverfolgt in die Tiefe gelangt man nach auseinandergehenden Richtungen. Die ganze Anordnung und die Art der Durchschnitte spricht dafür, dass 4 Schläuche je zweier Knäuelhaufen dieses Bild hervorrufen. Ueber Windung nach rechts oder links vermag ich keine Vermuthung auszusprechen.

Fig. 3 stellt in starker Vergrösserung ein noch nicht zur Cyste erweitertes Lumen eines Ganges, wie es immer wiederkehrt, dar. Man bemerkt ein feines Stroma, das als Membrana propria bezeichnet werden kann. Sie dient einem ein- und mehrreihigen Cylinderzellenepithel als Basis. Nach einer Seite läuft der Querschnitt in einen (Taf. IV, Fig. 3 g) Gang aus, der in der Wandung getroffen, kein Lumen aufweist; aber erwähnt sei, dass an anderen Stellen die Gänge mit ein und zwei Schichten Zellreihen deutliche Lumen zeigen. Im Centrum liegen diffuse, kaum näher zu bestimmende Massen und beschriebene, wabenartige, grössere Zellen (Ph). Den Schlauch umgiebt ein weitmaschiges, nicht kernreiches Bindegewebe, in welchem auch hier gerade die Endothelien (E) von Lymphgefässen bemerkt werden.

Aus der Betrachtung ergeben sich wohl als wesentliche Punkte für die Neubildung folgende:

a) Die Neubildung lagert in einer Zone, die normaler Weise den Knäueldrüsen und ihren Ausführungsgängen entspricht.

b) Man sieht in einem engen Gebiete noch vollständig normale Schweissdrüsen-Gänge und Schweissdrüsen neben den leicht und in beschriebener Weise stark veränderten.

c) Eine Anzahl der Neubildungen ist von einer analogen schleimgewebeartigen, lockeren Eigenhülle umgeben, wie auch die normalen Schweissdrüsen.

d) Das Epithel der Neubildungen entspricht dem der normalen Schweissdrüsen.

e) Der Character der tiefen und aller oberflächlichen Schläuche ist tubulös.

Zusammenfassung: Sucht man an der Hand der Beschreibung ein Ganzes zu reconstruiren und eine plastische Vorstellung aus den Schnitt Betrachtungen zu gewinnen, so stellt der Tumor ein Gebilde dar, das sich aus vielen kugeligen oft cystisch erweiterten Theilen aufbaut, welche gruppenweise im tiefen Corium liegen; an diese setzen in intimer Beziehung oder unabhängig erscheinend schlauchartige Gänge mit vielen korkzieherartigen Windungen an, die ausschliesslich gegen die Epidermis streben. Die cystischen wie auch schlauchartigen Gebilde sind von strafferem und lockerem Zwischengewebe umgeben und getrennt und haben durchaus keine gemeinsame Kapsel. Sind in dem beschriebenen unveränderten Knäuel ohne Zweifel Schweissdrüsen zu erkennen, so erklären sich ungezwungen auch die vorliegenden mit schleimartigem Gewebe durchsetzten und von solchem umgebenen Neubildungen als aus diesen Drüsen hervorgegangene Producte und somit der pathologische Process zunächst als eine in

oberen Schichten multipel tubulöse, in tieferen Schichten multipel cystische Wucherung der Schweissdrüsen.

Differenzialdiagnose. Lässt die Betrachtung schwerlich andere Auffassung zu, so erheischt es einzelne krankhafte Vorgänge zu erwähnen, die unter Umständen namentlich bei isolirter Schnittbetrachtung in Betracht kommen könnten. Ausschaltende Bemerkungen müssten sich mit Rücksicht auf theils früher missgedeutete Fälle, erstrecken auf:

1. Hypertrophie der Schweissdrüsen,
2. die Cancroide,
3. das Angioma simplex hypertrophicum,
4. auf das entzündliche Adenom der Schweissdrüsen.

Hypertrophie der Schweissdrüsen findet sich nicht als unbedingte Begleiterscheinung einer Cutisreizung durch tumorhafte Gebilde. Mancherlei meiner Schnitte von Randzonen verschiedenartigster Tumoren mit Hautbetheiligung entbehrten einer als zweifellos und überzeugend dastehenden Drüsenveränderung dieser Art. Für echte unzweideutige Hypertrophie beanspruche ich Vergrösserung der Drüsen und ihrer Gänge, also grössere Massigkeit der aufbauenden Elemente im Allgemeinen und besonders durchweg auch Epithelvergrösserung. Andere feinere Vorgänge in den Zellen will ich als doch noch ungenügend zum Abschluss gebrachte Beobachtungen bei Seite lassen. Es scheint mir auch berechtigt, Lumenerweiterung der Knäuel und Gänge zuzugestehen. Cystische Dilatation an dieser und jener Stelle lässt die Frage aufwerfen, ob Retentionscysten oder regressive Metamorphosen durch Parenchym-Einschmelzung vorliegen. Bis zu einem gewissen Grade müssen auch solche Vorgänge noch in Gefolgschaft der Hypertrophie aufgenommen werden. Massgebend wird aber sein, dass die Form der Drüse nicht gestört ist, und dass die Veränderungen sich streng an das System anschmiegen. Gehen dieselben darüber hinaus, so spielt der Process in den Begriff einer Neubildung hinüber. So finde ich, dass mit Gebers (4) Einrechnung solcher Gebilde, die buckelige Wandvorwölbung zeigen, bei denen es zu späterer fingerförmiger und dentritischer Sprossung kommen kann, schon die Grenze der Hypertrophie überschritten wird, dass sich hier schon das Adenom anmeldet.

Haben eigene Schnitte mir niemals eine ganz zweifellose hypertrophische Drüse oder Drüsengruppe in die Hände gespielt, so sprechen vielfache Mittheilungen der Autoren das Vorkommen doch sicher aus, desgleichen Hypertrophie als homöoplastischen Effect neben nachbarlichen Reizungen, demnach das Vorkommen ausser Frage steht.

Rindfleisch (5) schreibt: „Die echte Schweissdrüsenhypertrophie verursacht eine flache pilzförmige Erhebung der Haut, welche glatt und haarlos einer weichen Warze nicht unähnlich erscheint. Die ganze Cutis ist unbeteiligt. An der Grenze gegen das subcutane Bindegewebe liegt der eigentliche Körper der Anschwellung, ein drei bis vier Linien dickes und entsprechend breites Polster von Schweissdrüsen. Der Umfang einer einzelnen Drüse kann bis auf eine Linie Quermesser gestiegen sein, Fettgewebe scheint theilweise verdrängt zu werden, die Bindegewebebalken zwischen dem Drüsenkörper sind verdickt."

Virchow (6) berichtete über Schweissdrüsenvergrösserung bei Phthise; sie ging mit Schlaucherweiterung und fettiger Metamorphose des auskleidenden Epithels einher. Geber (4) unterscheidet autochthone und secundäre Hypertrophie und erzählt, dass auch v. Baerensprung Vergrösserung in der Substanz und unter weichen Warzen fand. Es ist häufig mitgetheilt, dass chronischem Eczem zuerst Vergrösserung, dann jedoch im Stadium der Schrumpfung des Bindegewebes Atrophie der Hautdrüsen folgt. Bei Lichen planus geht die Schweissdrüsenerweiterung mit Vergrösserung der Zellen vor sich (Joseph, 7), bei Ichtyosis hystrix fand Giovanni (8) hochgradige Hypertrophie.

Von Brücke und Simon (9) liegen Beobachtungen bei Lepra vor und Hoggan (10) sah hier constant zuerst Hypertrophie dann Atrophie, indem der Process stets in tiefen Schichten begann. Nach Gay, dem sich Geber (4) anschliesst, ist bei Elephantiasis der Excoreationsgang verlängert, die Sekretion und Knäuelgang vergrössert, das Lumen erweitert und die Wandung infolge von Vermehrung der Epithellager und Volumzunahme der Elemente breiter. Aehnliches bei Skleroma adultorum und Prurigo in Bez. auf die Drüsen; bei Prurigo ferox wurde von Joseph (7) hochgradige Erweiterung der Gänge und der Knäuel gesehen. Unter vielen bestätigenden Mittheilungen führe ich noch Unna (11) an, welcher einfache Hypertrophie bei einer grossen Anzahl von progressiven Ernährungsstörungen, Granulomen und bösartigen Neubildungen sah.

Bei Talgdrüsenerkrankungen erwähnt Pick und Beier (12) die Betheiligung der Schwesterdrüsen der Haut. So schildert Pick in einem Falle: die Talgdrüsen reichen nicht übermässig tief in die Cutis hinab, doch sind ihnen die Schweissdrüsen sehr nahe gerückt, die auch insofern eine Abweichung von der Form erkennen lassen, als sie sehr gross und mächtig erscheinen und ihr Lumen bedeutend erweitert ist. Zwischen Epithel und Membrana sind in auffallender Deutlichkeit die glatten Muskelfasern erkennbar, wie wir dies sonst nur an grösseren Schweissdrüsen z. B. der Achselhöhle zu finden gewöhnt sind. — In einem anderen Falle ist die ziemliche Weite der Grösse der Schweissdrüsen und ihres Lumens auffallend. Beier berichtet bei Besprechung eines Naevus subcutaneus von Hypertrophie und Hyperplasie mit starker Erweiterung der Lumen der Knäueldrüsen. Mit Neuestem berichtet Pezzoli (Arch. für Derm. u. Syph. 1900, 54 p. 193) von einem Naevus mit reiner Talgdrüsenhypertrophie und solcher der Knaueldrüsen. Er fand Vermehrung, Erweiterung der Lumina der Tubuli, Epithelverdickung oft zu 3—4 Lagen geschichtet. Auch die Ausführungsgänge sind etwas erweitert. In anderen Fällen acuter Dermatitis, obwohl beträchtliche Entzündungsvorgänge mit einhergehen, scheinen aber

Veränderungen auszubleiben. Giovanni (13) erwähnt keine solchen bei Jodfollikulitis und Perifollikulitis; gegentheilige Beobachtungen wie schon von Lepra und Eczem erwähnt, wo die Drüsen der Atrophie verfielen, fehlen nicht. Andry (14) fand z. B. bei verrucösen Processen der Epidermis neben Entzündung in der Cutis starke Verödung der Schweissdrüsen.

Im vorliegenden Falle fehlt die vornehmste Eigenschaft, welche die Annahme einer reinen Ueberbildung rechtfertigen würde, nämlich die Erhaltung der Form der Drüse sammt den Gängen. Sie ist im secernirenden wie auch im abführenden Theile grob gestört; wollte man die Cysten als secundäre degenerative Erscheinungen einer Knäuelhypertrophie auffassen, immerhin wäre die starke und eigenartige Veränderung, die auch die Gänge befallen hat, nicht so einfach erklärbar. Der krankhafte Process hat geradezu unter Tendenz der Erweiterung und Neigung zur Bildung adenoider Nester eine Vermischung beider Theile des Systems miteinander zu Wege gebracht; dies wohl unter synchronischem krankhaften Einsetzen in allen Theilen. Dem Tumor fehlt auch ein umschriebener, sozusagen in sich abgekapselter Charakter, denn er zieht vom Sitz der Knäuel durch das ganze Lagergebiet des Drüsensystemes, bis unter die Epidermis hinauf. Nicht unerwähnt bleibe, der mangelnde Befund an Uebergangsformen benachbarter normaler Schweissdrüsen zu tumorhaft veränderten, die wieder zum Rückschluss aufforderten, dass die vorgefundene Neubildung ihren Ausgang von hypertrophischen Stadien genommen hat. Vom klinischen Berichte wäre noch zu bemerken, dass zu keiner Zeit Andeutungen der verstärkten Functionen in Erscheinung traten; beim Durchgang der Geschwulst durch ein hypertrophisches Drüsen-Stadium hätte temporäre Sekretüberproduction vielleicht ein anamnestisches Datum abgegeben.

Ein Blick auf die Abbildungen belehrt weiter, dass jegliche Merkmale für ein Cancroid, bezw. carcinomatöse Degeneration, fehlen; insbesondere sieht man keine von der Oberfläche zur Tiefe strebenden Epithelzapfen und zelligen Brückenbildungen zu den Drüsenconglomeraten und Schläuchen. Auch von alveolären Nestern epithelialer Natur mit Perlen und Riesenzellen im stratum reticulare ist keine Rede; wenn auch eigentlich überflüssig, möchte ich doch erwähnen, dass Verwechselung der Schläuche selbst, mit epithelialen Zapfen und Sprossen von dem Deckblatt her undenkbar ist, denn die vorhandenen Zapfen und Haken ohne Lumen erklären sich sicher nur als Falten und Schlauchwindungen aber nicht als isolirte Zellnester.

Namentlich seit Virchow (15) vorsichtige Aufnahme der Schweissdrüsenadenome empfohlen, die Verwechslung mit Angiomen als mög-

lich betonte, ist diese Differenzialdiagnose immer zu berücksichtigen, umsomehr wenn der Sitz der Geschwulst am Orte einer fötalen Spalte sich befand und das klinische Aussehen auf einen pigmentirten Naevus vasculosus wohl hinleiten konnte. Aber vor solcher Verwechslung in diesem Falle glaube ich bewahrt zu sein; stellenweise Anhäufung von Capillaren und Schweissdrüsengängen im gleichen Gesichtsfeld erleichtern die Vergleichsanstellung. Die Gänge mit ihrem häufig zweischichtigen Cylinder-Epithel können im entferntesten nicht mit Gefässconvoluten verwechselt werden, ganz abgesehen von dem gebrachten Nachweis des Ausführungsganges wie anderer, die beinahe an die Epidermis hinreichen. Auch bei den Cysten fällt durch Besichtigung der Wandung mit ihrem auskleidenden Epithel jeglicher Verdacht auf Annahme von cavernösen Räumen fort. Solche Schwierigkeiten können sich ergeben, so blieb es nach König (16) einmal unsicher, ob das mikrosk. Bild als Blutgefässe oder Schweissdrüsen Hyperplasie zu deuten war.

Neubildungen anderer Art sind kaum anzuführen oder würden gar gekünstelt zum Vergleich und Ausschluss herbeigezogen werden. Dagegen ist eine Schweissdrüsenerkrankung unter dem Namen entzündliche Adenome von König (16) in seinem Lehrbuche beschrieben, der gedacht werden muss. Diese Gebilde kennzeichnen besonders Hyperplasie der Drüsen und starke Zellinfiltration des interstitiellen Gewebes mit Zerstörung des Drüsengewebes und Cystenbildung; somit dominirt die Entzündung durchaus, ein Vorgang, welcher in vorliegendem Tumor überhaupt fehlt und deswegen allein schon keinen Vergleich zulässt. Uebrigens hob Petersen (17) berichtigend hervor, dass diese Veränderung bezeichnender als Hydradenitis chron. prolif. bezeichnet wird, womit eine wahre Adenomnatur des Drüsensystems abgelehnt ist.

Diagnose: Gestützt auf die anatomische Beschreibung und diese ablehnenden Erwägungen entspricht es am meisten, die kleine Neubildung als combinirte adenomatöse Veränderung der Knäuel und der Gänge, umgrenzter ausgedrückt als Adenoma sudoriparum fibromatosum et cysticum aufzufassen. Neben der Cystenbildung sei ganz besonders der tubulöse Typus der Neubildung in den oberen Schichten, sowie das Auftreten des Processes an vielen Drüsen zugleich, immerhin aber in einem eng umschriebenen Gebiete, betont.

Das reichhaltige Fibromgewebe wird wohl krankhafter fibromatöser Umwandlung des Bindegewebes entstammen; ob primär oder secundär halte ich nicht für entscheidbar. Mit entfernter Möglichkeit ist zu

rechnen, dass das Unterhautzellgewebe des Nabels als physiologische Narbe, wenn dies auch unwahrscheinlich ist, von derberer Natur blieb als das Bindegewebe an anderen Stellen. — Uebergänge des fibromatösen Gewebes in sarkomatöses Gewebe sind nirgends zu erkennen.

Die Cysten werden in erster Linie als Retentionscysten aufzufassen sein, indem nach Eintritt der Krankheit die physiologische vis a tergo sich erschöpfte um das Secret heraufzuschaffen. Mag der specifische pathologische Vorgang dem die einzelnen Drüsengruppen verfielen, die austreibende Kraft geschädigt haben, so begleitete muthmaasslich die Entwickelung des fibromatösen Gewebes einengende Tendenz den Ausführungsgängen gegenüber, so dass die einzelnen Drüsenkörper leichter regressiver Metamorphose zugänglich wurden. Ob weiterhin durch Zusammenschmelzen der erweiterten Räume die Höhlen vergrössert wurden, bleibt dahingestellt. Ein solches Moment konnte jedenfalls nicht gesehen werden. Zapfen und Falten zeigen nur, dass das Cystensystem nichts weniger als aus flachen Hohlräumen sich aufbaut.

Man kann versuchen den Ausgangspunkt der Geschwulst zu bestimmen. Während jede Vermuthung über die Ursache einer Entartung unbedingt auf hypothetisches Gebiet führt, lässt sich die Erwägung nach dem Ausgangspunkt doch oft mit mehr oder weniger Glück aufstellen. So meine ich, dass hier der Annahme die Geschwulst als krankhafte Umbildungen vorher normaler Schweissdrüsen zu betrachten nichts wesentliches entgegensteht; man findet im Tumor die zum Schweissdrüsentypus und System gehörigen gröberen und feineren anatomischen Elemente und Knäuel und Gänge befinden sich nach Lage und Anordnung am richtigen Platze. Analogien von adenomatöser Entartung normaler anderer Drüsen sind genugsam bekannt. Der Ausgang von hypertrophischen Drüsen hat nichts bindendes und überzeugendes für sich, besonders wie schon erwähnt, wegen des Mangels von Uebergangsformen zwischen oder neben den kranken Gruppen, die als hypertrophisch bewerthet werden müssten. Die Entwickelung aus hyperplastischen Drüsengebilden, mit welchen sich der Begriff von missglückten Drüsenanlagen zum gewissen Grade deckt, möchte, indem dabei ein überreichliches, nicht bei der Drüsenbildung verwerthetes Bildungsmaterial angenommen wird, zum mindesten hier und dort abnorme Lagerung erwarten lassen, weil bei der primären überreichen Einsenkung die bedingende Entwickelungsstörung wohl kaum überall gleichmässig tiefes Eindringen der Bildungs-Epithelien in das intracutane Gewebe zugelassen hätte. Weiter frägt sich, ob die Cohnheim'sche Theorie, nach welcher embryonale Zellen die Mitgabe sich später nach dem Drüsentypus zu

entwickeln, bewahren sollen, den Geschwulstausgang erklärt; der Tumor würde alsdann als Naevus im engeren Sinne aufzufassen sein, indem, Jadassohn (18) folgend, zum Begriff Naevus die congenitale Anlage der Bildung als wesentliches ätiologisches Moment gehört. Ich kann nur anführen, dass bindendes darüber nicht zu erlangen ist, dass ich aber auch die Nothwendigkeit der Herbeiziehung der Cohnheim'schen Theorie in diesem Falle nicht einsehe; das Fehlen verirrter Zellen in subepidermoidalen Epithelmassen spricht neben der Systemerkrankung mehr gegen als für diese Keimtheorie. Es bleibt auch fraglich, ob solche Keime mit immanenter Potenz schliesslich durchweg vollendete Drüsenbildung erreicht hätten, ob nicht neben unregelmässiger Lage der Schläuche und Knäuel Varietäten in qualitativer Beziehung vorgekommen und jetzt noch erkennbar geblieben wären. Die Wahrung des beningnen Charakters der Geschwulst ist vielleicht auch ein Gesichtspunkt. Es fruchtet wenig sich theoretisirend über undurchsichtige Fragen zu ergehen; in einem Falle wird der Untersucher mehr hierhin, im anderen mehr dorthin neigen ohne beweisen zu können.

Im Nabelgebiet scheint die Möglichkeit der Genese überhaupt vorkommender Adenome noch variabler als an anderen Regionen durch embryonale Beziehung zum Ductus omphalomesentericus. Ich gestehe, dass der Gedanke an solchen Zusammenhang mir gleich nach der Operation die Veranlassung gab den Tumor eingehend zu untersuchen, in Erwartung eine zur Entwickelung der Organe in naher Beziehung stehende Geschwulst zu finden. Der histologische Befund überhaupt eines Adenomes am Nabel war sodann besonders interessant, weil sich an diese Bezeichnung bereits ein litterarischer Austausch, geknüpft an die Namen Küstner (19), Kolaczek (20) und von Hüttenbrenner (21), abgespielt hat. Aber die Nabeladenome dieser und anderer Forscher waren Restbestände des Divertikels, bezw. Umstülpungen des offenen am Nabel abgeschnürten Dottergangrestes und können nicht als eigentliche Tumoren engeren Sinnes gelten. Es fragt sich nur, ob die von v. Hüttenbrenner beschriebene kleine Geschwulstart (Sacromphalus) nicht doch dem wahren Adenom nahe steht, denn es sind tubulöse Räume mit einschichtigem Epithel erwähnt. Ihr Auftreten bei Neugeborenen nach dem Nabelabfall stellt jedenfalls diese Gebilde auf eine eigene Stufe. — Ueber Darmdrüsenadenome in der Nabelgegend bemerkte Klebs (22), dass sie von Resten des Dotterganges Entwickelung nehmen können. Den Gedanken dieser Aetiologie hatte wohl zuerst Küstner aufgenommen, wenn er seine Fälle mit der Bemerkung begleitet: ob nur wenige in der Nabelnarbe

eingeschlossene Epithelien genügen, um ein Adenom am Nabel zu erzeugen, das wird wohl sobald nicht entschieden werden. Das Vorkommen maligner Tumoren am Nabel auf Grund gedachter Aetiologie vertrat auch Pernice (23), König (23) und Jores (23) und man führt schnell wachsende, vom Nabel sich über das Bauchfell verbreitende Carcinome mit Epithelien, welche sich den Darmdrüsen-Epithelien nähern, dahin zurück. Wird mit dieser Hypothese der letzte Schleier der Tumoren nicht gelüftet, so scheint es doch auch nicht fördernd diesen Erklärungsversuch abzulehnen. — Mit klinischen Mitteln kann unter Umständen die Entscheidung schwer sein, ob am Nabel eine Entwicklungsstörung oder ein wirklicher Tumor vorliegt. Dies beweist eben die Geschichte der Nabeladenome, seitdem Kolaczek (20) seine ersten beiden Fälle als Enteroteratome beschrieben hat und ein Fall von v. Gernet (24), bei einem 24jährigen Manne beobachtet, illustrirt diese klinische Schwierigkeit besonders, so dass ich einen kurzen Auszug desselben aus chirurgischem Interesse hier einzuschalten für berechtigt halte, zumal auch die Pseudogeschwulst offenbar comprimirend und dann cystenbildend benachbarte Schweissdrüsen in Mitleidenschaft zog.

Der Tumor, welcher klebrigen Schleim secernirte, war wallnussgross; ein 8 mm dicker Stiel setzte sich als runder Strang durch den Nabel direct in das lig. teres fort, central die V. umbilicalis bergend. Die Geschwulst der Oberfläche war glatt, spiegelnd und machte den Eindruck einer etwas hyperämischen Schleimhaut. — Die mikroskopische Untersuchung ergab äussere Schleimhautbekleidung. Im Gewebe lagen tubulöse Drüsenschläuche parallel angeordnet, mit Cylinderepithel und Schleimpfropfen. Zwischen Bindegewebe und Gefässen fanden sich zarte Bündel glatter Muskelfasern, ohne Hypertrophie. — Die benachbarten Schweissdrüsen waren verändert und präsentirten sich häufig als grosse, dünnwandige Cysten.

Beim Abweis dieser Bildung als wahren Tumor und seine Einreihung unter die Divertikelprolapse stützt sich v. Gernet hauptsächlich auf den Nachweis und Verlauf der Vena umbilicalis, denn deren Persistenz und Vordringen in den Tumor war nur dann erklärlich, wenn dieser ein aus foetaler Zeit persistirendes Gebilde war. Der fehlende Befund jeglicher versprengter Drüsenzellen innerhalb der Geschwulst wird des Weiteren verwerthet, um wahre Neubildung auszuschliessen. Von Mintz (25) wurde ein Tumor als wahres Adenom des Nabels veröffentlicht, die Genese aus den Dottergangsresten in Anspruch nehmend. Von anderer Seite Steinthal (23) ist übrigens dieser Tumor eher als Sarkom bezeichnet worden. Die Möglichkeit, dass die Neubildung in drüsigen Theilen der Haut, z. B. den Schweissdrüsen,

seinen Mutterboden fand, ist vom Autor nicht erwähnt. Ich will dies auch nicht behaupten, jedoch muss ich erwähnen, wie Theile meines Tumors nach Form, Gruppirung, Inhalt und Zellenbeschaffenheit bei Beschreibung und Tafelvergleich ganz ähnliche Bilder abgeben und wäre es nicht endlich gelungen die Beziehung zu den Schweissdrüsen auf verschiedenem Wege festzustellen, hätte nichts näher gelegen, als Mintz in seiner Annahme auch bei meinem Tumor zu folgen. Ich nehme den Fall von Mintz als Adenom auf, jedoch auch mit der Reserve, dass die Sarkomnatur an manchen Stellen sehr stark zum Ausbruch kommt und dass der primäre Ausgangspunkt vielleicht doch noch unsicher ist.

Eine 46jährige Frau war mit 31 Jahren entbunden. Daran anschliessend eine Nabelhernie. Im 41. Lebensjahre entstand im Nabelgebiet im Laufe von 2 Monaten eine dunkelblaue, haselnussgrosse Geschwulst; Exstirpation des Tumors 1893. Gleichzeitige Entfernung der Hernie. — Er war aus cavernösem Bau und hatte eine aus derbem Gewebe bestehende Rindenschicht (mehr erfährt man nicht). — 1897. Neben Hernien Recidiv fühlt man in der Operationsnarbe in Nabelhöhe 2 haselnussgrosse harte Knoten. Radicale Operation der Hernie und Excision der Knoten.

Mikroskopische Untersuchung: Das Grundgewebe besteht aus bindegewebigen, nicht sehr kernreichen, sich bald kreuzenden, bald parallel zu einander angeordneten Strängen. Stellenweise sieht man mitten im Narbengewebe einen Schub von dicht nebeneinander liegenden, quer- und längsgetroffenen Drüsenschläuchen, welche von einem jungen, sehr zellreichen Bindegewebe umgeben sind, das allmählig in das ältere den Herd umgebende Narbengewebe übergeht. Die Drüsenschläuche bestehen aus einschichtigem, cylindrischem Epithel, ihr Lumen klafft und weist einen durch Blutpigment röthlich tingirten Inhalt auf. An ihrer Aussenwand finden sich stäbchenförmige, den Conturen des Tubulus gleichsinnig angeordnete Kerne, welche der Membrana propria angehören. Die längsgetroffenen Tubuli zeigen eine gabelige Theilung als typisches Zeichen fortschreitenden Wachsthums.

Während in den oben beschriebenen Bezirken die einzelnen Tubuli dicht an einander liegen, sind sie an anderen Stellen auseinander gerückt. Das neugebildete junge Bindegewebe, das sie umgab, hat sich in älteres kernarmiges Bindegewebe verwandelt. Aber auch mit den Drüsenschläuchen ist eine Veränderung vor sich gegangen. Sie sind bedeutend dilatirt, ihr Epithel flacht sich ab, das Lumen erscheint von einer Masse erfüllt, welche aus Detritus, hier und da noch erkennbaren cylindrischen Epithelzellen und Blutpigment besteht. Schreitet die Vergrösserung fort, so schwindet das Epithel, welches die Wand bekleidet, und geht zerfallend in den Inhalt über. Hierdurch erklärt sich die Angabe über die Blasen mit blutigem Inhalt, welche gelegentlich der ersten Erkrankung von der Patientin bemerkt worden ist. In der Peripherie der Knoten tauchen hier und da Stränge auf, welche ausschliessend aus spindelförmigen Zellen bestehen. Es gelingt leicht, am Präparat den Uebergang von Bindegewebe in diesen sarkomatösen Strängen aufzuweisen.

Jedenfalls ist die genetische Beurtheilung des Tumors von Mintz leider dadurch erschwert, dass die histologische Untersuchung sich auf ein Recidiv beschränken musste, welches der Beschreibung nach doch wohl in einigem Abstande vom primären Knoten exstirpirt wurde. Mintz fand glatte Muskelfasern im Bindegewebe vertheilt an einzelnen Stellen, welche keine bestimmte topographische Anordnung im Verhältniss zu den Drüsenschläuchen aufweisen. Man wird sie kaum der Haut entspringen lassen können. Ihre Erklärung ist schwierig.

Eine topographische Nichtbeziehung der Muskelfasern zu den Erweiterungen steht Erfahrungen, welchen man bei den Wandungen der Retentionsgeschwülste die vom persistirenden Dottergang ausgehen, gegenüber. Die Wandungen der Enterocystome (Roth) (26), ob sie als Miniaturgeschwülste (Runkel (27), Hüter (28), Dittrich) (29), oder grössere Cysten (Buchwald-Janike (30), Rimbach (31), Dittrich (29), Tscherning) (27) mehr oder weniger frei oder verbunden (Schad (32), Dittrich) (29) mit dem Darm auftraten, ob retroperitoneal (Roth) oder intraperitoneal (Roth, Nasse) (33), bauen sich schichtweise nach Art der Darmplatte auf. Diese zähe Erhaltung einmal differenzirter Schichten ist so auffallend, dass Gebilde mit homogener Wand dieser Gruppe nur schwer angeschlossen werden können (Henning (34), Roser (35), v. Wyss (36), Kuhlenkampf) (37). Roth hat das Vorkommen der Enterocystome ohne Muskelschicht offen gelassen. Wenn aber doch am Nabel Cylinderzellengeschwülste auf dieser Genese beruhend, ohne Beziehung der drüsenartigen Gebilde zu Muskelfasern gefunden werden, so müssen wohl die Grundzellen für die Adenome sich in sehr frühen Tagen von der Darm-Dotterblasen-Verbindung abgespalten haben oder man müsste, wenn Differenzirung im Sinne des Urdarmes auch im Dottergang eingetreten war, wieder den Untergang der Muskelplatte zugestehen. Betrachtet man Embryonen, welche über die Rückbildung des Dotterganges belehren, so ergiebt sich übereinstimmend neben einer sehr frühzeitigen Aufhebung der Verbindung des primären Darmes mit der Dotterblase auch, dass das Zwischenstück normaler Weise vollständig zu Grunde geht und verschwindet, aber nicht wann und ob es zu einer Differenzirung bei normalen Verhältnissen kommt, während in der Nabelschnur nach v. Hüttenbrenner (21) noch bei dreieinhalb- bis sechsmonatlichem menschlichen Embryo ein mit Cylinderepithel ausgekleideter Gang gefunden wurde, um welchen auch concentrische, ziemlich zahlreiche, kernförmig gestaltete Kerne zu erkennen waren, die v. Hüttenbrenner als Kerne glatter Muskelfasern auffasst.

Es genügt Beobachtungen von einigen Stufen aus der Säuger-

reihe anzuführen, um den zeitlichen und totalen Untergang des Ganges darzuthun. Ueber die Entwickelung des Nabelstranges bei der weissen Maus berichtet Raven (38):

„Nach und nach schnürt sich die anfangs weit offene Verbindung zwischen dem Darme und dem Dottersack zu einem engen Canal zusammen, bis der Darm zuletzt nur mittelst eines kurzen Stranges des Darmnabelstieles oder kurzweg Darmstieles, mit der Keimblasenwand (oder der Dottersackwand) zusammenhängt. Am Ende des ersten Stadiums ist der Embryo dann selbst ganz von der Keimblase gelöst und ist mit derselben nur durch 2 strangförmige Gebilde in Verbindung, nämlich durch den Bauchstiel und den Darmstiel." Aus diesen beiden Stielen geht der Nabelstrang hervor. „Der Darmstiel tritt aus dem kranialen, breiteren Abschnitt der Bauchmuskelöffnung, ohne mit den Rändern derselben in Verbindung zu sein. Der Darmstiel besteht aus Splanchnopleura und Vena omphalo-mesenterica; der früher vorhandene entodermbekleidete Verbindungscanal zwischen Darm und Dottersack des D. omphaloentericus ist jetzt schon obliterirt und von demselben ist nur ein Rudiment übrig, in Form einer kleinen Ausstülpung des Darmes in dem proximalen Theil des Darmstieles."

Bei höheren Säugern ist nach W. Allen (39) der Bestand des Dotterganges im Allgemeinen nur im sehr frühen Fötalleben nachweisbar. Entsprechend fand Keibel (40) beim Nilpferdembryo von 10,7 cm Grösse (Schwanzwurzel bis Oberlippenmaass über den Rücken) nur dürftige Reste des Dottergangstieles in der ganzen Länge des Nabelstranges. Die Vorgänge am menschlichen Embryo sind auch an verschiedenen, wohl erhaltenen Exemplaren festgestellt, so dass der Abschnürungsprocess des Embryos von seiner Dotterblase, wie auch die hierdurch entstehende Dottergangsbildung übersehbar ist, wenn auch der Moment der Trennung noch nirgends fixirt zu sein scheint. Beim Embryo von Coste (41), der auf 15—17 Tage geschätzt wird, ist der Vorgang noch nicht erfolgt. Nach Mall (42) waren Embryonen von Spee, Kollmann, His und Mall für dieses Studium günstig. Am Embryo Gle v. Graf Spee sieht man nach Mall die Abschnürung der Nabelblase vom Entoderm. Der Anfang dieses Vorganges ist angedeutet in Kollmann's Embryo Bulle und in His Embryonen Lg und SR, sowie bei Mall's Embryo XII. Die Figuren der Tafel 19 von diesem letzteren Embryo geben Verhältnisse der Stielbildung wieder; auch in einer Textfigur, Fig. A, ist das Stadium vor der Abschnürung gezeichnet. Beim Embryo Mall Nr. II von 3 mm Scheitelsteisslänge ist die Communication zwischen Darm und Nabelblase bereits aufgehoben, nur der Stiel hängt noch mit dem

Dünndarm zusammen. — Bei Kollmann's (43) Embryo von circa 13 mm Länge findet sich ein Rest des Dotterganges als Epithelrohr im Nabelstrang und beim Embryo Sch von His (44) mit Körperlänge von 15 mm ist der Dottergang im Darmstiel schon nicht mehr nachweisbar.

Ich erwähne noch als einen interessanten pathologischen Befund, dass beim Embryo von Pieper (45) von 6,8 mm Nackenlänge, der auf 26 Tage Alters geschätzt wird, das Dotterbläschen mit Stiel und Gefässen vollkommen fehlte und dass im Bauchstiel auch kein Rest des D. omphalo-entericus zu entdecken war.

Das Wissen von genetischer Zusammengehörigkeit von Darm, Dottergang, Dotterblase ist älteren Datums und reicht über Meckel's Zeiten zurück; ihren zeitlichen Zusammenhang wiesen erst neuere Untersuchungen nach. In kurzer Zeit weichen die drei Theile histologisch von einander ab und davon sind die Vorgänge am Darmrohr am eingehendsten durchforscht; solche des Dotterganges selbst, was mit der Schwierigkeit der Materialverwerthung zusammenhängen mag, finde ich nicht und auf die Dotterblase warfen erst neue Beobachtungen von Graf Spee (46) in histologischer und functioneller Beziehung ein interessantes Licht durch den Nachweis einer Drüsenschicht in der menschlichen Dotterblase. Nach Spee zeigt ihre Epithelauskleidung bereits in der 3. Schwangerschaftswoche ein echtes Drüsengewebe. „In Stadien, in denen von Theilen der Keimscheibe nur die primitive Streifenregion vorhanden ist, deutet schon ein welligunregelmässiger Verlauf der Entodermbekleidung am distalen Pole der Dottersackhöhle daraufhin, dass Drüsenschläuche im Entstehen begriffen sind. Die Bildung geht auf proximalere Theile über. — Als die ersten Anlagen solcher Drüsen erscheinen kleine Ausbuchtungen der Entodermauskleidung; diese werden schnell zu längeren Schläuchen, die fast die ganze Dicke der Dottersackwand durchsetzen. Die Drüsen sind mit einfacher Schicht von prismatischen Entodermzellen ausgekleidet. In der 6. bis 9. Woche ist der ganze Dottersack drüsig bis zum Stiel der Nabelbläschen." — Diesem fügt Graf Spee an anderer Stelle hinzu: Die Dotterblasenwand hat eine hohe, physiologische Aufgabe; dem entspricht ihre histologische Differenzirung, die in früher Embryonalperiode schon an ein Gewebe erinnert, das im späteren Embryonalleben ihr Analogon im Lebegewebe findet, durch welches es vielleicht in physiologischer Function abgelöst wird.

In besonderem Falle, meine ich, könnte diese proximal wachsende Drüsenschicht für spätere Neoplasmen epidermoidaler Natur am Nabel, spec. für Adenome und

Carcinome, genetisch herbeigezogen werden, dann nämlich, wenn diese Wucherungen der Dotterblase auf den Dottergang übergreifen. Alsdann werden vielleicht lebhaftere Wucherungen in dem naturgemäss zur frühzeitigen Atrophie bestimmten Verbindungsstück stattfinden, die auch einmal zufällig ein Abschliessen von Zellen mit beharrender embryonaler Vitalität begünstigten, und vielleicht, dass solche Aussaat Neigung zur späteren Neoplasmabildung in sich trägt; sei es, dass hierfür ein Reiz aus der Umgebung hinzukam, oder dass aus irgend welchem Grunde ein Wachsthumswiderstand der Umgebung einschmelzen musste.

Die Erwägung führt mich nur dahin, dass alsdann nicht bloss im primitiven Darmrohr und dem äusseren Integument die Spenderin abgesprengter Keime zu suchen ist, sondern dass vielleicht auch einmal ein zum Untergang bestimmtes Organ und in diesem Falle ein temporäres äusseres Anhängsel des Embryos dem wachsenden Körper eine gefährliche Erbschaft hinterlassen und ihn geradezu mit gefährlichen Gebilden beschicken kann.

Ueber die Seltenheit der Schweissdrüsenadenome, ob sie ihren Ausgang von den Knäuel oder den Gängen nehmen und dann vorwiegend Spiradenom oder Syringadenom zu nennen sind, oder ob die Neubildung von beiden Stellen zugleich ausgeht, besteht ziemliche Einstimmigkeit. Neuere Lehrbücher bestätigen dies durchweg, so Ziegler (47), E. Kaufmann (48), Schmauss (49), Lesser (50), Jarisch (51), Joseph (7), Unna (11), Birch-Hirschfeld (52). Letzterer schilderte das Vorkommen als warzenartige oder rundlich subcutane Gewächse; mit Vorliebe sitzen sie im Gesicht, werden aber an jeder Körperstelle beobachtet. Charakteristisch ist der Nachweis geschlängelter oder gewundener Drüsenschläuche, deren Epithel dem der normalen Schweissdrüsen entspricht. Der Ausgangspunkt kann eine bestimmte Hautstelle sein, oder es lässt sich auch der Zusammenhang mit den normalen Schweissdrüsen nachweisen. Kaposi (9) spricht von wahren und combinirten Formen, diese in Verbindung mit Epithelien und Lupus. — In weiter zurückliegender Litteratur giebt es mancherlei Fälle von Schweissdrüsenadenomen, auf welche die Autoren theils zustimmend, meist aber ablehnend vielfach wieder zurückkamen. Bemerkt sei aber, dass L. E. Wagner (53) alle bis dahin bekannten Schweissdrüsenadenome anzweifeln musste. Die Drüsen hatten nur Antheil bei Mischgeschwülsten. Sodann hat Geber (4) sichtend diagnostische Irrthümer aufgedeckt. Des weitern schmolzen die Fälle nach zwei schönen Arbeiten von Petersen (17) immer mehr zusammen. Die

Adenome werden von Petersen nach dem allgemein-pathologischen Satz bemessen, dass diese Neubildungen den Typus der Drüse entsprechend dem Standort derselben in den Hauptzügen wiedergeben müssen und speciell verlangt er eine Wiederholung der Anordnung in der Form der normalen Drüsenzellen, sowie den Nachweis der Canäle. Vor Allem darf auch die Eigenmembran nicht durchbrochen sein, übrigens Forderungen die sämmtlich, vereint mit den von R. Barlow (1) aufgestellten, bei dem hier beschriebenen Tumor sich erfüllen. Die Abbildungen und Beschreibungen von Petersen überzeugen wohl vom adenomatösen Charakter seiner Geschwulst. Ich nenne noch speciell Unna's (11) Lehrbuch; aus diesen einschlägigen Arbeiten sind die abweichenden Ansichten über die bisher mitgetheilten Fälle der Schweissdrüsenadenome leicht zu übersehen.

Aus allen Mittheilungen geht hervor, dass vieles als Schweissdrüsenadenom aufgetischt wurde, worin berechtigter Zweifel gesetzt wird oder welches gar bestimmt zurückzuweisen ist, demnach in Zukunft, entsprechend einem Mahnwort von Unna, strenge Kritik nöthig ist, um der Verwirrung Einhalt zu thun. Wie die Pathologie der Schweissdrüsen auf verwandtem Felde an Klarheit und Einigkeit auch noch zu wünschen übrig lässt, schildert nichts drastischer, als dass Jarisch (51) kürzlich folgende Krankheitsbilder erst klinisch und anatomisch zusammengefasst hat: Lymphangioma tuberosum multiplex, Hydradénomes éruptifs, Syringocystadenom, Cystadénomes épithéliaux benins, Cellulomes épithéliaux éruptifs, Haemangio endothelioma tuberosum multiplex, Endothelioma tuberosum colloides. Eine andere Position räumt er dem Epithelioma adenoides cysticum, Hydrocystoma und dem Colloidmilium ein. — Eine mit cystoider Entartung der Schläuche auftretende Geschwulst, welche Neumann (54) jüngst unter dem Namen Syringocystom als Affection der Ausführungsgänge der fertigen Schweissdrüsen, theils ohne, theils mit Antheil der Drüsenknäuel zu einer Krankheit sui generis in das System der Hautkrankheiten einreihte, lässt sich vielleicht in diese summarische Aufstellung aufnehmen.

Ausser dem Material, welches wiederholt bei Schweissdrüsenadenom-Besprechung von den Autoren angeführt wurde, finde ich aus neuester Zeit noch einige Fälle, die ich anschliessend erwähnen will. — Zunächst zwei Fälle, ohne dass freilich bindende Begründung beigebracht ist, dass Schweissdrüsenadenome vorliegen. Die Multiplicität ist bemerkenswerth.

Fall von Barrett and Webster (55):

On the microscopial examination the tumor showed a fibrous capsule enclosing a mass of solid gland tissue that is to say, solid masses of

epithelioid cells, arranged in spheres and cylinders, separated by fibrous tissue; the whole giving the appearance of a solid adenoma. The intervenning fibrous tissue was small in quantity and poor in corpuscales or nuclei. The arrangement was very regular and at first sight almost suggested a physiological and not a pathological production.

Histologisch auch nicht eingehender beschrieben ist der Fall von Aitken (56):

On section the tumors looked like fibrous tissue to the nake deye. The section shows masses of epithelioid cells arranged very regulary in a fibrous tissue capsule. The cells at the periphery of these masses are arranged in columnar fashion. The cells are for the most part round or oval and their large nuclei stain readlity Clinically the tumours are certainly not malignant.

Rindfleisch liess in einer Dissertation von Jupunoff (57) eine Geschwulst beschreiben, deren Ausgang von Schweissdrüsenanlage ziemlich sicher behauptet wird.

Vorliegt ein Spirituspräparat einer Rückengeschwulst von 16 cm Länge, 5—6 cm Dicke. Auf dem Durchschnitte sieht man ein Fasergerüst aus dem Stiel entspringen, das sich baumartig verzweigt. Dazwischen bräunliche Inseln mit kleinen Lücken. Diese Lücken erweisen sich als quer, schräg, längs geformte Hohlräume mit Ausbuchtungen und erinnern an Drüsenausführungsgänge. An anderen Stellen liegen rundliche, kleine Hohlräume nebeneinander. Andere Gebilde sehen aus wie quergeschnittene Drüsenendbeeren. Diese vielgestalteten Räume sind meist leer, entfalten aber zeitweise krümeligen Detritus. Die Wandung der meisten cystischen Räume trägt epithelialen Belag. Das Epithel steht palissadenförmig auf der Unterlage und hat, so weit es sich erkennen lässt, kugelige und cylindrische Form. Das Zwischengewebe ist durchweg kernarm, oft concentrisch angeordnet. Blutgefässe sind selten.

Desgleichen legte Elliot (58) eine Adenomgeschwulst der Schweissdrüsen vor. (Ich finde den Fall nachträglich auch bei Unna (11)).

Im Corium liegen reichliche Höhlen von verschiedener Grösse, sie reichen von der Epidermis bis zum Fettpolster. Sie sind zerstreut und einzeln und sehr formverschieden. Die cystischen Räume haben eine Basalmembran und tragen cubisches Epithel. Man sieht einfache oder mehrfache Zelllager. Die Degeneration der Zellen ist wechselnd, so dass die Körner unterschiedlich deutlich wurden. Die Cystenbildung entsprach ihrer Lage nach den Schweissdrüsen und deren Ausführungsgängen. Man sah diese veränderten Knäuel neben normalen. Die Ausführungsgänge waren verfolgbar und einmal sogar bis an die Oberfläche. Als besonders ist zu bemerken, dass in manchen Erweiterungen derartige Einstülpungen der Wand aus hineinragen, dass sie wie polypenartige Bildungen erscheinen und mit Recht als intracanaliculäre Wucherungen bezeichnet wurden. In den oberen Hautschichten waren entzündliche Infiltrationen und reichliche Mastzellen anzutreffen. Das Phänomen der intracanaliculären Bildungen — bekannt von der Brustdrüse — ist bis jetzt ein Unicum.

Elliot betont, dass man die vorgefundenen Veränderungen nur als secundäre auffassen kann. Während bei Petersen's Fall Vieles für die Entstehung aus embryonaler Anlage spricht, steht der Auffassung hier im Wege, dass alle Drüsen vollkommen entwickelt waren, dass ihr Sitz normal war und dass keine falsch entwickelten Drüsen gefunden wurden. Der Process spielt sich, wie in Petersen's Fall, ab in einem Naevus unius lateris und wurde hervorgerufen durch einen in der Krankengeschichte auch beschriebenen chronischen Reiz auf der befallenen Stelle.

Diesem Fall nähert sich das Cystadenom papilliferum von Bartel (59): Eine wallnussgrosse Geschwulst der Unterbauchgegend wurde bei einem 55jähr. Manne exstirpirt.

Sie sass pilzförmig mit breitem Stiele auf, war von hellbrauner Farbe und hatte papillären Bau. Die Drüsen zeigen gegenüber der Norm eine Verzweigung, einzelne Drüsencanäle wachsen zu grossen, cystischen Räumen an. Wo die Zwischenwände der Cysten breiter sind, sind in dieselben Drüsenschläuche kleinere cystische Räume eingeschlossen. Solche cystischen Räume, sowie die Gänge kleineren Calibers, sind auch in dem pilzförmig über die Hautoberfläche vorragenden Tumorentheil zu treffen. Der Inhalt hat homogene Massen, auch kleine rundliche, tropfenartige Gebilde. Die Ausführungsgänge haben Bindegewebspapillen mit vielfachen Verzweigungen, desgleichen sind diese verfolgbar an den ausmündenden Gängen. Bemerkenswerth ist eine starke Auflockerung des Bindegewebes um die vergrösserten Knäueldrüsen. Die Hauptmerkmale des Tumors bestehen in Cystenbildung der Gänge, von denen der Nachweis zu den Drüsencomplexen, sowie zum Theil an die Oberfläche geliefert wurde. Ich glaube, dass dieser gut untersuchte und durch treffliche Abbildungen wiedergegebene Fall den Anforderungen an ein Adenom entspricht.

Endlich ist die als Cylinderepitheliom von Knauss (61) beschriebene Fussgeschwulst herbeizuziehen.

Ich entnehme der Schilderung, dass der Tumorausgang von den Schweissdrüsen wohl feststeht. Neben normalen Drüsen mit niedrigem Epithel, engem Lumen und schlauchförmiger Gestalt konnten Uebergänge zu den Hohlräumen mit hohen cylindrischen Zellwucherungen und weitem Lumen bis zu den cystischen Veränderungen mit anscheinend plattgedrückten Epithelien nachgewiesen werden.

Um ein klinisches Bild der Schweissdrüsenadenome zu entwerfen, scheint mir die vorliegende Casuistik noch dürftig. Der Charakter mag häufigst gutartig bleiben, doch wird Umwandlung ursprünglich gutartiger Gebilde zur Malignität mit localer Destruction durch schrankenloses Wachsthum oder Metastasenbildung niemals abzumessen und auszuschliessen sein; einerlei, ob das Parenchym, oder

das Bindegewebe, oder beide Gewebe entarten. Die Exstirpation ist deshalb immer angezeigt, selbst an Stellen, die, wie in meinem Falle, zu schwierigerem, selbst gefahrvollem Eingriff zwingen. Ich möchte wiederholen, dass das Aussehen der unscheinbaren Neubildung im Nabel am meisten einem kleinen Melanosarkom oder warzigem Pigment-Naevus glich; häufigere Untersuchung solcher kleinen Gebilde wird gewiss fruchtbar für dieses Gebiet. Untersuchungen über die Lymphbahnen der Nabelgegend von Gerota (60) geben dem Operateur nur bei frühem Eingriff Hoffnung maligner Propagation hier Herr zu werden, denn ausser zu dem oberflächlichen und tiefen Lymphknoten der Leiste strömt die Lymphe vom Nabel aus in die Lymphknoten neben der Art. iliaca externa und besonders machtlos stehen wir der Verschwemmung von Keimen längs der Vena umbilicalis zur Leber gegenüber. Ein wahres beningnes Adenom. ausgehend von Schweissdrüsen, kann nach dem geschilderten Befunde aufrecht gehalten und auch den am Nabel vorkommenden Geschwülsten eingereiht werden.

Erklärung der Abbildungen auf Tafel III. IV.

Fig. 1. System Seibert, Obj. 16 mm. Comp. Linse Nr. 2 (unterste Linse entfernt). Die Figur zeigt die warzige Erhebung auf dem Tumor. Man sieht Erweiterungen der Knäuel und Gänge und erkennt vier Gruppen. Derbes und lockeres Bindegewebe. Drüsenporus *P*, verfolgbar bis ins Epithellager. — Unterhalb der Erhebung sind cystische Knäuel getroffen.

Fig. 2. System C. Zeiss, Linse A., Oc. 5.
Cystische Knäueldrüsen *C* und erweiterte Drüsenschläuche *T*. Lockeres schleimartiges Bindegewebe und entferntes fibromartiges Gewebe. Bei *C* sieht man kuppel- und kammerartiges Aneinanderliegen der Hohlräume. Phagocythen *Ph* im Schlauch *T*.

Fig. 3. System C. Zeiss, Linse D. D.-Oc. 5.
Drüsenschlauch mit Cylinderepithel und Phagocythen *Ph*. Ein Seitenzweig geht ab bei *G*. Den Schlauch umgiebt ein weitmaschiges Gewebe; man bemerkt Lymphspalten und Endothelgänge *E*.

Litteraturverzeichniss.

1) R. Barlow, Ueber Adenomata sebacea. Deutsches Archiv f. klin. Medicin. Bd. LV.
2) Lücke, Geschwülste. Theod. Billroth's Handb. der spec. Chirurgie. II, 1.
3) Sata, Ueber das Vorkommen von Fett in der Haut und einigen Drüsen. E. Ziegler's Beiträge z. path. Anat. u. s. w. Bd. XXXVII. Heft 3.
4) Geber, v. Ziemssen's Handbuch für Hautkrankheiten. Bd. II.
5) Rindfleisch, Lehrbuch der patholog. Gewebelehre. 1869. § 328.
6) Virchow, V. Arch. XIII. S. 288.
7) Joseph, Lehrbuch der Haut- u. Geschlechtskrankheiten. 1898.
8) Giovanni, s. Nr. 7.
9) Kaposi, Pathologie und Therapie der Hautkrankheiten. 1899. S. 171.
10) Hoggan, Arch. f. Dermat. u. Syphilis. 1880. Bd. XII. S. 130.

P Fig. 1.

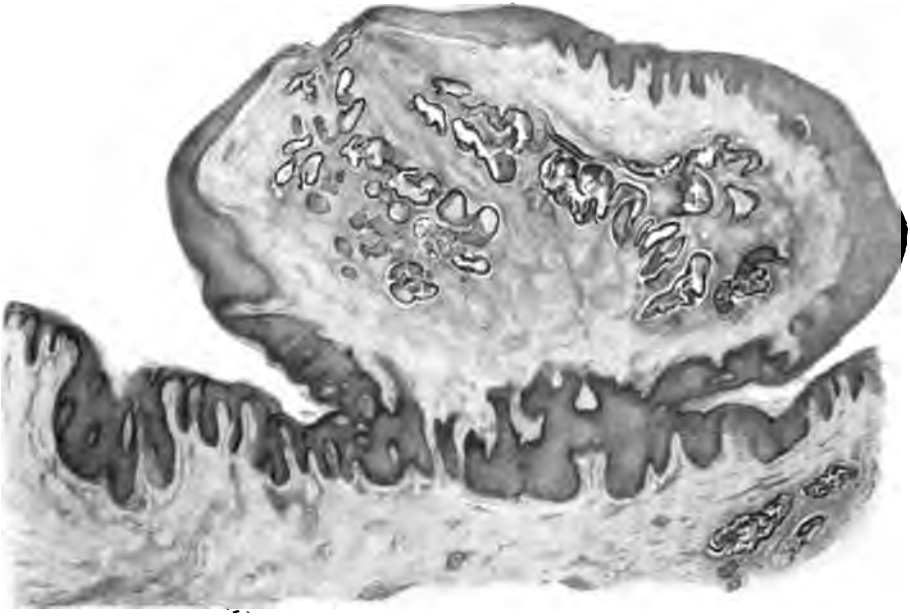

Fig. 2.

Fig. 3.



. Vogel in Leipzig. Druck von August Pries in Leip-

11) Unna, Die Histopathologie der Hautkrankheiten. Berlin 1894.
12) Beier, Arch. f. Dermat. u. Syphilis. XXXI, 3. S. 337.
13) Giovanni, Ebenda. XIV, 1. 3.
14) Andry, Journal des malades cutan. XI. 2.
15) Virchow, Die krankhaften Geschwülste. Bd. III. 1. Hälfte. S. 411.
16) König, Lehrbuch der spec. Chirurgie. 1889. Bd. I.
17) Petersen, Arch. f. Dermat. u. Syph. XXV. 3. S. 443. Ebenda. XXIV. 6. S. 919.
18) Jadassohn, Ebenda. 1895. Zur Kenntniss der system. Naevi.
19) Küstner, Virch. Arch. LXIX. S. 286.
20) Kolaczek, Ebenda. LXIX. S. 537 u. Arch. f. klin. Chirurgie. Bd. XVIII.
21) v. Hüttenbrenner, Zeitschrift f. Heilkunde. 1882. Bd. III. Wiener klin. Wochenschr. 1896. S. 1157.
22) Klebs, Allgemeine Pathologie. 1889. S. 745.
23) Vergl. Handbuch der prakt. Chirurgie. III. S. 32.
24) v. Gernet, Ein Enteroteratom. Deutsche Zeitschr. f. Chirurgie. Bd. XXXIX. S. 467.
25) Mintz, Ebenda. LI. Bd. S. 545.
26) Roth, Virch. Arch. Bd. XXXVI. S. 371.
27) Runkel, Cystische Dottergangsgeschwülste. Dissert. 1898. Marburg.
28) Hueter, E. Ziegler's Beitr. zur patholog. Anatomie. Bd. XIX. 1896.
29) Dittrich, Prager Zeitschr. f. Heilkunde. Bd. VI.
30) Buchwald, Centralbl. f. Chirurgie. 189 .
31) Rimbach, Dissert. Giessen 1897.
32) Schad, Correspondenzbl. f. Schweizer Aerzte. 1886. S. 345.
33) D. Nasse, Langenbeck's Archiv. XLV. 3. S. 700.
34) Henning, Centralbl. f. Gynäk. 1880. S. 398.
35) Roser, Langenbeck's Archiv. XX. S. 475.
36) v. Wyss, Virch. Arch. LI. S. 143.
37) Kuhlenkampf, Centralbl. f. Chirurgie. 1883. Nr. 42.
38) Raven, Arch. f. Anat. 1894. S. 293.
39) Allen, Journal of Anatomy. 1883.
40) Keibel, Anat. Anzeiger. 1893. S. 498.
41) Coste, Kölliker, Entwicklungsgeschichte. 1879. S. 308.
42) Mall, Arch. f. Anat. Jahrg. 1897. S. 405.
43) Kollmann, Lehrbuch der Entwicklungsgeschichte, 1898.
44) W. His, Menschliche Embryonen. Bd. III. 1885.
45) Pieper, Arch. f. Anat. 1900. S. 95.
46) Spee, Anatom. Anzeiger. Bd. XII. 3. S. 76 u. physiolog. Verein zu Kiel. Nov. 1895.
47) E. Ziegler, Lehrbuch der patholog. Anatomie. 1887.
48) Kaufmann, Lehrb. der spec. patholog. Anatomie. 1896.
49) Schmauss, Grundriss der path. Anatomie. 1893.
50) Lesser, Lehrb. der Haut- u. Geschlechtskrankheiten. 1888.
51) Jarisch, Die Hautkrankheiten. Wien 1900.
52) Birch-Hirschfeld, Lehrbuch der allg. pathol. Anatomie. 1886 u. 1887.
53) Wagner, Neubildung von Drüsengewebe. Schmidt's Jahrb. CIII. S. 106. Jahrg. 1859.
54) Neumann, Lehrb. der Hautkrankheiten. 1876.
55) Barett u. Webster, Brit. med. journ. 1892. feb. VI.
56) Aitken, Ebenda. 1899. jun. 24. No. 2008. p. 1533.
57) Jupunoff, Dissert. Würzburg 1896.
58) Elliot, Journal of cutan. and genito-urin. dis. May 1893. p. 168.
59) Bartel, Zeitschrift f. Heilkunde. XXI. (N. Folge, 1. Bd.) Jahrgang 1900. Heft 7. S. 200.
60) Gerota, Anatom. Anzeiger. 1896. S. 90.
61) Knauss, Virch. Arch. CXX. p. 561.

XII.

Aus der chirurgischen Klinik (Geheimrath Küster) und der medicinischen Klinik (Geheimrath Mannkopff) in Marburg.

Ueber Antiperistaltik.

(Experimentelle Untersuchungen an Hunden über die Peristaltik in umgekehrt eingeschalteten Darmstücken.)

Von

Prof. Enderlen und Oberarzt Dr. Hess.

Die Frage, ob der Darm im Stande sei, Inhaltsmassen durch peristaltische Bewegungen entgegengesetzt seiner normalen Verlaufsrichtung fortzutreiben, ist bereits mehrfach erörtert worden.

Die vorliegende Arbeit soll einen Beitrag zu dieser Frage bringen.

Zunächst sei ein kurzer Ueberblick über die Darmbewegungen im Allgemeinen gestattet.

Ueber die normalen Darmbewegungen liegt eine grosse Litteratur vor; wir erwähnen hier Mall[1]), Bayliss and Starling[2]) und Nothnagel.[3])

Nach ihren Untersuchungen unterscheidet man 2 Haupttypen der Darmbewegung, die peristaltischen Bewegungen und die Pendelbewegungen.

Die normale peristaltische Bewegung ist langsam, regelmässig, und verläuft immer in derselben Richtung von oben nach unten, d. h. vom Pylorus zum Dickdarm; sie wird durch locale Reizung der Darmschleimhaut auf reflectorischem Wege unter Vermittlung des

1) F. Mall, A Study of the intestinal contraction. John Hopkins Hospital Reports. Vol. 1. — Reversal of the intestine. Ebenda.

2) Bayliss and Starling, The Movements and Innervation of the Small Intestine. Journal of Physiology. XXIV. 1899. 2.

3) Nothnagel, Beiträge zur Physiologie und Pathologie des Darms. Berlin 1884. Ferner Zeitschr. f. klin. Med. IV. S. 532—557. — Virchow's Archiv. Bd. LXXXVIII. — Die Erkrankungen des Darms und des Peritoneums. Spec. Path. u. Therap. XVII.

Auerbach'schen Plexus, der zwischen Längs- und Ringsmusculatur liegt, ausgelöst und sistirt bei Lähmung dieses Plexus durch Nicotin oder Cocain; die Peristaltik arbeitet gleichzeitig an verschiedenen Stellen des Darmes und ist im Stande, einen festen Körper in 2—3 Stunden vom Pylorus bis zum Coecum zu treiben; die Fortbewegung erfolgt auf die Weise, dass sich oberhalb des festen Körpers, wie erwähnt durch Reflexwirkung, eine Einschnürung, unterhalb eine Erweiterung des Darms ausbildet; rückt jetzt infolgedessen der Körper herab, so reizt er eine neue Stelle der Darmwand, und das reflectorische Spiel beginnt von Neuem.

Die zweite Art der Darmbewegungen sind die Pendelbewegungen oder die rhythmischen Contractionen. Sie entstehen gleichzeitig in Längs- und Ringsmusculatur und pflanzen sich wahrscheinlich durch Muskelleitung fort; sie verziehen ein und dasselbe Darmstück abwechselnd in der einen oder anderen Richtung ohne bemerkbare Lumenveränderung und theilen so den Darm in ein unregelmässiges System stehender Wellen von Longitudinalschwingungen ein (Engelmann)[1]). Sie sind abhängig von der Blutvertheilung und haben andrerseits einen grossen Einfluss auf die Circulation, indem sie nach Art einer Pumpe das Blut aus den submucösen Venenplexus zu den Darmvenen, der Pfortader und zur Leber treiben. (Das Rückströmen des Blutes wird dabei durch die Venenklappen verhindert).

Ausser unter den erwähnten localen Einflüssen (dem Reflexe und der Blutvertheilung) steht jeder Punkt des Darmes ausserdem unter der Controlle des Nervensystems und zwar durch den nervus vagus und splanchnicus. Der Vagus hat hemmende und erregende Fasern; erregend kann er auch indirect wirken durch Hervorrufen von Contractionen des Magens, die sich dem Darme mittheilen. — Der Splanchnicus (major und minor) ist Hemmungsnerv (vielleicht führt er auch einige erregende Fasern), ferner vaso-motorischer Nerv für alle Darmgefässe; d. h. seine Reizung verengert, seine Durchschneidung erweitert die Gefässe des Darms.

Neben den beiden geschilderten Bewegungsformen des Darms, den peristaltischen Bewegungen und den Pendelbewegungen, kommt noch eine dritte zur Beobachtung, die jedoch schon den Uebergang zu den pathologischen Bewegungen bildet; es ist dies nach Mall eine unregelmässige schnelle Welle, die durch den ganzen Darm in 1 Minute ablaufen kann und besonders dann beobachtet wird, wenn

1) Engelmann, Ueber die peristaltische Bewegung, insbesondere des Darms. (Mitgetheilt nach Versuchen von C. van Brakel-Utrecht.) Pflüger's Archiv. IV. S. 33.

der Darmcanal mit reizenden Gasen oder Zersetzungsproducten angefüllt ist; sie kann in 2 Richtungen ablaufen und ist deshalb, wie später ausgeführt werden soll, schon pathologisch. Nothnagel beschreibt eine ähnliche Bewegungsart als Rollbewegungen; diese lösen die Kussmaul'schen peristaltischen Stürme (die „tormina intestinorum") aus.

Unter pathologischen Verhältnissen verändern sich die Darmbewegungen in folgender Weise:

Es kommt einmal zur gesteigerten Peristaltik (durch abnormen Inhalt, Abführmittel, Gemüthsbewegungen, Erkältungen und Entzündungen u. s. w.), ferner zur tetanischen Contraction (z. B. bei Meningitis, Colica saturnina) und drittens zur Antiperistaltik.

Eine Antiperistaltik kommt unter physiologischen Bedingungen niemals vor und ist auch unter pathologischen Verhältnissen viel seltener, als man früher allgemein annahm.

Als bester Beweis für eine Antiperistaltik galt ja seit alter Zeit (Galen) der Ileus mit seinem Kotherbrechen.

Doch auch dieser Beweis wird heute nicht mehr anerkannt. Man führt jetzt nach der Haguenot-van Swieten'schen Hypothese, die von Henle als „Ueberlaufen des gestauten Inhaltes der oberen Dünndarmschlingen" bezeichnet wird, das Kotherbrechen auf rein mechanische Verhältnisse zurück. Diese Erklärung wird besonders durch Nothnagel vertreten, welcher gestützt auf experimentelle Untersuchungen am Thiere (übereinstimmend mit Houckgeest)[1]) sich dahin ausspricht, dass das Kotherbrechen dadurch zustande käme, dass oberhalb der Stenose sich der Darminhalt staue, dass die Eiweisskörper durch das lange Verweilen daselbst, wie sonst nur im Dickdarm, in faulende Zersetzung übergingen, dass die Darmwand auf die starke Ausdehnung mit einer Contraction antworte, die, da der Weg nach unten verschlossen ist, ein Aufwärtsschieben des Kothes zur Folge hätte (er nennt dies „Rückstosscontraction"); reicht jetzt die Kothsäule weit genug hinauf, so kommt es durch Brechakt rein mechanisch zur Entleerung flüssiger faeculent riechender Massen. — Dass wirklich „geformte Fäces" erbrochen wurden, ist niemals mit Sicherheit festgestellt worden. Auch ist zum Kotherbrechen eine Insufficienz der Ileocöcalklappe nicht nothwendig, da Kothbrechen bei Verschluss im oberen Jejunum sicher beobachtet wurde.

Sieht man vom Ileus ab, so hat man unter anderen pathologischen Bedingungen doch sicher antiperistaltische Be-

1) Braam Houckgeest, Untersuchungen über die Peristaltik des Magens und des Darmcanals. Pflüger's Archiv. VI. S. 266.

wegungen beobachtet, so am absterbenden Darme, am Thierdarm, der längere Zeit der Luft und der Austrocknung ausgesetzt war, bei Kneifen des Darms mit der Pincette u. s. w. (s. Engelmann, Houckgeest, Nothnagel; Grützner[1]) — bei letzterem Litteratur —); bei Anfüllung des Darmes mit reizenden Substanzen kann, wie schon erwähnt, eine antiperistaltische Bewegung zustande kommen (Mall); Busch will bei seiner Dünndarmfistel antiperistaltische Bewegungen gesehen haben.

Interessant sind Experimente von Nothnagel, Senn, Buchbinder[2]) (Litteratur) u. s. w., welche ergeben, dass man durch Berührung des Darms mit einem Kochsalzkrystall eine magenwärts verlaufende peristaltische Bewegung erzeugen kann.

Es ist ferner bekannt, dass der Inhalt von Nährklystiren, denen Kochsalz zugesetzt ist, unter Umständen weit im Darm aufwärts wandert. — Grützner hat diese Verhältnisse studirt; es gelang ihm und anderen (Christomanos[3]), Swiezynski)[4]) am Mensch und Thier, kleine in physiologischer Kochsalzlösung suspendirte in das Rectum inicirte Partikel von Stärke, Kohle, Sägemehl, Mohn, Pferdehaar, Lycopodium u. s. w. im Magen wiederzufinden, auch dann, als gewisse Versuchsfehler ausgeschlossen wurden, die dadurch entstanden waren, dass sich die Thiere durch Lecken ihrer Pfoten und ihres Afters diese Partikel per os in den Magen brachten (Christomanos, Wendt[5]), Plantenga[6]), Dauber[7]), Blum)[8]). — Grützner will diese Aufwärtsbewegung kleiner Partikel nicht durch eine regelmässige Antiperistaltik hervorgerufen wissen; er lässt sie vielmehr nach seiner letzten Arbeit zustande kommen einmal durch Pendelbewegungen, bei welchen der flüssige Dünndarminhalt pendelnd abwechselnd auf- und abwärts bewegt wird, ferner durch Spritzbewegungen, durch welche der Darminhalt aus einem gefüllten in einen leeren Darm auf ziemlich grosse Strecken hinein gespritzt werden soll.

---

1) Grützner, Zur Physiologie der Darmbewegung. Verhandl. d. Gesellsch. deutscher Naturf. u. Aerzte zu Nürnberg. Heft 2. Deutsche med. Wochenschr. Nr. 48. 1894. — Ueber die Bewegungen des Darminhaltes. Pflüger's Archiv. 71. 1898. S. 492. Deutsche med. Wochenschr. 1899. 15. S. 239.

2) Buchbinder, Experimentelle Untersuchungen am lebenden Thier- und Menschendarm. Deutsche Zeitschr. f. Chirurgie. 1900. S. 458.

3) Christomanos, Wiener klin. Rundschau. 95. S. 150.

4) Swiezynski, Deutsche med. Wochenschr. 1895. 32.

5) Wendt, Münchener med. Wochenschr. 1896. 19 (Dissert. Jena 1896).

6) Plantenga, Deutsche med. Wochenschr. 1899. 6. S. 93.

7) Dauber, Ebenda. 1895. S. 543.

8) Blum, 14. Congress für innere Medicin. 1896.

Nothnagel bemerkt zu diesen Versuchen, dass eine antiperistaltische Bewegung kleiner Körperchen nur dann stattfinde, wenn dieselben an einer „unphysiologischen Stelle“ in den Darmcanal gebracht würden, also z. B. in das Rectum; vom Magen aus in den Darm gelangte Kochsalzkrystalle wanderten nie zurück.

Durch electrische Reizung lässt sich ebenfalls eine antiperistaltische Bewegung am Darm hervorrufen; aus Versuchen von Schillbach, Nothnagel, Lüderitz[1]) und zuletzt Buchbinder ergiebt sich, dass sich bei Reizung des Darms mit dem faradischen Strom besonders an der Anode eine locale Ringcontraction bildet, an welche sich eine magenwärts verlaufende das Lumen des Darms völlig verschliessende Constriction anschliesst; dieses Verhalten des Darmes soll es ermöglichen, dass man bei Operationen, auch wenn nur eine kleine Darmschlinge vorliegt, durch electrische Reizung die Richtung des Darmes erkennen kann.

Eine weitere Serie von Versuchen beschäftigt sich mit der Antiperistaltik in umgedrehten Darmschlingen.

Kirstein[2]) schaltete bei 2 Hunden eine Dünndarmschlinge verkehrt ein. Beide Thiere erholten sich rasch von dem Eingriffe, frassen fortdauernd mit gutem Appetit, erbrachen niemals und entleerten ganz regelmässig ihre normalen Faeces.

Bei dem einen Hunde A waren, wie die Section (das vollkommen muntere Thier wurde 7 Wochen post. op. einem anderen Versuche geopfert) erwies, von dem 209 cm langen Dünndarm 36 cm umgekehrt (140 cm unterhalb des Pylorus).

Das andere Thier, welches allmälig abmagerte, sonst aber keine krankhaften Erscheinungen zeigte, wurde 3 Monate nach dem Eingriffe durch Chloroform getödtet. Bei ihm waren von 238 cm Dünndarm 57 cm umgedreht worden (46 cm unterhalb des Pylorus).

In beiden Fällen zeigte der Darm an der oberen Nahtstelle eine beträchtliche Dilatation. Die letztere war von spindelförmiger Gestalt, lag symmetrisch um die obere Nahtlinie und wurde von dieser genau halbirt.

Kirstein schliesst aus diesen Versuchen, „dass die umgekehrten Darmabschnitte ihren Inhalt wenigstens zeitweise in einer Richtung zu befördern vermochten, welche, vom Standpunkte ihrer ursprünglichen und natürlichen Lage aus betrachtet als antiperistaltische bezeichnet werden muss“.

Die spindelförmige Erweiterung an der oberen Nahtstelle erklärt Kirstein so, „dass der umgekehrte Darmabschnitt seinen Inhalt zu gewissen Zeiten in der Richtung zum Pylorus zu bewegen versucht hat, so dass der aufwärts gerichtete Flüssigkeitsstrom an der oberen Naht-

1) Lüderitz, Virch. Archiv. XI. 1. S. 168.

2) Kirstein, Experimentelles zur Pathologie des Ileus. Deutsche med. Wochenschrift. 1889. S. 1000.

stelle dem vom Pylorus herabkommenden begegnen und so gerade an dieser Stelle eine von der oberen Nahtlinie genau halbirte Erweiterung erzeugen musste".

Der Hundedarm hat nach Kirstein die Fähigkeit zu recht ausgiebigen antiperistaltischen Bewegungen unter dem Einflusse der gewöhnlichen physiologischen Reize.

Kirstein (l. c.) öffnete bei dem ersten Hunde 7 Wochen nach der Operation das Abdomen des Thieres unter Kochsalzlösung (0,6 Proc.). Der Darm verhielt sich aber vollkommen ruhig, weder der normale Theil, noch das umgekehrte Stück liess die mindeste Bewegung wahrnehmen. Die Berührung mit Kochsalzkrystallen erzeugte an allen Stellen des Darmes durchaus nur örtliche Contraction.

Edmunds und Ballance[1]) bemerken, dass das umgedreht eingeheilte Darmstück beträchtlich kürzer wird. Die Hunde bleiben am Leben, „obwohl die Peristaltik wie bekannt sich nicht den neuen Verhältnissen anpasst".

F. Mall (l. c.) verfügt über eine Versuchsreihe von 11 Thieren; 8 gingen an Peritonitis zu Grunde. Die 3, welche die Operation überstanden, starben nach kürzerer oder längerer Zeit. Bei der Section fand sich eine starke spindelförmige Dilatation an der oberen Naht und Anhäufung von Kothmassen. Die Hunde gingen nach Mall an Inanition zu Grunde, da die Entleerung des umgedrehten Stückes nicht zu Stande kam, er glaubt nicht an eine Function des umgedrehten Stückes und als Beweis für diese Anschauung giebt er an, dass Glaskugeln, die er den Hunden mit der Nahrung gab, in den Faeces nicht erschienen.

Die mikroskopische Untersuchung des umgedrehten Stückes ergab ihm, dass die Schleimhaut ulcerirt und fibrös entartet war. Es bestand eine Hypertrophie der Muskelbündel. Die Lieberkühn'schen Drüsen waren theils verschwunden, theils erweitert und durch die Muscularis mucosae durchgebrochen (S. 97, l. c).

Aehnlich fielen die Versuche von Kauders[2]) an Katzen aus. Er durchschnitt den Darm schräg, um eine Stenose an den Nahtstellen zu vermeiden. Auch er berichtet über „hochgradige Abmagerung". Weiter fand er Atrophie der Magen- und Darmschleimhaut, sodann eine sackförmige Erweiterung, in deren Mitte sich die obere Naht befand. Die untere Naht war wie bei Mall intact.

Während Mall und Kirstein annehmen, dass die Erweiterung an der oberen Nahtstelle die Folge der Antiperistaltik sei, d. h. des Zusammentreffens der Kothmassen von oben und unten an der oberen Vereinigung, ist Kauders geneigt an, eine Atonie des Darmstückes zu glauben. Infolge der letzteren kommt es zu einer übermässigen Dehnung und zu schwachen anastaltischen Bewegungen. „Die Kothsäule wird durch Summation der Reize von oben her durch das atonische Darm-

1) Edmunds u. Ballance, Observations and experiments on intestinal and gastro-intestinal anastomosis. Medic. chir. Transact. Bd. LXXIX. p. 255—303.

2) Kauders, Beitrag zur Lehre von der Darmperistaltik. Verhandlungen des physiologischen Clubs zu Wien. 1892/93. Sitzung vom 6. Juni 1893. Ref. im Centralblatt f. Physiologie. 1893. Nr. 7. S. 222.

stück hindurch gepresst. Die Erweiterung kommt zu Stande durch die Kothanhäufung (wegen der Atonie) und die anastaltischen Bewegungen."

Kelling[1]) glaubte, dass die Umschaltung der Darmschlinge im obersten Theile des Dünndarmes weniger gut vertragen werde. Der erste Hund, bei welchem er 30 cm oberstes Jejunum direct unter dem Duodenum verkehrt einschaltete, ging nach 4 Tagen unter Erbrechen und grossem Durst und Entkräftung zu Grunde. Bei der Obduction fand sich keine Peritonitis vor.

In einem 2. Versuche wurden $2^1/_2$ Handbreiten des Jejunum umgekehrt, ebenfalls direct unterhalb des Duodenums. In den ersten 6 Tagen traten sehr schwere Störungen ein, dann richtete sich „die Darmverdauung doch noch ein, indem in der umgekehrten Schlinge die physiologisch vorkommende Antiperistaltik an die Stelle der normalen Peristaltik trat". Nach 3 Monaten eröffnete Kelling das Abdomen wieder. Die umgekehrt eingeschaltete Schlinge mass 3 Handbreiten. Der Anfangstheil, wo er mit dem Duodenum (circulär) vernäht war, war erweitert. Die verkehrt eingeschaltete Schlinge wies deutliche Peristaltik auf. Die Bauchwunde wurde sodann wieder verschlossen, der Hund erholte sich und war noch $1^1/_3$ Jahr nach der 1. Operation in sehr gutem Zustande.

Mühsam[2]) erschien es möglich, dass in den Versuchen von Kirstein[3]) die Nahrungsmittel sich um die obere Nahtstelle stauten und so zu der symmetrischen Dilatation führten. „Erst durch besonderen Druck der kräftigen Darmmuskulatur könnten sie dann durch den umgedrehten Darmabschnitt hindurch gepresst sein." Er drehte in Folge dessen bei seinen Versuchen das ganze Jejunum und Ileum um. Ein Hund erholte sich vollkommen von dem Eingriffe, der Stuhlgang war regelmässig, oft von diarrhoischer Beschaffenheit. Nach übermässiger Nahrungszufuhr trat Erbrechen ein. Nach 19 Tagen kam es nach jeder Nahrungsaufnahme zum Erbrechen; der Hund magerte stark ab. Eine neue Laparotomie 22 Tage post Operationen zeigte den Dünndarm theils meteoristisch aufgetrieben, theils collabirt. An einer Stelle bestand eine Knickung einer Darmschlinge. Das Thier überstand die Eingriffe, welche zur Hebung der Knickung ausgeführt wurden, nicht.

Die Section ergab, dass von 485 cm des Dünndarmes 430 umgedreht worden waren. Eine spindelförmige Erweiterung um die obere Nahtstelle fand sich nicht vor.

Mühsam glaubt den Beweis geliefert zu haben, „dass unter gewissen Bedingungen der Dünndarm und zwar nicht nur ein kurzer Abschnitt derselben, sondern der ganze, im Stande ist, den Speisebrei in antiperistaltischem Sinne weiter zu befördern". Nebenbei bestanden aber nach Mühsam auch Darmbewegungen, welche für den normalen Darm

---

1) Kelling, Studien zur Chirurgie des Magens. Archiv f. klin. Chirurgie. Bd. LXII. Heft 2. S. 325.

2) Mühsam, Experimentelles zur Antiperistaltik. Mittheilungen aus den Grenzgebieten der Medicin und Chirurgie. 1900. Bd. VI. Heft 3.

3) Die übrigen Arbeiten von Darmumdrehung scheinen ihm entgangen zu sein.

peristaltisch waren, dafür sprach das zeitweise Erbrechen. Er glaubt, dass gelegentlich die normal peristaltischen Darmbewegungen den Speisebrei oder einen Theil desselben wieder in den Magen zurückgepresst haben und dass diese nun schon mit Galle und Pankreasaft vermischten Massen das Erbrechen verursacht haben. Mühsam fand nämlich in dem Erbrochenen neben fast noch unverdauten Fleischstücken bereits galligbraun gefärbte flüssige Mengen.

Eigene Versuche.

Es wurde an einer Reihe von Hunden die Umdrehung einer Dünndarmschlinge oder des grössten Theiles des Dünndarmes vorgenommen. Bezüglich der Technik sei bemerkt, dass es am besten war, central und peripher zu durchtrennen, die Lumina zu verschliessen, dann erst die Drehung vorzunehmen und die seitliche Anostomose auszuführen.

Auf diese Weise konnte es vermieden werden, den Darm zu lange ausserhalb der Bauchhöhle zu lassen. Der Verschluss wurde stets nach der von Hägler [1]) angegebenen Methode ausgeführt. [2])

Die Resultate werden wohl am besten durch die Tabellen ersichtlich; auf diesen sind zuerst die Versuche mit der Umdrehung des ganzen oder nahezu des ganzen Dünndarmes verzeichnet, darauf folgen diejenigen von partieller Umkehrung.

Totale Umdrehung.

	Länge des r. umgedrehten Stückes	Verlauf	Dauer	Obduction	Bemerkungen
	Umdrehung des ganzen Dünndarmes vom Duodenum an.	Der Tod erfolgte nach 24 Stunden.	1 Tag.	Keine Peritonitis; Magen gefüllt, ebenso der Darm bis zu der unteren Anastomose; von da ab leer.	Der Darm war allenthalben durchgängig, was sich beim Durchspülen an der Wasserleitung leicht zeigen liess.
2	Ganzes Jejunum und Ileum.	Oefteres Erbrechen, viel Durst.	3 Tage.	Wie bei Nr. 1.	Wie bei Nr. 1.
3	Ganzes Jejunum und Ileum.	Erst vollkommen munter, frisst. Oefters Erbrechen, viel Durst. Stuhlgang erfolgte.	6 Tage.	Darmschlingen ziemlich leer, multiple Verklebungen.	Wie bei Nr. 1.
4	Ganzes Jejunum und Ileum.	Wie bei Nr. 3.	9 Tage.	Wie bei Nr. 3.	Wie bei Nr. 1.

1) Hägler, Ueber den Verschluss des Darmlumens mit der Tabaksbeutelnaht. Centralblatt f. Chirurgie. 1900. Nr. 20.

2) Dieselbe bewährte sich sowohl bei diesen Versuchen, als auch bei totaler experimenteller Darmausschaltung mit vollkommenem Verschlusse aufs beste.

Nr.	Länge des umgedrehten Stückes.	Verlauf	Dauer	Obduction	Bemerkungen
5	Ganzes Jejunum und Ileum.	Von Anfang an munter, kein Erbrechen, Stuhlgang regelmässig, ohne Besonderheiten. Plötzlicher Exitus.	14 Tage.	Darmschlingen vielfach unter einander verwachsen. Dann fast vollkommen leer. Weder die oberhalb des umgedrehten Stückes gelegene Darmpartie (Duodenum), noch das verkehrt eingeschaltete Stück erweitert.	—
		Partielle Umdrehung.			
6	35 cm Jejunum.	Op. 17. Juni 1900. Gewicht 7,3 Kilo. 18. Juni. Munter, kein Erbrechen. 3. Juli. Munter, kein Erbrechen. Gewicht 5,95 Kilo. 10. Juli munter, kein Erbrechen. Gewicht 5,8 Kilo. 21. Juli. Munter, kein Erbrechen. Gewicht 7 Kilo. 26. Juli. Munter, kein Erbrechen. Gewicht 6,31 Kilo. 28. Juli. Scheu, frisst gierig, öfters Erbrechen und Durchfall, sowohl bei gemischter als reiner Fleischkost. 3 Ausnutzungsversuche misslingen. 18. August. Oefters Erbrechen und Durchfall. Gewicht 5,2 Kilo. 21. August Exitus.	65 Tage.	Dünndarmschlingen vielfach unter einander verwachsen. Das umgedrehte Stück stark mit Koth gefüllt, der übrige Darm leer.	—
7	40 cm Jejunum umgedreht.	Op. 27. September 1900. 30. September. Befinden sehr gut; auch in der Folgezeit weder Erbrechen noch Durchfall; nur bleibt der Hund sehr mager. 14. December. Plötzlicher Exitus, ohne dass Störungen vorausgingen.	73 Tage.	Thier sehr mager, anämisch. Magen gefüllt, ebenso der Dünndarm bis zur oberen Anastomose, welche 25 cm unterhalb des Pylorus liegt. Unterhalb der 2. Anastomose (peripher) sind noch 75 cm Dünndarm; letzterer weniger weit als die oberen Partien. Der Darm an der oberen Anastomose etwas weiter als an der unteren, nirgends Ulcerationen; auf dem Durchschnitte keine Hypertrophie der Muscularis erkennbar.	Mikroskopisch: a) Oberstes Jejunum (oberhalb der oberen Anastomose). Die oberen Enden der Zotten nekrotisch; in den übrigen Partien der Schleimhaut kein Befund. Muscularis ohne Hypertrophie. b) Das umgedrehte Stück verhält sich wie a. c) Der untere Darm (unterhalb der unteren Anastomose) weist normale Verhältnisse auf.

Länge des umgedrehten Stückes	Verlauf	Dauer	Obduction	Bemerkungen
40 cm Jejunum umgedreht.	Thier von Anfang an vollkommen munter; Fresslust und Verdauung ungestört, das Gewicht schwankte zwischen 8,6 und 9,2 Kilo. 49 Tage nach der Operation wurde er bei bestem Wohlsein getödtet.	49 Tage.	Nur vereinzelte Adhäsionen der Dünndarmschlingen und des Netzes. Die obere Anastomose befand sich 25 cm unterhalb des Pylorus. Dieses zuführende Stück war etwas erweitert. Der Blindsack des zuführenden Stückes wies keine nennenswerthe Erweiterung auf, ebensowenig die beiden des umgedrehten Stückes. Makroskopisch erwies sich die Schleimhaut allenthalben als intact. Das umgedrehte Stück hatte ungefähr 8 cm an Länge eingebüsst.	Mikroskopisch war weder im zuführenden, noch im umgekehrt eingeschalteten Stück ein pathologischer Befund zu erheben. Die Muscularis war nirgends hypertrophisch.

Diesem Hunde hatte der eine von uns 8 Monate vorher ein Stück Dünndarm in den Dickm transplantirt (25 cm lang), natürlich im Zusammenhange mit dem Mesenterium. Bei der duction war an beiden Vereinigungsstellen die scharfe Grenze der verschiedenen Schleimhäute r gut zu sehen. Die Querfalten des Dünndarmes waren nur in der Nähe des Dickdarmes etwas ggezogen. Mikroskopisch schieden sich die Schleimhäute ebenfalls vollkommen scharf ab. Ein bergreifen der einen Schleimhaut auf den fremden Darmtheil fand nirgends statt. Es stimmt ses Ergebniss vollkommen mit unseren Transplantationen vom Darm in die Blase überein eutsche Zeitschr. f. Chirurgie. Bd. LV. Heft 5 u. 6. 1900), und mit den Experimenten, welche lmann (Congress, Paris 1900) mittheilte.

Da einzelne Hunde täglich beobachtet werden konnten, so soll auf diese Versuchsresultate noch näher eingegangen werden.

Zwei Thiere starben sehr plötzlich, der eine (V; mit totaler Umdrehung), wie schon erwähnt, 14 Tage nach der Operation, ein anderer (mit partieller Umdrehung; VI) 65 Tage nach der Operation. Beide hatten intra vitam keine auffallenden Erscheinungen dargeboten, abgesehen davon, dass zeitweise einmal Durchfall oder Erbrechen eintrat; besonders letzteres wird auch bei normalen Hunden nach gierigem Fressen öfters beobachtet.

An Hund VII (partielle Umdrehung), welcher die Operation 73 Tage überlebte, wurden einige Versuche über die Ausnutzung der Nahrungsstoffe im Darmkanal angestellt. [1])

1) Es muss an dieser Stelle erwähnt werden, dass bei allen Versuchsthieren die Einmündungsstelle der Ausführungsgänge von Leber und Pankreas sich oberhalb der oberen Naht befand.

Es liegen 3 Versuche von 11tägiger Dauer vor, in welchen sowohl in der Nahrung als im Koth der Stickstoff, das Fett und die Kohlehydrate bestimmt wurden.

Die Stickstoffbestimmungen wurden nach Kjeldahl ausgeführt, die Fettbestimmungen (oder vielmehr die Bestimmung der ätherlöslichen Substanz) nach entsprechender Vorbereitung der Nahrung und des Kothes (Trocknung, Kochen mit HCl-haltigem Alcohol etc.) durch mehrfaches Ueberschichten mit Aether und nachfolgender Extraction im Soxhlet'schen Apparat, die Bestimmung der Kohlehydrate nach Allihn und Liebermann durch Ueberführen derselben durch Kochen mit 2proc. Salzsäure am Rückflusskühler in Zucker mit folgender Titration nach Fehling.

Als Nahrung diente 1. reines Rindfleisch (jede neue Portion wurde besonders auf ihren N-gehalt analysirt)[1], 2. Speck und 3. trocknes geriebenes Brot (von letzteren beiden konnte wegen ihrer Haltbarkeit die nothwendige Menge für den ganzen Versuch beschafft werden).

Die Bestimmungen ergaben folgendes:

	Stickstoff	Fett	Kohlehydrate
Rindfleisch Proc.	3,43	1,0	—
Speck	—	94,2	—
Brot (trocken)	1,79[2]	0,7	78,5

In Versuch I wurden pro die gegeben 250 g Fleisch mit 8,575 g N (= 53,59 g Eiweiss) und 2,5 g Fett = ca. 240 Calorien pro die.

In Versuch II pro die 75 g Fleisch, 20 g Brot, 20 g Speck mit 2,93 g N (= 18,316 g Eiweiss), 19,73 g Fett und 15,7 g Kohlehydraten = ca. 320 Calorien pro die.

In Versuch III pro die 200 g Fleisch, 25 g Brot, 25 g Speck mit 7,308 g N (= 45,672 g Eiweiss), 25,725 g Fett und 19,625 g Kohlehydraten = ca. 500 Calorien pro die.

Die Menge des trocknen Kothes betrug in Versuch I 29 g, in Versuch II 39,8 g, in Versuch III 54,8 g. Es ergab sich ein

N-gehalt in Koth	I	von	6,272 Proc.
〃 〃 〃	II	〃	6,72 〃
〃 〃 〃	III	〃	6,552 〃
ein Fettgehalt in Koth	I	von	11,9 〃
〃 〃 〃 〃	II	〃	10,55 〃
〃 〃 〃 〃	III	〃	21,9 〃
ein Kohlehydratgehalt in Koth	I	von	— 〃
〃 〃 〃 〃	II	〃	15,4 〃
〃 〃 〃 〃	III	〃	15,85 〃

1) Die einzelnen Portionen enthielten 3,16 — 3,48 — 3,6 — 3,5 — 3,4 Proc. N.

2) Das frische Brot enthielt 1,13 Proc. N und 53,2 Proc. Kohlehydrate.

Daraus berechnet sich

Versuch I (11 Tage)

	N	Fett	Kohlehydrate
Gesammt-Einnahmen	94,325	27,5	—
Ausgaben im Koth	1,819	3,456	—
Koth-Verlust	1,928 Proc.	12,56 Proc.	—

Versuch II (11 Tage)

	N	Fett	Kohlehydrate
Gesammt-Einnahmen	32,236	217,03	172,7
Ausgaben im Koth	2,675	4,2	6,13
Koth-Verlust	8,3 Proc.	1,935 Proc.	3,55 Proc.

Versuch III (11 Tage)

	N	Fett	Kohlehydrate
Gesammt-Einnahmen	80,383	282,975	215,875
Ausgaben im Koth	3,59	12,01	8,686
	4,466 Proc.	4,24 Proc.	4,02 Proc.

Die N-Ausnutzung in Versuch II und III ist eine mittlere, in Versuch I sogar sehr gut.

Die Fett-Ausnutzung ist in Versuch II und III ebenfalls eine mittlere, in Versuch I weniger gut, da hier die Nahrung sehr geringe Fettmengen enthielt und sich im Koth auch bei fettfreier Diät bekanntlich stets eine gewisse Quantität ätherlöslicher Substanz vorfindet, welche bei reichlicher Fettnahrung (wie in Versuch II und III) in den Hintergrund tritt. — Auf dieselbe Weise erklärt sich der relativ etwas hohe N-Verlust in Versuch II (auch hier enthielt die Nahrung eine verhältnissmässig geringe N-Menge).

Die Ausnutzung der Kohlehydrate ist ebenfalls eine befriedigende.

Das Körpergewicht des Hundes ging in Versuch I von 4,16 Kilo auf 3,9 Kilo (um 260 g), in Versuch II von 3,85 auf 3,58 Kilo (um 270 g) herunter. Es erklärt sich diese Abmagerung aus der unzureichenden Nahrungszufuhr (der zu geringen Calorienmenge in Versuch I und der zu geringen N-Menge in Versuch II), die absichtlich so gewählt wurde, um den Hund an die neue Nahrung zu gewöhnen (er war nach der Operation nur mit Milch ernährt worden) und ein den Versuch störendes Erbrechen zu vermeiden. (cf. Vers. 6, S. 248.)

In Versuch III blieb bei ausreichender Ernährung (500 Calorien pro die) das Körpergewicht auf gleicher Höhe (sogar geringe Zunahme von 3,72 auf 3,75 Kilo); ferner ergab die N-Bilanz N-Gleichgewicht (oder vielmehr ein verschwindendes N-Deficit):

Ausgaben im Urin	=	77,952
= = Koth	=	3,59
Gesammt-Ausgaben	=	81,542
= -Einnahmen	=	80,383
N-Bilanz	= —	1,159 = — 0,1 pro die.

Die Versuche ergeben demnach eine völlig normale Ausnutzung der Nahrungsmittel im Darmkanal. — Der Stuhlgang erfolgte regelmässig in Intervallen, wie beim normalen Hund. Dass keine Retention von Kothmassen stattfand, zeigten Färbemittel (Kohle, Carmin), welche mit der Nahrung (zur Abgrenzung des Kothes) gegeben, rechtzeitig in den Fäces wiedererschienen.

Der Tod dieses Hundes (VII) erfolgte ziemlich plötzlich, eigentlich ohne besonderen Grund. Die Section ergab den oben erwähnten Befund (leichte Veränderungen an der oberen Nahtstelle, s. S. 248).

Hund Nr. VIII (ebenfalls partielle Umdrehung) war bis zu seinem gewaltsamen Tode sehr munter und zeigte ebenfalls völlig normales Verhalten der Kothentleerung und keine Abnahme des Körpergewichtes: genauere Ausnutzungsversuche erschienen deshalb überflüssig.

Am 1. Februar 1901 wurde am ätherisirten Hunde die electrische Reizung des freigelegten Darms mit starkem faradischen Strom vorgenommen. Sie sollte darüber Aufschluss geben, ob das umgedrehte Stück analog dem übrigen gesunden Darm auf den electrischen Strom reagire.

Mall und Kauders führten diesen Versuch an ihren Hunden aus. Während Kauders kein positives Resultat erzielen konnte, da sich an der Reizungsstelle des umgedrehten Stückes nur eine locale Contraction und keine peristaltische Welle ausbildete, konnte Mall feststellen, dass sich das umgedrehte Stück gerade umgekehrt wie der übrige Darm verhielt: es lief nämlich am intacten Darm von der gereizten Stelle aus eine primäre Welle aufwärts (dem Magen zu), eine secundäre abwärts, während am umgedrehten Stück die primäre Welle abwärts, die secundäre aufwärts lief.[1])

Am vorliegenden Hunde (VIII) war das Resultat entgegengesetzt: Am intacten Darm gerade so wie am umgedrehten Stück lief bei Reizung mit starkem faradischen Strome von der unteren (analwärts) gelegenen Electrode eine peristaltische Welle analwärts, nachdem sich

1) Mall erklärt diese eigenthümliche Reaction des Darms auf elektrische Reizung durch bereits eingetretene postmortale Veränderungen; an anderen Hunden konnte er sie nicht erhalten.

anfangs an beiden Electroden eine starke ringförmige Einschnürung ausgebildet hatte.[1])

Ueberblicken wir noch einmal kurz die Resultate der Darmumschaltung, so wird man bei dem äusserlich völlig normalen Verhalten der Verdauungsfunctionen einiger Thiere zu der Annahme gedrängt, dass eine Antiperistaltik des umgedrehten Stückes, d. h. ein Arbeiten desselben in der Richtung des übrigen Darmes stattgefunden hat; gestützt wird diese Annahme durch das Resultat der eben geschilderten electrischen Reizung bei Hund VIII.[2])

Man könnte nun den Einwand machen, dass in der umgedrehten Schlinge keine Antiperistaltik bestanden habe, sondern dass trotz Fortbestehen der früheren, jetzt gegenläufigen Peristaltik die Kothmassen einfach vermöge der Arbeit des oberhalb gelegenen Darmes durchgepresst worden seien.[3]) Wir glauben dieser Annahme aus 2 Gründen entgegentreten zu dürfen:

1. Fehlte eine nennenswerthe Erweiterung der Schlinge oberhalb der oberen Naht, sie wurde sogar in dem Blindsacke des zuführenden Stückes vermisst.

2. Sehen wir und darauf möchten wir das Hauptgewicht legen keine Hypertrophie der Muscularis (in der Schlinge oberhalb der oberen Naht). Die Zeit zu einer Ausbildung der Hypertrophie war bei der Länge der Versuchsdauer doch sicher gegeben, dennoch blieb sie aus.

Wenn wir schliesslich das Erbrechen bei Ileus in Betracht ziehen, so darf man unseres Erachtens behaupten, dass neben dem einfachen „Ueberlaufen" auch die Antiperistaltik anzuschuldigen ist und zwar mit ebenso viel Recht als die Nothnagel'sche „Rückstosscontraction". An „unphysiologischen Reizen" und an Reizen an „unphysiologischer Stelle" fehlt es beim mechanischen Ileus gewiss nicht.

---

1) Auch dieses Verhalten des Darms ist auffallend; denn, wie oben dargestellt, läuft für gewöhnlich die peristaltische Welle von der Reizungsstelle dem Magen zu (Buchbinder); der Grund für dieses abweichende Verhalten ist wohl darin zu suchen, dass in dem vorliegenden Versuche der freigelegte, auf einer erwärmten Compresse ausgebreitete Darm mit der Aussenluft in directe Berührung kam, weil ein Dampfspray, wie ihn Buchbinder benutzt, nicht zur Verfügung stand. — Immerhin ist es wohl gestattet, aus dem Verhalten verschiedener Darmstellen, welche sich unter gleichen äusseren Bedingungen befinden, einen vergleichenden Schluss zu ziehen.

2) Nebenbei ist aber theilweise die frühere normale Peristaltik des Stücks erhalten geblieben, wie der pathologisch-anatomische Befund bei Hund VII beweist. Denn die geringe Erweiterung des Darmes und die Veränderungen der Schleimhaut an der oberen Nahtstelle, wie sie die anderen Autoren (Mall, Kauders) in viel ausgedehnterer Weise fanden (was, wie schon erwähnt, theilweise auf unzweckmässige Kost zurückzuführen ist), können nur dadurch eine Erklärung finden, dass hier ein Zusammentreffen zweier einander entgegenlaufender peristaltischer Wellen stattgefunden hat.

3) Dieses Bedenken hat Mühsam gegenüber den Versuchen von Kirstein geäussert.

XIII.

Aus der K. K. chirurg. Klinik des Herrn Hofrathes Prof. Nicoladoni in Graz.

Beiträge zur Technik einiger Operationen am Dickdarme.

Von

Dr. Erwin Payr,

Privatdocent für Chirurgie und Assistent obiger Klinik.

(Mit 5 Abbildungen.)

Nachfolgende Zeilen beziehen sich auf einige technische Fragen bei der Ausführung von Operationen am Dickdarm. Nicht das Aufstellen von „neuen Methoden", sondern die objective Darstellung dessen, was sich dem Einzelnen als zweckmässig erwiesen hat, ist der von uns beabsichtigte Endzweck derartiger Mittheilungen; oftmals sind sie für den Leser nur eine Bestätigung eigener gedachter und auch ausgeführter Vorgänge, manchmal erweisen sie sich für diese oder jene Situation als nützlich.

I. Zur Versorgung des centralen Darmendes nach der Resection oder Amputation des Mastdarmes.

Der letzte Chirurgen-Congress bot reichlich Gelegenheit, einen Ueberblick über den gegenwärtigen Stand der Technik, als auch unmittelbare und Dauerresultate bei den sacralen Operationen am Mastdarm zu gewinnen. — Das centrale Darmende wird, wenn es sich um eine Resectio recti handelt, entweder mit dem peripheren erhalten gebliebenen durch circuläre Naht vereinigt, — dies geschieht entweder in der sacralen Wunde, oder nach geschehener Invagination vor der Analöffnung — oder es wird das centrale Stück durch den erhaltenen Sphincterantheil des rectums durchgezogen und in irgend einer Weise am anus befestigt.

Beide Methoden, die Circulär-Naht und die Durchzugsmethode kommen gegenwärtig in Verwendung. Mehr Sympathie findet der Vorgang des Durchziehens des centralen Darmstückes durch den stehen gebliebenen Analtheil, weil allen Nahtmethoden,

die die beiden Darmquerschnitte circulär vereinigen, der Nachtheil anhaftet, dass durch Aufgehen der Naht Fistelbildungen entstehen. Auch die nach Invagination beider Darmantheile gemachte und dadurch viel bequemere Circulärnaht schützt davor nicht (Wölfler). [1])

Hochenegg, [2]) dem ein hervorragendes Verdienst um den Entwicklungsgang der sacralen Operationen unbedingt zugesprochen werden muss, hat bereits vor 11 Jahren die Durchzugsmethode ausgeführt; er zog den centralen Antheil des Darmes nach ausgeführter Resection durch den erhaltenen Analtheil, aus dem die Schleimhaut zuvor exstirpirt worden war.

Kraske [3]) hatte bereits in seiner ersten Mittheilung im Jahre 1885 von einem Invaginationsplan gesprochen, der vorerst noch complicirt war und später bedeutende Vereinfachung erfuhr und sich fast mit dem von Hochenegg (l. c.) ausgeführten Verfahren deckt.

Das centrale Darmlumen wurde an die Analportion angenäht; von der Wunde aus wurde eine einige Centim. höher gelegene Nahtreihe angelegt, die dem durchgezogenen Darme noch mehr Festigkeit verlieh. Dadurch werden breite Flächen aneinandergelegt, die der Schleimhaut entblösste Fläche des erhaltenen untersten Rectum-Abschnittes steht in innigem Contact mit der serosa-überkleideten Aussenfläche des durchgezogenen Darmes. Die Methode der circulären Darmnahtanlegung vor dem anus nach geschehener Invagination des centralen in den peripheren Darmantheil wurde ebenfalls von Hochenegg (l. c.) ausgeführt und theilte Wölfler (l. c.) sein gleichartiges Vorgehen mit.

Es sei hier erwähnt, dass Heinecke [4]) derjenige war, der das erste Verfahren der Versorgung des proximalen Darmendes bei der Resection mit Invagination in das periphere Stück angab.

1) Wölfler, Verhandlungen der Deutschen Gesellschaft f. Chirurgie. 1900. Discussion. I. Theil. S. 38—39.

2) Hochenegg, Zur Therapie des Rectum carcinomes. Wiener klinische Wochenschrift. 1897. Nr. 32. — Wiener klin. Wochenschrift. 1888. Nr. 11—16. 1889. Nr. 26—30. — Bericht über 121 eigene sacrale Mastdarmoperationen wegen Carcinom u. s. w. Verhandlungen der Deutschen Gesellschaft f. Chirurgie. 1900. I. Theil. S. 14—31.

3) Kraske, Verhandlungen der Deutschen Gesellschaft f. Chirurgie. 1885. — Die sacrale Methode der Exstirpation von Mastdarmkrebsen und die Resectio recti. Berliner klin. Wochenschr. 1887. Nr. 48. — Erfahrungen über den Mastdarmkrebs. Sammlung klin. Vorträge v. Volkmann's. Neue Folge Nr. 183—184. 1897.

4) v. Heinecke, Verhandlungen der chirurgischen Section der 65. Versammlung deutscher Naturforscher u. Aerzte. Centralbl. f. Chirurgie. 1893. Nr. 46. S. 1018.

Sowohl was die Reinlichkeit überhaupt und besonders die Infectionsgefahr der sacralen Wunde anlangt, ist das Durchzugsverfahren weitaus vorzuziehen. — Das einzige Bedenken, das man gegen dasselbe erheben könnte, ist, dass in manchen Fällen ein mehr oder minder grosses Stück des durchgezogenen Darmes abstirbt und die Möglichkeit besteht, dass sich der Darm durch die Analportion zurückzieht und durch sein offenes unversorgtes Ende die sacrale Wunde, sowie möglicherweise das Peritoneum inficirt.

Nach unseren Erfahrungen jedoch lässt sich dieses höchst unliebsame Ereigniss sicher vermeiden und hat Kümmell[1]) am Chirurgen-Congress des Jahres 1899 auch die nöthigen Argumente beigebracht, die uns über die Ernährungsverhältnisse des Darmes nach Resection grösserer und kleinerer Stücke Aufschluss geben. Wir kommen auf diesen Punkt unten zurück.

Eine wesentliche Vereinfachung der sogenannten Durchzugsmethode wurde von Herrn Hofrath Nicoladoni[2]), meinem hochverehrten Chef, im Jahre 1897 mitgetheilt. Das Verfahren besteht darin, dass der proximale Stumpf des Rectums nach ausgeführter Resection durch den After gezogen und durch einen 3—4 cm weiten Ring am Zurückschlüpfen verhindert wird. Der Ring besteht aus Silberdrath und ist mit Jodoformgaze umwickelt. Mit fortlaufender Naht wird das Darmstück an diesen Ring befestigt. Aus dem distalen Darmstücke wird die Schleimhaut exstirpirt; so sind breite für die Verheilung geeignete Flächen in Contact gebracht. Einige innere Nähte befestigen den durchgezogenen Dickdarmstumpf am proximalen Theile des stehengebliebenen Enddarmes. Das Verfahren ist rasch auszuführen und begünstigt die Reinheit der Wundverhältnisse. Es sollen nach der Resectio recti salinische Abführmittel gegeben werden, anstatt des früher gebräuchlichen Opiums. Es kommt durch dieses nur zu einer schädlichen Ansammlung von Kothmassen im Darme: die Anwendung von Klysmen ist durch das Ring-Verfahren sehr erleichtert.

Der grosse Vortheil des Verfahrens von Nicoladoni zeigte sich nicht nur an unseren klinischen Patienten, sondern auch von andrer Seite kamen Bestätigungen über die Zweckmässigkeit und die grossen

---

1) Kümmell, Ueber Resection des Colon descendens und Fixation des Colon transversum in den Analring. Verhandlungen der Deutschen Gesellschaft f. Chirurgie. 1899. II. Theil. S. 432 ff.

2) Nicoladoni, Zur Naht bei Resectio recti. Centralbl. f. Chirurgie. 1897. Nr. 35.

Vorzüge dieser Technik. Sieber[1]) hat in einer I. Diss. Mittheilungen über 33 derartig operirte Fälle aus der Klinik v. Mikulicz's gemacht, und Henle[2]) betonte auf dem vorletzten Chirurgen-Congress die auffallende und erhebliche Verbesserung der Resultate der sacralen Rectum-Operationen seit der Verwendung des Nicoladoni'schen (l. c.) Verfahrens. Sowohl Wund- als Peritoneal-Infection wird durch dasselbe vermieden, die Darmentleerung frühzeitig ermöglicht, die Heilungsdauer verkürzt, nicht nur durch die verbesserten Wundheilungsverhältnisse, sondern auch durch viel seltener gewordene Nachoperationen. Auch Kümmell (l. c.) hat bei seinen Rectum-Operationen das Verfahren in Anwendung gezogen.

Ich versuchte nun, anstatt des Silberdrahtringes zur Erreichung des gleichen Zweckes einen besonders grossen für die Verhältnisse des Dickdarmes geformten Murphyknopf zu benützen, der nach Durchziehen des proximalen Darmstückes durch den After so angelegt wird, dass der männliche Theil des Knopfes in die mit der gewöhnlichen Tabaksbeutelnaht armirte Oeffnung des centralen Darmstückes eingeschoben wird und durch das Aufschieben des weiblichen Theiles und leichtes Aneinanderdrücken der Knopfhälften befestigt wird. Im männlichen Theile des Knopfes steckt ein dickes das Lumen des Knopfes vollkommen ausfüllendes reichlich mit Vaseline bestrichenes Gummidrainrohr, das den Knopf wasserdicht abschliesst, eine Länge von ca. 1/4 m hat und ausserhalb des Verbandes in eine Vorlage mündet. Hat man Eile, so ist nicht einmal die Tabaksbeutelnaht am Ende des durchgezogenen Darmstückes nothwendig, sondern es genügt eine daselbst circulär angelegte feste Seidenligatur, die den Darm auf dem männlichen Theile des Knopfes befestigt. Die Grösse des Knopfes hindert den vorgezogenen Darm ebenso am Zurückschlüpfen, wie der Ring. Es kommen ebenso breite Berührungsflächen mit einander in Contact, die Schleimhaut des Aftertheiles, wenn sie stehen geblieben ist, wird ebenfalls exstirpirt. Von der sacralen Wunde aus werden 3—4 feste Seidennähte angelegt, die die beiden Darmrohre noch gesondert an einander befestigen.

Die Anlegung dieses grossen Murphyknopfes ist bequem und noch rascher ausführbar als die Naht des Darmes an dem Ring; für den grösseren Vortheil aber halte ich, dass durch diesen Verschluss eine Verunreinigung auch nur des Verbandes

1) Sieber, Ueber die Befestigung des Rectum nach Nicoladoni, ein Beitrag zur Technik der Mastdarmoperationen. Inaug.-Dissert. Breslau 1900.

2) Henle, Verhandlungen der Deutschen Gesellschaft f. Chirurgie. 1900. I. Theil. S. 34.

bei eintretendem dünnflüssigen Stuhle sicher vermieden wird und sowohl dieser, als auch die Darmgase nach aussen abgeleitet werden. Das Rohr gestattet ohne Verbandwechsel Darmeingiessungen. Wenn man die Knopfhälften nur mässig fest an einander presst, so hält der Knopf 7—8 Tage, dann fällt er mit dem Rohre ab, zu einer Zeit, da die Infectionsgefahr sowohl für die sacrale Wunde, als auch für das Peritoneum auf ein Minimum gesunken ist.

Ich hatte bisher dreimal Gelegenheit, so vorzugehen. Einmal bei einem 66jährigen Manne mit hochsitzendem Rectum- und Flexurcarcinom, bei dem das Colon descendens abnorm beweglich war und das Durchziehen der oberen Hälfte der Flexur durch den anus gestattete. Ein zweites Mal handelte es sich um eine 44jährige Frau mit einem ebenfalls hochsitzenden Mastdarmcarcinom, wo ebenfalls die Flexur in ihrem untersten Antheile durch den Analring gezogen wurde und in oben angegebener Weise befestigt worden ist. Beide Fälle zeichneten sich durch einen besonders günstigen Heilungsverlauf aus. Beide Fälle wurden im September v. J. operirt. Bei der Frau betrug die Heilungsdauer kaum 4 Wochen; dies ist wohl dem Umstande zuzuschreiben, dass die sacrale Wunde im Vertrauen auf sichere Versorgung des Darmendes fast ganz geschlossen werden konnte und nicht wie gewöhnlich durch grosse und lange Streifen von Jodoform- oder steriler Gaze tamponirt wurde.[1])

Möglichst breites und frühzeitiges Eröffnen des Peritonealcavum, reichlich bemessene Mobilisirung des Darmes mit gleichzeitiger möglichsten Schonung der Gefässe und Vermeidung irgend welcher Spannung am Darme sind zum Gelingen unbedingt nöthig. Sehr lehrreich sind die Mittheilungen Kümmell's (l. c.) über das Durchziehen hoher Dickdarmabschnitte durch den Analring. Die Gefässversorgung wird umso besser, je weiter central man am Darme vordringt; die sogenannten Randgefässe, die sehr wichtige arterielle Anastomosen zwischen den einzelnen Hauptarterien des Dickdarmes darstellen, verzweigen sich (siehe Toldt's Atlas VI. Lfg. p. 579 fig. 955) auch noch ein Stück weit in der Flexur. Die Durchtrennung des Mesenteriums an der Flexur, der Mesoflexur soll, wenn möglich, 3—4 cm vom Mesoflexuransatze an dem Darme entfernt sein, um jene

1) Seither verwendete ich einen Knopf, wie er in Fig. 1 abgebildet ist, in einem III. Falle bei einem 45jähr. Manne und sind noch zwei weitere Mastdarmresectionen an der Grazer chirurgischen Klinik mit dieser Technik operirt worden. und hat dieselbe jedesmal vollständig befriedigt.

Randgefässe zu schonen. Auf dieses Verhalten aufmerksam gemacht, habe ich die Ueberzeugung gewonnen, dass man bei möglichst weiter Eröffnung des Peritoneums und Herausziehen des Dickdarmes die nothwendigen Ligaturen zur Mobilisirung nur unter Berücksichtigung der Ernährungsverhältnisse machen soll, so dass man schon während der Operation sich über Lebenskraft des mobil gemachten Darmstückes klar ist.

Fig. 1.



M männlicher Theil } des Knopfes.
W weiblicher Theil }
A durchlaufendes Rohr von $x-y$.

Fig. 1 stellt den neuerdings verbesserten Knopf in 3/4 natürlicher Grösse dar; er hat keine seitlichen Löcher mehr und ist der männliche Theil M noch durch das ca. 7 cm lange Rohr A verlängert; der weibliche Theil, W wird daraufgeschoben. Durch M und das Rohr A wird der Darm hermetisch verschlossen; das Rohr A muss so gearbeitet sein, dass es keine seitliche Oeffnung enthält (z. B. für die Feder). Auf das Rohr A wird das Ableitungsrohr aufgesteckt; früher, bei den ersten Fällen verwendeten wir einen gewöhnlichen, aber extragrossen Murphyknopf, durch den das gefettete Drainrohr gesteckt und mit Nähten an den Löchern befestigt wurde.

Die beigegebene Figur 2 stellt die Lage des Knopfes im Darmrohre und das Verhältniss zum Sphincterantheile dar. Diese Technik ist ebenso gut bei der Amputatio recti möglich.

Heinecke (l. c.) hat den Sphincterantheil median gespalten; dies ist ein auch heute von vielen Chirurgen nachgeahmter Vorgang; die Spaltung erlaubt in höchst bequemer Weise die Exstirpation der Schleimhaut.

Hochenegg dehnt vor dem Akte des Herausziehens den Sphincter und hält dies für so wichtig, dass er sogar schlechtere Continenzverhältnisse dafür in Kauf nimmt.

In seinen ersten Publicationen theilt Hochenegg mit, dass er ein mit Jodoformgaze gut umwickeltes Drainrohr nach ge-

machter Resectio recti vom Anus aus einschiebt. In seinen letzten Mittheilungen hören wir nichts von diesem „Stopfrohr", das wohl hauptsächlich den Zweck hatte, die damals gebräuchliche Circulärnaht vor dem Drucke und der Beschmutzung der Faekalmassen zu schützen.

Fig. 2.

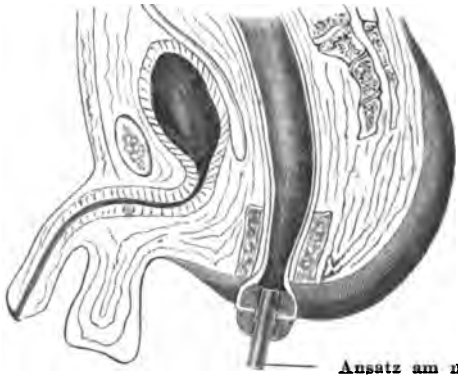

Ansatz am männlichen Knopftheile zur Befestigung des Gummirohres.

Unser Drainrohr, bei Verwendung eines gewöhnlichen Murphyknopfes, reicht höchstens $1^1/_2$—2 cm über den in den Darm sehenden Abschnitt des Murphyknopfes hinaus. Das Rohr ist durch 3—4 Seidennähte an die Löcher des Murphyknopfes befestigt und kann bei unbeabsichtigten Bewegungen und Lageveränderungen des Kranken nicht herausgezogen werden. Es ist etwa zeigefingerdick und muss so gewählt sein, dass es im Lumen des Knopfes festgeklemmt ist. In unsern ersten beiden Fällen kam in den ersten 8 Tagen niemals eine Beschmutzung des Verbandes mit Stuhlmassen vor, obwohl reichlich salinische Abführmittel gegeben wurden. Wie schon erwähnt, eignet sich ein etwas anders construirter Murphyknopf (Fig. 1) noch besser und ist der Abschluss durch das auf das Rohr A aufgesteckte Rohr sicherer.

II. Zur Technik der Colotomie und Colostomie.

Eine ganze Reihe von Erkrankungen des Dickdarmes erheischen die Anlegung eines widernatürlichen Afters. Den Vorrang unter diesen nehmen wohl die inoperablen Carcinome des Mastdarmes ein, oder jene Fälle, denen als Vorbereitungscur eine Colostomie vorausgeschickt wird. Daran reihen sich die so mannigfachen Verengungen des Mastdarmes durch luetische, gonorrhoische, dysenterische und andere chronisch entzündliche Processe u. s. w. Während diese

geschilderten Erkrankungen durch die Palliativoperation des künstlichen Afters für kürzere oder längere Zeit in einen halbwegs erträglichen Zustand versetzt werden sollen, kommen noch Colostomieen dazu, die angelegt werden, um einen durch tiefe Darmstenose bedingten Ileus zu beseitigen u. s. w. Es sind Operationen, die meist sehr rasch ausgeführt werden müssen, weil der Organismus der bedauernswerthen Kranken bereits durch die andauernde Passagestörung im Darme und die dadurch bedingte Intoxication erschöpft ist.

2 Hauptgesichtspunkte sind es, die die technische Entwicklung dieser Operation bestimmten, einmal die möglichste Vermeidung jeder Infectionsgefahr, sei es für den Bauchraum, oder für die Bauchdecken. Die Bauchdeckenphlegmone war ebenfalls eine sehr gefürchtete Wundcomplication dieses Eingriffes.

In zweiter Linie suchte man durch die verschiedenartigsten Verfahren eine gewisse Schlussfähigkeit des gebildeten widernatürlichen Afters zu erzielen, um eine stäte Besudelung des Kranken durch die nachdrängenden Kothmassen thunlichst zu vermeiden.

Der ersten Indication genügte man wohl am besten durch das zweizeitige Operiren. Doch giebt es eben Fälle, wo man nicht zwei, ja nicht einen Tag Zeit hat. Und diese Fälle der einzeitigen Operation wurden nicht selten auch in jüngster Zeit noch von Bauchdeckenphlegmonen in unangenehmster Weise gestört. Auch hier ist ein Verfahren am Platze, das möglichst die Reinlichkeit bei der Kothentleerung und die sichere Versorgung des eingenähten Darmantheiles garantirt. Für jene Fälle, wo es gilt, bei Ileus sehr rasch einen anus praeternaturalis anzulegen, ist eine möglichste Vereinfachung der Operationstechnik anzustreben.

Das Annähen eines alsogleich zu eröffnenden Darmantheiles muss gewisse Gefahren mit sich bringen; einerseits die Gefahr einer Infection der Bauchhöhle, andrerseits die einer Verunreinigung der Bauchdeckenwunde.

Der Gedanke, durch weites Hervorziehen eines Darmtheiles die Operationswunde und das Bauchfell vor Infection mit Koth zu schützen, war schon fast vor 2 Jahrzehnten ausgesprochen und ausgeführt worden. Partsch[1]) hat bei Anlegung eines anus praeternaturalis am Dünndarme wegen eines stenosirenden Krebses ein vom Mesenterium abgelöstes Darmstück ein gutes Stück weit aus der Bauchwunde hervorgezogen, am Ende provisorisch durch Ligatur verschlossen, und durch Peritonealnähte umsäumt; dadurch wurde ein natürliches

1) Partsch, Laparotomie wegen Krebs des Dünndarmes. Centralblatt f. Chirurgie. 1883. Nr. 52. S. 833.

Abzugsrohr für den Darminhalt geschaffen, das einen Schutz von Infection gewährte. Dieses Verfahren scheint nahezu vergessen worden zu sein.

Lauenstein[1]) veröffentlichte 11 Jahre nach Partsch's Operationsvorschlag ein Verfahren, das darin besteht, dass man bei der Anlegung eines dauernden anus praeternaturalis ein 15—20 cm langes Stück des zuführenden Darmes durch die angelegte Wunde, eventuell unter Ablösung des Mesenteriums hervorzieht und dasselbe da, wo es durch die Bauchdecken tritt, durch Nähte fixirt. Es entsteht dadurch ein „penisartiges" Gebilde, durch das man einerseits den Koth in ein Gefäss mit Vermeidung von Verunreinigung ableiten kann, das andrerseits Gelegenheit giebt zur Anbringung der verschiedenartigst gedachten Verschluss-Apparate und Recipienten. Es ist in Lauensteins (l. c.) so operirtem Falle keinerlei Ernährungsstörung im vorgelagerten Darme aufgetreten.[2]) v. Hacker[4]) operirte in einem solchen Falle nach diesem Vorschlage, sah sich jedoch veranlasst, später den penisartigen Darmtheil abzutragen, und ist der Ansicht, dass sich Lauenstein's Vorgang nur dann gut durchführen liesse, wenn man den vorgezogenen Darm an der Serosafläche mit Haut überziehen würde, was ein immerhin complicirtes Verfahren ist.

Wir haben in der letzten Zeit eine Anzahl von Colotomieen und Colostomieen ausgeführt und dabei den Darm in einer sogleich zu erörternden Weise versorgt. Es handelte sich bei unsern Fällen theils um solche, wo wegen einer bestehenden Strictur am rectum die Colotomie als Palliativ-Operation gemacht worden ist und die Oeffnung des Darmes einem dauernden widernatürlichen After entsprach, und um durch Ileus-Erscheinungen bedingte rasch ausgeführte Eröffnung des Darmes oberhalb der verengten Stelle, unentschieden ob es späterhin zu einer Beseitigung des Afters komme oder nicht.

In einem derartigen Falle, es handelte sich um ein sehr arg stenosirendes, hochsitzendes Rectumcarcinom, wurde nach gemachter Laparotomie die Flexur hervorgezogen, quer durchtrennt, das periphere Stück nach Anlegung einer doppelreihigen Verschliessungsnaht[5]) in

1) Lauenstein, Zur Colotomie. Centralbl. f. Chirurgie. 1888. Nr. 24. S. 439.

2) Auf einem ähnlichen Gedankengang beruht das vor Jahren von Riedel[3]) angegebene Verfahren bei Gangrän verdächtiger Darmschlingen bei eingeklemmtem Bruche, die Schlingen auch der Bauchhöhle hervorzuziehen und auf ein Verbandstück zu lagern.

3) Riedel, Ueber Behandlung gangränöser Hernien. Deutsche med. Wochenschrift. 1883. Nr. 45.

4) v. Hacker, Colostomie mit Sphincterbildung aus dem linken M. rectus abdominis. Beiträge zur klin. Chirurgie. Bd. XXIII. S. 628.

5) Für gewöhnlich empfiehlt es sich auch das periphere Stück nach der Durchtrennung offen zu lassen und in die Bauchdeckenwunde einzunähen.

einen Winkel der Bauchwunde eingenäht, das centrale Ende aber provisorisch verschlossen und mit einigen wenigen Nähten an Peritoneum und Fascia transversa befestigt.

Nachdem dies geschehen war, wurde ebenso, wie wir es bei der Versorgung des proximalen Darmstückes nach der Entfernung des krebsigen Mastdarmes beschrieben haben, ein grosser Murphyknopf mit Drainrohr armirt, mit seinem männlichen Theile in das offene Darmlumen der Flexur eingeschoben, die vorher angelegte Tabaksbeutelnaht goschlossen und die weibliche Hälfte mässig fest auf die männliche gedrückt. Das eingefettete Drainrohr bewirkte einen völlig dichten Kothabschluss und konnte die Bauchdeckenwunde bis auf zwei kleine Jodoformgazestreifchen, die zu beiden Seiten des Murphyknopfes lagen, in Etagen geschlossen werden. Fünfeinhalb Tage hielt der Knopf, es wurden Eingiessungen durch das Drainrohr in den Darm gemacht und sowohl Darmgase, als festerer Inhalt durch das Rohr ohne jede Besudelung der Wunde nach aussen in eine Vorlage entleert. Die Heilung der Bauchdeckenwunde ging sehr rasch und anstandslos von statten. Die völlige Abtrennung des Darmes ist unseres Erachtens für das weitere Verhalten der dadurch vollkommen ausgeschalteten carcinomatösen Darmpartien von grösster Bedeutung. Wir haben in manchen Fällen in Uebereinstimmung mit vielen anderen Chirurgen zeitweilig beinahe einen Stillstand des Wachsthums beobachtet und war die Lebensdauer durch diese Eingriffe beträchtlich verlängert. Der betreffende Patient hat seit der Operation (3/4 Jahr) um 8 kg zugenommen und ist wieder berufsfähig geworden.

Der Murphyknopf kann aber auch verwendet werden, um den Darm fest an Peritoneum und Fascia transversa — dieses Verfahren eignet sich besonders für Nothoperationen bei Ileus — oder auch an irgend eine andere Schichte der Bauchwand anzuheften. Handelt es sich um quere Durchtrennung der hervorgezogenen Schlingen, so genügt eine kleine Oeffnung in der vorderen Bauchwand, um den Darm durchtreten zu lassen; der dicke, eingelegte Murphyknopf verhütet das Zurückgleiten des herausgezogenen Darmrohres und macht im Nothfalle die Umsäumungsnaht, die die Darmschlinge oder das Darmrohr an das Peritoneum parietale befestigt, überflüssig. Man kann durch Verwendung derartiger, grossgebauter Murphyknöpfe, die dicke Drainröhren exact schliessend passiren oder auf das Rohr A Fig. 1 aufstecken lassen, den hervorgeholten Darm, sowohl als Schlinge, an deren Convexität der Knopf angebracht wird, als auch als quer durchtrenntes Rohr mit der vorderen Bauchwand in festen Contakt bringen. Nach 5—6—8 Tagen lässt sich der Knopf

durch leichten Zug an dem in ihm befestigten Gummidrain entfernen; stehen bleibende necrotische Gewebsstückchen werden mit Scheere und Pincette entfernt.

Wir haben dieses Verfahren mit verschiedenen möglichen Modificationen bei mehreren Colotomien und Colostomien[1]) angewendet und auch in den Fällen, in denen einzeitig operirt wurde, durch völliges Fernbleiben des Kothes von Peritoneum, Bauchdecken und Wunde in den ersten 5—6 Tagen jene Gefahren vermieden, die bei einzeitigem Vorgehen den Erfolg bedrohen. Für jene Fälle, in denen man sich begnügen muss, möglichst rasch einen anus praeternaturalis anzulegen, giebt es mit Hilfe des in Fig. 1 abgebildeten Knopfes ein noch viel einfacher zum Ziele führendes Verfahren:

Von einem kleinen Laparotomieschnitte aus wird das betreffende Darmstück (wohl meistens Dickdarm), vorgezogen, ausgestrichen, durch Fingerdruck oder Compressorien beiderseits abgesperrt, an der Convexität der Schlinge eröffnet, so dass der männliche Theil des Murphyknopfes eben passiren kann. Knotung der vorher angelegten Tabaksbeutelnaht, Verschluss des Rohres A durch feste Gummikappe oder festen Wattepfropf. — Neben oder etwas höher, als die zum Vorziehen der Schlinge gemachte Oeffnung, wird durch Fascia transversa und Peritoneum eine zweite kleine Oeffnung gemacht, die mit der Knopfhälfte MA armirte Schlinge für einen Augenblick reponirt und das Rohr A durch das kleine Loch in Peritoneum und Fascia transversa geschoben, so dass es in der Bauchdeckenwunde wieder erscheint. (Diese kleine Oeffnung ist am besten durch Einschneiden auf eine von innen her angedrängte Kornzange zu machen). Nun wird der weibliche Theil des Knopfes über das Rohr A geschoben und mässig fest zusammengedrückt.

Der Darm ist an das Peritoneum parietale und die Fascia trsv. durch den breiten Knopf angepresst und stehen ziemlich grosse Serosaflächen in Berührung.

Ein Vortheil dieses Knopfes ist ferner, dass man nach 2—3 Tagen seine beiden Hälften fester aneinander drücken kann.

Die Lage des Darmes, des Knopfes und der Bauchdecken ist aus Fig. 3 zu ersehen. — Der Laparotomieschnitt, durch den die Schlinge hervorgeholt wurde, kann nun völlig in Etagen geschlossen werden und bleibt nur in der Musculatur und Haut eine Oeffnung zurück, die gerade so gross, als die weibliche Knopfhälfte ist. Zwei kleine Gaze-

1) In den letzten 3/4 Jahren sind 7 Colotomien und Colostomien an der Klinik nach dieser Technik gemacht worden.

streifen werden zu beiden Seiten des Knopfes an die Fasc. transversa gelegt.

Dies Verfahren ist natürlich auch für jene Fälle brauchbar, wo man den Darm quer durchtrennt und das proximale Stück zur Afterbildung benützt.

Fig. 3.

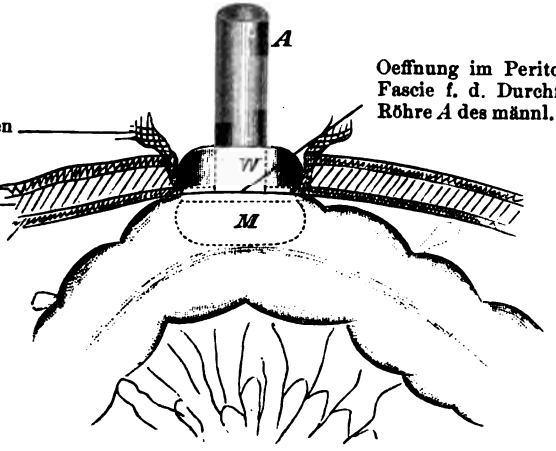

Lage des Murphyknopfes an Darm und Bauchwand. Circa 1/2 d. natürl. Gr.

Wir halten in jenen Fällen, in denen sehr rasch operirt werden muss, die oben angegebene Methodik wegen ihrer Schnelligkeit, Einfachheit und Reinlichkeit für besonders empfehlenswerth. Wir erwähnen noch nebenbei, dass der Zeitpunkt des Durchschneidens des Murphyknopfes durch die Darmwand einerseits, das parietale Bauchfell und die Fascia transversa andrerseits durch die Stärke des Druckes beim Zusammenpressen der Knopfhälften annähernd bestimmbar ist und dass es sich empfiehlt, die Knopfhälften nicht allzu fest aneinander zu pressen, weil ein längeres Liegenbleiben des Knopfes in situ die Infectionsgefahr der Bauchdeckenwunde nur verringern kann.

Die Schleimhaut, die nach einiger Zeit vielleicht etwas prolabirt, kann eventuell noch secundär mit der äusseren Haut in Verbindung gebracht werden. Ein solcher Art erzeugter künstlicher After entbehrt natürlich jeglicher organischen Verschliessungsvorrichtung und muss durch Pelottendruck oder anderweitige Bandagen geschlossen gehalten werden.

In allerletzter Zeit wurde der Plan gefasst, einen Verschluss bei den diesen besonders erheischenden Fällen auf folgende Art herzustellen:

Es wird die Operation mit der Bildung eines zungenförmigen Hautlappens begonnen: für die Colostomie an der Flexura sigmoidea liegt die Längsachse dieses Lappens parallel zum linken Ligamentum Pouparti (Fig. 4). Die Länge des Lappens beträgt ca. 15—18 cm, seine Breite 7—8 cm. Der Lappen wird sofort nach seiner Abpräparirung gedoppelt, so dass eine aus einer zweifachen

Fig. 4.

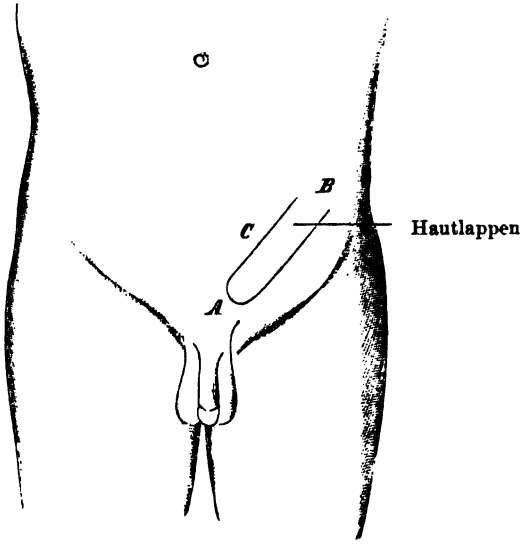

Lage von Haut bestehende Klappe von ca. 6—7 cm Länge und 5—6 cm Breite entsteht, wenn man die Wirkung der Elasticität der Haut auf die Dimensionen des Lappens berücksichtigt. Der Theil des Defectes, der durch den nunmehr gedoppelten Lappen nicht mehr bedeckt wird, wird allsogleich durch eine exacte Hautnaht linear vereinigt (Fig. 5 A-C).

Nun wird dem von der Hautklappe bedeckten Theile des Hautdefectes entsprechend die Bauchwand durchtrennt, die Flexurschlinge hervorgeholt und entweder abgetrennt oder über dem Jodoformgazestreifen vorgelagert. Die Umsäumung der vorgezogenen Schlinge an das Peritoneum parietale, die sich in diesem Falle wohl empfiehlt, soll so gemacht werden, dass ein ca. hühnereigrosser Abschnitt der Convexität der Schlinge frei zu Tage liegt.

Hier empfiehlt sich das zweizeitige Operiren; nach einigen Tagen, wenn die Schlinge fest mit der Bauchwand verklebt ist, öffnet man sie und näht gleich die Schleimhaut an die bereits granulirenden Hautränder des Defectes heraus; der gedoppelte Hautlappen legt sich

wie eine Fallthüre auf die Darmlumina. Bei Durchtrennung der vorgezogenen Schlinge schliesst er nur das eine Lumen. Diese Hautdecke ist eine natürliche, nicht verschiebbare, lebende Pelotte, die nur durch eine gewöhnliche Bauchbinde angedrückt zu werden braucht, um den künstlichen After gut zu verschliessen (Fig. 5). Es ist an dieser Stelle am Platze, die Anschauungen und Bestrebungen kurz

Fig. 5.

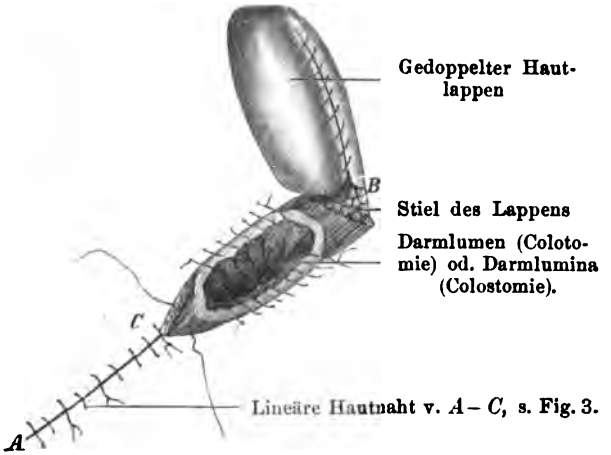

zu berücksichtigen, welche die Technik der Colostomie vom Standpunkte der Schlussfähigkeit in den letzten 15 Jahren geleitet hat.

Es sollte der künstliche After so beschaffen sein, dass fester Koth nur mit Willen des Patienten abgesetzt werden konnte, während man seit Jahren wusste, dass gegenüber flüssigem und halbflüssigem Darminhalte diese Bestrebungen nahezu fruchtlos waren.

Zwei Operationen am Magen-Darmkanale sind es vor allem, bei denen sich die Technik mit Aufwand aller Hilfsmittel bemüht hat, Verschluss-Vorrichtungen für künstliche Verbindungsgänge mit der Körperoberfläche zu erzielen. Bei der Gastrostomie und Jejunostomie kommt es darauf an, einen Kanal von der Körperoberfläche bis zum Verdauungsapparat herzustellen, der womöglich Flüssigkeiten den Eintritt von der Körperoberfläche zum Magen-Darmkanale, nicht aber den Rücktritt solcher gestatten soll. Die Methoden, die dies zu erreichen suchen, setzen wir als völlig bekannt voraus.

Bei der Colostomie handelt es sich, eine genügend grosse Communication zwischen Dickdarm und Körperoberfläche herzustellen, die jedoch gewisse Hemmungsvorrichtungen besitzt, um ein fortwährendes Besudeltwerden der Umgebung des künstlichen Afters zu

vermeiden, und bei geregelter Diät nur ein- oder zweimal des Tages Kothmassen austreten lassen sollen. So genau diese Postulate theoretisch präcisirbar sind, so schwer sind sie in praxi zu erfüllen. Beweis dafür sind die zahlreichen Vorschläge zur Erreichung dieses Zieles. Doch ist bereits heute allgemein zugegeben, dass ein völlig befriedigender Verschlussmodus noch nicht gefunden ist und der Sphincter ani bislang durch keine auch noch so sinnreiche Methode einen Ersatz gefunden hat.

Czerny[1]) und viele andere[2]) sind daher auch in neuester Zeit bei der alten Littré'schen, von Maydl[3]) zweckmässig modificirten Methode der Colostomie geblieben und suchen durch Kautschukpelotten, die dem Darmlumen entsprechend gebaut sind, den Stuhl zurückzuhalten, was bei hartem Stuhle wohl gelingt.

Die Bemühungen jener, die durch operatives Vorgehen Verschlussvorrichtungen schaffen wollten, haben sehr verschiedene Wege eingeschlagen. Man liess den Darm einen längeren Weg unter einer Hautbrücke zurücklegen, um ihn daselbst bequem comprimiren zu können (Frank)[4]), man zog ihn durch ein Loch in der Darmbeinschaufel (Gleich)[5]), legte ihn in eine Rinne, die in die Symphyse geschnitten war (Roux)[6]).

Des Vorschlages von Lauenstein (l. c.), ein längeres Darmstück zum Ableiten der Fäcalmassen zu benützen, haben wir bereits vorher Erwähnung gethan. Witzel[7]) und v. Hacker (l. c.) haben endlich in weiterer Nutzanwendung ihrer Methoden des Magenfistelverschlusses den M. rectus abdominis zur Bildung eines künstlichen Sphincters verwendet.

Ersterer zieht den Darm durch den in eine vordere und hintere

---

1) Czerny b. Lehmann, Ueber 45 Fülle von Colostomie an der Czerny'schen Klinik. 1885—1895. Beiträge z. klin. Chirurgie. Bd. XVIII. S. 323.

2) Siehe auch Mikulicz, Handbuch der prakt. Chirurgie. Bd. III. S. 21[8].

3) Maydl, Zur Technik der Colotomie. Centralbl. f. Chirurgie. 1888. Nr. 24. S. 433.

4) Frank, Neue Methode der Gastrostomie bei Carcinoma oesophagi. Wiener klin. Wochenschr. 1893. Nr. 13.

5) Gleich, Zur Technik des Anus praeternaturalis. Sitzungsbericht der Deutschen naturforschenden Gesellschaft. 1894. Centralbl. f. Chirurgie. 1894. S. 1086.

6) Roux, C. von Mayer. Nouveau procédé d'anus artificiel à la Clinique chirurgicale de Lausanne. Revue méd. de la Suisse rom. 1898. No. 1. Centralbl. f. Chirurgie. 1898. Nr. 39.

7) Witzel, Zur Indication und Technik der Colostomie und Enterostomie. Centralbl. f. Chirurgie. 1894. Nr. 40.

Hälfte getheilten M. rectus durch, wobei gleichzeitig Pelottendruck zur Verbesserung des Verschlusses beiträgt; letzterer zieht von einem parallel zum Ligamentum Pouparti angelegten Schnitte aus die Flexur durch den in eine vordere und hintere Hälfte getrennten geraden Bauchmuskel durch und zieht sie ausserdem noch durch eine annähernd in der Mittellinie angelegte zweite kleine Hautwunde vor, so dass die vorgezogene Schlinge einen relativ sehr langen Weg zurücklegt, gedeckt durch den halbirten M. rectus und ausserdem noch durch eine Hautbrücke. Obwohl durch solche Bemühungen zweifellos bedeutend bessere Verschlüsse des künstlichen Afters erzielt worden sind, so ist es doch kaum zu erwarten, dass für halbflüssigen oder gar dünnflüssigen Darminhalt jemals eine halbwegs befriedigende Continenz geschaffen wird, und für dickbreiigen und festen Stuhl leisten die zahlreichen Pelottensysteme Befriedigendes.

Jene Methoden endlich, welche den Darm durch die Glutaealmusculatur durchtreten lassen, um einen Verschluss zu erzielen (Rydygier)[1]), sind gegenwärtig wohl kaum mehr viel in Gebrauch. Da auf Reinigung von Seite des Patienten selbst soviel als möglich Rücksicht genommen werden sollte, so soll, wie dies Lauenstein schon ausgedrückt, der künstliche After an der Vorderseite angebracht werden. Die von Gersuny[2]) angegebene Drehung des Darmrohres um 180° zur Erzielung einer Art von Verschlussklappe eignet sich nur für ein mit der Körperoberfläche in Communication zu bringendes Rohr, niemals aber für eine Schlinge. Die Pelotten liegen entweder glatt der Oeffnung an, oder sind gegen die Darmöffnung convex gebaut, bisweilen genau nach dem Lumen modellirt, oder endlich sie stülpen sich wie eine Kappe über die Oeffnung, raumgebend für aufsaugende Verbandstoffe, Watte u. dergl. Durch solche Vorrichtungen wird oft ein sehr guter Abschluss erzielt. Doch ist das gleichmässige, unverrückte Andrängen einer Pelotte an ganz bestimmter Stelle, wie sie auch gestaltet sein mag, etwas sehr schwieriges.

Ausgehend von dem Gedanken, eine nicht verschiebbare, lebende Pelotte zu bilden, die durch eine Bauchbinde an das zu verschliessende Darmlumen angepasst wird, und die auch bei den verschiedensten Körperbewegungen sich nicht verschiebt, kam ich zur Verwendung eines ganz gedoppelten Hautlappens, der auch einen gewissen Grad von Festigkeit besitzt und nicht etwa schlaff herabhängt.

---

1) Rydygier, Zur Bildung eines schlussfähigen Sphincter ani. Centralbl. f. Chirurgie. 1894. Nr. 45.

2) Gersuny, Eine Sphincterplastik am Darm. Centralbl. f. Chirurgie. 1893. Nr. 26.

Die glatte Oberfläche der Haut garantirt ein viel dichteres Anpassen an die Umgebung des Darmlumens, als die beste künstliche Leder- und Kautschukpelotte. Der fortwährende leichte Druck verhindert das sonst so oft beobachtete übermässig starke Prolabiren der Schleimhaut. Die Reinigung ist gewiss nicht schwieriger als bei irgend einer der übrigen Methoden, eher leichter, und wird, wenn, wie ich es mir vorstelle, ein Wattebausch zwischen die Bauchbinde und den Hautdeckel gelegt wird, die Bandage viel weniger beschmutzt, als bei den direkten Pelottenverschlüssen des künstlichen Afters. Der Eingriff ist technisch sehr einfach und leicht auszuführen, indem er sich von der gewöhnlichen Maydl'schen Colostomie eigentlich nur durch die Bildung des gedoppelten Hautlappens und die dabei nothwendigen Nähte im Lappen unterscheidet. Auch die Heilungsdauer dürfte kaum länger sein, da bei zweizeitigem Operiren schon nach 5—6 Tagen bei Eröffnung des Darmes die Infectionsgefahr für den Lappen und seine Wundverhältnisse eine geringe ist; für die einzeitig auszuführenden Colostomieen empfiehlt sich unseres Erachtens das Verfahren nicht sehr, da, wenn nach einer der früheren Methoden operirt wird, die Hautnähte leicht inficirt werden können; in einem solchen Falle müsste man die Eröffnung der vorgezogenen Schlinge oder Querdurchtrennung des Darmes sehr sorgfältig mit dem Murphyknopf und Drainrohr ausführen und durch möglichst langes Liegenlassen desselben die Reinlichkeit thunlichst zu bewahren suchen. Mögen diese Angaben und Vorschläge, die vielleicht doch für manche Fälle eine Erleichterung der Technik bedeuten. sich brauchbar und nützlich erweisen.

Wir legen ganz besonderes Gewicht darauf, dass die Versorgung des Darmendes, sei es auch zu welchem Zwecke, wenigstens soweit mit Reinhaltung der Wunde und des Verbandes geschehen kann, dass auch bei einzeitigem Operiren die Gefahr der Bauchdeckenphlegmone, Wundinfection, oder gar einer — heutzutage wohl kaum mehr vorkommenden — Peritonitis, minimal ist, wie mehrere nach diesen Vorschlägen ausgeführte Colostomieen und Resectionen des Rectums nach sacraler Methode uns bewiesen haben.

Was einen idealen Verschluss von absichtlich angelegten Communicationen zwischen Darmkanal und Körperoberfläche anlangt, so sind wir der Ansicht, dass diese Frage noch nicht zu einem Abschlusse gekommen ist, sondern die verschiedenartigsten Versuche, zu besseren Resultaten zu kommen, gerechtfertigt sind.

So sind wir der Ansicht, dass die Mittheilungen Kümmell's (l. c.) über seine so ausgedehnten Resectionen am Dickdarme mit Durch-

ziehen des Colon transversum durch den Analring einen Fingerzeig für weitere Bestrebungen geben.

Für gewisse, einen grossen Theil des Rectum freilassenden Carcinome wird ab und zu die Sigmoideo-Rectostomie (Rotter [1]) in Frage kommen.

---

1. Durch die Verwendung grosser besonders gebauter Murphyknöpfe [2]), ist eine bequeme Versorgung des proximalen Darmendes bei Resectio und Amputatio recti möglich.

Die Vortheile des Verfahrens sind: Schnelligkeit, Sicherheit gegen das Zurückgleiten des durch die Analportion durchgezogenen Darmes, Gewähr möglichster Reinlichkeit.

2. Solche Knöpfe eignen sich auch für Colostomieen oder als Palliativoperationen dienende Colotomieen; Verhütung von peritonealen und Bauchdeckeninfectionen und grosse Reinlichkeit sind auch hier das Wesentliche.

3. Das Verfahren ist auch für jene Methoden der Darmfistelbildung geeignet, welche einen organischen Verschluss des Kunstafters beabsichtigen, wie Gersuny's Drehung, die Verfahren von v. Hacker und Witzel etc.

4. Für möglichst rasch anzulegende Colostomieen bei Darmverschluss bringen obige Knöpfe durch die Einfachheit und Raschheit der Ausführung bedingte Vortheile.

---

1) Rotter, Die Sigmoideo-Rectostomie, ein neues Verfahren zur Beseitigung von Mastdarmstricturen. Langenbeck's Archiv. Bd. LVIII. Heft 2.

2) Im Supplementhefte des XXIX. Bd. der Beiträge z. klin. Chirurgie lese ich im Vorworte v. Czerny von Friedrich'schen Knöpfen für Dickdarmoperationen; Herr Prof. Marwedel war so gütig, auf meine Anfrage mir mitzutheilen, dass eine anderweitige Beschreibung derselben noch nicht erfolgt sei; sie wurden bisher zu axialen Vereinigungen am Dickdarm verwendet.

XIV.

Aus der chirurgischen Abtheilung des Herrn Geheimrath Prof. Dr. Hahn im städtischen Krankenhause im Friedrichshain zu Berlin.

Ueber Strumitis nach Pneumonie im Anschluss an einen Fall von Strumitis purulenta mit Mischinfection.

Von

Dr. Schlender,

Oberarzt im Infanterie-Regiment Nr. 138, commandirt zur Klinik.

In der Aetiologie der Strumitis haben früher die Affectionen des Digestionsapparates eine bedeutende Rolle gespielt. Kocher[1]) namentlich erwähnt neben Typhus auch den einfachen Magenkatarrh als ätiologisches Moment. Mit der Zeit hat man schliesslich die Strumitis als mehr oder weniger häufige Begleiterscheinung fast jeder Infectionskrankheit kennen gelernt und in ihrem Eiter beinahe alle Bacterienarten vom Diplococcus Fränkel-Weichselbaum u. s. w. (Tavel)[2]) bis zum Pyocyaneus (Lanz und Lüscher)[3]) gefunden.

Auch die croupöse Pneumonie spielt eine grosse Rolle in der Aetiologie der Strumitis, und Honsell[4]) stellt aus der Litteratur 9 Fälle von metapneumonischer Strumitis zusammen, welche bacteriologisch untersucht, das Vorhandensein von Pneumonie-Diplokokken ergeben haben. In der älteren Litteratur, z. B. Baumann 1856, werden noch mehrere Fälle erwähnt, bei denen der Zusammenhang mit Pneumonie angenommen, aber selbstverständlich bakteriologisch nicht bewiesen werden konnte.

Eine genaue Zusammenstellung aller, bisher überhaupt beob-

---

1) Kocher, Zur Pathologie und Therapie des Kropfes. Ueber Entzündung des Kropfes, zugleich ein Beitrag zur Aetiologie der Entzündung überhaupt. Deutsche Zeitschrift f. Chirurgie. X. S. 191.

2) Tavel, Ueber die Aetiologie der Strumitis. Basel 1892.

3) Correspondenzblatt für Schweizer Aerzte. XXVIII. 5. 1898.

4) Honsell, Metapneumonische Strumitis. Beiträge zur klinischen Chirurgie. XX. 1898. 3. S. 601.

achteter Fälle von Strumitis findet sich bei Kohn[1]), während Honsell (l. c.) die nach Pneumonie aufgetretenen Strumitiden gesammelt hat.

Wenn auch das Wesentliche über Strumitis hinreichend aufgeklärt ist, so dürfte doch noch jeder neue Fall von Interesse sein.

In Folgendem gebe ich zunächst einen Auszug aus der Krankengeschichte eines in der Zeit vom 12.—22. December 1900 in der chirurgischen Klinik des Krankenhauses im Friedrichshain beobachteten Falles, um dann weiter Bemerkungen darüber anzuschliessen.

„Der aus Posen gebürtige, 52 Jahre alte Barbier F. J. soll aus gesunder Familie stammen und bis etwa 1888 nicht ernstlich krank gewesen sein. Damals will er eine geringe, allmählige Zunahme des Halsumfanges daran gemerkt haben, dass ihm wiederholt der Kragen zu eng wurde.

Seit 1894 hätten sich öfters Schwindel und Kopfschmerz eingestellt, die mehrere Tage anhielten und J. in dieser Zeit arbeitsunfähig machten.

1870 will J. ein Ulcus molle gehabt haben. Potus wird negirt.

Am 1. December 1900 erkrankte J. plötzlich aus ihm unbekannter Ursache mit Schüttelfrost, Brustschmerzen und Husten. Sein Hausarzt bestätigte mir, dass es sich damals um eine Pneumonie des rechten Oberlappens gehandelt hätte.

Am 5. December 1900 trat eine mässige, wenig schmerzhafte Zunahme der lange bestehenden Halsanschwellung auf. Der Arzt liess mit Jodkalisalbe einreiben und gab Dr. Struve'sche Thyreoidintabletten, sah aber keinen Erfolg.

Dyspnoe trat nicht ein, doch brachte man J. am 12. December 1900 in's Krankenhaus, um bei etwaigem Erstickungsanfall sofortiger Hilfe sicher zu sein.

Status praesens: 12. December. Mittelgrosser, kräftiger Mann in gutem Ernährungszustand mit reichlichem Fettpolster.

Am Hals eine breite Vorwölbung, die in Höhe des oberen Schildknorpelrandes beginnt, nach unten bis nahe an das Jugulum herabreicht, links bis an den Sterno-cleido-mastoideus heranreicht, rechts 1 Querfingerbreite vor demselben aufhört. Diese geschwulstartige Vorwölbung lässt sich auf der Unterlage verschieben, am Rande etwas umgreifen und bewegt sich bei der Atmung auf und ab. Die darüber befindliche Haut zeigt keine Veränderung, ist weich, nicht geröthet und lässt sich überall abheben. Palpation schmerzhaft. Etwa in der Mitte der Vorwölbung, links neben der Luftröhre fühlt man eine harte, knirschende Partie, zu beiden Seiten davon deutliche Fluctuation. Grösster Halsumfang über die Höhe der Geschwulst: 46 cm. Rachenorgane blass, nicht geschwollen. Kehlkopf frei von krankhaften Erscheinungen. Stimmbänder schliessen bei der Phonation gut.

Ueber dem Oberlappen der rechten Lunge hinten leichte Schallverkürzung, die vorn nicht feststellbar ist. Ueber Mittel- und Unterlappen Schall heller und demjenigen über der linken Lunge gleich. Athem-

1) Kohn, Ueber Strumitis und Thyreoiditis. Allgemeine Wiener medicinische Zeitung. 30. Jahrg. 1885. Nr. 14 ff.

geräusch über dem rechten Oberlappen etwas verschärft vesiculär von giemenden und rasselnden Geräuschen begleitet, die sich nach dem Mittel- und Unterlappen hin immer mehr verlieren. Es besteht Husten und reichlicher, nicht charakteristischer Auswurf.

Athmung mässig beschleunigt, 24 mal in der Minute, regelmässig, frei von Geräuschen. Stimme etwas belegt.

Herzdämpfung nicht verbreitert, Herztöne rein. Puls kräftig, etwas beschleunigt 96. Temperatur 38,3. Abdomen frei von krankhaften Erscheinungen.

Urin: sauer, klar, 0 Albumen, 0 Sacharum, 0 Sanguis.

Allgemeinbefinden zufriedenstellend. Am 13. December tritt keine Veränderung ein. Am 14. sind an Hals und Lungen keine objectiv nachweisbaren Veränderungen eingetreten, doch der Puls ist etwas mehr beschleunigt, 116; die Temperatur steigt auf 39,5, und J. klagt über Schwächegefühl. Die Athmung ist nicht behindert und nur unwesentlich beschleunigt.

In der Nacht zum 15. December treten grosse Unruhe und Delirien auf. Am Tage ist J. fast ganz klar, klagt über grosse Schmerzen am Hals und fühlt sich sehr matt. Der Urin ist frei von pathologischen Bestandtheilen, sauer.

Nunmehr wird nach gründlicher Desinfection eine Punction der Halsschwellung vorgenommen, die Eiter ergiebt. Darauf Incision parallel zum linken Sterno-cleido-mastoideus, links von der Trachea. Es entleert sich eine Menge dicken, gelben Eiters mit Kalkstücken bis zu 1 ccm gross und Granulationsgewebe vermischt. Die Eiterhöhle ist mit zahlreichen, spitzen Kalktheilchen ausgekleidet, sie reicht bis unter die linke Clavicula herab, wo man die Arteria subclavia pulsiren fühlt, rechts geht sie nur wenig über die Mittellinie hinaus, während sie links bis an den Sterno-cleido-mastoideus heranreicht. Ausspülung mit sterilem Wasser, Ausstopfen mit Jodoformgaze, aseptischer Verband.

Gegen 9 Uhr Abends 40,6 Temperatur bei beschleunigter Puls- und Athemfrequenz, 124, 36. Grosse Unruhe, Delirien. Es wird ein Verbandwechsel vorgenommen, bei dem die Jodoformgazestreifen gelockert aber nicht entfernt werden.

Am 16. December früh besteht die hohe Temperatur 40° mit den übrigen Krankheitserscheinungen fort. Dann fällt die Temperatur bis zum Abend auf 38,6. Beim Verbandwechsel werden die Jodoformstreifen entfernt; es besteht nirgends Verhaltung, die Secretion ist gering.

17. December. Nach unruhiger Nacht beträgt die Temperatur 38,8 bei 92 kräftigen, regelmässigen, von Schwirren begleiteten Pulsschlägen.

Am Herzen über allen Ostien diastolische Geräusche. Im Urin Eiweiss, Esbach $^1/_4$ pro Mille. Mikroskopisch: verfettete Nieren und Blasenepithelien.

Die Wunde secernirt wenig und zeigt keine Retention.

Eingabe von Inf. Digitalis 1,0/200,0 und Thyreoidintabletten.

Gegen Abend wieder Temperatursteigerung 39,9 mit Schüttelfrost bei kräftigem, wenig beschleunigtem Puls.

18. December. Subjectives Befinden besser wie bisher. Die Lungen-

erscheinungen sind bedeutend zurückgegangen. Die Schallabschwächung hat sich aufgehellt, es besteht nur noch spärliches Giemen.

Zunge in ganzer Ausdehnung mässig geschwollen, trocken. Feste Speisen machen Beschwerden. Appetit ist gering. J. klagt über schlechten Geschmack im Munde.

Am 19. December treten keine Veränderungen ein. Es werden einige, erbsengrosse Kalkstücke aus der im übrigen unveränderten Wunde entfernt.

20. December. Die Lungenerscheinungen sind ganz geschwunden, nur noch stellenweise verschärftes Vesiculärathmen.

Am Herzen dagegen keine Veränderung. Die Temperaturkurve ist ausgesprochen septisch. Gestern Abend wieder Schüttelfrost bei 40,1 Temperatur. J. klagt über grosse Mattigkeit und hat ein vermehrtes Schlafbedürfniss. Beim Verbandwechsel wird ein 3 cm langer, 2 cm breiter Gewebsfetzen entfernt.

21. December. Eine Veränderung tritt tagsüber nicht ein. Gegen Abend wird der Puls schwächer, Schwächegefühl nimmt trotz Kampferinjection zu und Nachts 2 Uhr erfolgt der Exitus.

Sectionsdiagnose: Abscessus glandulae thyreoideae. Endocarditis verrucosa maligna aortica. Tumor renis sinistri. Infarctus anaemici renis sinistri. Hyperplasis pulpae lienis.

An dem klinischen Verlauf des obigen Falles interessirt zunächst die Erscheinung, dass der Temperaturabfall nach der Operation kein ausgesprochener war, wie sich das in den von Tavel (l. c.) veröffentlichten Temperaturkurven stets fand. In unserem Falle sank die Temperatur bis zum Abend des auf die Operation folgenden Tages allmählig bis 38,6, blieb aber dann am Tage darauf etwa auf gleicher Höhe, um spät Abends schon wieder anzusteigen. Es fand sich keine genügende Erklärung hierfür. Die Wunde secernirte wenig, zeigte keine Retention oder schwere, äussere Veränderung. Die Lungenerscheinungen hatten sich seit Beginn der Krankenhausbehandlung erheblich gebessert, sodass der Lungenbefund das Fieber auch nicht erklärte. An den übrigen Organen liess sich überhaupt nichts Krankhaftes nachweisen. Deshalb glaubte man, da in vorliegendem Fall die ganze Thyreoidea zerstört oder doch schwer verändert war, das fortbestehende Fieber eventuell als Ausfallserscheinung der Schilddrüsenfunction ansehen zu müssen, wie sie nach Kropfoperationen öfters beobachtet und von Reinbach[1]) beschrieben worden ist. Man gab daher Thyreoidintabletten in steigenden Dosen. Es trat kein Zeichen ein, das für die Richtigkeit dieser Annahme gesprochen hätte. Da die nächsten Tage schwer septische Allgemeinerscheinungen

1) Reinbach, Ueber das Verhalten der Temperatur nach Kropfoperationen; Mittheilungen aus den Grenzgebieten der Medicin und Chirurgie. 1899. Heft 4. Nr. XX.

brachten, dürfte auch die trotz Operation hoch bleibende Temperatur als Infectionsfieber anzusehen sein.

Solche Allgemeininfectionen sind nach Strumitis zwar nicht ungewöhnlich, aber bisher doch ziemlich selten beobachtet worden. Oulmont [1]) berichtet über einen Fall von pyämischer Infection bei einer 26jährigen, die von der entzündeten und vereiterten Struma ausging und unter Schüttelfrost, Diarrhoe und Vereiterung mehrerer Gelenke mit dem Tode endete. Im Anschluss an Pneumonie namentlich stellte Honsell (l. c.) bisher nur einen gutartigen Verlauf der Strumitis fest und erklärt das mit der im Allgemeinen geringen Virulenz der in der Struma gefundenen Pneumokokken. Wenn er trotzdem die Prognose zweifelhaft stellt, müssen wir ihm darin beipflichten. Aber die von ihm erwähnte Kompressions- und Senkungsgefahr giebt, wie wir in Folgendem sehen werden, nicht allein eine Verschlechterung der Prognose. Gerade Erscheinungen dieser Art — und damit komme ich auf eine weitere Eigenthümlichkeit meines Falles — fehlten fast ganz. Ein für den kräftigen Körperbau des Mannes kaum abnormer Halsumfang von 46 cm an der dicksten Stelle liess nur auf eine kleine Struma schliessen, die an und für sich nur geringe Kompressionserscheinungen hätte machen können. Damit stimmt denn auch die Thatsache überein, dass Patient weder vor noch in den ersten Tagen der Krankenhausbehandlung Dyspnoe hatte. Sie trat zu Ende des Krankenlagers auf.

Auch andere Kompressionserscheinungen waren kaum ausgeprägt, wenn man nicht die bei normalem Kehlkopfbefund etwas belegte Stimme dafür ansehen will. Doch auch hierin konnte es sich nicht um eine akute Kompressionserscheinung handeln; denn der Hausarzt gab an, dass die Stimme des J. bereits seit Jahren dieselbe, eigenthümliche Klangfarbe gehabt hat.

Lion Bensaude [2]) erwähnt auch einen Fall von Strumitis nach croupöser Pneumonie, der ohne Dyspnoe einherging. Honsell (l. c.) fand degegen in beinahe allen Fällen von Strumitis nach croupöser Pneumonie hochgradige Athembeschwerden. Es kommen demnach beide Erscheinungen vor. Das jeweilige Vortreten der Dyspnoe ist offenbar abhängig von der ursprünglichen Grösse der Struma und von plötzlich einsetzenden Zuständen entzündlicher Schwellung, die auch fehlen können.

Die merkwürdigste Erscheinung bildete das Verhalten der über der Halsanschwellung befindlichen Haut, welche nicht die geringste

1) Oulmont, La France médicale. No. 68. 1880.

2) Lion-Bensaude, Bull. de la soc. anat. de Paris. 1891.

Veränderung zeigte. Die in der Struma nachweisbare, deutliche Fluctuation liess auf eine reichliche Flüssigkeitsansammlung schliessen. Bei der völlig intakten Haut und weichen Umgebung der Geschwulst konnte man aber zunächst nicht an entzündliche Vorgänge in der Struma denken, sondern wurde mehr auf das Bestehen einer Cyste hingeführt. Nur durch das hohe Fieber in Verbindung mit der zunehmenden Schmerzhaftigkeit der Anschwellung kam man zu richtiger Würdigung derselben.

Die Operation zeigte, dass der Eiter dem deutlichen Fluctuationsgefühl entsprechend ziemlich bis an die Oberfläche der Geschwulst reichte und reichlich war. Um so bemerkenswerther ist es, dass trotz dieser schweren, bis an die Oberfläche reichenden Veränderungen der Struma die äussere Haut noch nicht an dem Process mit betheiligt war, und sich nicht einmal Infiltration derselben nachweisen liess.

In der Litteratur ist bei Schilderung ähnlicher Vorgänge mindestens von Röthung und Schwellung der Haut die Rede. So giebt Kohn (l.c.) unter den Kriterien der acuten Strumitis, um die es sich auch in unserem Fall handelte, eine gespannte, geröthete, sich heiss anfühlende Haut an.

Unter mehrfachem Schüttelfrost, erhöhter Puls- und Athemfrequenz entwickelte sich das Bild einer Sepsis immer deutlicher, waren doch die plötzlich einsetzenden Herzgeräusche mit gleichzeitig auftretender Nierenaffection nur unter der Annahme einer Allgemeininfection zu verstehen.

Ueber die Ursache der schweren Septicämie klärte die bakteriologische Untersuchung auf. Neben zahlreichen Fränkel'schen Diplokokken fanden sich Streptokokken in Eiter und Cultur. Damit war zugleich ein Fingerzeig für die Aetiologie der Erkrankung gegeben. Eine abklingende Pneumonie war vorhanden. Auf ihrem Boden entwickelte sich alsbald die Eiterung in der von früher her bereits veränderten Schilddrüse.

Während die normale Schilddrüse nur in den seltensten Fällen von derartigen Processen ergriffen wird, wissen wir durch Kocher (l. c.), dass es die krankhaft veränderte oder in regressiver Metamorphose befindliche, hyperplastische Schilddrüse ist, welche zu infectiösen Processen neigt.

Eine primäre Vereiterung nach Trauma, Punktion oder Jodinjection ist in unserem Falle mit Sicherheit auszuschliessen. Patient selbst gab auf Befragen nichts darüber an.

Auf Grund des Befundes handelt es sich im beschriebenen Falle offenbar um eine Struma hyperplastica mässigen Grades, in der aus-

giebige Vorgänge der regressiven Metamorphose sich abgespielt hatten. Für letztere ist das Vorhandensein einer grösseren Menge kohlensauren Kalkes beweiskräftig. In die Wand der Abscesshöhle waren zahllose, kleine Kalktheilchen eingesprengt, und ein ca. 1 ccm grosses Kalkstück fand sich mitten im Granulationsgewebe.

Das mikroskopische Bild liess eine grösstentheils hyaline Entartung der Schilddrüse erkennen. Neben reichlicher Proliferation von Rundzellen fanden sich Vakuolen, deren Umgebung ein zellarmes Gewebe bildete.

Demnach hat man es hier nicht mit einer entzündlichen Schwellung der bis dahin normalen Schilddrüse, einer Thyreoiditis, sondern mit der Entzündung und Vereiterung einer bereits strumös veränderten Thyreoidea, also einer eitrigen Strumitis zu thun.

Von Bedeutung ist ferner die mikroskopisch festgestellte Thrombose zahlreicher Venen im Strumagebiet, welche an den makroskopisch zu beobachtenden Halsgefässen bei der Section nicht gefunden wurde.

Kocher (l. c.) betrachtet gerade diese Thrombose in der hyperplastischen Schilddrüse als eine der häufigsten Prädispositionen für spätere, eitrige Erkrankung der Drüse. Das Vorhandensein dieser Thromben lässt darauf schliessen, dass sie der Träger der Infection gewesen sind, und dass die Strumitis als Ausgangspunkt für die Allgemeininfection betrachtet werden kann; denn abgesehen davon, dass die schweren Allgemeinerscheinungen erst nach Abheilung der Pneumonie und mehrtägigem Bestehen der Strumitis auftraten, fand sich in der linken Niere ein anämischer Infarkt, der wohl mit ziemlicher Sicherheit den in der Struma mikroskopisch nachgewiesenen Thromben seine Entstehung verdankt. Ob die vom 18. Dec. ab beobachtete, fortschreitende Glossitis ebenfalls auf thrombotischer Basis beruhte, oder auf isolirte Fortleitung des Entzündungsprocesses von der afficirten Schilddrüse aus zurückzuführen war, ist nicht festgestellt. Immerhin wäre eine solche, isolirte Fortleitung in die Zunge ohne gleichzeitige Betheiligung des Rachens, Kehlkopfes und ihrer Schleimhäute schwer zu erklären, daher muss man wahrscheinlich auch für diese Affection thrombotische, bezugsweise embolische Processe verantwortlich machen.

In der Anordnung der Krankheitserscheinungen ist bisher meist ein unserem Falle entgegengesetztes Verhalten beobachtet worden, da sich gewöhnlich auf dem Boden einer Pyaemie erst eine metastatische Vereiterung der Thyreoidea herausbildete. Wir haben uns also im beschriebenen Falle den Vorgang so zu denken, dass die Strumitis zwar eine metastatische, von der Pneumonie aus entstandene gewesen ist, dass nun aber von ihr die Ueberschwemmung des Körpers mit

den Erregern der Sepsis stattfand. Meist bildet die Strumitis gewissermassen einen Abschluss der ursprünglichen Erkrankung, Typhus, Gelenkrheumatismus etc. und ist dann als gleichwerthig mit den nach Infectionskrankheiten lange bekannten, metastatischen Vereiterungen drüsiger Organe aufzufassen. Dann pflegt sie, wie die meisten dieser Drüsenvereiterungen gutartig zu sein und zur Heilung zu führen, wenn nicht etwa die bereits bestehende, abnorme Grösse der Struma durch den Entzündungsprocess zu einem unüberwindlichen, mechanischen Hinderniss für die Athmung wird.

In diesen leichten Fällen handelt es sich wahrscheinlich immer um eine umschriebene Herderkrankung in der Schilddrüse. Es ist vielleicht eine alte Cyste vereitert, an deren Wand dann der Process Halt macht. Daraus würde sich das gutartige Verhalten einer Strumitis mit eitriger Einschmelzung, in der man dann wahrscheinlich nur eine Art von Eitererregern mit geringer Virulenz findet, erklären lassen. Auch die allmählige Entstehungsweise und das oft beobachtete, späte Auftreten solcher Strumitiden würde damit in Einklang zu bringen sein.

Bleibt dagegen der Entzündungsprocess nicht beschränkt, sondern geht diffus in das ganze Gewebe der Schilddrüse unter völliger Zerstörung derselben über, so sind damit die Vorbedingungen für eine septische Allgemeininfection gegeben. Diese Processe treten wahrscheinlich bald nach Beginn der Grundkrankheit auf und spielen sich schnell ab entweder in Folge hoher Virulenz eines Eitererregers oder vielleicht stets auf Grund einer Mischinfection.

Unter diesem Gesichtspunkt würde unser Fall zu betrachten sein. Wir fanden hier eine schwere Schädigung der ganzen Schilddrüse, die durch nekrotischen Zerfall des ganzen Organes gekennzeichnet wurde. Die Vereiterung war eine diffuse. Die Allgemeininfection trat schnell ein. Wie heftig dieselbe war, liess sich aus der bei der Section von Herrn Professor von Hansemann festgestellten Endocarditis verrucosa und der schweren Nierenaffection erkennen.

Während Kohn (l. c.) Fälle von Sepsis nach acuter Strumitis erwähnt, findet sich darunter entsprechend den bisherigen Veröffentlichungen Honsell's keine pneumonische Aetiologie. Das würde des Letzteren Theorie von der Virulenzverminderung der Pneumokokken stützen. Dieses Beobachtungsergebniss dürfte aber nur als zufälliges aufzufassen sein, da bekanntlich maligne Endocarditis ebensogut durch Pneumo- wie Streptokokken verursacht werden kann.

Dass unser Patient auf die Dauer der Erkrankung nicht Stand halten konnte, ist bei dem Angriff des durch die Pneumonie bereits

geschwächten Körpers durch zwei so hochgradig pathogene Bacterienformen ziemlich selbstverständlich.

Durch diese Möglichkeit allgemeiner, septischer Erkrankung nach der auf pneumonischer Basis beruhenden Strumitis wird die Prognose dieser speciellen Form noch bei weitem ernster. Trotz der meistbeobachteten Gutartigkeit dieser Form wird man auch hierbei die Gefahr eines tödtlichen Ausganges stets im Auge behalten müssen.

Das Ergebniss dieser Arbeit lässt sich folgendermassen zusammenfassen:

1. Die Prognose lässt sich vor operativer Eröffnung der Anschwellung nicht sicher stellen.

2. Nachweis von Streptokokken im Eiter oder derjenige einer Mischinfection giebt stets eine ungünstige Prognose, während jede andere, allein auftretende Bacterienart günstiger zu beurtheilen ist.

3. Die spät auftretenden, metastatischen Strumitiden geben eine günstigere Prognose, wie die schnell einsetzenden.

XV.

Aus der chirurgischen Klinik und Privatklinik von Herrn Prof. Kocher in Bern.

Beiträge zur Frage der Peritonitis tuberculosa.

Von

J. Lauper,

Assistenzarzt der Klinik.

(Mit 23 Abbildungen.)

In den letzten Jahren ist die Litteratur über Peritonitis tuberculosa durch mannigfache Beiträge und neue Untersuchungen erheblich bereichert worden. Trotz dieser zahlreichen Arbeiten, trotz grösserer Monographien ist es aber bis jetzt noch nicht gelungen einen einheitlichen Standpunkt in dieser Frage, namentlich was die prognostische und therapeutische Seite anbelangt, zu erzielen. Bei diesen Differenzen halte ich mich für berechtigt, folgenden Beitrag zu liefern, umsomehr als es sich meist um genau klinisch untersuchte und zum grossen Theil lange nachher verfolgte Fälle handelt. Es stehen mir 22 Fälle zur Verfügung, die im Zeitraum von 1884—1900 in der chirurgischen Klinik Bern zur Beobachtung kamen. Von diesen Fällen wurden 14 operirt, 8. z. T. punctirt, z. T. medicamentös behandelt. Leider stehen mir bei einigen Fällen bacteriologische und pathologisch-anatom. Befunde nicht zur Verfügung. Der klinische Symptomencomplex ist aber bei allen Fällen derart, dass mit grösster Wahrscheinlichkeit auch ohne bacteriologische oder pathologisch-anatomische Untersuchung die Diagnose auf Peritonitis tuberculosa gestellt werden konnte. Wir vermissen diesen Mangel umsoweniger, als schon in andern Arbeiten, namentlich in der von Borchgrevink ausführliche Angaben über bacteriologische oder pathologisch-anatom. Befunde vorliegen und als Peritonitis tuberculosa bei genauerer Untersuchung in beinahe allen Fällen bei richtiger Verwerthung der klinischen Symptome mit grösster Wahrscheinlichkeit diagnostiziert werden kann. Zudem können wir namentlich die bacteriologische Untersuchung der klinischen Diagnostik an Bedeutung nicht gleichsetzen, weil gerade hier der Befund von Tuberkelbacillen oft vermisst wird, wo klinisch und

pathologisch-anatomisch kein Zweifel an der tuberkulösen Natur der Erkrankung vorliegt. Analoge Fälle liegen ja oft auch beim gewöhnlichen Lupus der Haut vor. Wir glauben auch deshalb uns mit der Diagnose aus den klinischen Symptomen begnügen zu können, weil chronische Peritonitiden nicht tuberkulöser Art, bestehen nun diese in einem serösen Erguss oder in mehr adhäsiv-fibrösen Formen oder endlich in einer Aussaat miliarer Knötchen oder auch grösserer Knoten, in der neuern Zeit in der Litteratur beinahe durchwegs als eigene Erkrankung negiert werden und nur noch als verschiedene Stadien der tuberkulösen Peritonitis aufgefasst werden (Borchgrevink, Ferri u. A.)

Ich lasse nun in chronologischer Reihenfolge Auszüge aus den Krankengeschichten aller seit 1884 auf der chirurgischen Klinik behandelten Fälle folgen. Der Uebersichtlichkeit wegen ist jedem Fall ein Schema beigefügt, das sich entweder in der Krankengeschichte selbst vorfand oder das von mir nach den in den Krankengeschichten deponirten Angaben construirt wurde. Am Schlusse der Auszüge dieser Krankengeschichten gebe ich jeweilen Angaben über das Schicksal und das bisherige Befinden der Patienten.

Fall I. Jungfrau Luise Ellen, 18 Jahre alt, von Saanen. Eintritt am 14. Februar 1884.

Anamnese: Keine Heredität. Als Kind Pertussis und während 3 Jahren heftige Kopfschmerzen. Menses seit dem 14. Jahre, seit 3 Jahren unregelmässig, ohne Schmerzen. Im März 1881 angeblich nussgrosse Geschwulst am Nabel ohne Schmerzen und Fieber. Nach 14 Tagen entleerte sich die Geschwulst, wobei faulige Massen abgingen. Seit dieser Zeit ist der Bauch angeblich dick geblieben, ohne dass Schmerzen oder eine Geschwulst wahrgenommen wurden. Im September 1883, nach kleiner, körperlicher Anstrengung, heftige Schmerzen in der linken Seite. Seither hat der Bauchumfang zugenommen, namentlich links und es besteht leichte Athemnoth. Beim Uriniren immer leichte Beschwerden.

Status vom 18. Januar 1884. Linksseitige Leistenhernie, geht im Liegen leicht zurück, dagegen bleibt ein ovaler Körper zurück, ähnlich einem Ovarium, auf Druck ganz unempfindlich, geht bei Druck in den Bauch hinein. Abdomen kugelig aufgetrieben, ganze untere Partien gedämpft, bis 4 Finger breit über dem Nabel. Saum entlang dem Rippenrand und den äusseren Leistengegenden tympanitisch. Am Nabel nichts von Fistel oder Aehnlichem.

Vaginalbefund: Portio kurz, Uterus nach hinten verschieblich. Nach Entleerung der Blase verschwindet ein grosser Theil der Dämpfung.

Diagnose: Ovarialhernie.

Operation. (29. Februar 1884). Schnitt parallel dem Lig. Puparti, 2 cm oberhalb. Bruchsack eröffnet. Drain in die Bauchhöhle eingeführt. Beim Pressen erhält man wenig seröse, klare Flüssigkeit. Stark verdickter

Bruchsack, dessen Serosa mit kleinen, gelblichen, miliaren Knötchen besetzt ist. Bruchsack hoch abgetragen.

Verlauf. Wunde heilt schön, Dämpfung kleiner als früher, aber beide abhängige Partien gedämpft. Bald Abdomen wieder mehr aufgetrieben und Schmerzen oberhalb der Symphyse. Auftreibung nimmt zu und entspricht bald einem schwangern Uterus im 8. Monat Dämpfung unterhalb einer Linie von der 12. Rippe links über den Nabel zur Spina ilei ant. sup. rechts. Etwas Verschiebung bei Lagewechsel. Im Urin nichts Besonderes.

Fig. 1 (Fall I).

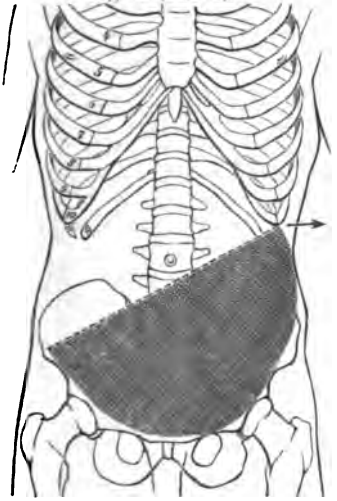

Fig. 2 (Fall II).

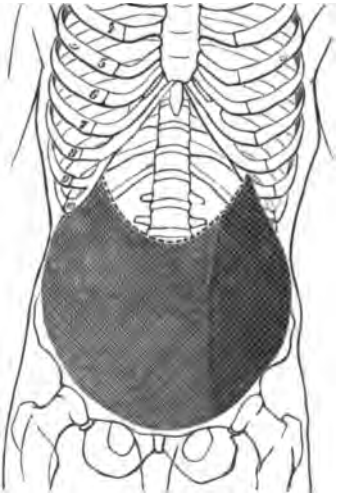

Rascheres Wachsthum seit März 1887, Appetit seither schlechter, Abmagerung, Menses regelmässig. Untersuchung in Narkose: Rechts neben dem Uterus rundlicher, wenig fester, mit dem Uterus sich bewegender Tumor von Eigrösse.

Operation (19. Juli 1887). Incision in der Linea alba. Miliare Tuberkel auf der Serosa parietalis. Der Tumor, den man per vaginam fühlte, stellt dicke Schwarte dar. Dünndärme übersäet von miliaren Tuberkeln. Ascites fehlt. Fortlaufende Serosanaht.

Nach der Operation Besserung des Appetits, keine Schmerzen mehr, Umfang des Bauches abnehmend, Palpation nirgends mehr schmerzhaft, auch per vaginam nicht.

Bericht des patholog. Institutes: Die Knötchen des Bruchsackes sind Tuberkel. Der dicke, subseröse Knoten besteht fast nur aus miliaren Tuberkelknötchen.

Bericht vom 2. Januar 1901. Selten leichte prämenstruelle Schmerzen im untern Abdomen. Menses regelmässig. Appetit gut. Keine Verdauungsbeschwerden. Körpergewicht 92 kg.

Fall II. Mme. D. von B., 54 Jahre alt, Eintritt am 8. November 1884.

Anamnese: Mutter gestorben an einer Geburt, Vater 67jährig an einem Blasenleiden. 19jährig Magenkatarrh. Vor 16 Jahren nach

schwerer Geburt 6 Wochen bettlägerig, seither jeden Winter mehr weniger kränklich. Letzten Februar nach grosser Mahlzeit Nachts anhaltendes Erbrechen, nachher Magenschmerzen. Seither häufig Erbrechen; im Mai nahm der Umfang des Bauches zu und es traten Schmerzen rechterseits auf. Blut war nie im Erbrochenen oder im Stuhl. Im Sommer Anschwellung des rechten Beins und der Hüfte. Abwechselnd Diarrhoe und Obstipation. Zu Anfang der Krankheit Hustenanfälle ohne Ursache. Seit Beginn Abmagerung. Menses seit dem 17. Jahre. Seit 4 Jahren Climax. Während der letzten Menses starke Blutverluste.

Fig. 3 (Fall III).

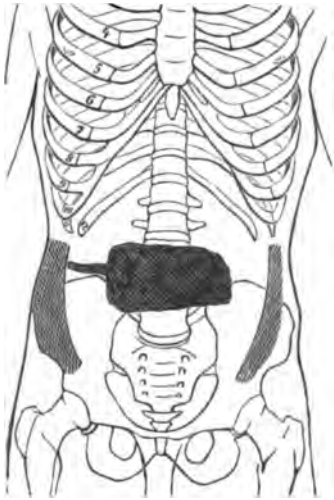

Fig. 4 (Fall IV).

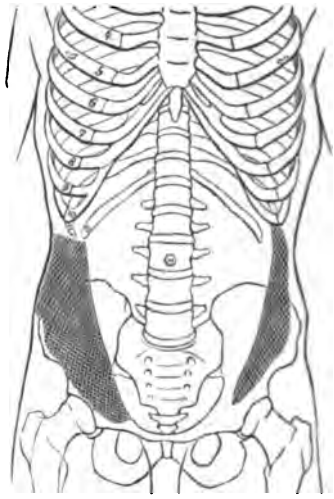

Status: Gelblicher Teint. Abdomen aufgetrieben, auf den Bauchdecken nichts Auffälliges. Abdomen zeigt Wellenschlag. Links fester Tumor, der nachgiebt, nur im Epigastrium wenig tympanit. Schall. Vagina: oberer Theil des Fornix mit Narben durchzogen, Uterus leicht beweglich, von Tumor nichts zu fühlen.

Durch Punction 3 l eiterähnlicher Flüssigkeit entleert, stark schäumend, etwas getrübt. Abdomen sinkt nicht ein, circumscripte Geschwulst nirgends zu fühlen. Quere und schräge Wülste an mehreren Stellen, namentlich rechts oben. Per vaginam od. rectum nichts Besonderes.

Rechte Lungenspitze relativ gedämpft. Herz normal.

Bericht vom 20. December 1900. Pat. am 8. December 1891 zu Hause verstorben; im Alter von 60 Jahren. War immer leidend. Section nicht gemacht.

Fall III. Marie Ryser-Rubi, 26 Jahre alt, von Reichenbach. Eintritt am 24. Juni 1886.

Anamnese: Eltern und Geschwister gesund. Der Mann der Pat. hustet viel und hat Auswurf. Als Kind Scharlach, sonst gesund. Menses seit dem 18. Jahre, regelmässig. Im Herbst 1875 Erkrankung an allgemeinem Unwohlsein, dann Bauchschmerzen, Bauch bläht sich auf, Stuhl

angehalten, kein Erbrechen, bedeutende Abmagerung. Nach Neujahr bedeutende Anschwellung des Bauches, auf Druck schmerzhaft, Eintreten von Fieber, während 3 Wochen täglich mehrmals Erbrechen, Stuhl diarrhoisch, kein Blut darin enthalten. Seit Februar will Pat. immer fiebern, hat indessen weniger Schmerzen, Urin wurde spärlich, trübe. Seit 1 Monat leicht angeschwollene Beine und Augenlider. Während des ganzen Winters Husten, nie Blut im Auswurf.

Status: Stark abgemagert, anaemisch aussehend. Puls klein, regelmässig. Kleine, bewegliche, schmerzlose Drüsen unter den Kieferästen, in der rechten Axilla und in beiden Leisten. Zunge etwas belegt. Lungen: Rechts hinten vom 8. Brustwirbeldorne an abwärts Dämpfung, die nach vorne unten abfällt. Athmung in diesem Bereich stark abgeschwächt, ebenso der Pectoralfremitus. Linke Fossa supraspinata: Spärliches, feuchtes, klangloses Rasseln, ebenso über der rechten Spitze. Herz normal. Abdomen kuglig aufgetrieben, Nabel verstrichen, Abdomen im Ganzen weich, tympanitisch, auf beiden Seiten leicht gedämpft tympanitisch. In der Nabelgegend derber Körper, quer verlaufend, ca. 15 cm lang und 5—6 cm breit, leicht verschieblich. Der Körper ist von derber Consistenz, ganz unregelmässiger Oberfläche, auf Druck empfindlich; daran derbe Knoten von verschiedener Grösse fühlbar. Der Tumor liegt direct hinter der vorderen Bauchwand, ist von hinten nicht mit Sicherheit zu umgreifen. Links geht der Tumor lateralwärts in einen derben, glatten, nach hinten und links verlaufenden Strang über. In der Gegend der linken Mammillarlinie verschwindet dieser in die Tiefe. Bei Hin- und Herschieben hat man hie und da das Gefühl von Reiben. Urin mit feinem Sediment sauer, enthält nichts Abnormes. Vaginalbefund: Nach hinten und zu beiden Seiten des Uterus knollige, derbe, z. Th. verschiebliche, druckempfindliche Resistenzen. Ovarien nicht fühlbar, Uterus abnorm klein.

Patientin soll nach Abtheilung D (interne) versetzt werden.

Bericht vom 30. Januar 1901. Seit einigen Jahren mit einem 2. Manne verheirathet. Erfreut sich einer ziemlich guten Gesundheit. Hat keine speciellen Klagen.

Fall IV. Luise Steiger, 23 Jahre alt, Schneiderin, von Beeren in Wynikon, Eintritt am 7. December 1888.

Anamnese: Mutter starb an einem Herzleiden, der Vater leidet an Magenbeschwerden. 7 Geschwister gesund. Im 3. Jahre Lungenentzündung mit Typhus, im 16. Jahre öfters Bauchschmerzen. Menses seit dem 18. Jahre, waren bis zum 20. regelmässig, letzte Menstruation vor 4 Wochen. Im Frühling 1888 heftige Schmerzen beim Wasserlassen, am stärksten am Ende der Miction. Urin nicht trüb, nicht übelriechend. Seither Auftreibung des Leibes, die langsam bis vor 2 Monaten zunahm, seither wieder Abnahme. Urinbeschwerden bestehen noch fort. Kein Fluor albus.

Status: Ernährung gut, Lungen und Herz normal. Urin ohne Eiweiss und Zucker.

Vaginalbefund (in Narkose): Lange Portio, Uterus retroflectirt, beweglich. Rechts und links vom Uterus 2 höckrige, derbe Geschwülste, die den Bewegungen des Uterus folgen und sich mit einem Strang hinter

dem Corpus uteri zu verbinden scheinen. Geschwulst rechts apfelgross, unten und oben enger werdend. Linke ist um die Hälfte kleiner, kugelig. Im Vaginalsekret nichts Abnormes. Urin bietet chemisch und mikroskopisch nichts Abnormes dar. Keine Oedeme, Zunge nicht belegt. Temperatur und Puls normal.

Operation (9. Januar 1889). Incision median von der Symphyse herauf. Wir hatten an gonorrhoische Pyosalpingitis gedacht, da sonst keine Andeutung von Peritonitis tuberculosa vorhanden war, keine Auf-

Fig. 5 (Fall V).

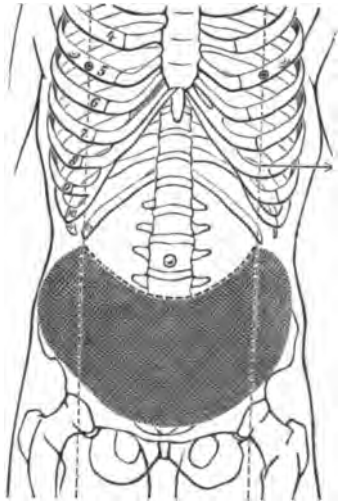

Fig. 6 (Fall VI).

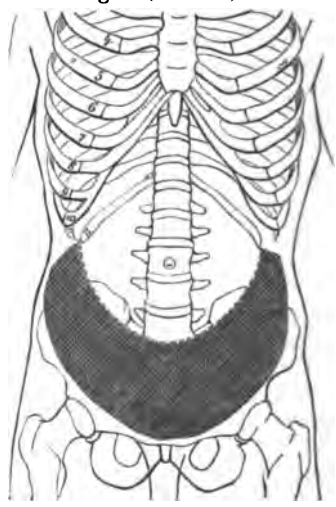

treibung, keine Schmerzen, keine Empfindlichkeit. — Peritoneum blutreich, verdickt, Serosa parietalis und visceralis massenhaft mit Tuberkelknötchen besäet. Es fliesst eine leicht gelatinöse, klare Flüssigkeit ab. Ausspülen mit Salicyl, Naht.

Verlauf. Tadelloser Wundverlauf. Keine Temperatursteigerung, keine Schmerzen. Subjectives Befinden sehr gut.

Bericht des bacteriolog. Institutes. Die geimpften Meerschweinchen an Tuberculose gestorben.

Bericht vom 30. December 1900. Befinden sehr gut, Appetit, Stuhlgang normal. Körpergewicht in die Höhe gegangen. Periode regelmässig, stark. Seit ca. 3 Jahren seltenes Erbrechen mit Schmerzen im Magen. Der behandelnde Arzt constatirte Senkung der Gebärmutter und Oophoritis.

Fall V. Lina Düggeli, 17 Jahre alt, aus Aesch, Eintritt am 16. Mai 1889.

Anamnese: Eltern und Geschwister gesund. Pat. hustet im Winter etwas, ist sonst gesund. Menses seit dem 15. Jahre regelmässig, immer profus, mit Molimina. Seit letztem Herbst Zunahme des Leibes, Verschlechterung des Appetits. Ende letzten Jahres trockener Husten mit

zähem Auswurf. Stuhl seit Herbst angehalten, nur alle 3—4 Tage, Harndrang. Urinentleerungen alle 2—3 Stunden in kleinen Portionen. Eine Geschwulst im Abdomen bemerkte Pat. erst um Weihnachten 1888. Periode seit 5 Monaten ganz ausgeblieben. In der letzten Zeit Kräfteschwund, leichte Fieberanfälle, Obstipation, Harndrang.

Status: Schlankes Mädchen, blass, Musculatur und Panniculus sehr schlecht entwickelt. Haut trocken, schuppt ein wenig. Auscultationsbefund von Lungen und Herz normal, nur 2. Pulmonaiton verstärkt. Herzdämpfung normal. Abdomen sehr stark aufgetrieben, Umfang in Nabelhöhe 96 cm. Abhängige und untere Partien gedämpft bis zur Mammillarlinie und 3 Finger unterhalb des Nabels. Deutliche Verschieblichkeit bei Lagewechsel. Bei Ruhelage keine Schmerzen, Appetit schlecht, Stuhl regelmässig. Im Vaginalsekret keine Tbc-Bacillen. Probepunction ergiebt hellgelbe, klare Flüssigkeit. Partio steht hoch, Muttermund kleiner Spalt. In Schleimflocken des Urins, die Eiterkörperchen enthalten, Tuberkelbacillen. Hektisches Fieber, öfters Erbrechen.

Diagnose: Peritonitis tuberculosa, von den inneren Genitalien ausgehend.

Operation (19. Juni 1889): Schnitt in Linea alba zwischen Symphyse und Nabel. Peritoneum 2—3 mm dick, blutreich. Es entleeren sich 4—5 l opalescirender Flüssigkeit. Eine nach allen Richtungen hin abgeschlossene Höhle, Wand gespickt mit stecknadelkopf- bis erbsengrossen Tuberkelknötchen. Nach oben geht die Höhle bis 4 Querfinger unter dem Processus xyphoideus, nach aussen bis zur Spina ant. sup. Uterus klein, beweglich, Tuben stark geschwollen, ödematös, Ovarien nicht erkennbar. Ausspülung der Höhle mit $2^1/_2{}^0/_{00}$ Salicyl. (37^0 warm). Tamponade mit Jodoformgaze. Drainage nach dem Douglas mit Drain. Peritonealfasciennaht, Hautnaht. Pat. erhält Creosot.

Verlauf: Die ersten 2 Tage leichte Temperatur-Steigerungen bis $37{,}8^0$. Sehr guter Wundverlauf. Appetit bessert sich, keine Schmerzen, Urin und Stuhl in Ordnung.

Bericht des bacteriolog. Institutes: Das geimpfte Thier stirbt an Tuberculose.

Bericht vom 16. December 1900. Pat. ist seit der Operation immer gesund. Wurde 1897 an Bauchhernie operirt, wobei am Peritoneum nichts Auffälliges zu sehen war. Seither gar keine Beschwerden. Appetit gut, Körpergewicht gestiegen, Periode normal, regelmässig.

Fall VI. Mme. M. J. von O. 60 Jahre alt. Eintritt am 20. Juli 1889.

Anamnese: Keine Heredität. Bis zum vorigen Winter ganz gesund, hat eine Tochter. Wegen eines eingetretenen Gebärmutterleidens später keine Kinder mehr. Climax mit 52 Jahren. Periode war regelmässig, kein Fluor.

Letzten Winter Schmerzen bei der Defäcation, oft Urindrang. In der letzten Zeit weniger Schmerzen und kein Drang mehr. Patientin wird namentlich belästigt durch eine gewisse Gene, die sie beim Essen und Trinken im Bauch empfindet. Appetit vermindert, viel Durst. Etwas Husten, kein Auswurf. In den letzten Monaten Erbrechen, kein Aufstossen. Seit einiger Zeit Abmagerung.

Status: Blass, Puls klein, Wand sklerotisch. Struma profunda, Lungen und Herz normal. Abdomen stark aufgetrieben, abhängige Partien gedämpft, wechseln bei Aenderung der Lage. Tumor nicht fühlbar. Lebergrenze am Rippenrand. Varicen der unteren Extremitäten, Portio kurz, derb. Im Fornix nichts von Resistenz oder Tumor zu fühlen. Uterus wenig beweglich. Urin getrübt durch Urate, ohne Eiweiss und Zucker.

25. Juni 1889. Exsudat in der rechten Pleura bis zu einem Drittel der Scapula, links auch leichter Erguss.

Fig. 7 (Fall VII).

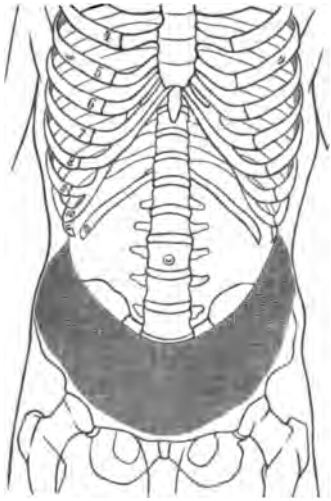

Fig. 8 (Fall VII).

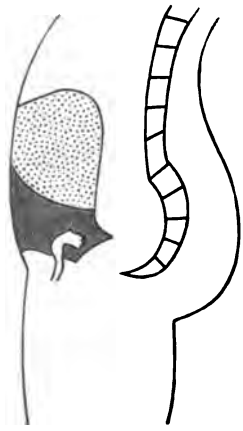

Punction über der Spina ilei ant. sup. und der Pleura. Aus dem Abdomen 5 l klarer, seröser Flüssigkeit, aus der Pleura 1,3 ccm entleert. Patientin ist sehr erleichtert, kaum noch eine Dämpfung, innerlich Creosot.

Verlauf. Die Ergüsse sammeln sich bald wieder etwas an, werden aber nicht mehr so gross. Aussehen und Respiration viel besser. Die Ergüsse nehmen bald wieder etwas ab.

Bericht des bacteriolog. Institutes. Die geimpften Meerschweinchen an Infection gestorben, weil offenbar die Ergüsse nicht tuberculöser Natur waren, da das eine erst nach 18 Tagen starb, wo sich Tuberkelbacillen sicher hätten nachweisen lassen.

Bericht vom 9. Januar 1901. In der letzten Zeit keine Beschwerden von Seiten des Abdomens. Der ganze Gesundheitszustand seit dem Aufenthalte im Spital in Bern immer ein befriedigender.

Fall VII. Frau Marie Grand, 33 Jahre alt, von Bumpliz, Eintritt am 24. Februar 1890.

Anamnese: Eltern und Geschwister gesund. Vor zwei Jahren Schmerzen in der Gegend des rechten Rippenbogens, oft sehr hochgradig, so dass Pat. fast ohnmächtig wurde, jeweilen nur Abends, ca. $^1/_2$ Stunde

dauernd. Nie Erbrechen oder Fieber. Nach 14 Tagen Bettruhe und Opiumbehandlung erholt sich Pat. Seither langsame Zunahme des Abdomens, zeitweise wieder kleiner werdend. Abnahme des Appetits.

Im Juni 1899 Cessation der Menses, die bisher immer normal und regelmässig gewesen waren, Congestionen nach dem Kopfe, Zunahme der Auftreibung des Leibes und Gefühl von Völle. Nach 4—5maligem Ausbleiben erschienen die Menses von Sitzbädern wieder und waren von da an regelmässig. Im Winter 1889 trat eine Verschlimmerung ein, totaler Appetitverlust, Völlegefühl. Um Weihnachten 1889 Influenza, Zunehmen des Leibes, seither auch Schmerzen beim Uriniren und bei der Defäcation.

Status: Blasses Aussehen, Puls klein, leicht unterdrückbar, auf den Lungen nichts Besonderes. Ziemlich derbe Struma. Abdomen gleichmässig aufgetrieben, in den abhängigen Partien gedämpft, einem freien Erguss entsprechend. Vaginalbefund: Portio klein, derb, Uterus liegt in der Kreuzbeinaushöhlung etwas nach rechts. Links vom Uterus ein weicher, wenig beweglicher Körper von unregelmässiger Oberfläche, etwa wie ein Papillom des Ovarium. Die rechte Seite scheint frei zu sein.

Wahrscheinlichkeitsdiagnose: Papillom des Ovarium, event. Peritonitis tuberculosa.

Operation (19. März 1900). Schnitt in der Linea alba ca. 8 cm lang zwischen Symphyse und Nabel. Stark verdicktes, schwartiges Peritoneum. Tuberculöses Exsudat nach oben durch verklebte Därme ganz schön abgekapselt (vide Figur), ausgegangen von der rechten Tube, deren Fimbrien stark geröthet in der Tiefe zu Tage treten, um welche herum starke fibrinöse Auflagerungen sich fanden, sonst dünner, seröser Eiter. Abgesackte Höhle von Tuberculose der Tuben aus, nach hinten Uterus, Ovarien etc., von einer etwas unregelmässigen Adhäsionsschicht bedeckt, nach oben die Därme ebenfalls stark abgeschlossen. Die Höhle ging etwa bis in die Mitte zwischen Symphyse und Nabel, seitlich in dünner Lage etwas höher hinauf, ganz dem Percussionsergebniss entsprechend. Das Peritoneum und das damit zusammenverklebte Netz bildet eine sehr dicke, mit zahlreichen Tuberkeln besäete Wand, durch welche man eindringen musste in die Höhle. Der Douglas war zum Theil ausgefüllt.

Bericht vom 10. April 1892. Bei Vermeiden von schwer verdaulichen Speisen geht es sehr gut. Zunahme des Körpergewichts, gar keine Beschwerden.

Bericht vom 19. December 1900. Bei regelmässiger Lebensweise gar keine Beschwerden von Seiten des Darmes. Körpergewicht gestiegen.

Fall VIII. Anna Wiedmer, 25 Jahre alt, von Heimiswyl, Seewyl. Eintritt 21. April 1900.

Anamnese. Vater an Phthise gestorben, Mutter und 2 Geschwister gesund. Im März 1885 wegen eines peritonealen Exsudats hier behandelt, das von Schmerzen in der Nabelgegend, völligem Appetitmangel, stark zunehmender Anschwellung des Leibes begleitet war. Patientin verliess das Spital mit eingesunkenem Abdomen, aber Druckempfindlichkeit in den unteren Regionen. Später fühlte sie eine knollige Resistenz unterhalb

des Nabels, die auf eine Salbe verschwunden sein soll. Seither ab und zu krampfartige Schmerzen beim Uriniren, Urin immer klar. Die Menses blieben während der Krankheit ca. 3 Monate aus, kamen dann wieder mittelstark, regelmässig, kein Fluor. Seit 1 Monat Schwächegefühl, Schwindelanfälle, Frösteln, Nachtschweisse, Appetitmangel. Später Schüttelfrost und Schmerzen im Abdomen, namentlich im linken Hypogastrium.

Status. Kräftig gebaut, Gesichtsfarbe gut. Hectisches Fieber (Abends immer über 38°), Puls 104, schlecht gespannt. Multiple, kleine Drüsen in beiden Inguinalbeugen. Rechte Fossa infraclavicularis leicht

Fig. 9 (Fall VIII).

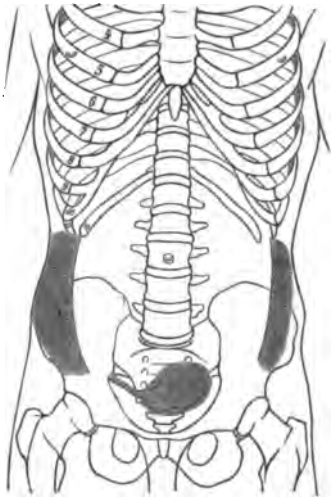

Fig. 10 (Fall IX).

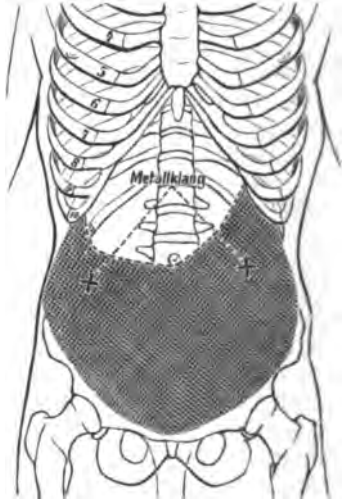

eingesunken. Ueber beiden Lungenspitzen, namentlich hinten, Athemgeräusch unbestimmt, Exspirium rauh, doch kein Rasseln. Herz mit normaler Dämpfung. 2. Pulmonalton gespalten, leicht klappend. Nonnensausen. Abdomen leicht aufgetrieben. In der Nabelgegend Palpation schmerzhaft, ohne deutliche Resistenz. In den Leistengegenden zahlreiche Striae, von Hydrops herrührend. In der Medianlinie, direct über der Symphyse eine rundliche, derbe Resistenz, von welcher ein Strang nach links hin sich zieht, auf Druck sehr empfindlich. Erguss nicht deutlich. Strang nach links ist in einer Länge von 3—4 cm deutlich zu fühlen, hat die Dicke eines Federkiels; geht parallel dem Lig. Puparti. Linker Unterschenkel deutlich geschwollen, in der Knöchelgegend Oedem.

Vaginalbefund: Uterus in Anteflexio, im linken Scheidengewölbe deutliche Resistenz, empfindlich auf Druck. Kein Fluor, Urin normal.

Diagnose. Peritonitis tuberculosa von den inneren Genitalien ausgehend.

Verlauf. Besserung im Spital spontan.

Bericht vom 20. Januar 1901. Nach Spitalaustritt blieb das Leiden 4 Jahre ungefähr gleich. Von verschiedenen Aerzten intern be-

handelt, angeblich ohne Erfolg. Später von Wunderarzt mit Wasserkuren und Medicamenten gegen das Blasenleiden behandelt. Seither angeblich ziemlich gesund. Seit 5 Jahren verheirathet. Keine Kinder.

Fall IX. Anna Brichoux, 13 Jahre alt, aus Aucourt, Eintritt am 9. Januar 1890.

Anamnese. Frühling 1889 Erkrankung an Husten, Fieber, Schmerzen in der Schultergegend, Appetitmangel, Abmagerung. Verlauf dieses Leidens 3 Monate steigend und sinkend. Im Sommer und Herbst 1889 war Pat. wieder wohl und nahm an Körpergewicht zu. Im November 1889 wieder Husten, zeitweise reichlich Blutauswerfen, bald grosses Schwächegefühl und Abmagerung. Ein Monat später Schmerzen in der unteren Gegend des Abdomens, die sich bald über den ganzen Leib ausdehnten. Schmerzen fast anhaltend, nach dem Essen jeweilen stärker, stechend und bohrend. Stuhl dabei regelmässig, keine Urinbeschwerden. Appetit schlecht. Vor 3 Wochen bemerkte Patientin links oberhalb des Nabels eine Hervorragung, die sie als Kugel bezeichnet. Diese soll Eigrösse haben.

Status. Graciler Körperbau, blass, Puls 88, leicht unterdrückbar. Hectisches Fieber (Abends bis 39,0 °), Percussion der Clavicula links giebt kürzeren, dumpferen Schall als rechts. In den Infraclaviculargruben beiderseits sonorer Schall. Auscultation ergiebt in der linken Fossa infraclavicularis mittelblasige Rasselgeräusche. Herzdämpfung links einen Querfinger breit ausserhalb der Mammillarlinie. Töne rein, 2. Pulmonalton etwas klappend. Abdomen kugelig aufgetrieben, Venenzeichnungen auf der Haut. Umfang in Nabelhöhe 74½ cm. Temperatur der Bauchdecken erhöht. Lebergrenze in der Mammillarlinie am Rippenrand. Percussion im Epigastrium schmerzhaft, von Processus xyphoideus bis zum Nabel tympanitischer Schall, von Nabel bis Symphyse Dämpfung. Von der Mittellinie nach rechts reicht der laute, tympanitische Schall in Nabelhöhe 8 cm, von derselben nach links 6 cm. Von da an gedämpft-tympanitischer Schall, der rechts deutlich metallischen Beiklang hat. Percussion über der Dämpfung überall schmerzhaft.

Rectaluntersuchung: Man fühlt Darmschlingen, die sehr resistent erscheinen, auf Druck schmerzhaft, namentlich rechts. Uterus und seine Umgebung scheint etwas schmerzempfindlich zu sein. Faeces normal, auch mikroskopisch.

Bericht vom 10. Februar 1890. Lungentuberculose macht Fortschritte, starker Kräfteverfall trotz sorgfältiger, kräftiger Ernährung.

Bericht vom 10. Januar 1891. Patientin am 12. Mai 1890 gestorben. Section nicht gemacht.

Fall X. Marie Tanner, 20 Jahre alt, aus Marbach, Eintritt am 3. Juni 1892.

Anamnese. Vater hustet, Mutter an Wassersucht gestorben, 2 Geschwister im Kindesalter gestorben, 4 leben und sind gesund. Früher war Patientin ganz gesund, leidet seit einigen Jahren angeblich an Bleichsucht. Seit 1 Jahre Schwächegefühl, Gefühl von Schwersein der Beine, Appetitlosigkeit. Bauch angeblich manchmal aufgetrieben, nicht schmerzhaft, seit April stetig aufgetrieben. Beim Gehen Gefühl, dass etwas im Bauche hin- und herschwanke. Nach einer Medicin soll der Leib wieder

langsam abgenommen haben, ohne dass der Urin wesentlich vermehrt wäre. Menses seit dem 13. Jahre, schwach, seit einem Jahr mit Krämpfen verbunden.

Status. Aussehen gut. Lungen und Herz normal. Abdomen gleichmässig aufgetrieben, nicht druckempfindlich, weich. Dämpfung der abhängigen Partien, in Rückenlage bis zum Nabel. Verschieblichkeit bei Lagewechsel, Wellenschlag. In Narkose fühlt man kleine, derbe, conische Portio, Corpus uteri etwas nach rechts vorne, beweglich. Im hintern Fornix der Vagina fühlt man mehrere harte, knollige Resistenzen, beweg-

Fig. 11 (Fall X).

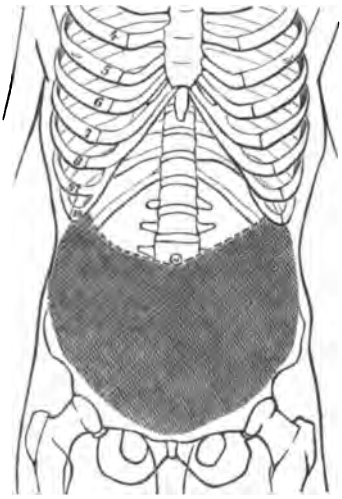

Fig. 12 (Fall XI).

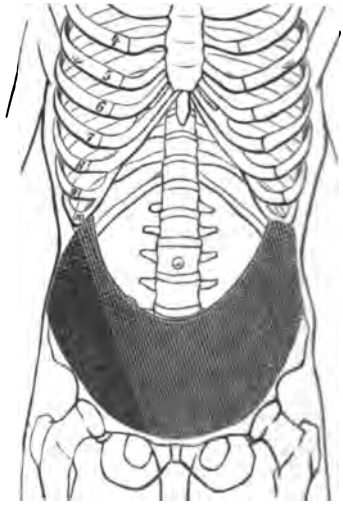

lich. Auch nach der Seite hin fühlt man solche, letztere vielleicht die Ovarien. Im Urin nichts.

Wahrscheinlichkeitsdiagnose. Tuberkulose der inneren Geschlechtsorgane. Laparotomie indicirt.

Operation (11. Juli 1892). Incision in der Linea alba unterhalb des Nabels. Salpingitis tuberculosa duplex mit diffuser, kleinknotiger Tuberkulose des Parietal- und Visceralperitoneum. Die Tuben bilden sehr derbe, knollige Tumoren, welche vergrösserten Ovarien ganz ähnlich sehen; allein es zeigt sich doch, dass das Tubenende aus dem Tumor ziemlich unverändert herausragt und dass die Hauptmasse von einem käsigen Granulationsgewebe, der verdickten Tubenwand, gebildet wird. Peritoneum sehr dick, mürbe. Abtragung der Tuben, Jodoformeinreibung.

Verlauf. Die ersten Tage Temperatursteigerung bis 37,8°, seltenes Erbrechen, Puls gut, wenig Schmerzen, bald Besserung und keine Beschwerden mehr. Bei der Entlassung Narbe schön lineär, Abdomen noch etwas gross, links noch etwas gedämpft, ohne Resistenz. Leber normal, ebenso Uterus. Links im Douglas noch leichte Resistenz. Pat. erhält Creosot.

Bericht vom 12. December 1900. Ganz gesund, abgesehen von schon lange dauernder Nervosität, keine Abdominalbeschwerden, Stuhl oft leicht angehalten. Körpergewicht hat zugenommen. Kein Husten.

Fall XI. Elise Pfister, 10 Jahre alt, aus Kerzers, Eintritt am 25. Juli 1892.

Anamnese. Onkel väterlicherseits an Phthise gestorben. Patientin war gesund bis Anfang 1892. Seither Appetitverlust, Gewichtsabnahme, kein Husten. Im Februar Kopfschmerzen und Fieber während einigen Tagen. Im Juni diffuse Bauchschmerzen, am stärksten in der Nabelgegend, Stuhl normal, seltenes Erbrechen, öfters Fieber. Später Abdomen druckempfindlich, bald Diarrhoe, bald Verstopfung. Urin angeblich immer leicht trübe. Seit Neujahr über dem linken Handgelenk 2 baumnussgrosse Anschwellungen, secernirend.

Status. Normale Grösse, sehr mager, Haut trocken, blass, Durchfall. Urin klar, ohne Eiweiss, Indican kaum vermehrt. Puls 108, klein, regelmässig. Temperatur normal. Lunge: keine Dämpfung, Athmung pueril, etwas rauh, kein Rasseln. Herz normal. Abdomen leicht aufgetrieben, kleine Diastase der Recti, Ileocoecalgurren. Abdomen bei stärkerem Druck überall empfindlich, stellenweise auch beim leisen Beklopfen. In der Dämpfungszone weder Fluctuation noch auffallende Resistenz, doch Palpation wegen Spannung erschwert.

Operation (30. Juli 1892). Bei der Incision in der Höhe der Spina ant. sup. zeigt sich die Oberfläche des Darms so gründlich verwachsen, dass man erst nach kleiner Incision in den Darm Sicherheit bekommt, dass man Darm und nicht das verdickte Peritoneum vor sich hat. Man fühlt derbe Massen und Stränge durch. In der Linea alba zwischen Symphyse und Nabel ebenfalls kleine Incision, auch hier gleiche Verhältnisse. Schluss der Wunde, steriler Verband.

Verlauf. Schöne Prima. Patientin fieberlos. Dämpfung etwas kleiner, Stuhl immer diarrhoisch. Im Ganzen wenig Aenderung. Nach Entlassung Behandlung durch Kurpfuscher.

Exitus am 29. August 1892. Section nicht gemacht.

Fall XII. Niclaus Studimann, 46 Jahre alt, aus Guggisberg, Cressier. Eintritt am 16. Februar 1893.

Anamnese. Angeblich keine Tuberculose in der Familie. Völlig gesund bis December 1892. Stuhl wurde damals unregelmässig, bald fest, bald dünnflüssig. Nach Mahlzeit Abdomen stärker aufgetrieben, und Schmerzen namentlich links, mehr kolikartig. Dieselben dauerten ca. 1 Stunde und nahmen dann ab, ohne ganz zu verschwinden. Stuhl- und Windabgang brachten jeweilen Erleichterung. Erbrechen erfolgte nur einmal, nach Einnahme eines Medicamentes. Bedeutende Abmagerung, successive Verschlimmerung.

Status. Ziemlich gross, etwas kyphotisch, allgemeine Abmagerung. Zunge leicht belegt, feucht. Stuhl weich, regelmässig während der letzten Tage. Puls 92, regelmässig, von mittlerem Umfang. Temperatur normal. Herz von normaler Grösse, schwaches, blasendes Geräusch an der Mitralis, 2. Pulmonalton nicht verstärkt. Lungen percussorisch normal, auscultatorisch verlängertes Exspirium bei abgeschwächtem Athemgeräusch.

Abdomen ziemlich ausgedehnt, über dem Nabel deutlich Plätschern. Nach Entleeren der Blase zeigt sich eine absolute Dämpfung und ihr entsprechend eine elastische, diffusse Resistenz, mit undeutlichen Grenzen in der linken, unteren Bauchhälfte. Leichte Druckempfindlichkeit nur unter dem Nabel, sonst tympanitischer Schall. Per rectum nichts Abnormes.

Verlauf. Auf Clysmata und Abführmittel erfolgen reichliche Stuhlentleerungen, ohne Blut oder Eiter. Die Dämpfung links verschwindet zum grossen Theil, die abhängigen Partieen bleiben etwas gedämpft. Lagewechsel hat keinen deutlichen Einfluss. Trotz Abführen bleibt

Fig. 13 (Fall XII).

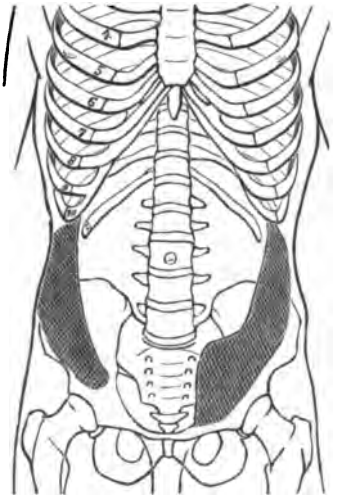

Fig. 14 (Fall XIII).

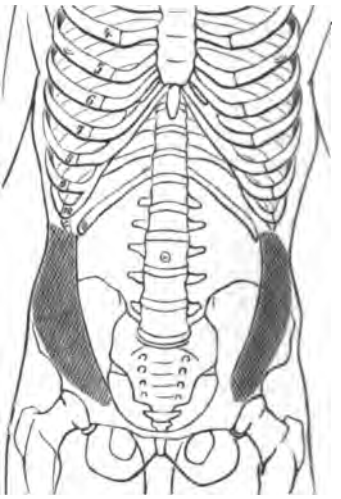

das Abdomen immer aufgetrieben. Behandlung mit Creosot. Austritt. Bericht nicht erhältlich. Angeblich (vermuthlich) im Auslande verstorben.

Fall XIII. Gottfried Herren, 9 J. alt, aus Mühleberg, Flamatt. Eintritt am 8. Juli 1893.

Anamnese. Vater der Phthise verdächtig, Schwester leidet an einer chronischen, nach Trauma entstandenen Affection des Ellenbogens. War stets schwächlich, hatte öfters Ausschläge, Bindehautentzündungen, stets einen grossen Bauch, klagte oft über Unterleibsschmerzen, hatte oft Erbrechen und Durchfälle von kurzer Dauer. Viel Husten ohne Auswurf, fast beständiger Schnupfen. Vor 5 Wochen plötzliches Auftreten von Bauchschmerzen mit Erbrechen, Stuhl- und Windverhaltung, Schmerzen namentlich in der Cöcalgegend. Abdomen dehnte sich immer mehr aus, stark druckempfindlich. Bei interner Medication und Eisumschlägen nahmen die Schmerzen etwas ab, im Ganzen rasche Abmagerung.

Status. Blasses Aussehen, leichtes Ekzem der Nase, Abmagerung bis zum Scelett. Schädel rachitisch, Thorax mit Rosenkranz. Temp. normal. Puls 108, klein. Herz normal. Rechte Lungenspitze gedämpft, links ausgedehntes feuchtes Rasseln, das über der rechten Spitze ziemlich

klingend wird. Keine deutliche Leberdämpfung. Abdomen sehr stark ausgedehnt, grösster Umfang (Mitte zwischen Processus xyphoideus und Nabel) 68 cm. Bei der Palpation ausgesprochene Contraction der Därme. Ueberall tympanitischer Schall, nur Lendengegenden etwas gedämpft. Keine deutliche Resistenz. Druckempfindlich ist nur die Cöcalgegend. Per rectum fühlt man nach oben eine elastische Masse, wie ins Becken verdrängte Därme. Wird von den Eltern sofort wieder abgeholt.

Bericht vom 17. Dezember 1900. Bald nach dem Spitalaustritt zu Hause verstorben. Section nicht gemacht.

Fig. 15 (Fall XIV).

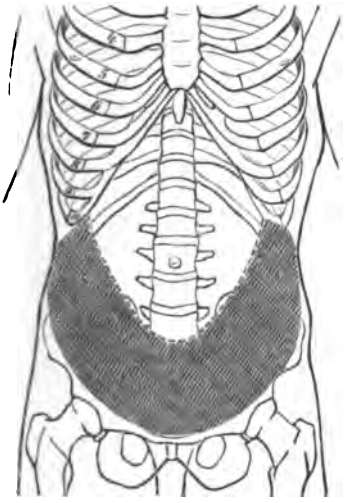

Fig. 16 (Fall XV).

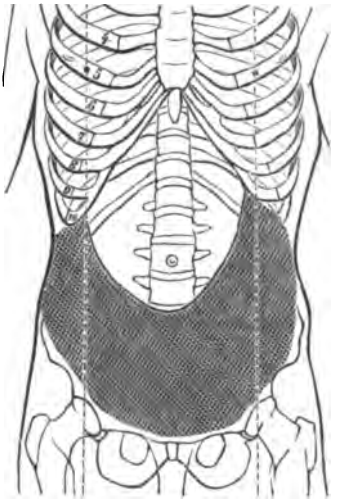

Fall XIV. Frl. E. B. in L. Operirt in L. am 8. Februar 1896.

Anamnese. Vor 1 Jahr unregelmässige Menses und Fluor albus. Abmagerung. In Folge Falles während der Menses heftiger Schreck (Blutung in der Tube). Vor 2 Monaten Erkrankung an Appetitlosigkeit, Erbrechen, Leibschmerzen. Seit 1 Monat Zunahme des Umfanges des Leibes mit Spannung, ohne starke Beschwerden bei angehaltenem Stuhl. Gar kein Husten, vorübergehend Fieber, rechts unten auf den Lungen leichte Dämpfung, daselbst 130 ccm leicht trübes Serum.

Status. Hochgradiger freier Ascites, per rectum nichts Bestimmtes wegen starker Spannung, doch Resistenz im Douglas.

Operation. Incision in der Mittellinie. Gefässreiches, ödematöses Peritoneum mit massenhaft kleinen Tuberkeln besetzt, ebenso die Därme, das Mesenterium des Uterus und die Lig. lata. Gelbgrüne Ascitesflüssigkeit in Masse entleert. Neben dem Uterus 2 weiche, wurstförmige Resistenzen, die auf 4 cm Breite angefüllten Tuben, Ovarien normal. Aus den Tuben-Oeffnungen entleert sich dicker, tuberculöser Eiter beiderseits, daher Abtragung derselben am Uterus (dieser nicht vergrössert). Abtragung der Lig. lata in 2 Portionen und der Ovarien mit Catgut. Erguss der Tuben ausgetupft. Pat. erhält Creosot.

Aerztlicher Bericht vom 12. März 1896. Nach bisherigem, günstigem Verlauf Leibschmerzen mit Fieber bis 39°. Nachtschweisse und trockene Pleuritis rechts. Defäcation sehr schwierig, sogar manuelle Ausräumung. Im Abdomen kein deutlicher Erguss. Vor der Ileocöcalgegend nach oben verlaufende relative Dämpfung und in der Tiefe welchselnde, wulstige Resistenz zu constatiren.

Bericht vom 8. Februar 1897. Gutes Aussehen, Appetit, Verdauung gut, nur die Kräfte noch nicht ganz zurückgekehrt.

Bericht vom 6. November 1899. Totales Wohlbefinden.

Bericht vom 18. Dezember 1900. idem, Körpergewicht stark in die Höhe gegangen. Gar keine Beschwerden.

Fall XV. Jak Haldimann, 44 J. alt, aus Eggiwyl, Heimenhausen. Eintritt am 28. Juni 1897.

Anamnese. Wurde 1894 hier wegen Blasenbeschwerden und einer Hodenerkrankung behandelt. Der erkrankte Hode damals weggenommen. Nach wie vor Harnentleerungen vermehrt, 2—3 stündlich. Urin mit fetzigem Sediment, war früher auch blutig. Vermehrter Drang. Vor 3 Wochen Verschlimmerung, Verlust des Appetits, Aufstossen, zeitweise Krämpfe von den Lenden abwärts gegen die Symphyse. Stuhl zuerst angehalten, in den letzten Tagen diarrhoisch, Anschwellen der Füsse, Kopfweh, Schwindel. Pat. wurde blass, magerte ab. Urin in der letzten Zeit eher klarer, weniger Wasserbrennen, doch Entleerungen vermehrt. Der zurückgelassene Testikel schwoll seit 2 Jahren an ohne Beschwerden und ohne Entzündungserscheinungen. Mit den vermehrten Harnentleerungen auch vermehrter Durst, öfters Kältegefühl.

Status. Grosser Mann mit blassem, fahlem Aussehen. Temperatur normal. Appetit schlecht, Stuhl diarrhoisch, gelblich-schleimiges Sputum. Puls 72, gut gespannt. Wand verdickt. Thorax fassförmig, Herz etwas verbreitert. Diffuse, trockene Bronchitis, pfeifende und schnurrende Geräusche. Abdomen stark gewölbt und gespannt. Leberrand in der Mammillarlinie am Rippenbogen. Beweglicher Erguss in Rückenlage, Dämpfung in den abhängigen Partien vor der Mammillarlinie seitwärts und 3 Querfinger unter dem Nabel. Starkes Unterschenkelödem. Urin gelb, trüb, sauer, Eiweiss in geringer Menge. Tuberkelbazillen in grösster Menge, zahlreiche Leukocyten und rundliche und spindelförmige Epithelzellen, keine Cylinder. Rechter Hode und rechtes Vas deferens fehlen. Linker Hode in einer gut gänseeigrossen, prallelastischen Geschwulst von gleichmässig glatter Oberfläche aufgegangen, schmerzlos bei Palpation. Durchleuchten ergiebt exquisites Durchscheinen. Rectaluntersuchung ergiebt nichts Besonderes.

Operation (21. Juli 1897). Medianschnitt oberhalb der Symphyse. Peritoneum drängt sich stark vor. Es entleert sich eine gelbliche, klare Flüssigkeit, ca. 500 ccm, zuletzt etwas getrübte Flüssigkeit. Därme und Netz ergeben nichts Besonderes. Niere links gross, rechte nicht zu finden. Palpation ergiebt keine sichtlichen Tuberculose-Herde. Schluss der Wunde.

Exitus einige Monate später zu Hause.

Fall XVI. Rosa Schlegel, 15 Jahre alt, aus Grindelwald, Schadeuli. Eintritt am 8. Juli 1897.

Anamnese. Mutter soll an Tuberculose leiden, Vater hustet auch viel. Pat. war immer blass, nie recht gesund, hatte einmal einen Ausschlag am ganzen Leib. Beginn des jetzigen Leidens im vergangenen Winter mit Schmerzen im Epigastrium, anhaltend, mitunter auch Schmerzanfälle. Während derselben Bauch aufgetrieben, Kollern im Leibe. Stuhl diarrhoisch, Urin klar. Vom Arzt wurde eine Punction vorgenommen und trübe Flüssigkeit entleert, trotzdem Bauchschmerzen. Oefters Husten und Nachtschweisse.

Status. Schlanker Körper, wenig Panniculus. Temp. normal, Stuhl gelblich, diarrhoisch. Puls 96, regelmässig, ziemlich gross, Urin ohne Eiweiss, wenig Indican. Submandibular- und Axillardrüsen geschwollen. Herz von normaler Grösse, mit leisem, systolischem Blasen an der Aorta. Ueber beiden Spitzen etwas verschärftes Inspirium. Abdomen gewölbt, ziemlich stark gespannt. Leber normal. Nierengegend empfindlich. Keine deutlichen Resistenzen, Druckempfindlichkeit im Epigastrium. Harnentleerung normal. Keine sichtbaren Darmschlingen; kein Gurren, etwas Ascites wahrscheinlich, doch nicht sehr deutlich. Bei leisem Beklopfen keine Schmerzen. Wellenschlag fehlt.

Operation (26. Juli 1897). Grosse Incision median unter dem Nabel. Ausgedehnte miliare Tuberculose des Peritoneum in ganzer Ausdehnung, das Parietalblatt dicht besetzt, blutreich verdickt, das Netz eine dicke Platte darstellend. Mesenterien, Douglas'scher Raum, Blasenperitoneum, dicht besetzt mit Tuberkeln. Ovarien und Tuben frei. Nirgends Käseknoten, Entleerung des ziemlich klaren Ergusses, Austupfen unter mässiger Blutung. Die Affection scheint am wahrscheinlichsten vom Darme aus übergegriffen zu haben.

Bacteriologischer Bericht. Das geimpfte Thier starb an Tuberculose.

Patholog. Bericht. Im Omentum maius zahlreiche Epitheloidzelltuberkel mit ziemlicher Anzahl von Riesenzellen und geringer Verkäsung.

Bericht vom 21. December 1900. Pat. fühlt sich ganz gesund, keine Beschwerden von Seiten ihres Abdomens, Periode regelmässig.

Fall XVII. Clara Bonnemain, 17 Jahre alt, aus Damprichard, Eintritt am 12. Juli 1898.

Anamnese: In der Familie der Mutter mehrere Todesfälle an Tuberculose. War immer schwächlich, seit mehreren Jahren Verdauungsbeschwerden, Gefühl von Völle und Druck, oft Erbrechen. Stuhl regelmässig. Letztes Frühjahr im Stuhl kleine Streifen dunklen Blutes, oft schleimige Entleerungen, Defäcation schmerzhaft, auch das Uriniren. Während eines Monates starker Fluor albus mit Kreuzschmerzen. Vor 3 Jahren Lungenleiden in Form von trockenem Husten, Fieber und stechenden Schmerzen auf dem Sternum. Vor einem Jahre ähnliche Erkrankung mit Erbrechen, vom Arzt als Pleuritis diagnosticirt. Eintritt der Menses vor 3 Jahren, setzten nach der erstmaligen Lungenerkrankung 1 Jahr aus, seither regelmässig, ohne Beschwerden. Letzten November sehr starke Blutung mit Molimina, seither Zunahme des Umfangs des

Leibes. Wind- und Stuhlabgang normal, Urindrang vermehrt. Erbrechen öfters Mittags und Abends nach Genuss von festen und namentlich nach schwerverdaulichen Speisen, nie mit Blut, oft Aufstossen. Schmerzen bei linker Seitenlage in der linken Nierengegend. Vor 14 Tagen wurde der Urin plötzlich trübe, Stuhl- und Windabgang blieben normal. Seit 14 Tagen kein Erbrechen mehr, wohl aber Aufstossen und Gefühl von Völle; daneben schlechter Geschmack im Munde. In der letzten Zeit Gurren und Kollern im Leibe. Starke Abmagerung.

Fig. 17 (Fall XVI).

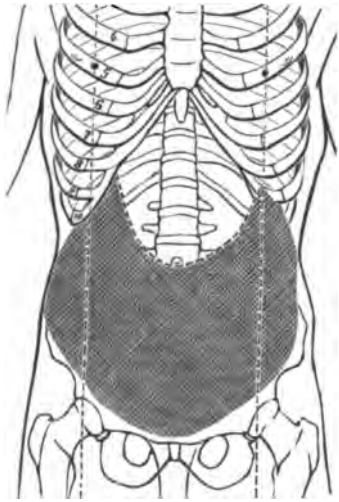

Fig. 18 (Fall XVII).

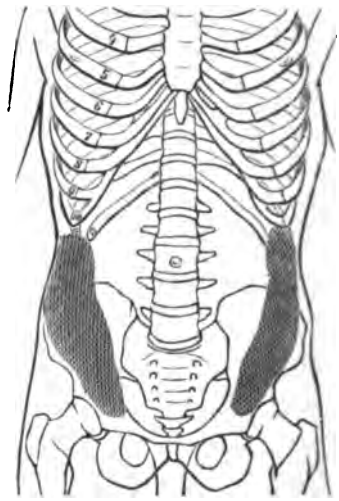

Status: Sehr blass, leichtes Knöchelödem. Temp. normal, Stuhl regelmässig. Puls 74, von normalen Eigenschaften; im Urin sehr reichlich Indican, sonst nichts Besonderes. Herz normal. Lungengrenzen normal. Exspirium über beiden Lungen verlängert, Inspirium etwas rauh, nirgends Rasseln. Abdomen stark aufgetrieben, Umfang über dem Nabel 82 cm. Haut glänzend. Von Nabel bis Symphyse absolute Dämpfung, seitlich beginnt eine solche 3 Finger breit von der Mittellinie entfernt. Links Dämpfung erst in der Mammillarlinie, geht aber nur bis in die hintere Axillarlinie, wo wieder Darmschall zu hören ist. Diese Grenze etwas wechselnd. Verschiebung der Grenzen bei Lagewechsel. Resistenz nicht zu fühlen. Vaginalbefund: Uterus in normaler Stellung, links vom Uterus unregelmässiger, derber Körper fühlbar, der dem Uteruskörper eng anliegt.

Diagnose: Mit Wahrscheinlichkeit tuberculöse Peritonitis, ausgehend von den inneren Genitalien.

Operation: Schnitt in der Linea alba von der Symphyse aufwärts bis zum Nabel, trüb-seröser Erguss mit reichlich Fibrinfetzen. Das ganze Convolut der Eingeweide ist von einer derben Membran überzogen mit käsig-netzförmig gezeichneter Oberfläche. Die Membran lässt sich rechts und links umgehen, ist aber unten an der Symphyse und oben am Zwerch-

fell fest verwachsen. Die Därme sind darin eingebettet, und auch von den inneren Genitalien ist nichts zu sehen.

Bericht vom 9. Januar 1901. Pat. ist am 19. Januar 1899 gestorben. Section nicht gemacht.

Fall XVIII. Frl. B. J., 15¾ Jahre alt, aus M., Eintritt am 10. Januar 1899.

Anamnese: Grossmutter mütterlicherseits an Phthise gestorben. Eltern und Geschwister gesund. Seit 5—6 Wochen Erbrechen, namentlich Nachts. Das Erbrochene war immer gelblichgrün, ganz unabhängig von der Qualität der Speisen, nie mit Blut vermischt. Stuhl immer fest, normal geformt. Im October hatte Pat. zuerst Druck in der Magengegend nach Obstgenuss. Seit Beginn ziemlich starke Abmagerung, in 4 Wochen 6 Pfund. War früher gesund. Wurde im Mai menstruirt. Perioden immer schwach, aber regelmässig. Letzte Periode ausgeblieben.

Status: Ziemlich gutes Aussehen, etwas zart. Lungen und Herz normal. Abdomen deutlich aufgetrieben, am stärksten unterhalb des Nabels. Der Vorwölbung entspricht eine deutlich fühlbare Geschwulst, welche vom Nabel bis hinter die Symphyse reicht. Seitlich geht sie ungefähr bis zu den Rectusrändern, sitzt ziemlich fest auf, zeigt keine besondere Beweglichkeit, auf Druck gar nicht empfindlich. Consistenz elastisch, überall gleich. Portio ganz nach hinten gerichtet, derb, Uterus vorne etwas beweglich. Tumor lässt sich von oben etwas entgegen drängen, ist im hinteren Scheidengewölbe gut fühlbar, etwas unregelmässig und zeigt eher derbe Consistenz. Man kann den Tumor bis 2 Querfinger breit über den Nabel verfolgen, rechts vom Rectusrand etwas abdrängen, nach links hin ist er wenig beweglich.

Rectaluntersuchung ergiebt den gleichen Befund wie die Vaginaluntersuchung.

Diagnose: Verdacht auf Sarcoma ovarii, Tuberculose lässt sich nicht ausschliessen.

Operation (5. Januar 1899): Schnitt in der Mittellinie von der Symphyse bis über den Nabel hinaus. Es zeigt sich eine Masse, in der man hie und da einen Darm vorwölben und durchscheinen sieht. Sie lässt sich allmählig aus den breiten Adhäsionen im Bereiche der Geschlechtstheile loslösen, dagegen am oberen Umfange gar nicht. Feste, gut ablösbare Membran hüllt das ganze Convolut der Dünndärme und zum grossen Theil auch die Dickdärme ein. Obschon kein Käse, keine Tuberkel und keine Drüsen direct nachweisbar sind, ist doch eine chronische, adhäsive Peritonitis tuberculöser Natur wahrscheinlich. Därme werden freigemacht.

Verlauf: Während der ersten Tage wenige Male Erbrechen fäcal riechender Massen, Meteorismus. Ganz leichte Temperatursteigerungen. Wunde heilt sehr schön per primam. Erbrechen hört bald auf und auf Clysma erfolgt Stuhl. Bei der Entleerung percussorisch und palpatorisch nichts Abnormes mehr wahrzunehmen. Bauch noch ganz leicht aufgetrieben, Harn- und Stuhlentleerungen normal.

Bacteriologischer Bericht. Thier bleibt gesund.

Pathologischer Bericht. Kernarmes Bindegewebe, um die spärlichen Gefässe kleine Anhäufungen von Leukocyten. An einer Stelle ein

Bild sehr ähnlich dem eines Epitheloidzelltuberkels mit centraler, aber nicht schön ausgesprochener Riesenzelle.

Aerztl. Bericht vom 18. Februar 1899. Aussehen bedeutend besser. Körpergewicht seit der Operation um 10 Pfund gestiegen. Abdomen schön flach, Narbe lineär, Bauch überall weich. Nur rechts vom Nabel ist auf der Wirbelsäule kleine Resistenz fühlbar. Coecum deutlich zu fühlen, nirgends empfindlich. Seitlich vom Uterus sind die Gewebe vollkommen weich.

Bericht vom 3. Januar 1901. Aussehen gut, Appetit tadellos. Körpergewicht seit der Operation um 17 kg gestiegen. Stuhl regelmässig, Periode ebenfalls, ohne Beschwerden, hie und da etwas Fluor. Nie Beschwerden von Seiten des Abdomens.

Fig. 19 (Fall XVIII).

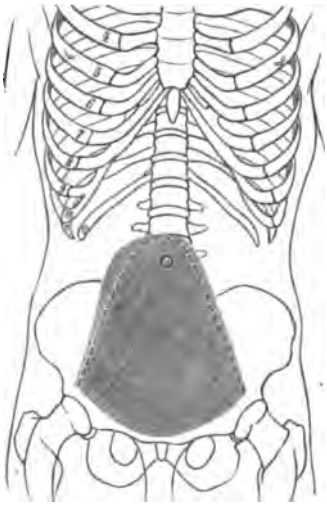

Fig. 20 (Fall XIX).

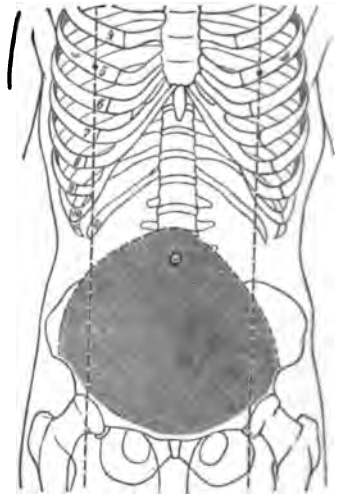

Fall XIX. Friedr. Lehmann, Zimmermann, 30 Jahre alt, aus Hindelbank, Eintritt am 22. Mai 1899.

Anamnese: Mutter soll an Tuberculose gestorben sein. Um Neujahr bemerkte Pat., dass sein Bauch aufgetrieben wurde. Daneben Harndrang und Brennen in der Harnröhre, Verlust des Appetits, Schwächegefühl und leichte Athemnoth. Im Abdomen nur das Gefühl von Spannung, nicht eigentliche Schmerzen. Stuhl bald diarrhoisch, bald angehalten, nie mit Blut vermischt. Erbrechen nur bei ganz schwer verdaulichen Speisen. Aerztliche Behandlung mit Bettruhe und interner Medication verkleinerte bald das Abdomen. Pat. entleerte sehr viel Urin, beschwerdelos. Anfangs März Lungenkatarrh, Fieber bis 39°, dieser dauerte ca. 1 Monat. In der letzten Zeit oft Nachtschweisse, Kräfteschwund.

Status: Habitus phthisicus, blass, mit bläulichrothen Wangen. Geringes Oedem der Malleolengegend beiderseits. Temperatur normal. Stuhl wechselnd. Puls 108, regelmässig. Urin ohne Eiweiss. Infraclaviculargruben deutlich ausgeprägt. Herz normal gross, mit systolischem

Geräusch an der Spitze. Lungen: Hinten links vom 7. Brustwirbeldorne an abwärts Dämpfung, nach vorne schräg abfallend. Daselbst fast aufgehobenes Athemgeräusch, ohne Rasseln. Abdomen ziemlich gleichmässig aufgetrieben, am stärksten in der Unterbauchgegend. Daselbst Dämpfung. Neben derselben überall tympanitischer Schall. Der Auftreibung entspricht eine Geschwulst von der Symphyse bis 4 Querfinger über dem Nabel, die rechts und links bis zur vorderen Axillarlinie reicht. Dieselbe nicht verschieblich, überall prall.

Diagnose: Tuberculöse Peritonitis mit Vorbehalt. Grosses, abgesacktes Exsudat und linksseitige Pleuritis.

Operation (17. Juni 1899). Incision in der Medianlinie. Starke Verdickung des Peritoneum mit käsigen, fungösen Auf- und Einlagerungen und Fibrinauflagerungen und eine grosse Höhle bis ins kleine Becken mit blutig-seröser Flüssigkeit. Hinter diesen bilden die gesammten Därme eine mit einer festen, glatten Granulationsmembran überzogene Geschwulst, die sich nicht abziehen lässt. Die Höhle geleert, mit 30,0 Jodoformglycerin gefüllt.

Verlauf. Abdomen zuerst etwas aufgetrieben, Brechneigung, leichte Temperatursteigerungen. Auf den Lungen hinten links pleuritisches Reiben. Am 3. Tage reichliche Stuhlentleerung und das Abdomen sinkt ziemlich ein. Temp. Abends während der nächsten Tage noch etwas erhöht.

Bericht vom 10. Januar 1901. Pat. den 2. August 1899 verstorben. Section nicht gemacht.

Fall XX. Jakob Schläppi, 34 Jahre alt, Sager, aus Lenk, Eintritt am 10. Mai 1900.

Anamnese: Eltern leben, Vater leidend, von 6 Geschwistern hatten 2 Drüsen, einige leiden unter Husten. Erkrankte letzten December mit ziemlich acuten Schmerzen auf der rechten Brust, mässigem Husten, Fieber, leichter Heiserkeit. Einige Tage nachher Schmerzen im Abdomen, namentlich rechts. Dieses Leiden währte den ganzen Winter in wechselnder Intensität. Anfang Winter ging es etwas besser. Vor 4 Wochen ohne ersichtliche Ursache Schmerzen im Abdomen, namentlich in der Nabelgegend nach der Nahrungsaufnahme. Abdomen etwas aufgetrieben und aufgeblähte Darmschlingen oft sichtbar. Anfallsweise sehr heftige Schmerzen die bald nachliessen. Pat. nahm jeweilen ruckartige Bewegungen wahr, die gewöhnlich von Windabgang begleitet waren. Die Anfälle traten gewöhnlich sogleich nach der Einnahme der Speisen auf. Oft entstand das Gefühl, als ob sich etwas nach oben bewege; dabei jeweilen bitterer Geschmack im Munde. Sehr häufig Ructus, nie Erbrechen. Stuhl immer angehalten. Urin klar, angeblich einmal blutig verfärbt. Nie Icterus. Selten Auswurf, nie mit Blut. Seit December profuse Nachtschweisse. In der letzten Zeit Zwangslage rechts, sonst Schmerzen auf der linken Seite. Als Kind Drüsen.

Status: Grosser Mann, von heruntergekommenem Ernährungszustande. Wenig Sputum, angehaltener Stuhl, Temp. normal, Puls 96, regelmässig. Urin normal. In der rechten Supraclaviculargrube zahlreiche kleine bewegliche Drüsen. Thorax paralytisch. Herz normal. Lungen: exsudative Pleuritis links, Dämpfung hinten vom 7. Brustwirbeldorne an abwärts.

Exsudat verschieblich. Spitzenkatarrh rechts mit bronchialem Exspirium und feuchten, mittelblasigen Rasselgeräuschen. Leichte Dämpfung der betr. Spitze. Abdomen in den unteren Partien leicht aufgetrieben, in den linken abhängigen Partien deutliche, nach oben ansteigende Dämpfung, daselbst Druckempfindlichkeit. Rectaluntersuchung ergiebt nichts Besonderes, ebensowenig die Untersuchung von Stuhl und Urin. In der Narkose fühlt man über der Dämpfung einen derben Strang, 2 Finger dick, der Dämpfungslinie entlang. Rechts ist ebenfalls ein viel kleinerer, derber Strang fühlbar, übriges Abdomen weich.

Diagnose. Peritonitis tuberculosa.

Fig. 21 (Fall XX).

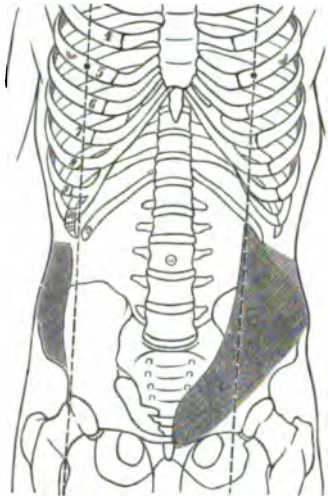

Fig. 22 (Fall XXI).

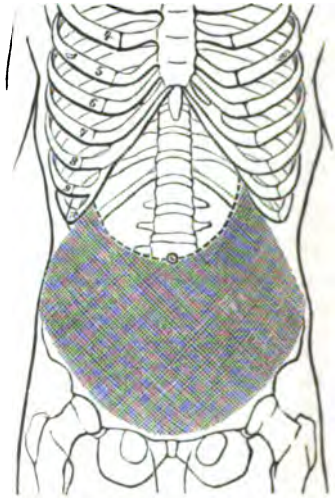

Operation (21. Juni 1900). Schnitt in der Linea alba vom Nabel bis Symphyse, 12 cm lang. Peritoneum sehr stark verdickt, an der Innenfläche ausgedehnte Auflagerungen. Auf der Darmserosa überall kleine, graue Knötchen, gerade in der Schnittlinie befindet sich eine Adhäsion einer Darmschlinge mit dem Peritoneum parietale. Dieselbe wird gelöst. Wenig Erguss, dagegen Därme überall mit Peritoneum verwachsen. Ausspülung mit Salzwasser. Naht.

Verlauf. Hie und da noch leichte kolikartige Schmerzen. Abdomen mässig aufgetrieben, nicht besonders druckempfindlich. In den linken abhängigen Partien noch leichte Dämpfung (relative). Pat. erhält $4 \times 0{,}5$ Thiocol und Ichthyolumschläge auf das Abdomen.

Pathologischer Bericht. Sehr schöne Tuberkel mit epitheloiden Zellen und Riesenzellen.

Bericht vom 20. December 1900. Wesentliche Besserung seit dem Spitalaustritt. Selten ganz unbedeutende Schmerzen in der Blinddarmgegend. Stuhl regelmässig, Appetit sehr gut. Im October 2 kg, im November 3 kg Gewichtszunahme. Gar kein Husten mehr. Ruhiger Schlaf während der ganzen Nacht.

Fall XXI. Frl. Cle. B. in B. Eintritt am 10. Mai 1900.

Anamnese. Eltern gesund. Pat. war fast immer krank, hatte oft Magenbeschwerden, Hals- und Kopfschmerzen, Augenleiden, Schwindel etc. Erkrankung vor 6 Wochen an Influenza und Darmkatarrh; eine Woche nachher angeblich doppelseitige Brustfellentzündung, allmählig Schwellung des Abdomens und starke Druckempfindlichkeit. Seither heftige, anfallsweise auftretende Schmerzen in der linken Iliacalgegend. Kein Erbrechen und keine Verstopfung. Menses seit dem 15. Jahre, sehr unregelmässig, profus.

Status. Starke Abmagerung, Rippen stark vortretend, leichtes hektisches Fieber, Temp. Abends bis 38°. Puls 90—120. Herz von normaler Grösse, mit starkem, systolischem Blasen an der Spitze und gespaltenem 2. Aortenton. An der Aorta auch ein leichtes Blasen. Linke Lunge normal, rechts seitlich Athmung abgeschwächt. Rechts von der Supranuchalgegend ist das Inspirium bronchial. Urin sauer, klar, ohne Eiweiss. Vermehrter Indicangehalt. Abdomen ziemlich stark aufgetrieben und gleichmässig gespannt. Das ganze Abdomen zeigt eine Dämpfung. Bei starker Percussion ist tympanitischer Schall im Epigastrium, der schon fingerbreit über dem Nabel wieder aufhört. Blasengegend und abhängige Partien vollkommen gedämpft. Rechts stärkere Dämpfung als links. Etwas Verschiebung bei Lagewechsel. Der halbmondförmige Raum ist ganz gedämpft. Wellenschlag vorhanden.

Operation (16. Mai 1900). Incision 10 cm lange in der Mittellinie zwischen Symphyse und Nabel. Peritoneum stark verdickt. Es entleert sich reichlich gelbe Flüssigkeit mit stecknadelkopfgrossen Fibrinknötchen. Die Därme untereinander verklebt, bilden cystenähnliche Räume. Miliare Tuberculose der Darmserosa. Spaltung und Enfernung der Tuben und Ovarien. Die aufgeschnittenen Tuben zeigen käsig-fungöse Entartung der Schleimhaut.

Verlauf. Anfangs leichte Leibschmerzen, Abdomen bald eingesunken, überall leicht eindrückbar, auf Druck nirgends empfindlich. Aussehen gut, Appetit sehr gut. Kein Husten.

Bacteriologischer Bericht. Das geimpfte Thier zeigt deutliche Zeichen von Tuberculose: stark geschwollene Inguinaldrüsen.

Pathologischer Bericht. Typische Tuberculose der Mucosa, Muscularis und Serosa der Tuben.

Aerztlicher Bericht vom 23. December 1900. Abdomen nicht mehr aufgetrieben, keine Dämpfung, keine schmerzhafte Stelle mehr. Appetit vorzüglich, Stuhl ganz regelmässig. Beim Uriniren, gegen Ende der Miction ziehende Schmerzen in der Blase. Körpergewicht 105 Pfund, nach Spitalaustritt 90 Pfund. Periode ganz ausgeblieben. Subjectives Befinden sehr gut.

Fall XXII. Karl Studer, 18. J. alt, Schneider, aus Grafenried; Urselen. Eintritt am 28. Juni 1900.

Anamnese. Angeblich keine Heredität. Erkrankte im Frühjahr an Harnbrennen und vermehrtem Urindrang. Während einer Woche trüber Urin, mit Schleimfetzen, nach 8 Tagen Urin wieder klar, nach 3 Tagen wieder trüber Urin, dabei angeblich nicht Fieber. Seither Ab-

magerung, schlechter Appetit, immer etwas Harndrang. Nachts lässt Pat. den Urin oft unter sich gehen. Stuhl soll normal sein, ohne besondere Beimischungen; keine eigentlichen Verdauungsbeschwerden. Nie Husten oder Auswurf. In der letzten Zeit starkes Müdigkeitsgefühl, Gefühl von Druck auf der rechten Seite, namentlich beim Stehen. Pat. ist schon 2mal unter ähnlichen Erscheinungen erkrankt, im 7. und im 10. Jahre, wobei immer trüber Urin vorhanden war.

Fig. 23 (Fall XXII).

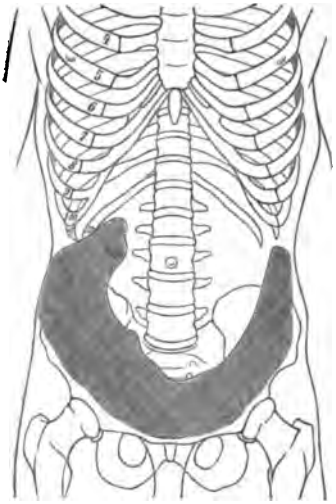

Status. Auf dem Abdomen die Hautvenen überall durchscheinend. Temperatur normal. Zunge feucht, ohne Belag. Hämoglobin 55—60%. Puls 120, regelmässig, gut gespannt. Urin klar, enthält geringe Spur Eiweiss, Schleimhäute blass, Struma mit einigen Colloidknoten. Thorax flach. Grösse des Herzens normal. Spitzenstoss im 4. Intercostalraum, innerhalb der Mammillarlinie. Ueber der Pulmonalis leises, systolisches Geräusch ohne Verstärkung des 2. Tones. Lungen normal. Abdomen ziemlich ausgedehnt, prall gespannt. Leber nicht palpabel. Ueber dem Nabel und in der Ileocöcalgegend scheint eine stärkere Resistenz zu sein. Keine Druckempfindlichkeit. Beidseitige kleine Inguinaldrüsen. Rectum: Vorne, namentlich rechts schmerzhafte Resistenz. Prostata erscheint normal. Dämpfung vide Schema, deutlicher Lagewechsel. Während der Untersuchung starkes Kollern. Nach Entleeren der Harnblase wird die Dämpfung kleiner. In den abhängigen Partien zum Theil noch absolute, zum Theil relative Dämpfung.

Verlauf. Pat. wird entlassen, da er jeden chirurgischen Eingriff verweigert.

Bericht vom 20. Januar 1901. Sieht blass aus, will viel an Magenbeschwerden leiden. Der frühere Blasenkatarrh soll ziemlich verschwunden sein.

Von unsern 22 Fällen gehören 16 dem weiblichen, 6 dem männlichen Geschlecht an. Auf den ersten Blick hätte man die Tendenz, dem weiblichen Geschlecht eine bedeutend grössere Prädisposition zur Erkrankung an Peritonitis tuberculosa zuzuschreiben, als dem männlichen. Wenn wir aber berücksichtigen, dass namentlich hier im Inselspital die männlichen Individuen, die an Peritonitis tuberculosa erkrankt sind, mit Vorliebe in der medizinischen Klinik aufgenommen werden, so dürfen wir nicht ohne Weiteres dem weiblichen Geschlecht eine so bedeutende Prädisposition zuschreiben. Andererseits aber greift auch die gynaekologische Klinik über, und so glauben auch wir, dass das

weibliche Geschlecht, namentlich durch das besondere Verhalten seiner innern Geschlechtsorgane, eher der Möglichkeit, an tuberculöser Peritonitis zu erkranken, ausgesetzt ist, als das männliche.

Betrachten wir das Alter unserer Patienten, so erkrankt die grösste Mehrzahl derselben zwischen ihrem 15. und 45. Altersjahr. Die meisten Erkrankungen fallen in die 2. Hälfte des 2. Decennium. Nur 2 Fälle sind schon in einem Alter unter 15 Jahren erkrankt und 2 andere Fälle erst nach ihrem 45. Altersjahr, wovon allerdings ein Fall schon lange Jahre hindurch kränklich war, so dass der Beginn der tuberculösen Peritonitis schon 6 Jahre vor dem Ausbruch schwerer Symptome zurückliegt.

Bei Betrachtung unserer Anamnesen fällt uns in erster Linie die relativ grosse Bedeutung hereditärer Verhältnisse auf. In 9 Fällen, also in 40 Proc., ist es uns gelungen, anamnestisch tuberculöse Erkrankungen in der Familie nachzuweisen. In diesem Punkte stimmen unsere Angaben ziemlich mit denen von Häne überein, der ebenfalls in 35 Proc. seiner Fälle anamnestisch tuberculöse Erkrankungen eruiren konnte. Wir müssen deshalb entgegen neueren Augaben in der Litteratur diesem Factor ein nicht geringes Gewicht in der Diagnosenstellung beilegen.

Dem eigentlichen Beginn der Erkrankung gehen meistens sehr lange dauernde Prodrome voraus, die sich auf subjektive Klagen des Patienten, wie Appetitlosigkeit, Mattigkeit, Gefühl von allgemeinem Unwohlsein, unbestimmte Schmerzen im Abdomen, Unregelmässigkeiten in der Stuhlentleerung etc. beziehen. In beinahe allen Fällen finde ich Prodromalstadien von 1/2—10 Jahren. In 50 Proc. dauerten die Prodrome über ein Jahr. Diese Angaben sind nicht ganz in Uebereinstimmung mit den üblichen über die Dauer der Prodrome, da diese in der Litteratur meistens auf 2 Monate geschätzt werden. Nach dem mehr oder weniger langen Prodromalstadium tritt dann in den meisten Fällen eine acute Verschlimmerung auf, die entweder durch plötzlich auftretende, heftige Schmerzen, die oft ihr Maximum in der Nabelgegend zeigen, oder durch plötzlich auftretende Fiebererscheinungen, totalen Appetitverlust, Erbrechen, Völlegefühl, Urinbeschwerden, charakterisirt wird. Angaben über derartige Erkrankungen finden sich in 63 Proc. unserer Fälle. In 8 Fällen, also in 36 Proc., tritt in den Vordergrund der Symptome heftiges Erbrechen, das sich meistens wesentlich abhängig zeigt von der Art der Nahrungsmittel und der Nahrungsaufnahme überhaupt. Das Erbrochene besteht meist aus der eben eingenommenen Nahrung, der häufig Galle beigemischt ist.

Die meisten unserer Patienten klagen im Stadium der acuten Verschlimmerung über sehr heftige Bauchschmerzen, die bald als drückend, bald als bohrend, bald mehr als ziehend geschildert werden, ohne eine constante, bestimmte Localisation im Abdomen aufzuweisen. Nur in 5 Fällen localisirte der Patient später die Schmerzen genau in der Nabelgegend. Neben diesen Angaben über die Art der Schmerzen, findet man oft noch subjektive Klagen über Spannung im Abdomen und Völlegefühl, das oft bei den Patienten die Empfindung eines Fremdkörpers im Leibe hervorruft. Die Schmerzen bleiben meistens auf das Abdomen localisirt, doch darf man sich wegen subjektiver Klagen über Schmerzen in den untern Extremitäten nicht täuschen lassen und einen genauen Status des Abdomens versäumen. Wir befinden uns auch in diesen Angaben im Widerspruch mit neuern Autoren, die die Peritonitis tuberculosa als eine indolente Erkrankung darstellen.

Neben Schmerzen im Abdomen finden wir in der Hälfte der Fälle Angaben über Urinbeschwerden. Die Angaben sind zuweilen sehr unbestimmter Natur. Manche Patienten klagen über Schmerzen beim Urinlassen, zuweilen nur am Ende der Miction, andere klagen mehr über Urindrang und die übrigen Erscheinungen, die wir bei Cystitis zu hören gewohnt sind. Diese Urinbeschwerden werden wohl auf die hauptsächliche Localisation des Erkrankungsprocesses in den untern Partien des Abdomens, in vielen Fällen auch auf eigentliche Erkrankung der Blasenschleimhaut zurückgeführt werden müssen.

Bei den weiblichen Patienten stossen wir in mehr als der Hälfte unserer Fälle auf Angaben über Störung der Menstruation. Die Menses sind in manchen Fällen sehr profus, unregelmässig, bei anderen mit starken Schmerzen, die namentlich im Kreuz und von dort gegen die Symphyse ausstrahlend localisirt werden, verbunden. Sehr oft findet man Klagen über starken Fluor albus.

Beinahe allen Patienten fällt die Zunahme des Umfanges ihres Leibes auf. In unsern Fällen fehlt diese Angabe nur einmal.

Ein ziemlich constantes Symtom der acuten Verschlimmerung bilden gastrointestinale Störungen. Erbrechen trat bei 11 Fällen, also in 50 Proc., Stuhlbeschwerden bei 13 Fällen auf, die sich 7 Mal in Auftreten von Diarrhoe abwechselnd mit Obstipation, 5 Mal in Obstipation und einmal nur in Diarrhoe bemerkbar machten.

Temperatursteigerungen, die als leichte oder schwere Fieberanfälle, als Frösteln oder auch als vermehrtes Kältegefühl angegeben werden, haben wir in 10 unserer Fälle. Die Temperatursteigerungen coincidiren fast stets mit einer Verschlimmerung im Befinden des Kranken.

Mehrere Patienten beklagen sich über leichte Athemnot, die wohl in erster Linie mechanisch durch das allmälig zunehmende Abdomen bedingt ist.

Eine beinahe in allen Fällen, bei uns in 79 Proc., geäusserte Klage bezieht sich auf die Abmagerung des Kranken, die, wenn sie höhere Grade erreicht, stets mit exquisitem Kräfteschwund und Müdigkeitsgefühl einhergeht.

Fassen wir die wichtigsten anamnestischen Angaben zusammen, so beziehen sie sich auf die chronische Entwicklung des Leidens, auf Zunahme des Leibes, Schmerzen in irgend einer Form, gastrointestinale Störungen, Störungen der Menses und der Urinsecretion und auf Rückwirkung auf das Allgemeinbefinden, namentlich Abmagerung und Schwächegefühl.

Fassen wir in Folgendem kurz die hauptsächlichsten, objektiven Befunde zusammen. Beinahe in allen Fällen fällt uns das anaemische Aussehen der Kranken auf. Die meisten zeigen eine ganz geringe Entwicklung von Panniculus und Muskulatur. Die Temperatur ist in vielen Fällen erhöht; so zeigen 5 Fälle Temperaturerhöhung bis zu 39 Grad, namentlich Abends, mit stärkeren Remissionen. Man ist im Allgemeinen geneigt, stärkere Fieberschwankungen als prognostisch ungünstig anzusehen, indem in diesen Fällen ein stärkerer Zerfall der Tuberkel angenommen wird. Unsere Casuistik stimmt mit diesen Erfahrungen nicht ganz überein, da von den oben erwähnten 5 Fällen 4 einen sehr günstigen Ausgang nahmen. Das Abdomen zeigt in der weitaus grössten Mehrzahl der Fälle theils allgemeine, theils mehr locale Auftreibung. In der überwiegenden Zahl (18 Fälle) unserer Kranken war die Vergrösserung des Abdomens bedingt durch einen Erguss, der bei 7 Patienten deutliche Verschiebung bei Lagewechsel zeigte. Bei 4 Patienten finden wir das Thomayer'sche Symptom das im Auftreten einer nicht mehr verschieblichen Dämpfung, die namentlich das linke Hypochondrium einnimmt, besteht und auf dessen Aetiologie wir hier nicht näher eingehen wollen. (Borchgrevink.) Neben diesem Flüssigkeitserguss können wir noch tumorartige Gebilde in 8 Fällen nachweisen. Einen typischen Gateau abdominal zeigt nur der Fall III, der ebenfalls palpatorisch und auscultatorisch die Zeichen peritonealen Crepitirens aufwies. Symptome von Ileus, die sich entweder in zeitweiligem Erbrechen, Stuhl- und Windverhaltung oder objectiv im Auftreten von localem Meteorismus darstellen, sind 9 Mal, also in 40 Proc. nachzuweisen. Eine Hautröthung in der Nabelgegend zeigte keiner unserer Patienten. Sehr wichtig sind die Befunde der Vaginaluntersuchung, die uns in 9 Fällen, also mit mehr als in

der Hälfte der uns zu Gebote stehenden weiblichen Patienten, eine Fixation des Uterus durch derbe Stränge im Douglas, oder parametritische Veränderungen, oder endlich Erkrankung der Adnexe, in erster Linie der Tuben, zeigte. Weniger positive Resultate liefernd war die Rectaluntersuchung. Die Untersuchung des übrigen Körpers ergab uns in 10 Fällen, also ca. in 45 Proc., anderweitige tuberculöse Erkrankungen, die in erster Linie durch Infiltration der Lungenspitzen und durch pleuritische Veränderungen charakterisirt waren. Bei manchen Patienten constatirte man multiple Drüsenschwellungen. Die Untersuchung des Urin ergab in 4 Fällen den Gehalt an Eiweiss und in einem Fünftel der Fälle eine Vermehrung von Indican. Der Nachweis von Tuberkelbacillen gelang nur in einem Fall. Die Untersuchung des Stuhles führte in keinem unserer Fälle zum sichern Nachweis von Tuberkelbacillen. Die Stuhlentleerungen waren bald diarrhoisch, bald von normaler Consistenz. Mikroskopisch konnte nie eine grössere Menge Leukocyten oder Blutbeimischung nachgewiesen werden.

14 Fälle wurden der Operation unterworfen, und zwar bestand dieselbe im Allgemeinen in einem Längsschnitt zwischen Nabel und Symphyse, in der Entleerung des Exsudats, in Austupfen desselben. in Spülen mit Salicyl oder physiologischer Kochsalzlösung, eventuell Jodoformeinreibung, dann in Lösen von Adhäsionen, soweit es wenigstens möglich war, und endlich in der Entfernung des eventuellen primären Herdes, ein Punkt, der uns die grösste Beachtung zu verdienen scheint. Bei der Operation konnte in 17 Fällen, also in 78 Proc., ein Erguss nachgewiesen werden. Derselbe war vorwiegend serös, nur einmal haemorrhagisch, nur einmal eitrig. In 3 Fällen lag das Bild der trockenen, adhäsiven Peritonitis vor. Diese Zahlenangaben stimmen ziemlich genau mit denen grösserer Statistiken überein, indem Frank u. A. auch ca. in 30 Proc. adhäsive Peritonitis gefunden haben. Neben Adhäsionen zeigen 6 Fälle ausgesprochene Tumorbildungen, die ganz den von König beschriebenen Scheingeschwülsten entsprechen. Diese Tumoren waren durch ausgeweitete Tuben, durch Verwachsungen der Därme oder auch durch circumscripte, abgekapselte Exsudate bedingt. In mehreren Fällen hatten wir stets ungefähr das gleiche Bild: Gegen das kleine Becken zu fand man eine mit Eiter angefüllte Höhle, die manchmal mit der Tube in Communication stand und über diesem localen Exsudat Tumoren, welche durch Verwachsung von Därmen entstanden waren. In 3 Fällen wurden die Tuben und Ovarien abgetragen, da diese ausgedehnt erkrankt schienen. Die Tuben waren meistens stark ver-

dickt, daumendick und mehr, geschlängelt, mit reichlich käsigen Massen angefüllt. Neben der Entfernung der Tuben wurde womöglich auch das abgekapselte Exsudat eröffnet, entleert, eventuell tamponirt und nach dem Douglas hin drainirt. Das Peritoneum erwies sich in 12 Fällen, also in etwa 75 Proc. verdickt, sehr blutreich und oft mürbe. In 9 Fällen war ausgesprochen Tuberkelknötchenbildung.

Betrachten wir nun den Verlauf unmittelbar nach der Operation, so finden wir fast beständig eine Abnahme der Auftreibung des Leibes. Die Patienten befinden sich subjektiv wohler, der Appetit geht bald in die Höhe, das Körpergewicht nimmt zu und bald verschwinden auch die Schmerzen oder werden doch bedeutend geringer, als vor der Operation. Manche Fälle zeigen eine leichte Temperaturerhöhung (bis 37,8 Grad) die ersten Tage nach der Operation. Nur 1 Fall zeigte eine Fiebersteigerung auf 39,8 Grad, allerdings erst geraume Zeit nach der Operation, als die tuberculöse Peritonitis durch eine Pleuritis complicirt wurde. Nur 3 Patienten, wovon 2 Lungencomplicationen aufwiesen, zeigten nach der Operation keine wesentliche Veränderung. Der Wundverlauf war überall tadellos, die Wunden schlossen sich per primam.

Um uns über den Erfolg der Operation zu orientiren, haben wir die Patienten theilweise selbst schriftlich nach ihrem Befinden befragt, theilweise durch Aerzte untersuchen lassen und wenn möglich selbst untersucht. Von den 14 chirurgisch behandelten Fällen zeigten 10, also 70 Proc., einen günstigen Verlauf, einen ungünstigen Verlauf (Exitus innerhalb eines Jahres) 4, also 28 Proc. Die Besserung bezog sich stets auf baldige Abnahme oder vollständiges Verschwinden der Abdominalbeschwerden, Regelmässigwerden des Stuhles, Zunahme des Appetits, Steigerung des Körpergewichts, Regelmässigwerden der Menses und in manchen Fällen auf das Zurückgehen anderer tuberculöser Erkrankungen. Vielfach müssen sich allerdings die Patienten bei der Ernährung noch etwas schonen. Von diesen günstig verlaufenden Fällen liegt bei 7 die Operation schon 4 und mehr (bis zu 16) Jahre zurück. In den übrigen 3 Fällen beträgt die Heilungsdauer noch nicht 4 Jahre. Die ungünstig verlaufenden, operirten Fälle zeigen 3 Mal Lungencomplicationen. Die 3 Fälle, bei denen die erkrankten, innern Geschlechtsorgane entfernt wurden, verliefen sehr günstig. Wir müssen die Behauptung, dass diese Operation bei den gewöhnlich stark heruntergekommenen Kranken einen zu intensiven Eingriff bedeute, zurückweisen, denn die Heilung war dadurch nicht nur nicht behindert, sondern verlief sogar prompter und kürzer. Von diesen so geheilten Fällen gehören 8 der exsudativen Form und 2

der adhäsiv-trockenen Form an. Die Fälle mit haemorrhagisch-serösem und eitrigem Exsudat verliefen letal, während die circumscript-abgekapselten eitrigen Exsudate sehr gut ausheilten und die Krankheit einen günstigen Verlauf zeigte. Zu erwähnen ist noch, dass die meisten Kranken nach der Operation einer internen Medication mit Kreosotpräparaten unterworfen wurden.

Um die wissenschaftliche Seite der Frage kurz zu streifen, glauben wir den heilenden Einfluss der Laparotomie auf die Bauchfelltuberculose in folgenden Factoren finden zu müssen:

1. der Entleerung des Exsudats,
2. der Verbesserung der Circulation und infolgedessen auch der Resorption (durch den geringen Grad von Entzündung),
3. dem Lösen von Adhäsionen und infolgedessen der Verbesserung der Circulation des Darms,
4. dem womöglichen Heben der primären Ursache.

Im Fernern scheint mir die auf experimentelle Grundlage sich stützende Ansicht Gatti's auch für den Menschen gewisse Berechtigung zu haben. Nach seiner Meinung soll die Hauptwirkung der Laparotomie darauf beruhen, dass nach der Operation sich in der Abdominalhöhle eine gewisse Menge röthlich-serösen Exsudates ansammelt, dessen bactericide Wirkung die regressiven Veränderungen der tuberculös afficirten Gewebe, hydropische Entartung der epitheloiden Zellen etc., hervorrufen oder doch wesentlich beschleunigen soll. In manchen unserer operativ behandelten Fälle beobachtete man nach dem chirurgischen Eingriff eine deutlich ausgesprochene Peritonealreizung, bestehend in leichter Brechneigung, leichter Temperatursteigerung, Auftreten einer geringen Dämpfung in den abhängigen Partien, Meteorismus, Stuhlträgheit etc. Diese Beobachtungen sprechen zum mindesten nicht gegen die Theorie Gattis.

Nach neuerer Ansicht (A. O. Lindfors, Centralblatt für gesammte Medicin 1901 No. 6) soll neben der reactiven Hyperaemie und serösen Durchtränkung der Gewebe noch ein anderer wichtiger Heilfactor der Laparotomie in Betracht kommen. Es ist das die Beförderung und Beschleunigung der regressiven Veränderungen (Verkalkung, Pigmentbildung, cystöse Degeneration, resp. hydropischen Entartung der epitheloiden Zellen) durch die locale Nutritionsverminderung in grössern oder ursprünglichen Herdgebieten. Das beste Mittel, das zu erreichen, ist die Exstirpation des primären Herdes. Dadurch wird erstens die schädliche Ursache gehoben und zweitens soll eine nutritionsvermindernde Wirkung auf die Nachbargebiete ausgeübt werden durch Gefässverödung, Thrombosen etc. In ähnlichem Sinne wird vom

gleichen Autor eine einfache, atrophisierende Gefässunterbindung empfohlen, wenn es nicht möglich ist, den primären Herd zu entfernen.

Nicht operativ behandelt wurden 8 Fälle und zwar theils aus äussern Gründen, z. B. wegen Verweigerung der Operation, theils wegen zu ausgedehnten andern tuberculösen Complicationen, namentlich von Seiten der Lungen, theils wegen anderweitiger Complicationen z. B. Struma profunda. Von diesen 8 Fällen zeigen 4 einen günstigen Verlauf. Einer dieser günstig verlaufenden Fälle kann desshalb nicht ganz sicher als tuberculöse Peritonitis gedeutet werden, weil die bacteriologische Impfung auf Meerschweinchen negativ ausfiel. Wir können also diesen Fall nicht ohne Weiteres als ganz sicher verwerthen. Die 4 ungünstig verlaufenden Fälle gingen neben ihrer Peritonitis tuberculosa an Lungentuberculose zu Grunde. Auch diese Fälle wurden medicamentös mit Kreosotpräparaten, Diät und Bettruhe behandelt. In 2 Fällen wurde der Ascites punctirt. Nach der Punction sammelte sich allerdings das Exsudat wieder an, aber in geringerer Menge als vorher. Die Patienten waren im Ganzen erleichtert, 1 Fall verlief nach der Punction sehr günstig. Die Punction scheint uns bei der Therapie der tuberculösen Peritonitis eine gewisse Beachtung zu verdienen und kann sicher mit Vortheil bei Fällen ausgeführt werden, bei denen durch den Patienten oder die Anverwandten ein operativer Eingriff verunmöglicht wird. Der Punction in allen Fällen mit Exsudatbildung das Wort zu reden geht desswegen nicht an, weil sie uns nie die gleiche Aufklärung und die Möglichkeit der Entfernung eines event. primären Herdes giebt, wie die keineswegs gefährlichere, aseptisch vorgenommene Laparotomie.

Fassen wir die hauptsächlichsten, in unserer Arbeit gewonnenen Resultate noch einmal zusammen, so lauten dieselben:

Das weibliche Geschlecht besitzt eine ausgesprochene Prädisposition für Peritonitis tuberculosa, ein Umstand, der sich durch das Verhalten der innern, weiblichen Genitalien sehr leicht erklären lässt.

Die Heredität spielt bei der Erkrankung an Peritonitis tuberculosa eine weit bedeutendere Rolle, als ihr gewöhnlich zugeschrieben zu werden pflegt.

Die Peritonitis tuberculosa ist keine indolente Erkrankung, denn über 80 Proc. unserer Fälle geben heftige, spontane Schmerzen im Stadium der acuten Verschlimmerung an.

Das Fieber bei Peritonitis tuberculosa ist zur Stellung der Prognose nicht in dem Grade massgebend, wie gewöhnlich angenommen wird. Das Fieber soll nie eine Contraindication für einen operativen Eingriff bilden.

Die Peritonitis tuberculosa ist einer spontanen Heilung in gewissem Grade fähig. Den weitaus günstigsten Verlauf zeigen aber die operativ behandelten Fälle, besonders diejenigen, bei denen der primäre Herd, wie z. B. eine erkrankte Tube, entfernt werden konnte.

Die Laparotomie, die stets die Entfernung eines eventuellen, primären Herdes im Auge behalten muss, und die in richtiger Beschränkung ausgeführt, völlig ungefährlich ist, ist nicht nur für die

serösen, exsudativen Formen indiciert, sondern auch bei den adhäsiven Formen, bei denen oft durch Lösen von Adhäsionen die bestehenden Ileussymptome gehoben werden können.

Die operative Behandlung zeigt ihre segensreiche Wirkung namentlich dann, wenn neben ihr die Besserung der hygienischen Verhältnisse, Bettruhe, Regelung der Diät und endlich die für andere tuberculösen Affectionen bewährten Medicationen genügende Berücksichtigung finden.

Zum Schlusse sei es mir gestattet, Herrn Dr. Arnd, Secundärarzt der chirurgischen Klinik, und Herrn Dr. Hedinger wärmstens zu danken für die freundliche Mithilfe im Beschaffen der Litteratur.

Litteraturverzeichniss.

Gottsacker, Eduard, Dissertation. Bonn 1880.
Häne, Anton, Dissertation. Basel 1889.
Czerny, V., Beiträge zur klin. Chirurgie. 1890. V. 1.
Rousseff, Marie, Dissertation. Genf 1890.
Sonderegger, Albert, Dissertation. Basel 1892.
Helmerich, Volkmar, Dissertation. Basel 1892.
Steger, G. A., Dissertation. Basel 1892.
A. Nannotti ed O. Baciocchi, Estretto della Riforma Medica. No. 142. Giugno 93.
Vassilevsky, M. K., Études anatomo-patholog. sur l'influence de la laparotomie sur la peritonite tuberculeuse.
Jordan, Max, Beiträge zur klin. Chirurgie. 1895. XIII. 3.
Goldmann, T., Beiträge zur klin. Chirurgie. 1895. XIII. 2.
Rumpf, Deutsche med. Wochenschrift. 1896. V. 51.
Israel, Deutsche med. Wochenschrift. 1896. Nr. 1.
Wunderlich, Archiv f. Gynäkologie. 1899. Bd. LIX.
Gatti, Archiv f. klin. Chirurgie. (Sonderabdruck.) Bd. LIII. 3.
Hildebrandt, Münchener med. Wochenschrift. 1898. 471.
Nassauer, Münchener med. Wochenschrift. 1898. 438.
Merkel, Fr., Münchener med. Wochenschrift. 1898. 972.
Löhlein, Deutsche med. Wochenschrift. 1896. V. 57.
Isnardi, Turin 1898.
Seganti, Savignano di Romagna. 1898.
Späth, Deutsche med. Wochenschrift. 1896. Nr. 20.
Jaffé, Max, Sammlung klin. Vorträge (Volkmann). Leipzig 1898.
Krygier-Wlodek, Stanislasse Mme, Dissertation. Genf 1898.
Senn, Intestinal Tuberculosis. Chicago 1898.
Ferri, Arnold, Dissertation. Zürich 1900.
Graser, Separatabdruck aus dem Handbuch der spec. Therapie innerer Krankheiten.
Frank (Czerny), Grenzgebiete. 1898. VI. Bd.
Herzfeld (Körte), Grenzgebiete. 1900. Bd. V.
Borchgrevinck, Grenzgebiete. 1900. Bd. VI.
Derselbe, Bibliotheca Medica. 1901. Heft 4.
Lindfors, A. O., Centralblatt für gesammte Medicin. 1901. Nr. 6.

XVI.

Aus der Chirurgischen Klinik und dem St. Johanneshospital
(Chirurg. Abtheilung, Chefarzt Herr Geheimrath Prof. Schede)
zu Bonn.

Zur Statistik und Therapie des Rectumcarcinoms.

Von
Dr. Karl Vogel,
Assistenzarzt am St. Johanneshospital, Bonn.

Auf dem letzten Chirurgencongress (1900) in Berlin legte Kroenlein die Resultate einer genauen Sichtung und vergleichenden Zusammenstellung der verschiedenen in den letzten Decennien erschienenen Arbeiten über Carcinoma recti vor, um so „die Grundlage für eine Discussion zu schaffen, von der wir vielleicht jene Abklärung der verschiedenen Ansichten und jene Einigung in wichtigen Punkten erhoffen dürfen, zu welcher die früheren Verhandlungen nicht geführt haben". Er stellt die einschlägigen Operationen von 11 deutschen Kliniken zusammen und bespricht im Anschluss an dieses reichhaltige Material die einzelnen in Betracht kommenden Fragen. — Zweck dieser Zeilen ist, der Reihe jener Publicationen ein weiteres Glied hinzuzufügen und die Fälle vom Rectumcarcinom, die seit dem 1. October 1895 bis zum 1. Januar 1901 in der hiesigen chirurgischen Klinik und dem St. Johanneshospital, welche beiden Anstalten seit dieser Zeit Herrn Geheimrath Schede unterstehen, zur Operation kamen, der Oeffentlichkeit zu übergeben. Der Werth einer solchen Besprechung wird ja allerdings dadurch herabgedrückt, dass viele Fälle noch zu jungen Datums sind, um in Bezug auf Dauerheilung ein definitives Urtheil zu erlauben; die Beantwortung der Recidivfrage muss für diese Fälle später, nach Ablauf der „kritischen Zeit", nachgeholt werden. Viele Fälle lassen indessen jedenfalls schon jetzt ein abschliessendes Urtheil zu, und zudem kommen bei Besprechung des Rectumcarcinoms so viele andere Punkte in Betracht, dass eine Publication schon jetzt wohl gerechtfertigt erscheint.

Es kamen in der genannten Zeit zur Behandlung 61 Fälle; von diesen wurden radical operirt 48 = 78,7 Proc., palliativ behandelt 13 = 21,3 Proc.[1]).

Zum Vergleich führe ich an: Heidelberger Klinik (publicirt durch Löwinsohn) 71,1 Proc. Radicaloperation; Zürich (Stierlin) 50 Proc., (Christen) 55,8 Proc.; Göttingen (Hildebrand) 78,3 Proc.; Marburg (Wendel) 75,4 Proc.; Breslau (Czesch) 60,6 Proc.; Freiburg (Kraske) 73 Proc.; Rostock (Schneider) 47,2 Proc.; Greifswald (Weber) 48 Proc.; v. Bergmann'sche Klinik (Wolff) 80 Proc.

Wie man sieht, wird die Zweckmässigkeit einer Radicaloperation von den verschiedenen Operateuren noch recht verschieden beurtheilt. Unsere 80,3 Proc. stehen in der Skala an erster Stelle von oben, die Indication wird also hier recht weit gestellt. Dass die Weite, in der die Grenzen der Operabilität gesteckt werden, einen grossen Einfluss auf die Statistik der Erfolge, besonders der postoperativen Mortalität hat, ist klar; ich komme auf diese Frage bei Besprechung der Operationsresultate zurück.

Von den 61 Fällen waren 35 Männer = 57,37 Proc., 26 Frauen = 42,63 Proc., das Verhältniss ist also wie 1,35 : 1.

[Czesch (Breslau) 2,03 : 1; Heuk (Heidelberg) 2,4 : 1; Löwinsohn (Heidelberg) 1,7 : 1; Stierlin (Zürich) 2 : 1; Christen (Zürich) 1,26 : 1; Wendel (Marburg) 1,86 : 1; Axel Iversen 1,5 : 1; Schneider (Rostock) 1,35 : 1].

Ueber die Altersverhältnisse der Patienten ist folgendes zu sagen:

I. Männer: Der Jüngste war 43, der Aelteste 75 Jahre; zwischen 40 und 50 waren 5 = 14,29 Proc., zwischen 50 und 60 11 = 31,43 Proc., zwischen 60 und 70 Jahren 15 = 42,9 Proc., über 70 Jahre 4 = 11,4 Proc. Das Durchschnittsalter war 59,5 Jahre (Czesch 53, Stierlin 54,4, Christen 58,2, Schneider 59,34 Jahre).

II. Frauen: Die Jüngste war 24, die Aelteste 72 Jahre alt. Zwischen 20 und 30 Jahren waren 2 = 7,7 Proc., zwischen 30 und 40 Jahren 3 = 11,54 Proc., zwischen 40 und 50 Jahren 8 = 30,79 Proc., zwischen 50 und 60 Jahren ebenfalls 8, zwischen 60 und 70 Jahren eine = 3,85 Proc., über 70 Jahre 4 = 15,4 Proc. Das Durch-

1) Von den 48 operirten Fällen wurden 5 später noch einmal mit Recidiv operirt. Dieselben sind bei Berechnung des Operabilitätsprocentsatzes hinzuzuzählen. Dann ergiebt sich: Von 66 Fällen operirt 53 = 80,3 Proc., palliativ behandelt 13 = 19,7 Proc.

schnittsalter betrug 50,15 Jahre (Czesch 47,3, Stierlin 50, Christen 54,4, Schneider 50,5 Jahre).

III. Alle Patienten zusammen: Der Jüngste war 24, der Aelteste 75 Jahre alt; zwischen 20 und 30 waren 2 = 3,27 Proc., zwischen 30 und 40 Jahren 3 = 4,9 Proc.; zwischen 40 und 50 Jahren 13 = 21,31 Proc., zwischen 50 und 60 Jahren 19 = 31,14 Proc., zwischen 60 und 70 Jahren 17 = 26,23 Proc., über 70 Jahre 8 = 13,1 Proc. Das Gesammtdurchschnittsalter ist 55,5 Jahre (Czesch 51,21 Stierlin 52,2, Christen 56, Schneider 55,64 Jahre).

Operabel waren von 35 Männern 25 = 71,4 Proc. Das Durchschnittsalter der operablen Männer war 59,24 Jahre, das der inoperablen 60,1 Jahre. Von 26 Frauen waren operabel 23 = 88,46 Proc. Das Durchschnittsalter der operablen Frauen war 51,27 Jahre, das der inoperablen 40,66 Jahre. Das Durchschnittsalter aller operablen Fälle war 55,47 Jahre, das der inoperablen 55,61 Jahre.

In dieser Statistik sind in mehrfacher Beziehung die Unterschiede der Geschlechter auffallend: Der jüngste Mann war 43, die jüngste Frau 24 Jahre alt; bei den Männern sind die meisten Patienten zwischen 60 und 70 Jahren, bei den Frauen zwischen 40 und 50 Jahren, also auch hier 20 Jahre Altersunterschied. Das Durchschnittsalter der Männer liegt fast 10 Jahre höher als das der Frauen (59,5 : 50,15). Ein Altersunterschied zu Gunsten der Männer findet sich auch in anderen Statistiken, in keiner jedoch ist derselbe so gross wie bei uns (z. B. Czesch 5 J. 8 Mon., Stierlin 4,4 Jahre, Christen 4 Jahre Differenz).

Von den Männern waren 71,4 Proc., von den Frauen 88,46 Proc. operabel. Da die Indication zur Operation nicht durch eine bessere oder schlechtere Zugänglichkeit des Tumors beeinflusst wurde, was ja infolge des breiteren Beckenausgangs, der lockereren Gewebe uns der Möglichkeit der Zuhülfenahme eines Vaginalschnittes der Operabilität weitere Grenzen zu Gunsten des weiblichen Geschlechtes stecken würde, so beweisen diese Zahlen wohl, dass die Frauen die ärztliche, resp. operative Hülfe eher aufsuchen als die Männer.

Besonders auffallend ist in unserer Statistik, dass das Durchschnittsalter der operablen Frauen 11 Jahre höher liegt, als das der inoperablen, wieder ein eklatanter Beweis für die bekannte Lehre, dass Krebse jugendlicher Individuen weit maligner sind als die älterer Personen.

Die Hauptklagen der Kranken bei der Aufnahme waren die über Abgang von Blut und Schleim mit dem Stuhl oder auch unabhängig von der Defaecation. Nur bei vier Patienten fehlten diese

Symptome (P. 2, 8 und 14; S. 12)[1]). Schmerzen und Tenesmus hatten 27 Patienten. Fall 5 (S) hatte abwechselnd Diarrhoe und Obstipation, 13, 15 und 16 (S) stets Obstipation, 14 (S) stets Diarrhoe, Fall 21 (P) war seit 1/2 Jahr incontinent und hatte selbst eine Verdickung des Analringes gefühlt, bei Fall 19 (P) war schon vor 4 Jahren ein mikroskopisch als Carcinom gedeuteter Polyp entfernt worden. Die Dauer der geschilderten Beschwerden war sehr verschieden, von 2 1/2 Jahren bis zu 1 Monat. Die Durchschnittsdauer ist 7,7 Monate. Die Krebskachexie war lange nicht immer ausgesprochen. Einige Patienten, selbst solche mit sehr vorgeschrittenem Carcinom, sahen wohlgenährt und sehr gesund aus.

Bezüglich der Aetiologie geben unsere Krankengeschichten nur sehr dürftige Anhaltspunkte: Einmal ist Heredität erwähnt (Patient No. 10 S, dessen Mutter und Bruder am Krebs gestorben war). Dauernde Obstipation ist nur bei S. 13, 15 und 16 angegeben, Haemorrhoiden bei P. 2 und 23. Erkrankte Drüsen fanden sich fast immer nur retrorectal, die Leistendrüsen waren nur einmal (P. 5) afficirt, sodass wir uns der von Winiwarter ausgesprochenen Ansicht, dass letztere meist mit und sogar zuerst afficirt seien, nicht anschliessen können.

Ich komme nun zur Operation: Die Frage der Indication habe ich oben schon gestreift. Als Contraindicationen gelten nur besonders schlechtes Allgemeinbefinden, inoperable Metastasen und Verwachsungen mit lebenswichtigen Organen, nie aber Sitz und Ausdehnung der Geschwulst. Nach diesen Gesichtspunkten scheint es mir zu genügen, unsere Fälle einfach als operabel oder inoperabel zu bezeichnen, ohne näher darauf einzugehen, wie oft der Tumor cirkulär, wie oft an der vorderen oder hinteren Wand sitzend und dergl. gefunden wurde. Wichtiger ist die Frage, ob die Neubildung an oder nahe bei der Analportion oder höher oben sitzt, weil davon die Wahl der Operationsmethode abhing. Bei Besprechung der Letzteren komme ich daher hierauf zurück.

Diagnosticirbare Verwachsungen mit der Blase gelten als Contraindication der Radicaloperation, im Gegensatz zu Bardenheuer und Anderen, die vor teilweiser Exstirpation dieses Organs nicht zurückschrecken. Unseres Erachtens steht die Gefahr dieses Eingriffs in keinem Verhältniss zu den Aussichten auf Erfolg.

Verwachsungen mit Uterus, Vagina und Prostata contraindiciren

1) P = Perineal, S = Sacral.

die Operation nicht, da diese Organe mit verhältnissmässig geringer Schwierigkeit und Gefahr mitentfernt werden können.

Ist die Diagnose von Verwachsungen mit dem knöchernen Becken meist leicht, so kann man sich doch sehr leicht über das Verhältniss des Tumors zu den benachbarten Beckenweichtheilen täuschen. Sehr wichtig ist es, die für die Operation oder Nichtoperation eines Rectumcarcinoms entscheidende Untersuchung stets in Narkose zu machen, obgleich auch dann Irrthümer noch nicht ausgeschlossen sind. Wie andere Operateure, so fanden auch wir in einzelnen Fällen während der Operation sehr starke Verwachsungen, wo nach der Narkosenuntersuchung freie Beweglichkeit angenommen worden war. Die Beckenweichtheile bewegen sich eben mit dem Tumor.

Solche, vorher nicht zu constatirende Verwachsungen mit Prostata und Urethra fanden sich z. B. bei S. 12 und 13. Bei 12 musste die ganze Prostata mit der in ihr enthaltenen Urethra entfernt werden. Der Pat. erlag dem Eingriff. Bei 13 gelang es noch, den Tumor ohne Verletzung der Urethra abzuschälen.

Heineke empfiehlt zur Diagnose der Verschieblichkeit den hinteren Sphincterenschnitt zu machen, doch dürfte auch dadurch wohl eine Abgrenzung gegen die Blase z. B. kaum erleichtert werden.

Die Wahl der Operationsmethode richtet sich durchaus nach der Natur des Einzelfalles und theilen wir keineswegs den Standpunkt von Hochenegg, der die sacrale Operation für das Normalverfahren erklärt. Einen Vorzug hat ja natürlich die principielle Anwendung nur eines Verfahrens, nämlich die Ausbildung einer Operationstechnik, die auf die Mortalität sicher überaus günstig wirkt, wie wir das ja bei Hochenegg sehen. Trotzdem theilen die meisten Chirurgen unseren Standpunkt, eklektisch zu verfahren, und mit Recht hob jüngst Kroenlein hervor, dass sogar der Erfinder des sacralen Verfahrens, Kraske, von diesem Gesichtspunkte aus seine Behandlung einleitet. Ausser nach Grösse und Sitz des Tumors richtet sich das Operationsverfahren auch nach dem Geschlecht der Patienten, ein Punkt, der mir in manchen Publikationen nicht genügend hervorgehoben zu sein scheint. In manchen Fällen wird man ceteris paribus bei Frauen eher zur perinealen, bei Männern eher zur sacralen Operation greifen. Das bedarf kaum einer Begründung: Bei Frauen ist der Beckenausgang weiter, die Organe sind lockerer, also der Tumor leichter herabziehbar; dazu kommt der grosse Vorzug des Rehn'schen und Schuchardt'schen Vaginalschnittes, durch den die Operation in keiner Weise complicirt, das Operationsfeld aber wesentlich übersicht-

licher und auch höhere Tumoren leichter zugänglich gemacht werden, die bei Männern nur vom os sacrum aus erreichbar wären. Gussenbauer hält beim Weibe die sacrale Operation für überflüssig, und auch Heineke hebt hervor, dass man bei Frauen ohne sacrale Operation leichter auch an höhere Carcinome herankommen könne. Rehn und Liermann haben die Vorzüge des perinealen, resp. vaginalen Vorgehens bei Frauen in ihren verschiedenen Publicationen so eingehend hervorgehoben, dass ich auf Einzelheiten nicht einzugehen brauche.

Bei Männern wurde bei uns die perineale Methode nur dann angewandt, wenn der Tumor an oder dicht über dem Anus sass und nach oben keine zu grosse Ausdehnung hatte.

Die Bedeutung der von Kraske erfundenen und dann von anderen Autoren vielfach modificirten sacralen Methode ist also die, dass sie nicht ein Ersatz der bis daher gebräuchlichen Operationsverfahren am Rectum ist, sondern eine willkommene Bereicherung derselben, die uns in die Lage setzt, noch Geschwülste mit Aussicht auf Erfolg anzugreifen, die früher für inoperabel galten oder doch der Entfernung sehr grosse Schwierigkeiten entgegensetzen. Von diesem Gesichtspunkte aus, der von den meisten Chirurgen, auch von Kraske selbst, getheilt wird, kann man aber meines Erachtens nur dann von einer „sacralen Methode" reden, wenn es sich entweder um die ursprüngliche Methode Kraske's oder um eine der vielen Modificationen derselben handelt, die theils, wie Kraske selbst, Theile des Kreuzbeins definitiv entfernen (Bardenheuer, Hochenegg), theils solche temporär reseciren und so einen bei Seite zu klappenden Weichtheilknochenlappen bilden (Rydygier, Heineke, Levy, Schlange u. A.). Das Geburtsjahr der „sacralen Methode" ist 1885, wo Kraske mit seinen Erfahrungen zuerst an die Oeffentlichkeit trat. Erst von dieser Zeit an wird von einer „sacralen Methode" geredet, und daher erscheint es mir merkwürdig, dass in mehreren Publicationen auch die Fälle, wo die einfache Steissbeinresection gemacht wurde, den „sacralen Fällen" zugerechnet werden. Die Entfernung des Steissbeins ist längst vor Kraske geübt worden. Sie wurde, wie mir Herr Geheimrath Schede mündlich mittheilte, schon Ende der 60er Jahre von Volkmann vorgenommen, kam dann Anfang der 70er Jahre bei den Franzosen (Verneuil und Denonvilliers) in Aufnahme und wurde besonders von Kocher warm empfohlen und geübt und dann von vielen Chirurgen acceptirt. Sie wird ganz unabhängig von der eigentlichen sacralen Methode heute noch oft angewandt, ist aber doch nicht deshalb selbst eine „sacrale

Methode" geworden, weil letztere den Angriffspunkt für ihr Vorgehen auch am Ausläufer der Wirbelsäule, dicht neben dem Steissbein sucht. Das Steissbein und Kreuzbein sind doch sehr verschiedenwerthige Organe, und gerade der Uebergang von der operativen Inangriffnahme eines Organes von der bekannten relativen Unwichtigkeit des Steissbeins zu der des Kreuzbeins, das bisher aus Furcht vor Blutung, Schwächung des Beckenbodens, Verletzung wichtiger Nerven und Infection des Duralkanals für sacrosanct galt, ist es, was der Kraske'schen Methode und allen auf ihr aufgebauten den Stempel aufdrückt. Es ist daher meines Erachtens falsch, aus rein localen Gründen die Kocher'sche Methode zu den sacralen zu rechnen. Sie ist ja allerdings auch nicht im eigentlichen Sinne eine perineale, und den richtigsten Standpunkt nimmt wohl Wendel ein, wenn er sie als zwischen beiden stehend bezeichnet. Bei Berechnung der Statistik rechnet aber auch dieser Autor die betreffenden Fälle zu den sacralen. Leider sind fast alle Statistiken in perineale und sacrale Operationen eingetheilt, sodass man, um vergleichen zu wollen, sich diesem Modus anschliessen muss.

Wir halten es jedoch für richtiger, unsere Fälle mit Steissbeinresection ohne Verletzung des Os sacrum zu den perinealen zu rechnen, ausser den oben erwähnten principiellen Gründen von dem practischen Gesichtspunkte aus, dass bei der Mannigfaltigkeit der bei uns geübten perinealen Methoden nicht nur beim Kocher'schen hinteren Längsschnitt das Steissbein resecirt wurde, sondern mehrmals bei typischen perinealen Methoden. Z. B. Fall 1 und 6 wurden mit vorderem und hinterem Rapheschnitt und Umschneiden des Anus operirt, Fall 9 (2. Operation) und 21 nach Rehn, Fall 20 nach Schuchardt; bei all diesen fiel das Steissbein weg. Mehrfach wurde die Zweckmässigkeit der Wegnahme desselben erst während der Operation konstatirt. Damit werden aber doch die Rehn'sche oder Schuchardt'sche Operation nicht zu den sacralen Methoden zugehörig, sondern bleiben perineal. Die Exstirpation des Steissbeins gehört eben oft zur perinealen Methode, sie erleichtert und beschleunigt deren Ausführung und kann also unmöglich für die Frage die Entscheidung abgeben, ob ein Fall perineal oder sacral sei. Ueber Ansichten lässt sich jedoch schwer streiten, es ist nur bedauerlich, dass die vergleichende Statistik der einzelnen Operationsmethoden fast unmöglich wird durch die verschiedenen Eintheilungsprinzipien der einzelnen Autoren.

Wie die nun folgenden Krankengeschichten ergeben, fasse ich unter der Rubrik „Perineale Methode" verschiedene Arten der Operation zusammen, die das Gemeinsame haben, dass stets in Steinschnitt-

lage der Tumor von unten zugänglich gemacht wurde, je nach Lage des Falles unter Zuhülfenahme des Vaginal- oder hinteren Rapheschnitts und der Steissbeinresection. Hierher gehören 26 Patienten, 8 Männer und 18 Frauen. Die sacrale Methode, stets mit der Rydygier'schen Voroperation wurde 22 mal angewandt, bei 17 Männern und 5 Frauen.

I. Perineale Methode.

Krankengeschichten.

1. Louise L., 70 Jahre alt, aus Sch.; aufgenommen am 5. December 1895.

Anamnese: Patientin hat seit ca. 3 Monaten Blut und Schleim im Stuhl bemerkt. Keine wesentlichen Schmerzen, wenig Abmagerung.

Status: Für ihr Alter gut aussehende Frau. Ca. 5 cm über dem Anus eine ringförmige, harte, wenig ulcerirte, nach allen Richtungen frei bewegliche Geschwulst.

Operation am 6. December. Rapheschnitt von der Vagina bis zum Steissbein. Resection des Letzteren. Loslösen des Mastdarmrohrs. Excision des Tumors im Gesunden. Im Ganzen werden 10 cm entfernt. Circuläre Anfrischung der Analschleimhaut und Einnähen des centralen Stumpfes in den Sphincter. Tamponade der Wunde.

Beim ersten Verbandwechsel zeigt sich, dass dicht über dem Anus eine kleine Kothfistel entstanden ist. Die Wunde granulirt sehr gut; die Fistel schliesst sich von selbst. 3. Februar 1896 entlassen. Geheilt. Continenz noch schlecht.

Recidiv: Am 22. October 1896 wird Patientin mit einem Recidiv im perinealen Fettgewebe wieder aufgenommen und nochmals operirt. Weitere Angaben fehlen leider in der Krankengeschichte.

Heute ist Patientin ganz gesund, hat nur Beschwerden, wenn sie einmal Diarrhoe bekommt. Festen und breiigen Stuhl kann sie halten.

2. Hermann E. aus O., 59 Jahre alt, Maschinenmeister; aufgenommen am 19. Februar 1896.

Anamnese: Vor 12 Jahren hier wegen Harnröhrenzerreissung behandelt und gut geheilt worden. Seit 3 Monaten „Hämorrhoidalbeschwerden". Ist in ärztlicher Behandlung gewesen.

Status: Kachectisch aussehender Mann. An der Aussenseite des Anus ein ulcerirter Knoten. Im Rectum, dicht über dem Sphincter ein steinharter, fast circulärer, gegen die Umgebung noch verschieblicher, oberflächlich ulcerirter Tumor. Starkes Lungenephysem. Urin normal.

Operation am 25. Februar. Hinterer Rapheschnitt. Steissbeinresection. Freipräpariren des Darms. Umschneiden des Sphincter und herabziehen des Rectum. Eröffnen des Douglas und Schluss des Peritoneums durch Aufnähen des freien Randes höher oben auf den Darm. Abtrennen des Rectums 1 cm im Gesunden. Der centrale Theil wird, um einen gewissen Schluss zu erhalten, durch die linken Glutaeen gezogen, die Schleimhaut des Rectums mit der äussern Haut exact vernäht. Die Wunde

wird tamponirt und situirt. Patient hat sehr viel Chloroform gebraucht, kommt aber mit gutem Puls vom Tisch.

26. Februar. Patient hat sich gut erholt, kommt ins Wasserbad. Im Urin ziemlich viel Eiweiss. Abends Temperatursteigerung, auffallend schnelle Athmung. Ueber dem rechten Unterlappen Knisterrasseln. Priessnitz, Expectorans, Hochsetzen: 27. Februar. Dämpfung im Bereich des ganzen rechten Unterlappens; mühsam schnelle Athmung, aussetzender, frequenter Puls, Somnolenz; Kampher.

Abends: Moribund. 28. Februar. Morgens Exitus letalis.

Autopsie: Lokal alles in Ordnung; Pneumonie des rechten Mittel- und Unterlappens.

3. Hermann R. aus D., Kaufmann, 43 Jahre alt; aufgenommen am 28. April 1896.

Anamnese: Vater an Hodenkrebs gestorben. Patient ist seit langer Zeit magenleidend und verstopft. Starker Raucher. Er hat vor 2—3 Jahren zuerst Blut im Stuhl bemerkt. Keine eigentlichen Schmerzen, aber ein dumpfes Gefühl im After und öfter heftige Tenesmen ohne Entleerung. Geringe Abmagerung.

Status: Sehr grobe Gesichtszüge und allgemeiner Bau. Starke Haut. Ulcerirter, beweglicher, harter Tumor oben oberhalb des Sphincter, circulär, 2—3 cm breit; Drüsen nicht fühlbar.

Operation am 30. April. Umschneiden des Sphincter, vorderer und hinterer Rapheschnitt. Sehr blutreiches Auslösen des Rectums bis oberhalb des nicht verwachsenen Tumors, der nur nahe an die Prostata herangeht. Diese wird etwas angeschnitten, ebenso ein Samenbläschen. Abtragen des Rectums, Verengern des herabgezogenen Darmendes durch eine einstülpende Naht an der hinteren Peripherie. Seidene Haut-Darmnähte auf beiden Seiten. Vorn und hinten Tamponade.

7. Mai. Bis heute Opium, 3 × 15 Tropfen. Heute ausgesetzt. Abends etwas spontanen Stuhl. Befinden leidlich; keine Temperaturerhöhung. 8. Mai. Reichlicher Stuhl. Darauf Herzkraft entschieden schwach (auch schon vor der Operation — Nicotinherz). 9. Mai bis 12. Mai wieder Opium. 12. Mai Seidennähte entfernt. Kein Fieber, gute Granulationen. 19. Mai Höhlen ziemlich ausgefüllt.

30. Mai. Wunden sozusagen heil. Mastdarmschleimhaut etwas evertirt. Ganz geringe Sphincterwirkung ist noch vorhanden. Anfertigen einer Eibandange zur Zurückhaltung von Stuhl und Flatus. — Entlassen.

Recidiv. Patient kommt Mitte Mai 1898 wieder. Hat seit mehreren Wochen stetes Urinträufeln. Die Blase enthält 1300 ccm. Also wohl Ischuria paradoxa. Patient wird einige Tage regelmässig katheterisirt, aber Urinträufeln hält an. Die Untersuchung zeigt zwischen Rectum und Blase einen etwa kinderfaustgrossen Tumor, anscheinend verschieblich. Rectumschleimhaut intact.

Operation: Umschneiden des Anus. Präparando-Vorgehen auf den Tumor ist sehr blutig. Der Tumor reicht nicht ganz an's Rectum heran, ist aber mit Urethra und Blase ganz verwachsen. Samenblasen und Prostata ganz carcinomatös, werden entfernt. In der Tiefe der Wunde starke venöse Blutung, die durch Tamponade gestillt wird. Von

Blase und Urethra ist der Tumor nicht rein abzubekommen. Herabholen des Rectums, wobei das Peritoneum eröffnet und sofort höher oben wieder aufgenäht wird, Resection der untersten 10 cm; Annähen der Darmränder im Analring an die Haut. Vorn und hinten vom Darm Tamponade. Einlegen eines Dauerkatheters. Patient ist sehr schwach; Infusion in die Vena cub. — Excitantien. Am 3. Tage Exitus an Collaps.

4. Frau Elise B. aus R., 66 Jahre Jahre alt, Oeconomsfrau; aufgenommen am 26. Februar 1897.

Anamnese: Sonst stets gesund, sehr robuste Landfrau. In letzter Zeit Mastdarmblutungen und eitriger Schleimabgang.

Status: Dicht über dem Sphincter rechts ca. thalergrosse prominente Geschwulst von erheblicher Härte, im rectosacralen Gewebe einzelne harte Knötchen (Drüsen).

Operation am 1. März. Umschneiden des Anus. Heraufgehen bis zur Umschlagsfalte des Peritoneums. Eröffnen des Douglas und sofortiges Wiederaufnähen höher oben auf den Darm. Nach hinten hoch hinauf, um die Drüsen mit zu entfernen. Vorziehen des Darms; Amputatio recti, Annähen der seitlichen Partien mit je drei Silberdrähten und Seidennähten mit Gersuny'scher Drehung um 180°. Hinten und vorn Tamponade. — Gutes Befinden. Tadellose Heilung ohne Reaction. Anfangs etwas Appetitlosigkeit, da 14 Tage Stuhl angehalten. Keine Continenz. Entlassen am 6. April 1897.

Patientin ist dann, wie auf Anfrage mitgetheit wird, nur ca. 2 Monate gesund gewesen. Am 30. Mai 1897 musste sie anderwärts an Recidiv operirt werden, und blieb bis zum 3. September im Krankenhause. Dann war sie zu Hause und ging an einem neuen Recidiv am 10. Januar 1898 zu Grunde.

5. Katharina M. aus P., 46 Jahre alt; aufgenommen am 10. October 1897.

Anamnese: War bis vor 1 Jahr stets gesund; hat 11 Kinder geboren, von denen 7 leben und gesund sind. Seit 1 Jahr Stuhlbeschwerden, Tenesmus, Schmerzen bei der Defaecation, Verstopfung abwechselnd mit Durchfall, zeitweise Abgang von Schleim. Im letzten halben Jahr zuweilen Blut in geringer Menge im Stuhl, die Verstopfung wurde hartnäckiger, Patientin magerte ab, wurde anämisch, der Schliessmuskel begann zu versagen, bis vor 6 Wochen eine Geschwulst ausserhalb des Anus zum Vorschein kam, worauf der Arzt zur Aufnahme ins Krankenhaus rieth.

Status: Patientin ist noch von ziemlich gutem Ernährungszustand, aber recht anämisch und schwach. Ausserhalb des Anus lingt eine etwa thalergrosse harte, etwas abgeplattete, wenig ulcerirte, blumenkohlartig zerklüftete Geschwulst vor, die sich beim Touchiren als mit dem Rectum zusammenhängend erweist. Innen fühlt man einen ca. 8—10 cm hohen, harten, nur wenig ulcerirten Geschwulstring. Oberhalb des Tumors ist rings gesunde Schleimhaut zu erreichen. Verwachsungen mit den Nachbarorganen sind nirgends zu constatiren.

Starkes Oedem des rechten labium majus.

Diagnose: Carcinoma recti.

Operation am 2. November. Ringförmiges Umschneiden des Anus und Vorgehen in die Tiefe praeparando ausserhalb des Tumors. In der Umgebung inficirte Lymphdrüsen, von denen ein Strang nach vorn bis fast in das rechte labium majus hineingeht. Vorn theilweise Verwachsung mit der Vagina, die an einer Stelle eröffnet wird. Bei weiterem Vordringen Eröffnen des Peritoneums, welches nach Herabziehen des Darmes höher oben wieder auf diesen aufgenäht wird. Das mesorectum muss eine kurze Strecke weiter oben ligirt und durchtrennt werden. Dann Abtragen des Tumors im Gesunden und Einnähen des centralen Stumpfes in die äussere Wunde. Der Stumpf blutet recht wenig. Neben dem unteren Teil des Kreuzbeins wird eine Contraincision gemacht und dort ein Drain eingelegt, die übrige Wunde mit Jodoformgaze tamponirt. Verband mit T-Binde.

5. November. Patientin wird stets katheterisirt, um den Verband von Urin rein zu halten. Die Blase ist gelähmt. Am 4. Tage post op. erste Stuhlentleerung ohne Schwierigkeit. Am 6. November Temperatur 39,6°, Puls gespannt, Allgemeinbefinden stark alterirt, Respiration erschwert und beschleunigt. Percussion der Lungen ergiebt Dämpfung H.R.U., die Auscultation Knisterrasseln und Bronchialathmen. Sputum rubiginös. Diagnose: Pneumonie. Dämpfung und Bronchialathmen schreiten in den nächsten Tagen nach oben fort bis über die Mitte der Scapula. Am 7. Tage Lösung der Pneumonie.

22. November. Die Blasenlähmung besteht noch. Das Rectum ist nach beiden Seiten gut mit der Haut verwachsen, nach vorn und hinten noch gut granulirende Höhlen. Stuhlabgang normal.

Patientin wird am 25. December 1897 geheilt entlassen. Continenz für flüssigen und breiigen Stuhl fehlt, fester kann wenig vollkommen gehalten werden. Die Blasenstörung ist fast ganz zurückgegangen.

Die Patientin ist, wie auf Anfrage von Verwandten mitgetheilt wird, im October 1898 an Recidiv resp. inneren Metastasen gestorben.

6. Auguste W. aus B., 38 Jahre alt; aufgenommen am 22. November 1897.

Anamnese: Seit 1 Jahr Beschwerden beim Stuhlgang. Abgang von Blut im Stuhl. Mässige Abmagerung.

Status: Im Mastdarm ist etwa 1 cm über dem Anus an der vorderen Wand ein scharf abgegrenzter blumenkohlartig prominirender rundlicher, leicht verschieblicher, ca. 5 Markstück grosser Tumor zu fühlen.

25. November. Operation in Chloroform-Narkose. Nach Blosslegung durch Medianschnitt wird das Steissbein resecirt. Der Sphincter wird nach hinten gespalten. Die untere Mastdarmpartie wird ca. 10 cm hoch freigemacht und dicht über dem Sphincter durchtrennt. Abtrennen von ca. 8 cm Darm. Entfernen der Analschleimhaut und Einnähen des centralen Stumpfes in den Analring mit Seidennähten. Tamponade der Wundhöhle.

31. December. Die Wunde ist bis auf eine kleine mit Granulationen ausgekleidete Höhle hinten vom Mastdarm ausgeheilt. Patientin ist seit 14 Tagen auf und geht ohne jede Beschwerden. Auf Wunsch wird sie mit kleinem Verband entlassen mit dem Rath, noch weiter Sitzbäder zu

gebrauchen. Der Stuhl war in letzter Zeit immer schmerzlos und konnte leicht gehalten werden. Die Wunde ist zu Hause ausgeheilt. Patientin ist heute wohl. Sie kann festen und breiigen Stuhl halten, dünnflüssigen nicht.

7. Hermann v. L., 70 Jahre alt, Kaufmann, aus B.; aufgenommen am 3. Januar 1898.

Anamnese: Patient war früher stets gesund. Vor 1 Jahr bekam er bei einem Kameelritt in der lybischen Wüste plötzlich Kreuzschmerzen, nachher allmählich sich verschlimmernde Lähmung der Beine. Ging dann in eine Wasserheilanstalt, wo die Lähmung besser wurde. Jetzt bekam er langsam Schmerzen und Drängen beim Stuhl und zuweilen etwas Blutabgang. Keine wesentliche Abmagerung.

Status: Magerer, für sein Alter recht rüstiger Mann. Ca. 6 cm oberhalb des Anus ein ringförmiger, wenig ulcerirter, harter, gut verschieblicher Tumor von ca. 4 cm Höhe.

Operation: Schnitt in der Raphe vom Anus bis über das Steissbein. Resection des Letzteren. Der Anus wird in der Schleimhaut (oberhalb des Sphincter) umschnitten und der centrale Stumpf provisorisch zugenäht. Allmähliges Vorgehen unter steter Blutstillung bis zum Peritoneum, Eröffnen desselben und Herabziehen des nun ganz beweglichen Tumors. Wiederaufnähen des Peritoneums in entsprechender Höhe auf den Darm, Abtrennen des Rectums oberhalb des Tumors und Einnähen des centralen Darmstumpfes in den Analring. Die äussere Wunde wird theilweise genäht, die Höhle von der offengelassenen hinteren Wundhälfte aus mit Jodoformgaze tamponirt. Am Damm zwei Silberdrähte zur Entspannung.

Blasenlähmung; Pat. muss ca. 3 Wochen catheterisirt werden. Dann allmähliche Restitution der Blasenfunction. Befinden nach der Operation normal.

12. Januar. Wegnahme des Tampons. Eine kleine Partie an der hinteren Peripherie der in den Analring eingenähten Schleimhaut ist gangränös geworden. Die Drähte werden weggenommen. Es kommt zuerst regelmässig etwas Stuhl zur hinteren Wunde heraus, doch heilt der hintere Schleimhautdefect bald von selbst aus und die äussere Wunde granulirt zu; Anfang Februar acute Orchitis, die auf Hochlagerung bald zurückgeht.

In den letzten Tagen des Januar wird Pat. sehr gedächtnisschwach, redet dummes Zeug und will aus dem Bett und Zimmer heraus. Das Jodoform wird weggelassen, doch nimmt die Demenz zu, sexuelle Erregungen treten auf, bis am 12. März die Ueberführung in eine Nervenheilanstalt nöthig wird, da Pat. auch die Nahrung verweigert. Die Wunde ist bis auf eine sehr kleine Fistel zugeheilt. Der Stuhl geht stets spontan ab, ob infolge von Sphincterlähmung oder der allgemeinen Geistesstörung, ist nicht zu sagen.

Pat. kommt Ende Juni 1898 zurück, geistig klarer. Die Fistel ist vernachlässigt worden. Auf einmaliges Evidement heilt sie prompt aus. Continenz besteht für festen Stuhl.

Am 18. November 1899 kommt Pat. nochmals wieder, da die am

Kreuzbein adhärente Narbe ihn belästigt. Dieselbe wird excidirt. Glatte Heilung. Kein Recidiv. Psyche noch recht schwach. Continenz für festen Stuhl absolut gut, für breiigen Stuhl mangelhaft.

Pathol.-anat. Diagnose des Tumors: Cylinderzellencarcinom.

Patient befindet sich jetzt ganz wohl. Continenz wie oben.

8. Agnes St. aus C., 72 Jahre alt, aufgenommen am 3. Januar 1898.

Anamnese: Pat. hat früher lange an Obstipation gelitten. In den letzten Monaten starke Abmagerung, Diarrhoeen, aber kein Blutabgang.

Status: 5 cm oberhalb des Sphincter ext. eine nach Innen stark prominirende, harte, oberflächlich ulcerirte, ca. 8—10 cm lange Geschwulst, leicht verschieblich, ca. die Hälfte der Peripherie einnehmend.

Operation am 5. Januar 1898: Nach Rehn von der Vagina aus mit Spaltung des Perineums und Erhalten des Sphincters. Excision des erkrankten Darmtheils. Einnähen des centralen Stumpfes in den Sphincter. Naht des Perineums mit Draht. Glatte Ausheilung. Patientin wird am 30. Januar 1898 geheilt entlassen. Continenz besteht für festen Stuhl.

Pat. hat sich zu Hause wohl befunden bis Juni 1900, wo sie zu Hause eine Recidivoperation durchmachte, von der sie noch nicht ganz genesen ist.

9. Elisabeth S., 41 Jahre alt, aus S., aufgenommen am 3. Febr. 1898.

Anamnese: Früher stets gesund. Leidet seit $1^1/_2$ Jahr an Verstopfung. Der Stuhl soll ebensolange auch schon oft blutig gewesen sein. Seit ca. $^1/_4$ Jahr Schmerzen beim Stuhl. Vor 1 Jahr wurde von einem Arzte schon eine Operation dringend angerathen. Pat. verschleppte jedoch die Sache, während sie stark abmagerte und schwächer und anaemischer wurde. Jetzt hat sie sich zur Operation entschlossen.

Status: Anaemische, schlecht genährte, sehr schwache Frau. Dicht über dem Sphincter eine circuläre, harte, nicht wesentlich ulcerirte höckerige Geschwulst von ca. 4—5 cm Breite. Oberhalb ist normale Schleimhaut zu erreichen.

Operation: Spaltung des Dammes und eines Theiles der hinteren Vaginalwand, Umschneidung des Anus, Mobilisiren des unteren Rectums unter sehr starker Blutung. Das Peritoneum wird nicht eröffnet. Nach genügender Lösung wird das Rectum vorgezogen und sammt Sphincter oberhalb des Tumors amputirt. Der Stumpf wird herabgezogen, um ca. 150° gedreht und mit Seide in die Hautwunde eingenäht. Naht der Vagina und des Dammes, an letzterem 2 Silberdrähte zur Entspannung. Tamponade der Wundhöhle, der Tampon wird zur hinteren Wunde (hinter dem Rectum) hinausgeleitet. Nach der Operation starke Schmerzen, besonders in der Blasengegend, und heftiger Urindrang.

Eine Woche lang nach der Operation täglich geringe Fiebersteigerungen, Abstossung einiger nekrotischer Fettgewebsfetzen und Lähmung der Blase (es muss dauernd katheterisirt werden). Langsame Besserung der Blasenfunction, die erst nach ca. 5 Wochen annähernd normal wird. Glatte Ausheilung der Wunde. Entlassen am 6. März 1898 mit geheilter Wunde. Continenz für festen Stuhl ist genügend, breiiger und flüssiger Stuhl geht spontan ab.

Recidiv: Pat. kommt am 30. August 1899 wieder. Hat seit $^1/_2$ Jahr

erneute Beschwerden, Schmerzen beim Stuhl und starke Verstopfung. Will in letzter Zeit ziemlich mager geworden sein, nachdem sie sich vorher sehr gut erholt hatte.

Status: Ziemlich magere Frau. Im Rectum, ca. 1 cm oberhalb des Analrandes beginnend, ein ca. eigrosser, harter, nicht ulcerirter Tumor an der hinteren Wand zu fühlen, wenig verschieblich.

Operation am 1. September: Anlegung eines Anus praeternat. in bekannter Weise in zwei Zeiten.

16. September Exstirpation des Tumors. Schnitt in der Raphe vor und hinter dem Anus, Umschneiden des Letzteren. Freimachen des Rectums nach oben. Eröffnung des Peritoneums. Das Ablösen des Rectums auf der Rückseite ist sehr schwer, Resection des Steissbeines. Im retrorectalen Raum einige kranke Drüsen. Wiederaufnähen des Peritoneums in entsprechender Höhe, Amputation des Rectums oberhalb des Tumors. Einnähen des Rectums in die Hautwunde mit Drehung um 180° mit Seide und einigen Silberdrähten. Vor und hinter dem Rectum je ein Tampon. Das Rectum heilt glatt ein, die Wundhöhle heilt gut aus. Diesmal keine Blasenstörung, doch wird Pat. 14 Tage lang katheterisirt, damit der Verband nicht beschmutzt werde. 8 Tage lang Opium, dann Ricinus.

6. November Schluss des Anus praeternat.; glatte Heilung.

25. November Entlassen auf Wunsch. Das Rectum ist gut eingeheilt, doch ist vor und hinter demselben noch eine mässig tiefe granulirende Wundhöhle. Continenz fehlt noch.

Nach eingeholter Nachricht fühlt sich Patientin bis heute wohl. Die Wunden sind heil. Continenz nur für festen Stuhl.

Pathol.-anat. Diagnose: Cylinderzellencarcinom.

10. Pauline G., 56 Jahre alt, aus D., aufgenommen am 10. Juni 1895.

Anamnese: Litt an Hämorrhoiden und steter Verstopfung. Hat vor 16 Jahren eine schwere Peri- und Parametritis durchgemacht. In letzter Zeit ist sie sehr abgemagert, hat Schmerzen beim Stuhl und zuweilen Abgang von Blut.

Status: Eigrosser Tumor zwischen Vagina, Damm und Rectum, sehr nahe an den Damm herangehend; Schleimhaut der Vagina und des Rectums intact. Der Tumor ist sehr hart, verschieblich, erscheint sehr circumscript. Die Haut ist normal, die Geschwulst imponirte mehr als Sarkom, weil Haut und Schleimhäute gesund aussahen, doch lautete die pathologisch-anatomische Diagnose auf Carcinom.

Operation: Schnitt am Damm von der Vagina aus nach dem Anus, der circulär umschnitten wird. Man kommt bald auf den Tumor, der, sehr circumscript, nicht den Eindruck eines Carcinoms macht. Vorziehen und Freipräpariren des Rectums (starke Blutung) unter Eröffnen des Peritoneums, das weiter oben wieder auf den Darm aufgenäht wird. Viele Narben im Beckenbindegewebe (von der alten Parametritis) machen die Operation recht schwierig. Annähen des centralen Darmstumpfes an die Haut mit Drehung um 180°. Tampon rings um den Darm, der hinten durch eine Contraincision herausgeleitet wird. Vorn eine Silberdrahtnaht. Vagina zum Theil geschlossen.

Gute Heilung, keine Blasenstörung. Nur am Damm bleibt eine Fistel, die durch eine zweite Operation geschlossen wird.

Am 20. August muss der Anus in Narkose etwas gedehnt werden, weil der Stuhl sich oberhalb ansammelt und nicht recht durchkann. Entlassen geheilt am 30. August. Continenz für festen Stuhl.

Recidiv: Anfang Februar 1899 stellt sich Pat. zur Revision vor. Keine subjectiven Erscheinungen. Es findet sich wieder ein Tumor zwischen Rectum und Vagina. Schleimhäute und äussere Haut intact.

Operation: Incision am Damm und Spaltung bis in die Vagina. Herausschneiden des festen Tumors im Gesunden, wobei die Rectumschleimhaut einen kleinen Defect bekommt, der direct genäht wird. Tamponade der Wunde.

Die Wunde heilt sehr schlecht, Pat. ist sehr nervös und kommt immer mehr herunter. Kein Appetit; starke Verstopfung. Wiederholt Abends Fieber, das auf Abführmittel und Stuhlentleerung stets zurückgeht. Leidet viel an Schmerzen im Unterleib. Eine Untersuchung ergiebt noch einen etwa taubeneigrossen Tumor in der Nähe des linken Ovariums, der als carcinomatöse retroperitoneale Drüse gedeutet wird. Er ist wenig verschieblich, und es wird in Anbetracht des Allgemeinzustandes der Patientin der Versuch aufgegeben, ihren grossen Widerstand gegen eine nochmalige grössere Operation zu überwinden.

Am 30. März wird Pat. auf Wunsch entlassen. Sie hat eine kleine Communication zwischen Rectum und Vagina. Continenz bei der steten Verstopfung befriedigend.

Pathol.-anatom. Diagnose: Plattenepithelkrebs.

Pat. ist im Juli 1899 zu Hause an Recidiv gestorben.

II. Johann O.-D., Ackerer, aus B., 66 Jahre alt, aufgenommen am 4. August 1898.

Anamnese: Will seit 2—3 Jahren Blut im Stuhl bemerkt und beim Stuhl heftige Schmerzen haben. Mässige Abmagerung.

Status: An der Vorderwand des Rectums, nach unten in den Anus übergehend, ein harter Tumor, mit unregelmässiger Oberfläche und wallartigen Rändern. Die obere Grenze lässt sich abtasten.

6. August Operation: Schnittführung vom Steissbeim zum Anus, um denselben herum. Ablösung des Darms hinten und an den Seiten leicht, vorn ist der Tumor mit der Prostata verwachsen, sodass hier Trennung schwieriger. Abtragung des Darmes 3 cm oberhalb des Tumors. Im Ganzen werden ca. 13 cm Darm entfernt. Einnähen des centralen Darmendes in den oberen Wundwinkel. Tamponade. Theilweise Naht der Wunde (mit Draht und Catgut). Verband.

10. August. Die Naht des Rectums hat gehalten. Die Wunde sieht gut aus.

2. September. Secundärnaht. Schluss der Wunde.

6. September. Pat. ist sehr erregt, steht Nachts auf und delirirt. — Chloralhydrat. Lungen und Herz normal. Urin spärlich, sonst normal.

8. September. Katheterisation, Urin alcalisch, wird meist vom Pat. ins Bett gelassen. Puls klein, 100, Urotropin, Fachingerwasser. Beim Katheterisiren kommt man nach rechts in einen falschen Weg, nach links ist es eben möglich, über die kleinapfelsinengrosse Prostata in die Blase zu gelangen.

9. September. Pat. verweigert die Nahrung, trinkt viel. — Blase beim Perkutiren nicht gefüllt.

12. September. Exitus.

Section ergiebt: Darm frei von Tumor. In der Leber keine Metastasen, aber an der Rinde multiple kleine Abscesse. Beide Nieren hydronephrotisch, die rechte Nebenniere hühnereigross. — Cystitis. Prostata kleinapfelgross. Lungen und Herz normal.

Anatomische Diagnose des Tumors: Cylinderzellencarcinom.

12. Josef K., Bäcker, aus Z., 58 Jahre alt, aufgenommen am 5. October 1897.

Anamnese: Vor 17 Jahren Typhus, vor 30 Jahren Pneumonie. Seit 3/4 Jahren kommt dann und wann nach dem Stuhlgang etwas Blut; seit 2 Monaten erschwerter Stuhl; in letzter Zeit öfter Abgang von nur Blut und Schleim. Keine besondere Gewichtsabnahme. Seit 14 Tagen Tenesmus und Drängen ohne Erfolg.

Status: Noch ziemlich kräftiger Mann. Direkt über dem Sphincter ein cirkulärer, ulcerirter Tumor, dessen oberes Ende nicht erreichbar; auf dem os sacrum lässt sich das rings infiltrirte Mastdarmrohr verschieben, vorn scheint es an der Prostata adhärent zu sein.

7. October. Anus praeternat. einzeitig.

12. October. Acute Gastroenteritis.

18. October. Gastroenteritis geheilt.

21. October. Exstirpation des Tumors: Umschneiden des Anus; hinterer Rapheschnitt bis zum os coccygis. Es gelingt, den Tumor allseitig abzupräpariren, auch von der nicht kranken Prostata. Das Peritoneum wird eröffnet und zurückgelagert. Dann wird der Darm herabgeholt, 12 cm abgetragen und nach Gersuny'scher Drehung um 180° mit Seidennähten beiderseits an die Haut angeheftet.

Die hintere Wunde wird mit zwei Silberdrähten zusammengezogen und vorn und hinten vom Anus je ein Tampon eingelegt.

Langsame normale Ausheilung ohne Störung.

13. Dezember. Verschluss des Anus praeternat. Glatte Heilung.

1. Januar 1898. Wunden geheilt. Pat. kann den Stuhl noch nicht zurückhalten. Entlassen.

Pathol.-anat. Diagnose: Carcinoma adenomatosum im Beginn gelatinöser Degeneration.

Pat. ist am 7. August 1898 an Recidiv gestorben.

13. Frau Thekla B., aus E., 38 Jahre alt, aufgenommen am 16. März 1899.

Anamnese: Keine Heredität. Pat. war stets sehr nervös, sonst gesund. Seit ca. 6 Wochen Schmerzen beim Stuhl und ziemlich starker Blutverlust, auch unabhängig von der Defäcation.

Status: Ringförmiges, für den Finger noch durchgängiges, ulcerirtes, gut verschiebliches Carcinom dicht über dem Sphincter, etwa 4 cm breit. Allgemeinzustand noch recht gut.

Operation: Schnitt in der Raphe vor und hinter dem Anus. Umschneiden des Letzteren. Spalten der unteren hinteren Vaginalwand. Der Tumor ist sehr wenig verwachsen, sodass die Isolirung des Rectums sehr

leicht gelingt. Der Sphincter ani wird erhalten und dicht über ihm das Rectum durchtrennt. Entfernen der Analschleimhaut im Bereich des Sphincters. Vorziehen des Tumors (ohne Eröffnen des Peritoneums) und Abtrennen des Rectums oberhalb im Gesunden. Einnähen des Darms in den Musc. sphincter ani, der dann vorn genäht wird. Naht der Vagina. Kein Tampon. An der Rückseite des Darms ein Drain. Am ersten Tag guter Verlauf. Am Morgen des zweiten Tages bekommt Pat. plötzlich starke Herzpalpitationen und grosse Mattigkeit. Puls 200, klein, zuweilen unregelmässig. Kochsalzinfusion, Injection von Kampher und Aether, Excitantien vom Magen aus versagen vollkommen. Die Herzaffection hält 66 Stunden an. Am zweiten Tage wird Brom gegeben, am dritten ebenfalls, darauf Besserung und Rückkehr zur Norm.

Die Wundheilung geht glatt von statten. Am 10. Tage Verbandwechsel. Es zeigt sich eine kleine Eiterretention nach hinten vom Rectum. Die Schleimhaut des Letzteren ist theilweise etwas zurückgerutscht, weshalb sie mit zwei Seidennähten nochmals fixirt wird, um weiteres Rutschen zu vermeiden. Nach vorn vom Anus wird ebenfalls ein Tampon gelegt, worauf eine kleine vorherige Fiebersteigerung zurückgeht. Weitere Wundheilung ganz glatt.

22. April. Geheilt entlassen. Continenz für festen Stuhl gut, für breiigen noch mangelhaft.

Pathol.-anat. Diagnose: Cylinderzellencarcinom.

Pat. ist heute vollkommen wohl, kann festen und breiigen Stuhl gut halten, dünnflüssigen jedoch schlecht.

14. Wilhelm T., 64 Jahre alt, aus R., Ackerer, aufgenommen am 28. März 1899.

Anamnese: Seit 1/2 Jahr bemerkt Pat. eine Verdickung des äusseren Analrings, in letzter Zeitv ermag er den Stuhl nicht mehr zu halten.

Status: Blasser, kachectischer Mann. Der ganze Sphincter ani ist knollig verdickt, hart. Bei Einführen des Fingers in den Anus findet man das Rectum vom Tumor mitbetroffen noch ungefähr 10 cm hoch. Die Geschwulst ist gut verschieblich.

Operation am 29. März: Anlage eines Anus praeternaturalis am Colon desc. zweizeitig.

19. März. Amputatio recti: In Narkose zeigt sich, dass die carcinomatösen Partien bis an die Prostata herangehen. Exstirpation mit vorderem und hinterem Rapheschnitt und Umschneiden des Anus. Beim Abpräpariren von der Urethra wird diese angeschnitten; Einlegen eines Dauerkatheters und Naht der Urethrawunde. Herabholen und Abtragen des kranken Rectums. Annähen des centralen Stumpfes an die Haut. Jodoformgazetamponade und Badehosenverband.

Täglich Blasenspülung. 26. April Cystitis. 2mal tägliche Spülung.

29. April. Im oberen Wundwinkel leichte Eiterung. Incision und Tamponade.

1. Mai. Pat. kommt ins permanente Bad.

4. Mai. Urin reagirt sauer, ist klar, ohne Eiweis.

11. Mai. Pat. kommt aus dem permanenten Bad. Aussehen der Wunden sehr gut. Neuer Verweilkatheter.

15. Mai. Bei der Blasenspülung läuft kein Wasser zurück. Einführen eines neuen Nelaton in Knie-Ellenbogenlage.

16. Mai. Peritonitische Erscheinungen. Bauch leicht aufgetrieben, wenig schmerzhaft, Puls beschleunigt, Zunge feucht. Es fliesst kein Spülwasser aus der Blase zurück. — Excitantien.

21. Mai. Exitus.

Sectionsbefund: Peritonitis purulenta, Pleuritis fibrinosa beiderseits. Lungenödem. Intumescentia lienis acuta. Geringe Erweiterung des linken Nierenbeckens. Eine Perforation ist in der Blase nicht zu finden. Die Schleimhaut der Blase ist fleckig geröthet. Der Katheter liegt in der Blase.

Pathol.-anat. Diagnose des Tumors: Cylinderzellencarcinom.

15. Susanna D., 70 Jahre alt, aus N., aufgenommen am 24. April 1899.

Anamnese: Im Sommer 1898 zuerst Blut im Stuhl bemerkt, von da ab öfter. Seit Weihnachten 1898 Stuhlbeschwerden. In letzter Zeit soll der anfangs bestehende Druck nachgelassen haben, doch nahm Pat. seit 3—4 Wochen im Allgemeinen ab.

Status: Ziemlich dicht über dem Sphincter fühlt man unregelmässige höckerige Tumormassen rings in der Wand des Mastdarms. Der Finger gelangt nicht an das jenseitige Ende. Der Tumor ist gegen die Nachbarschaft verschieblich.

Operation am 27. April. Anus praeternat. in zwei Zeiten.

12. Mai. Amputatio recti: Spaltung der hinteren Scheidenwand und der Raphe nach Rehn-Liermann. Nach Mobilisirung des Darmes und Verschluss des eröffneten Peritoneums wird der Darm resecirt und das obere mit dem unteren Darmende circulär vernäht. Naht der Vaginal- und Perinealwunde bis auf den untersten Wundwinkel, wo der Tampon hinausgeleitet wird.

6. Juni. Es ist eine Rectovaginalfistel entstanden. Spaltung der Narbe vom Damm aus. Anfrischung des Rectaldefectes. Naht. Naht der Vagina und des Perineums bis auf den hintersten Theil. Tamponade.

5. Juli. Schluss des Anus praeternat.

23. Juli. Heilung der Bauchnaht p. prim. Die Rectovaginalfistel ist ebenfalls geheilt. — Entlassen.

Pathol.-anat. Diagnose: Cylinderzellenkrebs. Pat. befindet sich heute wohl. Fester Stuhl kann gehalten werden.

16. Maria K. aus N., 47 Jahre alt; aufgenommen am 6. Mai 1899.

Anamnese: Seit ca. 1 Jahr erschwerten Stuhl, seit ca. 1 Monat Schmerzen bei demselben. Im Winter bemerkte sie einmal Blut.

Status: Nach Passiren des Sphincter kommt der Finger in die erweiterte Ampulle, von hier in einen durch ringförmige Tumormassen verengten Kanal.

Operation am 9. Mai. Anus praeternat. typisch.

8. Juni. Incision nach Rehn. Blosslegung des Rectums. Durchtrennung peripher vom Tumor. Herausschälung des Tumors. Dieser ist mit der hinteren Vaginal- und Uteruswand verwachsen, daher Exstirpation des Uterus und der Ovarien von unten. Trotzdem lässt sich das Rectum

nicht genügend nach unten ziehen. Daher Laparotomie und Ablösung des Mesorectums. Nun wird der Darm leicht nach unten und durch den erhaltenen Sphincter durchgezogen. Einnähen in den Sphincter. Tamponade. Schluss der Laparotomiewunde. Intravenöse Infusion.

9. Juni. Durch anfangs $^1/_2$stündliche, später zweistündliche Kampherinjectionen wurde der Puls auf genügender Stärke gehalten. Wenig Erbrechen. Heute kein Kampher nötig, aber wegen heftigen Durstes subcutane Infusion (1000 g). Per os Excitantien.

11. Juni. Gestern Abend und heute wieder Erbrechen. Puls schlecht trotz Kampher. Leib nicht aufgetrieben. Wenig Schmerzen. Abends Exitus.

Pathol.-anat. Diagnose des Tumors: Cylinderzellenkrebs; im linken Ovarium Metastasen.

Ein Sectionsbericht liegt leider nicht vor.

17. Philipp H. aus P., Schreiner, 50 Jahre alt; aufgenommen am 16. Juni 1899.

Anamnese: Hereditär nicht belastet. Will früher stets gesund gewesen sein. Seit Anfang dieses Jahres Beschwerden beim Stuhl, Obstipation, Tenesmus, Abgang von Schleim und Blut. Keine wesentliche Abmagerung.

Status: Ziemlich kräftiger, sonst gesunder Mann. Dicht über dem Sphincter ein höckeriger, harter Tumor, der den hinteren Theil des Rectums einnimmt, ca. 3 cm breit ist und sich gut umgreifen lässt. Er ist vollkommen beweglich. Oberfläche ulcerirt und leicht blutend.

Operation am 9. Juni. Hinterer Rapheschnitt, Freilegen des Rectums. Da der Tumor bis an den Sphincter herangeht, wird dieser hinten gespalten und das Rectum dicht darüber abgeschnitten. Das centrale Ende wird nun circulär abpräparirt bis ins Gesunde. Das Peritoneum wird nicht eröffnet. Abtrennen des Rectums im Gesunden und Einnähen des centralen Stumpfes mit Knopfnähten in den Sphincter, der vorher von Schleimhaut befreit wurde. Tamponade der hinteren Wunde.

26. Juni. Reactionsloser Verlauf.

2. Juli. Entfernung der Seidennähte. Das Rectum ist gut eingeheilt. Die hintere Wunde sieht rein aus.

14. Juli. Wunde hinten bis auf eine kleine Stelle geschlossen. Continenz noch schwach. Auf Wunsch entlassen.

Pathol.-anat. Diagnose: Cylinderzellencarcinom.

Dem Patienten gehts heute gut. Er kann festen Stuhl halten, flüssigen dagegen gar nicht.

18. Peter B. aus E., Ackerer, 65 Jahre alt; aufgenommen am 3. Juli 1899.

Anamnese: Seit Frühjahr Beschwerden beim Stuhlgang. Blut und Schleim; sonst stets gesund. In letzter Zeit starke Abmagerung. Keine Heredität.

Status: Hagerer, kachectischer Mann, sonst gesund. Dicht über dem Sphincter ein derber, fester, höckeriger, ulcerirter Tumor, leicht blutend, der den ganzen Umfang des Rectums circulär einnimmt, mit der

Umgebung nicht viel verwachsen ist und eine Breite von ca. 6 cm hat. Darüber hinaus kommt man auf gesunde Schleimhaut.

Operation am 5. Juli. Hinterer Rapheschnitt, Freilegen des Rectum und Spalten des Sphincter. Es zeigt sich, dass der Tumor bis dicht an den Sphincter herangeht, sodass von diesem bei der nachfolgenden circulären Umschneidung nur einzelne Fasern stehen bleiben können. Das Rectum wird dann weiter freipräparirt und vorgezogen, das Peritoneum wird in geringer Ausdehnung eröffnet und höher oben wieder aufgenäht. Der Darm wird im Gesunden durchschnitten und das centrale Ende nach Gersuny'scher Drehung um 270° in den Sphincter eingenäht. Vereinigung des Sphincter und Tamponade der hinteren Wunde.

5. Juli.. Guter Verlauf. Leichte Temperaturerhöhung. Opium.

8. Juli. Etwas Röthung an der hinteren Wunde.

12. Juli. Allgemeinbefinden mässig. Schlechter Appetit. Blasse Gesichtsfarbe.

15. Juli. Die Röthung hat zugenommen. Entfernung einiger Nähte. Es zeigt sich eine sacrale Phlegmone mit Nekrose des Unterhautzellgewebes ohne Neigung zum Weiterfortschreiten.

18. Juli. Pat. wird ins Wasserbett verlegt. Pat. erholt sich Anfangs. Allmählich geht der Allgemeinzustand zurück. Die Granulationen werden schlaffer.

1. August. Exitus an Inanition.

Sectionsbefund. Pericarditis fibrosa; Fettherz; Pleuritis fibrosa beiderseits; Schiefrige Induration des linken Oberlappens. Cavernom der Leber. Narbe im Magen. Peritoneum blank.

Pathol.-anat. Diagnose des Tumors: Cylinderzellenkrebs.

19. Gertrud F. aus E., 57 J. alt. Aufgenommen am 30. Aug. 1899.

Anamnese: Pat. ist im Sommer 1895 hier operirt worden. Die damalige klinische Diagnose lautete auf Mastdarmpapillom, doch die pathol.-anat. Untersuchung des extirpirten Tumors ergab schon damals ein Cylinderepithelcarcinom. Bei der damaligen Operation wurde der gestielte Tumor einfach im Speculum vorgezogen, abgeschnitten und die Wunde genäht.

Seitdem war Pat. gesund bis vor 4 Monaten, wo sie wieder Beschwerden beim Stuhl bekam. Seit 1 Monat geht Blut ab.

Status: An der Vorderfläche des Mastdarms einige Centim. oberhalb des Sphincter eine eigrosse, höckrige, mit der hinteren Scheidenwand verwachsene, gegen die Umgebung verschiebliche Geschwulst.

Operation: 1. September 1899. Anus praeternat. zweizeitig.

12. September. Schnitt von der Seitenwand der Vagina aus zum Rectum. Präpariren in die Tiefe. Der Tumor ist derart mit der Vagina verwachsen, dass ein thalergrosses Stück derselben mit entfernt wird. Die hintere Wand des Rectums kann erhalten werden. Ueber einem dicken Drain Naht des Rectums; Naht der Vagina; Tamponade der Wunde vom Damm aus.

24. September. Eine kleine Communication des Darmes mit der Wundhöhle wird angefrischt und genäht.

6. October. Es ist doch noch eine kleine Fistel des Darmes vor-

handen. Patientin wird auf Wunsch auf einige Wochen nach Hause entlassen.

7. December. Wiederaufnahme: Allgemeinbefinden sehr gut. Mastdarm gut verheilt.

7. December. Schluss des Anus praeternat.

21. December. Geheilt entlassen.

Continenz für festen Stuhl gut.

Pathol.-anat. Diagnose: Cylinderzellenkrebs.

Patientin ist am 8. October 1900 an Recidiv resp. Metastasen gestorben.

20. Elisabeth Sch. aus F., 38 J. alt. Aufgenommen am 11. September 1899.

Anamnese: Seit mehreren Monaten Schmerzen beim Stuhl und Blutabgang.

Status: Circa 5 cm oberhalb des Sphincter findet sich ein circulärer, höckeriger, harter Tumor im Rectum, für den Finger nicht durchgängig, leicht verschieblich.

Operation am 13. September: Anus praeternat.

29. September. Schuchardt'scher Schnitt, der wegen des hohen Sitzes des Tumors über das os coccygis hinaufgeführt wird. Resection des Letzteren. Grosser Blutreichthum. Das Peritoneum wird eröffnet und oben auf den Darm wieder aufgenäht. Circa 6 cm des Darmes werden resecirt. Naht des Darmes. Naht der Vagina. Tamponade der Wunde.

Der Tumor ist nicht ganz ringförmig; an der Rückseite des Darmes ist noch eine ca. 1 cm breite gesunde Schleimhautbrücke. Keine Drüsenmetastasen.

18. October. Die Heilung verläuft glatt. Die Darmnaht ist fest, die Wundhöhle verkleinert sich. Pat. wird auf Wunsch auf einige Wochen entlassen.

Wiederaufnahme am 23. November 1899. Es besteht noch eine kleine Fistel in der Analspalte neben der Kreuzbeinspitze, die ca. 8 cm weit neben dem Darm in die Tiefe führt und wenig secernirt.

28. November. Schluss des Anus praeternat. Spaltung der Fistel am os sacrum. Resection des untersten Kreuzbeinwirbels.

30. November. Es gehen Flatus ab. Leib weich und nicht schmerzhaft.

18. December. Geheilt entlassen.

Pathol.-anat. Diagnose: Cylinderzellenkrebs. Pat. ist heute ganz wohl. Continenz ist gut.

21. Wilhelmine K. aus H., 52 J. alt. Aufgenommen am 29. September 1899.

Anamnese: Seit Monaten Schmerzen beim Stuhl; Blutbeimengung. In der letzten Zeit Verschlimmerung.

Status: Dicht über dem After eine höckerige ringförmige, circa 6 cm breite, harte, etwas gegen die Nachbarschaft verschiebliche Mastdarmgeschwulst, mit der Scheide verwachsen.

Operation am 4. September: Schnitt, der die verwachsene Rückwand der Vagina mit entfernt, bis zum Anus, der umschnitten wird; nach rückwärts Fortsetzung des Schnitts bis über das Steissbein, das resecirt wird. Freipräpariren des Tumors. Der Darm wird nach Eröffnung des Peritoneums herabgeholt, circa 20 cm oberhalb des Anus amputirt und der centrale Stumpf an die Haut angenäht. Tamponade der Wunde unter Liegenlassen einiger sehr tiefer Klemmpincetten (zur Abkürzung der Operation wegen schlaffen Pulses).

Unter Kampherinjection und Kochsalzinfusion hat sich Pat. Abends etwas erholt. Puls 104, noch recht klein.

Der Tumor ist ringförmig, circa 7 cm lang; hochhinaufreichende perirectale Drüsenstränge.

5. October. Trotz nochmaliger Kochsalzinfusion und fortdauernder Excitantien wird Pat. immer schwächer und stirbt Nachmittags 2 Uhr.

Pathol.-anat. Diagnose: Cylinderzellenkrebs.

Die Section ergiebt: Anämie der inneren Organe; Pleuritis fibrosa dextra; Stenose der Aorta; Struma colloides.

22. Catharina A. zu S., 48 J. alt. Aufgenommen am 6. Nov. 1899.

Anamnese: Seit circa 3 Monaten Abgang von Blut und Schleim beim Stuhl und Schmerzen. Beträchtliche Abmagerung.

Status: Ziemlich hochsitzender, in Zerfall begriffener, verschieblicher, harter Rectumtumor. Pararectale Drüsen nicht zu fühlen.

Operation am 7. November. Anus praeternat.

27. November. Exstirpation des Tumors mit dem Schuchardt'schen Schnitt (von der Vagina aus links am Anus vorbei bis zum Steissbein). Eingehen in die Tiefe, Ablösen der Haut mit dem Sphincter externus (Durchschneiden des Rectums ca. $1^1/_2$ cm oberhalb des Anus) und Zurückhalten des Lappens incl. Anus nach rechts. Dann Isoliren des Tumors mit Eröffnen des Peritoneums, das oberhalb wieder aufgenäht wird. Herabholen des Darms und Abschneiden oberhalb des Tumors. Abpräpariren der Analschleimhaut aus dem Ring und Durchziehen des centralen Darmstumpfes durch diesen und Einnähen daselbst. Naht der Vagina. Tamponade der übrigen Wunde. Glatte Heilung.

3. Januar 1900. Schluss des Anus praeternat.

19. Januar 1900. Geheilt entlassen. Continenz für festen Stuhl.

Path.-anat. Diagnose: Cylinderzellencarcinom. Die Patientin ist heute wohl. Die Continenz ist eine fast normale.

23. Frau G. Mathias, 45 J. alt. Aufgenommen am 13. Dec. 1899.

Anamnese: Pat. hatte früher Hämorrhoiden, litt stets an Verstopfung. In den letzten Monaten spürte sie Schmerzen beim Stuhl und öfters Abgang von Blut mit dem Stuhl. Sie ist wenig abgemagert und fühlt sich sonst ziemlich wohl.

Status: Recht gut aussehende Frau, gutes Fettpolster. Circuläres, hartes, mässig ulcerirtes, gut verschiebliches Carcinom dicht über dem Anus.

Operation: Schnitt von der Vagina aus, am Damm entlang, links am Anus vorbei bis zur Steissbeinspitze (Schuchardt'scher Schnitt). Abpräpariren von Vagina und Damm vom Tumor. Zurückklappen der Haut nach rechts. Durchschneiden des Darmes direct über dem Sphincter.

Eindringen in die Tiefe unter sehr starker Blutung. Es gelingt, den Tumor zu isoliren ohne Eröffnung des Peritoneums. Excision des Tumors. Entfernung der Schleimhaut des Analstumpfes und Durchziehen des Rectums durch denselben; Einnähen mit Seide. Naht der Vagina und Tamponade der übrigen Wundhöhle.

Pat. erholt sich von dem starken Blutverlust sehr bald.

Der Stuhl ist durch Opium nicht anzuhalten, sondern fliesst stets weiter aus. Bald kommt auch Stuhl zur Vagina und zur Wunde heraus. Pat. bekommt Fieber, die Nähte werden geöffnet und es zeigt sich, dass in alle Theile der Wunde Koth eingedrungen ist. Es wird jetzt (20. December) nachträglich ein Anus praeternat. angelegt. Gründliche Reinigung der Wunde. Ein kleiner Theil der hinteren Darmwand ist gangränös geworden. Das Fieber geht herunter. Am nächsten Tage wird noch ein Drain in die Kreuzbeinhöhlung gelegt, woher Eiter kommt. Nach 10 Tagen Reinigung der Wunde. Secundärnaht der Darmfistel, die glatt heilt. Schluss des Anus praeternat. Eiterung der Bauchwände und Zurückbleiben einer Kothfistel. Die Pat. ist sehr nervös geworden und will um jeden Preis nach Hause. Mehrere Tage vor der festgesetzten Abreise zeigen sich zwei kleine papilläre Excrescenzen in der Narbe, die excidirt werden und sich als Recidiv erweisen. Trotzdem ist Pat. nicht hier zu halten und wird auf einige Zeit entlassen (28. März 1900). Pat. bleibt bis zum 7. October 1900 zu Hause und kommt dann mit ausgedehntem Recidiv zurück. Letzteres umfasst den unteren Theil des Rectums und der Vagina, zwischen denen eine Communication besteht. Die Dammwunde ist nie ganz heil gewesen und jetzt ganz carcinomatös.

Operation: Wiedereröffnen des Anus praeternat., dann Exstirpation des Tumors. Umschneiden der ganzen erkrankten Partie incl. Anus von der Vagina aus mit zwei Schnitten, die hoch in der Vagina beginnen, zu beiden Seiten des Tumors vorbeigehen und sich am Steissbein wieder treffen. Vorgehen in die Tiefe, praeparando; dabei zeigt sich, dass der Tumor oberflächlicher sitzt, als man zuerst angenommen hatte. Nach Eröffnen des Peritoneums gelingt es relativ leicht, ihn herabzuholen und zu isoliren. Resection des erkrankten Analtheiles; circa 15 cm Darm fällt weg. Der centrale Stumpf wird an den rechtsseitigen Hautrand angenäht. Der linke Hautlappen steht stark über und wird durch einen senkrecht zum ersten Schnitt zum Tuber ischii laufenden Schnitt entspannt, worauf die beiden so entstehenden dreieckigen Hautlappen in die Tiefe der Wundhöhle hineingeklappt und dort mit Seidennähten situirt werden können. Tamponade der übrigen Wunde.

Die Wunde granulirt gut zu. Der Darm heilt glatt an.

Pathol.-anat. Diagnose des Tumors: Cylinderepithelkrebs.

24. Eugenie K. aus K., 51 J. alt. Aufgenommen am 25. April 1900.

Anamnese: Vater starb an „Magenverhärtung", Geschwister tuberculös. Pat. hat Typhus gehabt, sonst körperlich gesund. Vor 4 Jahren starb ihr Mann, darauf wurde sie psychisch krank und brachte 10 Monate in einer Irrenanstalt zu. Wegen schwerer Sorgen recidivirte die Melancholie und Pat. war deswegen bis jetzt 7 Monate in der hiesigen Irrenanstalt, wo eine bisher für Hämorrhoiden gehaltene Geschwulst am After, die sich seit 8 Monaten verhärtete, als Carcinom erkannt wurde.

Status: Gesichtsfarbe und Ernährungszustand verhältnissmässig gut. Am Anus eine einem Hämorrhoidenbündel ähnliche Hervorragung, hart und höckerig, circulär, circa 5 cm nach oben sich erstreckend. Seit einigen Monaten wässerig-blutiger Ausfluss.

Operation am 27. April 1900. Amputatio recti. Umschneiden des Anus. Zum Theil scharfes, zum Theil stumpfes Eindringen in die Tiefe. Amputation etwa 12 cm hoch. Zur Exstirpation eines in die Höhe ziehenden Lymphstranges wird das Peritoneum eröffnet und höher oben wieder auf den Darm aufgenäht. Herabziehen des Rectums. Vorn und hinten Einlage eines Jodoformdochtes. Annähen des freien Randes des Levator ani an das Rectum zum Ersatz für den Sphincter. Verkleinern des Wundtrichters durch mehrere Etagennähte, dann Verkleinern der Hautwunde durch einige Seidennähte. Annähen des freien Endes des Rectums an die Haut. Einlegen eines dünnen Darmrohres. Verband.

9. Mai. In den ersten Tagen nach der Operation etwas Fieber. Es hatte sich ein Abscess zwischen Vagina und Rectum gebildet, der nach ersterer durchbrach. Nach Erweiterung dieser Durchbruchsöffnung Abfall des Fiebers.

19. Mai. Rectum in der Wunde gut eingeheilt. Aeussere Wundhöhle in guter Granulation.

24. Juni. Pat. wird als geheilt entlassen.

Sie merkt immer, wenn der ziemlich harte Stuhl kommt, und kann dann rechtzeitig den Abort aufsuchen. Pat. hat an Gewicht zugenommen. Aussehen gut.

Pathol.-anat. Diagnose des Tumors: Cylinderzellencarcinom.

Pat. ist bis heute gesund.

25. Wilhelmine G. aus E., 52 J. alt. Aufgenommen 31. Juli 1900.

Anamnese: Gesunde Familie. Seit circa $^1/_2$ Jahr leidet sie an Stuhlbeschwerden, Schmerzen beim Stuhl, zuweilen Blutbeimengungen. Sie will 13 Pfund abgenommen haben.

Status: 4 cm oberhalb der Analportion eine ringförmige Verhärtung, verschieblich; der obere Rand ist mit dem Finger zu erreichen.

Operation: Amputatio recti mit dem Schuchardt'schen Schnitt. Nach Lösung des Rectums Amputation desselben 2 cm oberhalb des Anus. Nach Eröffnung des Peritoneums und Wiederaufnähen desselben höher oben auf den Darm, Herabholen des Letzteren, so dass derselbe nach Entfernung eines den Tumor enthaltenden Stückes von 10 cm bequem durch die der Schleimhaut beraubte Analportion durchgezogen werden kann. Befestigen an der äusseren Haut durch Drahtnähte. Vorn und hinten Jodoformtamponade.

5. August. Tamponwechsel. Naht gut.

10. August. Nach jedem Stuhl Sitzbad. Die Wunde granulirt gut.

29. August. Mit idealem Resultat entlassen. Gutes Aussehen. Continenz normal.

Pathol.-anat. Diagnose des Tumors: Cylinderzellencarcinom.

Pat. befindet sich heute ganz wohl.

26. Elisabeth R. aus O., 55 J. alt. Aufgenommen am 27. December 1900.

Anamnese: Gesunde Familie. 5 mal Lungenentzündung gehabt.

Sonst gesund. Seit 10 Monaten Beschwerden beim Stuhl, der nur mehr in kleinen Bröckeln entleert wurde und nur durch Abführmittel zu erzielen war. Seit 7 Monaten öfter Blut im Stuhl.

Status: Kräftige, gesund aussehende Frau. Im Rectum circa 8 cm oberhalb des Anus ein circulärer, harter Tumor, leicht verschieblich.

Operation am 2. Januar 1901. Amputatio recti mit dem Schuchardt'schen Schnitt. Tampon im Anus. Loslösen des Rectums leicht nach Eröffnen des Douglas. Nach Wiederaufnähen des Peritoneums höher oben auf den Darm Amputation eines circa 10 cm langen Darmstückes. Scheidennaht und Einnähen des Mastdarmes in die ihrer Schleimhaut beraubte Analportion. Jodoformgazestreifen zwischen Vagina und Rectum.

13. Januar. Wegnahme des Tampons. Pat. ist bis jetzt verstopft gehalten worden. Heute spontan Stuhl.

19. Januar. Wunde völlig geheilt. Entlassen mit normaler Continenz.

Pathol.-anat. Diagnose des Tumors: Cylinderzellencarcinom.

Diese Krankengeschichten beschreiben also 26 Fälle mit zusammen 31 Operationen (5 Recidivoperationen). Eine Zusammenstellung der wichtigsten Punkte ergiebt Folgendes: Die Vorbereitung zur Operation bestand in einmaliger Darreichung von 20 ccm ol. Ricini, einem prolongirten Bade nach erfolgtem Stuhl und am Morgen des Operationstages 15 Tropfen Tct. opii spl. Eine der wesentlichsten Vorbereitungen für die Exstirpation eines Rectumcarcinoms ist die von Herrn Geheimrath Schede zuerst empfohlene, der Hauptoperation voraufzuschickende Anlegung eines Anus praeternaturalis am Colon descendens in der Linea alba lateralis sinistra. Da diese Voroperation eine principielle Anwendung nur bei den sacralen Exstirpationen findet, werde ich näher erst bei Besprechung dieser auf sie eingehen. Unter den 31 perinealen Operationen sind 8 (9, 12, 14, 15, 16, 19, 20, 22), denen ein Anus praeternat. vorausgeschickt wurde, bei Fall 23 musste derselbe einige Tage nach der Hauptoperation nachträglich angelegt werden, weil hier Opium und andere Antidiarrhoïca gänzlich versagten und eine ausgedehnte Kothphlegmone im Beckenbindegewebe entstanden war. Ein Anus praeternat. wurde bei der perinealen Methode dann vorausgeschickt, wenn nach Lage der Sache anzunehmen war, dass eine eigentliche Resection gemacht werden würde, also das anale Darmstück so gross war, dass eine Vereinigung desselben mit dem centralen Stumpf, nicht ein Einnähen des Letzteren in den von Schleimhaut befreiten Anus, resp. nach Wegfall desselben an die Haut, in Frage kam. In diesem Falle hat die Kothsäule eine mehr oder weniger hochgelegene Darmnaht zu passiren und da in der Naht oder deren Nähe erfahrungsgemäss am ersten Darmdefecte entstehen, ist die Gefahr einer Kothphlegmone hier wesentlich grösser, als wenn, wie bei reinen Amputationen, dem Koth eine nahtlose Passage bis vor den Anus geboten ist.

Die perineale Operation wird in Steinschnittlage gemacht. Die Wahl des Hautschnitts richtet sich nach der Grösse und dem Sitz des Tumors.

Die Methode des vorderen und hinteren Rapheschnitts mit circulärer Umschneidung des Sphincters wurde acht Mal gemacht (Fälle 1, 3 [2 ×], 4, 5, 6, 14, 24); die circuläre Umschneidung des Anus mit nur hinterem

Rapheschnitt kam sechs Mal zur Anwendung (Fälle 2, 7, 11, 12, 17, 18); die Rehn'sche Operation mit Spaltung der Vagina wurde elf Mal gemacht (8, 9 [2 ><], 10 [2 ><], 13, 15, 16, 19, 21, 26 [Recidivoperation]), der Schuchardt'sche Schnitt fünf Mal (Fälle 20, 22, 23 [erste Operation], 25 und 26).

Eine genaue Scheidung der Indication zur Dieffenbach'schen und Rehn'schen Operation besteht nicht, viele Fälle lassen sich sowohl nach der einen wie nach der anderen Methode operiren. Hier wurden manche Fälle nach der Ersteren begonnen und, wenn sich bei Lösung des Tumors grössere Schwierigkeiten herausstellten, die Vagina noch nachträglich gespalten. In den Fällen, wo wir mit dem Perinealschnitt allein auskamen, handelte es sich um nicht sehr ausgedehnte, am Anus selbst oder dicht oberhalb sitzende Tumoren. Die sechs Fälle, bei denen zu der circulären Umschneidung des Anus nur der hintere Rapheschnitt zugefügt wurde, betrafen alle Männer, bei denen der Tumor am Anus oder dicht über ihm sass, bei 17 überhaupt nur die hintere Wand einnahm. Bei Männern ist das Plus an Raum und Uebersichtlichkeit, welches man durch Spalten des Perineums bekommt, nicht sehr gross, dieser Eingriff aber oft recht blutig und wegen der Nähe der Urethra, Prostata und der Samenblasen nicht ganz ungefährlich. Daher gilt hier im Allgemeinen das Princip für das männliche Geschlecht: Ist der Anus mitergriffen und reicht der Tumor nicht hoch hinauf, so kommt man mit dem hinteren Rapheschnitt und Umschneiden des Anus, event. unter Hinzufügung der Steissbeinresection, aus; sitzt der Tumor hoch, so tritt an die Stelle der perinealen Methode die sacrale.

Unsere Fälle zeigen zwei Ausnahmen von dieser Regel, 3 und 14. In beiden ging der Tumor fast bis an die Prostata heran, bei der Operation (mit hinterem und vorderem Rapheschnitt) wurden in Fall 3 Prostata und Samenblasen angeschnitten, bei Fall 14 die Urethra. Eine für weibliche Patienten mit gesundem Spinctertheil sehr geeignete Schnittführung ist die Schuchardt'sche. Der Schnitt spaltet die hintere Vaginalwand so hoch als nöthig, geht dann am Damm entlang und in etwa Fingerbreite links am Anus vorbei zur Raphe posterior, wo er wieder beliebig weit zum Steissbein verlängert wird. Von diesem Schnitt aus wird der Darm oberhalb des Sphincter abgetrennt und letzterer in einem Hautmuskellappen nach rechts herübergeklappt. Dann wird der Tumor isolirt und excidirt und der centrale Darmtheil durch den von Schleimhaut entblössten und zurückgeklappten Sphincter durchgezogen. Ein Hauptvorzug dieser Methode ist die Erzielung einer guten Continenz (der Sphincter wird nicht verletzt).

Die einzelnen Acte der Operation gestalteten sich nach den allgemein gültigen Regeln. Eine Tamponade des Darms, wie sie Rehn stets macht, wurde selten angewendet. Der Tumor markirt den Darm genügend und ein Ausfliessen von Carcinomjauche in die Wunde wurde event. durch provisorisches Zunähen des pheripheren Endes des zu exstirpirenden Darmtheiles verhindert. Das Vordringen in die Tiefe geschieht theils scharf, theils stumpf, sich spannende Gewebe werden mit der Scheere getrennt, event. nach vorherigem Anlegen von Péans oder Abbinden stärkerer Stränge durch Catgutfaden mit Hülfe des Dechamps'schen Schlingen-

führers. Der Darm wird stets recht gründlich mobilisirt, eine Eröffnung des Peritoneums wird nicht gescheut.

In unseren Fällen wurde 17mal (54,83 %) das Peritoneum eröffnet (Fälle 2, 3 [Recidivoperation], 4, 5, 7, 9 [Recidivoperation], 10, 11, 15, 18, 20, 21, 22, 23 [Recidivoperation], 24, 25, 26). Nach Herabholen des Darms wird das Peritoneum höher oben sofort wieder mit feiner fortlaufender Catgutnaht auf den Darm aufgenäht und dadurch die Bauchhöhle geschlossen. Die Gefahr einer Eröffnung des Peritoneums kann heute nicht mehr als gross angesehen werden, dagegen ist die Erleichterung der Operation durch die erreichte Beweglichkeit des Darms eine sehr grosse, letzterer wird häufig sofort ganz lose, und dadurch werden die Chancen der Heilung der Darmnaht sicher erhöht, wie auch Arnd schon hervorgehoben hat. Für eine sichere Asepsis ist wohl jedenfalls das directe Wiederaufnähen des Peritoneums das Rathsamste. Andere Operateure tamponiren resp. drainiren die Peritonealwunde. Von unseren Fällen haben wir einen (Nr. 14) an Peritonitis verloren, und gerade bei dem war das Peritoneum nicht eröffnet worden. Die Peritonitis trat erst einen Monat nach der Operation auf, die Section ergab für das Entstehen derselben keinen Anhalt.

In allen 17 Fällen, in denen das Peritoneum eröffnet wurde, gelang es ziemlich leicht, dasselbe wieder aufzunähen; peritonitische Erscheinungen traten niemals auf. Sehr anfechtbar dürfte wohl die Ansicht von Heineke sein, der es nicht für richtig hielt, das Peritoneum zu nähen, „denn von dieser Seite ist ein Eindringen von Schädlichkeiten in die Wundhöhle nicht zu fürchten". Er hält es sogar für vortheilhaft, dass noch einige Stunden nach der Operation die Communication zwischen Wund- und Peritonealhöhle fortbesteht, „es kann dann Blut und seröses Secret aus der Wundhöhle in das Peritoneum eindringen, dort wird es leichter resorbirt werden, während es in der Wundhöhle längere Zeit stagnirend einen günstigen Nährboden für pathogene Mikroorganismen abgeben könnte. Die Communication mit der Bauchhöhle ersetzt also gewissermassen die Drainage der Wunde." (!) Das Secret einer möglicherweise nicht ganz reinen Wunde absichtlich nach dem Peritoneum zu leiten, dürfte doch ein etwas gewagtes Experiment sein.

Unter Umständen kann das Schliessen des Peritoneums sehr schwierig oder wenigstens sehr zeitraubend sein; bei unseren perinealen Fällen ist der Schluss stets gelungen, bei mehreren sacralen jedoch musste der Versuch aufgegeben werden und wurde dann eine Mikulicz'sche Beuteltamponade gemacht.[1])

Das Steissbein wurde in 7 von unseren Fällen = 22,58 Proc. resecirt. Ein übler Einfluss auf die Continenz wurde nicht constatirt, im Gegentheil, von den Fällen (1, 2, 6, 7, 9 [Recidivop.], 20, 21), wo das Steissbein fortfiel, war in 1,6 und 20 eine fast vollkommene Continenz, in 7 und 9 eine solche für festen Stuhl das Resultat; 2 und 21 starben bald nach der Operation. Schlange, Levy und andere besorgen eine Beeinträchtigung der Continenz durch die Entfernung des Steissbeins,

1) Diese unsere Erfahrung bestätigt die Behauptung Liermann's, dass bei der perinealen Methode der Schluss des Peritoneums leichter sei, als bei der sacralen; was auch deshalb natürlich ist, weil die sacrale Operation stets bei höherem Sitz gemacht wird.

weil dadurch ein Ansatzpunkt der Sphincter und eine wesentliche Stütze der Beckenweichtheile weggenommen würde. Levy will aus diesem Grunde und um den Levator ani zu schonen, dem Tumor mit einem bogenförmigen Querschnitt über das untere Kreuzbein zu Leibe gehen, dem dann eine temporäre Durchtrennung des Kreuzbeins unterhalb des 4. Sacralloches und ein Zurückklappen dieses Haut-Muskel-Knochenlappens nach unten folgt. Schlange hat von demselben Gesichtspunkte aus eine ähnliche Methode erfunden. Aus unseren Fällen ist, wie gesagt, eine Veranlassung zur Schonung des Steissbeins nicht herzuleiten.

Eine vollkommene Continenz kann natürlich nur bei erhaltenem Sphincter erzielt werden. In unseren Fällem musste derselbe 12mal = 38,7 Proc. mitentfernt werden. (Fälle 2, 3, 4, 5, 9, 10, 11, 14, 18, 21, 23 [2. Operation] und 24). In diesen Fällen wurde meist zur Erzielung einer gewissen Continenz die Drehung des Darmstumpfes nach Gersuny gemacht, mehrere Male wurde auch der Darm vor seinem Ausgang verengert durch kleine, die Wände des Rohres einstülpende Nähte. In Fall 10 war die dadurch erzielte Verengerung zu stark geworden, sodass später in Narkose eine digitale Dehnung der Analöffnung gemacht werden musste, worauf die Continenz bei der steten Verstopfung der Patientin eine gute war.

Bei Fall 2 wurde nach Witzel Continenz dadurch erstrebt, dass der centrale Darmtheil durch einen Schlitz in den linken Glutäen gezogen wurde. Leider konnte der Erfolg nicht beobachtet werden, da Pat. den Eingriff nicht überstand (gestorben an Pneumonie).

In den Fällen, in denen der Sphincter erhalten wurde, wurde meist der centrale Darmtheil in ihn eingenäht, sei es, dass bei der Operation der Sphincter gespalten und der Anus sofort von Schleimhaut entblösst worden war, sei es, dass er ganz intact blieb (wie bei der Schuchardt'schen Methode) und nachträglich von Schleimhaut entblösst wurde. Gersuny spaltet (nach Sternberg) stets den Sphincter, weil dadurch die Operation abgekürzt wird und die temporäre Ausserdienststellung des Muskels für die Einheilung des Darmes von Vortheil sei. Auch Heineke empfiehlt die hintere Spaltung des Sphincter, damit der Stuhl guten Abfluss hat. In unseren Fällen wurde die Spaltung nur bei 8 und 13 vorgenommen. Bei Fall 15 und 20 wurde der periphere Darmstumpf erhalten und mit dem centralen cirkulär vernäht (vorherige Anlegung eines Anus praeternat.). — Das Einnähen des Darms geschieht mit Seidenknopfnähten, zuweilen, bei grösserer Spannung, werden einige Drahtnähte zwischengeschaltet, die zweifellos wegen ihrer Starrheit weniger leicht einschneiden und daher einem Zurückweichen des Darmes mit Erfolg entgegenwirken. Nach Versorgung des Darmes wird die pararectale Wundhöhle gut mit Jodoformgaze tamponirt und letztere entweder nur retrorectal, bei grösserer pararectaler Wundhöhle auch vor dem Anus zu einer Oeffnung hinausgeleitet, die übrige Wunde wird primär genäht. In geeigneten Fällen, natürlich nur bei zweifelloser Asepsis, wird die Wundhöhle durch versenkte Etagennähte verkleinert. Koenig vernäht den grössten Theil der Wunde durch tiefgreifende Seidennähte und drainirt die Tiefe zur Abkürzung der Heilungsdauer und Erzielung späterer besserer Function, während v. Bergmann die Naht verschmäht und alles mit Jodoform-

gaze tamponirt. Pararectale Drains werden bei uns selten eingelegt. In Fall 5 wurde ein solches zu einer besonderen Contraincision hinausgeleitet. Ein Darmrohr ist bei dem Princip, bei Nähten in der Continuität des Darmes den Stuhl durch einen Anus praeternat. abzuleiten, wohl überflüssig. Am Damm werden bei einigermassen stärkerer Spannung mehrere starke Silberdrahtnähte zur Entlastung der Hautnaht angelegt, die etwa nach 8 Tagen, zugleich mit dem ersten Tamponwechsel entfernt werden. Der Tamponwechsel wird stets unter Irrigation mit warmer Salicylsäurelösung (1 : 600) vorgenommen, wodurch zweifellos die Lösung des Tampons schmerzloser und unblutiger und die Reinigung der Wundhöhle von Secret, eingeschmolzenen Gewebsmassen und ev. Kothpartikeln am leichtesten bewerkstelligt wird.

Von grosser Bedeutung, besonders in der ersten postoperativen Periode, ist die Function der Blase. Eine postoperative Lähmung der Blase trat bei uns ein in Fall 5 (6—7 Wochen lang), in Fall 7 (3 Wochen lang) und Fall 9 (6 Wochen lang). Nach der angegebenen Zeit trat von selbst allmähliche Restitutio ad integrum ein. Eine Cystitis bekam von diesen Fällen keiner, wohl aber Fall 11, der 1 Monat nach der Operation vollkommen dement wurde und deshalb katheterisirt werden musste. Er starb nach einigen Tagen. Bei Fall 14 wurde bei der Operation die Urethra verletzt und ein Dauerkatheter eingelegt. Er bekam ebenfalls eine Cystitis.

Frauen werden bei uns, um eine Beschmutzung des Verbandes und der Wunde zu verhüten, stets ca. 14 Tage lang (mindestens bis zur Entwickelung guter Granulationen und Heilung der primären Nähte) katheterisirt.

Die Heilung des Darmes ging in den meisten Fällen glatt von statten; bei Fall 1 und 7 enstand eine kleine Darmfistel, die bald von selbst heilte; Fall 10 bekam nach der zweiten Operation eine Rectovaginalfistel, die, weil Pat. schon ein inoperables Recidiv resp. Metastase hatte, sich selbst überlassen wurde; bei 15, 19 und 23 wurde eine Fistel secundär angefrischt und genäht, mit positivem Erfolg.

Auf diese postoperativen Darmdefecte wurde ich bei den sacralen Operationen, die dieselben leider häufiger und in schwererer Form im Gefolge haben, noch zurückkommen.

Die Dauer der Krankenhausbehandlung betrug bei 22 in Betracht kommenden Fällen (die geheilt oder fast geheilt entlassen wurden) zusammen 1297 Tage oder im Durchschnitt 59 Tage. (Hier ist zu berücksichtigen, dass bei 7 von diesen Patienten ein Anus praeternat. gemacht und wieder geschlossen wurde, worauf für jeden Fall mindestens 4 Wochen gerechnet werden müssen. Zieht man dies ab, so bleiben als Durchschnittsdauer des Krankenhausaufenthaltes 51 Tage. Bei Vergleichen mit anderen Operateuren würde letztere Ziffer in Betracht kommen, z. B. giebt Stierlin für Zürich im Mittel 8,4 Wochen an, also 59 Tage.

Erfolg der Operation:

Im directen Anschluss an die Operation starben von 31 Patienten 3 (Nr. 3 [Recidivoperation], 16 und 21), alle an Collaps; während des späteren Krankenlagers starben noch 4 (Nr. 2 an Pneu-

monie, 11 ohne deutliche Todesursache, 14 an spät auftretender Peritonitis, 18 an langsamer Entkräftung); also Todesfälle im Anschluss an die Operation 7 von 31 Operationen = 22,58 Proc.

Ich möchte hier als wohl bemerkenswerth hinzufügen, dass von den 7 Todesfällen 6 auf die Chirurgische Universitätsklinik entfallen und nur einer (Nr. 3) auf das St. Johanneshospital (die Operationen vertheilen sich 16 : 15), was vielleicht erwähnenswerth ist, weil die 15 Fälle des Hospitals fast alle zur Privatpraxis des Herrn Geheimrath Schede gehörten, also sich aus den besser situirten Gesellschaftskreisen recrutirten, während die klinischen Patienten fast durchweg dem Kleinbürger-, resp. Bauern- und Arbeiterstande angehörten. Die wesentlich besseren Lebensverhältnisse der ersteren Patienten spielen also hier wohl eine wichtige Rolle, besonders wenn man bedenkt, dass die Todesursache meist Collaps war. Zudem lässt sich im Allgemeinen wohl behaupten, dass ein Kranker, der von finanziellen Rücksichten unabhängig ist, dem die monatelangen Verpflegungskosten nichts ausmachen, und dessen Familie eine Zeitlang ohne seine Arbeit leben kann, sich eher zur Operation entschliesst, als der Arme, der heute verdienen muss, was er morgen ausgiebt.

Ueber das spätere Schicksal der die Operation und Nachbehandlung überlebenden Patienten ist Folgendes zu sagen:

Ein Recidiv bekamen: Nr. 1 nach 8 1/2 Monat, Nr. 3 nach 3/4 Jahren, Nr. 4 zwei Monate nach der ersten, 10 1/2 Monate nach der zweiten Operation, Nr. 5 nach 10 Monaten, Nr. 8 nach 1 1/2 Jahr, Nr. 9 1 Jahr nach der ersten Operation, Nr. 10 8 Monate nach der ersten Operation, Nr. 12 nach 8 Monaten, Nr. 23 4 Monate nach der ersten Operation.

Also Eintritt von Recidiv 10 mal = 32,26 Proc., und zwar im Durchschnitt nach 10 Monaten. Die übrigen Patienten sind recidivfrei, nämlich:

Nr. 1 nach der 2. Operation seit 4 1/4 Jahren.
Nr. 6 nach 3 Jahren 1 Monat.
Nr. 7 nach 3 Jahren.
Nr. 9 nach der 2. Operation 1 Jahr 4 Monate.
Nr. 13 nach 1 Jahr 9 Monaten.
Nr. 15 nach 1 Jahr 8 Monaten.
Nr. 17 nach 1 Jahr 6 Monaten.
Nr. 19 nach 1 Jahr 4 Monaten.
Nr. 20 nach 1 Jahr 3 Monaten.
Nr. 22 nach 1 Jahr 1 Monat.
Nr. 23 nach der 2. Operation 3 Monate.
Nr. 24, 25, 26 seit ganz kurzer Zeit.

Eine Heilungsdauer von 3 Jahren und mehr haben also von 21 die Operation überstehenden Fällen 3 = 12,5 Proc. Eine Heilungsdauer von 2 Jahren haben ebenfalls 3. Eine solche von 1 1/2 Jahr haben 6 = 25 Proc. Ueber 1 Jahr leben recidivfrei 10 = 41,66 Proc.

Ein Vergleich mit den Resultaten anderer Operateure nur in Bezug auf die perineale Methode ist, wie oben schon bemerkt, sehr schwer, da über die Frage, ob die eine oder andere Operation als perineal oder sacral zu bezeichnen sei, leider keine Uebereinstimmung herrscht. Ich komme auf die vergleichende Statistik am Schlusse der Arbeit noch zurück.

In Betreff der Continenz ist Folgendes festzustellen: Drei Patientinnen (Nr. 20, 25 und 26, Operation unter Erhaltung des Sphincter mit dem Schuchardt'schen Schnitt) bezeichnen ihre Continenz als normal, bei Nr. 22, in derselben Weise operirt, ist sie „fast normal". Continenz für festen und breiigen Stuhl ist erzielt bei Fall 1 (Einnähen des centralen Darmstumpfes in den erhaltenen Sphincter) und bei 6, 7 und 13, wo ebenfalls stets der Sphincter erhalten blieb.

Continenz nur für festen Stuhl hatten Nr. 3 (nach der 1. Operation; der Sphincter wurde entfernt, das untere Darmende durch einstülpende Nähte verengert), Nr. 5 (Sphincter entfernt), 8 (Operation nach Rehn mit Erhaltung des Sphincter), 9, 10 und 15 (stets Sphincter entfernt, Gersuny'sche Drehung), 17 (Erhalten des Sphincter, Einnähen des centralen Darmendes in ihn) und 19 (über den Sphincter ist nichts mitgetheilt).

Keine Continenz hatten: Nr. 4 (Sphincter weggefallen, Gersuny'sche Drehung; Pat. bekam schon nach 2 Monaten ein Recidiv), 12 (Sphincter entfernt; Gersuny'sche Drehung), 23 (die nach der 1. Operation schon ein Recidiv bekam, ehe die Wunde heil war, und von der 2. Operation noch nicht genesen ist) und Nr. 24.

Also haben wir von 24 die Operation überstehenden Patienent:

Normale Continenz 3 mal.

Annähernd normale Continenz 5 mal.

Continenz nur für festen Stuhl 9 mal.

Keine Continenz 5 mal.

In zwei Fällen lag keine Nachricht vor (1. I. Operation und 4. II. Operation).

Eine leichte Strictur fand sich einmal (Nr. 10). Für Berechnung des Procentsatzes der Continenz kommen von den 24 Fällen nur 20 in Betracht, da sowohl jene beiden, von denen keine Nachricht vorliegt, als auch die beiden Operationen von Fall 23, deren Wundheilung nicht abgeschlossen war, wegfallen.

Dann haben wir:

Normale Continenz 3 mal = 15 Proc.

Annähernd normale Continenz 5 mal = 25 Proc.

Continenz nur für festen Stuhl 9 mal = 45 Proc.

Keine Continenz 3 mal = 15 Proc.

Also ein befriedigendes Resultat 8 mal = 40 Proc., ein unbefriedigendes 11 mal = 60 Proc. Hierbei ist natürlich zu berücksichtigen, dass es sich immer um tiefsitzende Carcinome handelte.

II. Sacrale Methode.

Krankengeschichten.

1. Catharina S. aus S., 30 Jahre alt, aufgenommen den 19. Jan. 1896.

Anamnese: Will erst seit 6 Wochen Stuhlbeschwerden haben. Früher stets gesund. Keine wesentliche Abmagerung.

Status: Etwa 5—6 ccm über dem Anus ein ulcerirter, lappiger Tumor, der die vordere Wand des Rectums einnimmt und völlig frei beweglich ist. Uebrige Körperorgane normal.

Operation: 22. Januar. Schnitt in der Raphe posterior beginnend, am linken Kreuzbeinrand in die Höhe gehend, in der Höhe des vierten Sacralloches rechtwinklig umbiegend über das Kreuzbein. Temporäre Resection des Kreuzbeins nach Rydygier. Abtrennung des Rectums ca. 2 cm oberhalb des Anus; Resection von ca. 10 cm Darm. Dann Entfernen der Analschleimhaut und Durchziehen des centralen Darmstumpfes durch den Anus und Befestigung daselbst durch Naht. Das Peritoneum wurde eröffnet und höher oben wieder auf den Darm aufgenäht. Tamponade der Wundhöhle. Theilweise Primärnaht. 26. Januar: Pat. wurde immer elender, nimmt wenig Nahrung zu sich. Trotz Excitantien Morgens 4 Uhr Exitus.

2. Heinrich H., Ackerer, aus G., 66 Jahre alt. Aufgenommen den 4. Februar 1896.

Anamnese: Hat seit einem Jahr Blut und Schleim im Stuhl bemerkt.

Status: Dicht über dem Sphincter ein ca. 5 cm hoch hinaufragendes, ringförmiges bewegliches Rectumcarcinom.

Operation: 12. Februar. Resectio recti in bekannter Weise nach Rydygier. Eröffnen und Höherlagern des Peritoneums. Exstirpation des erkrankten Darmstücks. Vernähen des vorgezogenen centralen Darmstumpfes in den von Schleimhaut entblössten Anus. Tamponade der Wundhöhle.

13. Februar: Temperatur 38,6°; 14. Februar: Abends 38,6°. Durchfall trotz Opium. Mehrfaches Erneuern der Jodoformgaze. Niederer Einlauf. Puls gut. 16. Februar: In der Wundhöhle Koth. An der hinteren Darmwand ein Defect. Keine Granulationen. Pat. bekommt eine rechtsseitige Pneumonie, an der er am 19. Februar stirbt.

3. Peter R. aus S., Winzer, 43 Jahre alt, aufgenommen 13. April 1896.

Anamnese: Früher stets gesund; seit ca. 1½ Jahren erschwerte, schmerzhafte Defäcation, im Stuhl Blut und Schleim. In der letzten Zeit erhebliche Zunahme der Beschwerden, Abmagerung und Mattigkeit.

Status: Blasser, nicht eigentlich kachektischer Mann von mittlerem Ernährungszustand. Bei der Untersuchung per Rectum gelangt man einige Centimeter oberhalb des Anus auf einen zerklüfteten, mässig harten, circulären Tumor, eben für den Finger durchgängig, wenig verschieblich, sehr schmerzhaft. Das Ende ist ohne Narkose nicht zu erreichen. Sonstige Organe gesund.

Operation: 15. April. Anlegen eines Anus praeternat. in 2 Zeiten. Heilung glatt.

11. Mai: Exstirpatio recti: Aufklappen eines Weichtheilknochenlappens nach Rydygier nach rechts. Trennung des Beckenzellgewebes und Freilegen des Rectums. Das Carcinom ist sehr ausgedehnt. Eröffnung des Peritoneums und Ablösung eines Abschnittes des Mesorectums. Jetzt kann der Darm gut herabgeholt werden. Circuläre Ablösung oben und unten im Gesunden, nach theilweisem Wiederaufnähen des Peritoneums. An der Rückseite des Darmes läuft ein Strang von carcinomatösen Lymphdrüsen in die Höhe. Bei dessen Exstirpation sehr starke Blutung in der Tiefe, die nur zum Theil durch Ligatur zum Stillstand gebracht werden

kann. Feste Tamponade stillt die übrige Blutung. Darauf circuläre Darmnaht; Tamponade der Wundhöhle mit Jodoformgaze, Situationsnähte. Dauer der Operation 2½ Stunden. Das resecirte Darmstück beträgt 20 cm.

Am Nachmittag plötzlicher Collaps. Der Kranke ist pulslos, ohne Besinnung, äusserst blass. Kälte der Haut. Da eine Blutung in die Bauchhöhle angenommen werden musste, Laparotomie mit gleichzeitiger Infusion von Kochsalzlösung in die Vena saphena. Durch die Infusion bekommt der Kranke wieder Herzthätigkeit. Athmung aussetzend; künstliche Athmung. Die Bauchhöhle ist mit freiem, flüssigem Blut angefüllt. Nach Beiseitelegung der Darmschlingen spritzt oberhalb der Tampons ein grosses Mesenterialgefäss, das gefasst und unterbunden wird. Darnach steht die Blutung. Schluss der Laparotomiewunde durch Silber- und Catgutnaht. Der Kranke erholt sich entschieden wieder, bekommt Farbe, ist bei Bewusstsein; klagt über sehr starken Durst. Radialpuls nicht zu fühlen. Das relative Wohlbefinden hält einige Zeit an, dann wieder grosse Schwäche, erneute Bewusstlosigkeit und 2 Stunden nach der Laparotomie Exitus.

4. Heinrich K., Kaufmann, 43 Jahre alt. Aufgenommen 12. Mai 1897.

Anamnese: Seit ca. ½ Jahren öfter starken Tenesmus, Schmerz, öfter Blut und Schleim im Stuhl. War schon bei vielen Aerzten, ohne dass sein Leiden erkannt wurde. Leidet seit Jahren an periodischen Gallensteinkoliken, sonst gesund.

Status: Narkosenuntersuchung ergiebt einen mässig grossen, wenig ulcerirten, harten, unter dem Promontorium sitzenden Tumor, der ganz verschieblich erscheint. Keine Metastasen.

Operation: 20. Mai. Anus praeternatur. zweizeitig. 3. Juni: Rydygier'sche temporäre Kreuzbeinresection. Freilegen des Rectums bis zum Tumor hinauf. Dieser erweist sich jetzt als sehr wenig verschieblich, da ein Theil, retrorectal im Mesorectum gelegen, ihn fixirt. Auch nach Ablösung dieses Theiles von unten lässt sich nicht mehr als 10—15 cm Darm herabziehen. Daher sofort Laparotomie in Trendelenburg'scher Beckenhochlagerung. Lostrennen des Mesorectums macht die Beweglichkeit erst hinreichend nach Ligatur eines ziemlich grosse Gefässe enthaltenden Gewebsstranges, Schluss der Bauchwunde.

Herabholen des Darmes und Aufnähen des Peritoneums auf denselben. Resection von 10 cm Darm und circuläre Nahtvereinigung der Stümpfe. Tamponade der Wundhöhle.

9. Juni: Das centrale Darmende ist in Ausdehnung von etwa 10 cm vollständig gangränös geworden und wird entfernt.

18. Juni: Abnahme der starken Secretion. Gute Granulationen.

22. Juni: Einführen einer dicken weichen Schlundsonde durch den Anus naturalis bis zum Anus praeternat. Die Darmenden sind in der Wunde bis auf ca. 4 cm einander genähert.

Ende Juli: Das Darmrohr als Leitband benützend, haben sich die Darmstümpfe einander weiter genähert und den circulären Defect verkleinert. Nach Ablösen und Einklappen von etwas ausgestülpter Darmschleimhaut gelingt es, die beiden freien Darmenden secundär zu vereinigen. Anfrischen des Wundtrichters, Reponiren des Rydygier'schen Lappens in die Wunde, Naht mit kleiner Drainage.

Anfang August: Alles geheilt bis auf eine kleine Fistel, die in den Darm führt. Zwischen den beiden Darmenden ist noch eine dorsale, fingerbreite vertiefte quere Rinne. Pat. wird in ambulante Behandlung entlassen.

Mitte September: Die vordere Vereinigungsstelle des Rectalrohres springt als scharfe Leiste in das Lumen vor, dasselbe für einen dünnen Finger durchlässig lassend. Die kleine hintere Fistel ist noch nicht definitiv geschlossen; sie öffnet sich zeitweise wieder, ohne viel Secretion. Sonst gutes Befinden.

Anfang October: Fistel ist zu, alle Wunden heil. An der Stelle der Vereinigung der Schleimhaut hat sich eine Narbenstrictur gebildet, die mit Hartgummibougies behandelt wird. Zeitweise nach dem Bougiren starke Schmerzen. Bis zum 20. December ist die Dehnung bis zu einem 25 mm starken Bougie gediehen; der Hausarzt übernimmt die weitere Behandlung. Nachher stellt sich Pat. in Zwischenräumen von 1 Monat vor.

Anfang Juli 1898: Schluss des Anus praeternat.

3. Juni 1899: Ziemlich starke narbige Strictur an der Vereinigungsstelle des Darmes, der dort fest ans Kreuzbein herangezogen ist und infolgedessen einen starken Knick hat. Pat. muss alle paar Tage für dünnen Stuhl sorgen; fester geht nur unter starken Schmerzen durch. Der Schnürring wird vom Rectum aus incidirt und wieder eine Zeitlang bougirt.

Pat. ist heute frei von Recidiv, hat aber starke Beschwerden von obiger Narbenstrictur: Behinderung des Stuhles und besonders des Nachts stets heftige Schmerzen in der ganzen Narbe, wohl hervorgerufen durch eingemauerte Nervenstämme. Die Schmerzen ziehen zur Blase und Urethra hin. Die Strictur ist heute für den Finger durchgängig, die Kothpassage wird natürlich weiter behindert durch die starke Abknickung des Darmes. Pat. ist sonst gesund; die Continenz ist normal.

5. B., Maria, aus O., 49 Jahre alt, aufgenommen 15. November 1897.

Anamnese: Früher stets gesund. Im März d. J. bekam sie, angeblich nach Erkältung, hartnäckige Diarrhoe, wobei zuweilen etwas Blut abging. In letzter Zeit ist die Blutung schlimmer geworden, der Stuhl ist seit 3 Wochen verstopft und schmerzhaft. Will nicht wesentlich magerer geworden sein.

Status: Mittelkräftige, etwas blasse Frau. Per Rectum ist in Narkose eine ringförmige, verhärtete, ulcerirte Geschwulst zu fühlen, in der Gegend des Promontoriums sitzend, gut verschieblich.

Operation: 17. November. Anus praeternat. links oben; Colon descendens eingenäht und eröffnet.

2. December: Exstirpation mit Rydygier'scher Osteoplastischer Kreuzbeinresection. Hautschnitt ca. 1 Zoll oberhalb des Anus in der Raphe post. beginnend. Stumpfes Vordringen auf den Tumor durch das retrorectale Fettgewebe. Es zeigt sich, dass der Tumor auch mit seinem unteren Pol noch intraperitoneal sitzt. Eröffnung des Peritoneums. Die unterste Partie des Mesorectums muss nach vorheriger Ligatur durchtrennt werden. Darauf lässt sich der Darm leicht herabholen. Hohes Aufnähen des Peritoneums auf den Darm. Resection des Tumors und circuläre Darmnaht der beiden Stümpfe. Auch der periphere Stumpf ist an der vorderen Fläche noch zum Theil mit Peritoneum bekleidet, so dass hier eine

Lembert'sche Naht gemacht werden kann. An der Rückseite des Darmes fehlt natürlich der peritoneale Ueberzug. Tamponade der Wundhöhle, Zurückklappen des Kreuzbeines. Theilweise Primärnaht der äusseren Wunde.

In den ersten Tagen etwas Fieber; am 5. Tage Entfernung der Naht, darauf Schwinden des Fiebers. Pat. leidet sehr an Schlaflosigkeit.

20. December. Stärkere Eitersecretion. Es scheint sich eine kleine Retention geöffnet zu haben. Die Schlaflosigkeit bessert sich.

26. December. Es zeigt sich eine kleine Communication zwischen Darm und Wunde, da Spülflüssigkeit durchfliesst. Injection von Airolemulsion in die Wunde; darauf langsame Ausheilung der Darmfistel. An der Nahtstelle des Darmes bildet sich eine Strictur, die mit Hartgummibougies behandelt wird. Am 3. Tag plötzlich starke peritonische Reizung, heftiger Leibschmerz, Durchfall und starke Druckempfindlichkeit des linken Unterleibs. Hier findet sich ein parametritisches Exsudat, das auf Ichthyoltamponade der Scheide in einigen Tagen zurückgeht. Die Darmreizung ist sehr hartnäckig, stets Leibschmerzen, oft diffus, oft krampfartig. Diät ohne Einfluss.

13. Februar 1898. Colombodecoct; darauf Besserung. Der Appetit wird jetzt sehr gut.

12. März. Schluss des Anus praeternat. Zuerst starkes Aufblähen der Därme, dann gehen Gase ab.

21. März. Defaecation auf ol. Ricini, später wieder Leibschmerzen, starke Peristaltik, Blähungen. Das Bougiren wird fortgesetzt.

In der Annahme, die fortgesetzten Darmbeschwerden der Pat. möchten wohl auf nervöser Basis beruhen (Pat. ist im Ganzen sehr nervös geworden), wird Massage und Electrisiren des Sympathicus angewendet, worauf bald wesentliche Besserung erfolgt.

Als geheilt am 6. April 1898 entlassen.

Die Dicke des zuletzt gebrauchten Bougies ist 25 mm. Pat. soll das Bougiren zu Hause noch fortsetzen. Continenz fast vollkommen.

Pat. ist heute vollkommen gesund, hat normale Continenz und keine Strictur mehr.

6. Josef M., Kaufmann zu A., 49 Jahre alt; aufgenommen am 21. December 1897.

Anamnese: Patient war früher stets gesund. Im August 1897 zuerst Blut und Schleim im Stuhl bemerkt. Er hatte das Gefühl, „als ob der Stuhl über eine harte Stelle herüberging". Appetit und Kräfte dauernd gut. Mässige Abmagerung.

Status: Kräftiger, gut aussehender Mann. — Ringförmiges hartes, ulcerirtes Carcinom in der Höhe des Promontoriums, recht gut verschieblich.

Operation am 22. December. Anus praeternat. typisch. Es stösst sich sehr viel Unterhautfettgewebe rings um den eingenähten Darm ab.

15. Januar. Exstirpation des Tumors in typischer Weise nach Rydygier. Der Tumor lässt sich ringsum leicht isoliren und herabholen. Das Peritoneum wird incidirt und höher oben wieder auf den Darm aufgenäht. Darauf wird der Tumor resecirt und die beiden Darmstümpfe circulär vernäht. Der obere Stumpf röthet sich recht gut und blutet etwas auf der Schnittfläche. Tamponade. Situationsnaht.

19. Januar. Theilweise Gangrän des pararectalen Fettgewebes. Auch ein Theil der hinteren Wand des Darms an der Stelle der Naht stirbt ab. Blasenbeschwerden: Zuerst Detrusorlähmung, darauf Sphincterlähmung. Pat. wird regelmässig katheterisirt.

12. Februar. Durchführen einer Schlundsonde vom Anus naturalis zum Anus praeternat. durch den Darm. Die äussere Wundhöhle enthält bei jedem Verbandwechsel sehr viel Darmschleim, daher wird wiederholt 1 procentige Tanninlösung durch den Darm durchgespült, mit gutem Erfolg. Am 19. Februar ist der Urin alkalisch, enthält etwas Eiweiss und Leucocyten (Cystitis). Täglich zweimaliges Ausspülen der Blase mit Sol. Acid. boric. 3 Proc.; in Zwischenräumen von ca. 8 Tagen Spülungen mit Sol. Arg. nitr. 1:3000 bis 1:1500.

Mitte März riecht die sehr starke wässerige Secretion der Wunde urinös, und eine genaue Untersuchung ergiebt ein kleines Loch in der Wand des rechten Ureters hoch oben in der Wunde. Eine Naht der Fistel ist dort nicht möglich. Die Darmfistel wird angefrischt und genäht und heilt zu. Sehr langsames Granuliren. Anfang Mai lässt die Urinsecretion nach der Wunde zu nach, die Blase entleert 1500 bis 2000 ccm vom spec. Gewicht 1015. Die Function der Blase ist allmählich zur Norm zurückgekehrt. Die Untersuchung per rectum ergiebt die Nahtstelle des Darms für den Finger gut durchgängig. In diesem Zustand wird Patient auf Wunsch auf einige Zeit entlassen.

Pat. kommt Anfang November 1898 zurück. Er hat sich sehr erholt; die Urinfistel ist zu, jedoch besteht wieder eine kleine Kothfistel, die aussen circa in der Mitte der Wunde, innen circa 10 cm oberhalb des Anus mündet und gerade für die Sonde durchgängig ist. 5. November: Schluss dieser Fistel durch breite Anfrischung und Etagennaht. Heilung per primam.

19. November: Schluss des Anus praeternat. Die Musculatur klafft so stark und ist so starr, dass es nur mit äusserster Mühe durch langsam nachgedrehte Silberknopfnähte gelingt, die Ränder aneinander zu bekommen. Heilung per primam.

Am 1. December zeigt sich, dass die Kothfistel sich wieder geöffnet hat, doch wird durch dieselbe sehr wenig entleert. Die Hauptmasse des Stuhles geht per viam natural. ab. Pat. wird auf Wunsch entlassen.

Pat. ist heute ganz gesund; allerdings besteht eine ganz feine Kothfistel immer noch, doch macht dieselbe keinerlei nennenswerthe Beschwerden, da sie fast gar nicht secernirt. Continenz vollkommen.

7. Mathias D., Schuhmacher aus F., 66 Jahre alt, aufgenommen den 1. März 1898.

Anamnese: Will im Juni vorigen Jahre zuerst Blut im Stuhl bemerkt haben, von da ab häufiger. Im October kamen Schmerzen hinzu beim Stuhl. In letzter Zeit seien die Kothballen nur fingerdick gewesen.

Status: Knolliger, harter, ringförmiger, über dem Sphincter beginnender Tumor, dessen obere Grenze sich nicht feststellen lässt. Geringe Schmerzhaftigkeit.

Operation: 2. März 1898. Anus praeternat. am Colon desc. typisch, zweizeitig. Glatte Heilung.

21. März: Exstirpation des Tumors; Temporäre Resection des Kreuzbeines mit Durchtrennung im dritten Zwischenwirbelraum. Der Darm lässt sich ziemlich gut herabziehen. Eröffnung des Peritoneums und Zurücklagern desselben. Resection von 15 cm Darm. Circulärnaht der Stümpfe; Tamponade der Wundhöhle.

27. März: Pat. muss wegen Blasenlähmung täglich mehrmals katheterisirt werden. Wechsel des Tampons. Darm noch gesund.

5. April: Oberhalb der Naht, bis zu dieser hinreichend, ein Theil des Darmes gangränös; täglicher Verbandwechsel.

12. April: Geringe Cystitis. Fachinger Wasser.

17. April: Cystitis geschwunden. Katheterismus ist nicht mehr nöthig. Nach gründlicher Reinigung der Wunde wird ein Schlundrohr vom Anus her in den centralen Darmtheil geschoben.

24. April: Wunde granulirt gut.

27. Mai: Secundärnaht der noch bestehenden Rectumfistel.

7. Juni: Die Secundärnaht hat nicht gehalten. Pat. ist sehr mitgenommen. Kein Appetit.

1. August: Die kleine Fistel ist unverändert; der Anus functionirt gut. Da der Kräftezustand sehr schlecht ist, wird Pat. in die Heimath entlassen mit gutschliessender Pelotte auf dem Anus praeternat.

Pat. ist am 11. April 1899 an Rec. gestorben.

8. Gottlieb H. aus R., Kaufmann, 63 Jahre alt. Aufgenommen am 19. Juli 1898.

Anamnese: Früher gesund. Ende des letzten Winters litt er öfter an Diarrhoe und Magenbeschwerden. Seit März öfter Blut und Schleim im Stuhl. Vor Kurzem einmal starke Blutung. Keine Schmerzen. Gewichtsverlust 25 Pfund.

Status: Carcinomatöses Ulcus ca. 12 cm oberhalb des Anus, nicht ganz circulär, hauptsächlich die hintere Peripherie einnehmend. Am Os sacrum ziemlich fest adhärent.

Operation: 15. Juli. Anus praeternat. einzeitig. Glatte Heilung.

28. Juli: Resectio recti: Temporäre Kreuzbeinresection. Der Darm ist doch noch ziemlich leicht vom Os sacrum loszulösen. Eröffnung und Herauflagern des Peritoneums. Resection von ca. 12 cm Darm und circuläre Naht. Der obere Theil der Wunde wird genäht, der Tampon im unteren Wundwinkel herausgeleitet.

9. August: Pat. muss katheterisirt werden (4 Wochen lang). Ziemlich starke Gangrän des Fettgewebes und Absterben von ca. 2 qcm Darmwand (hinten, dicht über der Wunde).

2. October: Secundärnaht dieses Darmdefectes, der untere Wundwinkel der Haut wird auch diesmal offen gelassen. Am Darm entsteht doch wieder eine ganz kleine Kothfistel. Pat. wird 15. September hiermit nach Hause entlassen (auf Wunsch). Nach der Rückkehr wird die Fistel in der Längsrichtung des Darmes angefrischt, die benachbarte Darmwand von der Umgebung etwas abgelöst und die Wunde vernäht. Tamponade der äusseren Wunde. Nach 10 Tagen zeigt sich, dass auch jetzt der

definitive Schluss der Darmfistel noch nicht gelungen ist, daher 2. December nochmals Vernähen in derselben Weise. Diesmal werden eine Anzahl Silberdrähte durch die Darmwand gelegt zur Entspannung.

7. December. Anscheinend ist die Fistel geschlossen. Nach einigen Tagen zeigt sich wieder eine Fistel. Es wird nun der Deckel der äusseren Wunde (Knochenweichtheillappen) fest auf die Fistel resp. auf den Darm aufgedrückt und durch dicke Silberdrähte, die durch die Glutealwülste gehen, fixirt. Dieser Deckel heilt an und schliesst damit die Fistel. Pat. wird entlassen. Er kommt am 5. März 1899 zurück zum Schluss des Anus praeternat., der in typischer Weise mit glattem Erfolg bewerkstelligt wird.

Pat. ist heute ganz gesund und hat vollkommene Continenz, nur bei sehr festem Stuhl leichte Erscheinungen von Strictur an der Nahtstelle.

9. Louise D. aus M., 53 J. alt. Aufgenommen am 10. August 1898.

Anamnese: Früher stets gesund. Im Sommer zuerst Blutungen aus dem Anus. Schmerzen beim Stuhl. Appetitlosigkeit.

Status: Ziemlich gut aussehende Frau. Im Rectum circa 4 cm hoch beginnend eine ulcerirte Verhärtung der Hinterwand, die mit dem Kreuzbein fest verwachsen ist. Die vordere Wand scheint frei zu sein.

Operation am 11. August. Anus praeternat. des Colon desc. Glatte Heilung.

13. August. Resectio recti. Durch temporäre Kreuzbeinresection Freilegen des hoch hinaufreichenden Tumors. Derselbe ist schwer verschieblich. Eröffnen und Wiederaufnähen des Peritoneums. Exstirpation des Tumors und Einnähen des centralen Darmstückes in den vorher von Schleimhaut entblössten Anus. Tamponade der äusseren Wunde. Pat. ist sehr schwach und stirbt trotz 2 Infusionen und Kampher 1 Stunde post op.

Pathol.-anat. Diagnose des Tumors: Cylinderepithelkrebs.

10. Jacob C., Kaufmann, aus B., 57 J. alt. Aufgenommen am 3. October 1898.

Anamnese: Vater soll „an ähnlichem Leiden" gestorben sein, ein Bruder an Oesophaguskrebs.

Pat. selbst war früher stets gesund. Im Frühjahr spürte Pat. zuerst eine Abnahme der Kräfte und Abmagerung. Zugleich ging mit dem Stuhl Blut ab. Gewichtsabnahme 50 Pfund.

Status: Circa 10 cm oberhalb des Anus beginnend ein ringförmiges, stark zerfallenes, noch mobiles Carcinom.

Operation am 2. October 1898. Anus praeternat. typisch mit glatter Heilung. Pat. bekommt sofort post op. Blasenlähmung, so dass er 8 Tage katheterisirt werden muss; dann Heilung.

13. October. Resectio recti in typischer Weise. Das Peritoneum reicht sehr tief herab und wird schon früh eröffnet und nach Herabholen des Darmes sofort wieder geschlossen. Ein Drüsenstrang zieht sich an der Wirbelsäule sehr hoch hinauf. Es gelingt jedoch mit Mühe, alles sichtbar Erkrankte zu entfernen. Resection des Tumors. Circuläre Darmnaht. Tamponade der Wunde und Naht des oberen Wundabschnittes.

Ziemlich starke Gangrän des pararectalen Fettes. Vom Darm stirbt nur ein kleines rundes Stück der hinteren Wand ab. Die Blasenfunction wird unerwarteter Weise nicht gestört. Pat. wird am 10. November in die Behandlung des Hausarztes bis auf Weiteres entlassen.

30. November. Secundärnaht der Darmfistel durch Anfrischen in der Längsrichtung und Naht. Tamponade der Wunde. Die Fistel bleibt geschlossen. Pat. wird wieder nach Hause entlassen (3. Januar 1899).

Anfang März 1899 kommt Pat. zum Schluss des Anus praeternat. Die hintere Wunde ist heil. Der Schluss des Anus praeternat. wird in typischer Weise gemacht und gelingt leicht ohne jegliche Abnormität. Pat. befindet sich 4 Tage lang vollkommen wohl, besonders ohne jede Zeichen von Peritonitis. In der Nacht zum 5. Tage stirbt Pat. ganz plötzlich ohne irgendwelche vorhergegangenen Symptome, die eine Gefahr hätten erkennen lassen. Die Functionen des Herzens und der Lungen waren bis zum Ende normal.

Section absolut negativ. Operationsstelle glatt verheilt. Am Rectum weder Recidiv noch Strictur. Ganz glattes Darmrohr bis zum Anus. Nirgends Metastasen. Keine Apoplexie.

11. Peter H., Ackerer, aus L., 53 J. alt. Aufgenommen am 14. November 1898.

Anamnese: Pat. hat seit ca. 1/2 Jahr Schmerzen beim Stuhlgang. Zuweilen ging Blut und Schleim mit ab. Abmagerung ca. 12 Pfund.

Status: Etwas kachectisch aussehender Mann. Per rectum fühlt man einen harten, knolligen Tumor, an der hinteren Circumferenz adhaerent und wenig verschieblich, nach vorn zu frei. Der Tumor lässt sich nach oben nicht abgrenzen.

Operation am 16. November. Anus praeternat. typisch. Glatte Heilung.

9. December. Resectio recti mit temporärer osteoplastischer Kreuzbeinresection. Hautschnitt bis zum Anus. Der Tumor lässt sich gut loslösen und nach Eröffnen des Peritoneums herabholen. Naht des Peritoneums. Resection des erkrankten Darmes und circuläre doppelte Naht der beiden Stümpfe. Spannung sehr gering, doch ist die Blutversorgung des centralen Stumpfes nur mässig. Tamponade der äusseren Wunde und Reposition des Kreuzbeins. Silberdrahtsituationsnähte.

12. December. Die Wunde sieht sehr gut aus; die Naht des Rectums hat vollkommen gehalten.

11. Januar 1899. Secundärnaht des temporär resecirten Kreuzbeins mit Silberdraht und Catgut.

1. Februar. Secundärnaht grösstentheils geheilt.

3. März. Schluss des Anus praeternat. Reactionsloser Verlauf.

1. April. Geheilt entlassen.

1. Juli. Pat. stellt sich in vollster Gesundheit vor.

Pat. ist am 30. Januar 1900 an Metastasen gestorben. Bis dahin soll die Continenz normal gewesen sein.

12. Wilhelm B., 60 J. alt. Aufgenommen am 30. December 1898.

Anamnese: War früher ziemlich gesund. Seit einigen Wochen

erst Beschwerden beim Stuhl, Schmerzen, Tenesmus, Abgang von schleimig-eitrigen Massen. Blut ist nicht bemerkt worden.

Status: Ziemlich kachectischer Mann. Ziemlich grosser Tumor. 3 cm oberhalb des Anus beginnend. Schleimhaut wenig ulcerirt. Tumor ist noch verschieblich.

Operation am 31. December. Anus praeternaturalis in typischer Weise. Glatte Heilung.

14. Januar 1899. Resectio recti mit temporärer osteoplastischer Kreuzbeinresection. Der Tumor und hinter demselben gelegene Drüsenstränge ziehen sich ziemlich hoch hinauf, doch gelingt die Lösung noch ziemlich leicht. Nach vorn werden die Samenblasen verletzt. Eröffnen des Peritoneums und Herabholen des Tumors. Wiederaufnähen des Peritoneums und Resection des kranken Darmtheils. Circulärnaht der Darmstümpfe. Der Darm musste dicht über dem Anus abgeschnitten werden. Tamponade der Wundhöhle.

Pat. kann keinen Urin lassen, daher Abends Versuch zu katheterisiren, was jedoch nicht gelingt. Der Tampon riecht urinös. Er wird entfernt und es zeigt sich, dass der Katheter in der Wunde zum Vorschein kommt. Bei genauerer Betrachtung des excidirten Tumors zeigt sich jetzt, dass die Prostata und die Pars prostatica der Urethra mit entfernt sind. Es gelingt, einen Nelaton auf natürlichem Wege in die Blase zu bringen. Von der Wunde aus wird durch Nähte der Defect der Urethra möglichst verkleinert; der Katheter bleibt liegen. Vom nächsten Tag an entleert Pat. sehr viel Urin (2500—3000 ccm, spec. Gewicht 1008), etwas Eiweiss, keine Cylinder. Pat. ist sehr schwach; er bekommt in der ersten Nacht 2 mal je 1500 ccm Kochsalzinfusion. Trotzdem stirbt er am 2. Tag an allgemeiner Schwäche.

Pathol.-anat. Diagnose des Tumors: Cylinderzellencarcinom.

13. Friedrich K. aus K., Möbelpolier, 54 J. alt. Aufgenommen am 25. Januar 1899.

Anamnese: Seit einem Jahr Beschwerden beim Stuhl, Abgang von Schleim und Blut, zuletzt Obstipation.

Status: Kräftiger, leidlich genährter Mann. Innere Organe gesund. Circa 4 cm oberhalb des Sphincter einen knolligen, harten, circulären, ulcerirten Tumor. Derselbe ist noch recht beweglich, für den Finger durchgängig.

Operation am 29. Januar. Anus praeternat. typisch. Trotzdem Pat. vorher nie krank gewesen sein will, zeigt sich eine ausgedehnte alte adhaesive Peritonitis, so dass es schwer ist, das Colon zu finden. Mehrere Tage später zeigt sich eine locale Eiterung in der Umgebung des Anus praeternaturalis, die langsam ausheilt.

16. Februar. Resectio recti. Osteoplastische temporäre Kreuzbeinresection. Das Rectum lässt sich hinten leicht ablösen, vorn ist es mit der Urethra und Prostata verwachsen, doch gelingt auch hier die Ablösung. Eröffnen und Zurücknähen des Peritoneums. Der Sphincter wird jetzt gespalten und das Rectum dicht oberhalb desselben abgeschnitten. Resection des Tumors und Einnähen des centralen Stumpfes in den von

Schleimhaut entblössten Sphincter. Naht des Letzteren. Tamponade der Wunde.

24. Februar. Reactionsloser Verlauf. Nur ganz vorübergehende Beschwerden beim Uriniren. Das Rectum ist gut angeheilt.

15. März. Wunde noch nicht ganz geschlossen. Pat. wird gebessert entlassen, kommt 2 Mal wöchentlich zum Verbande hierhin.

1. Mai. Wunde heil.

Pat. ist heute ganz wohl. Er hat noch keine Lust, sich den anus praeternat. schliessen zu lassen.

Pathol.-anat. Diagnose des Tumors. Cylinderzellenkrebs.

14. August A., 62 Jahre alt, Arbeiter, aus L., aufgenommen am 22. Januar 1899.

Anamnese: Leidet seit $1^1/_2$ Jahren an häufigem Stuhldrang und Durchfall. Bemerkte im Stuhl öfter Blut und Schleim.

Status: Kräftiger, gesund aussehender Mann. Im Rectum ein grosser, harter, zerklüfteter Tumor von mässiger Beweglichkeit. Oberes Ende nicht zu erreichen.

Operation am 24. Januar. Anus praeternat. typisch. Glatte Heilung.

9. Februar. Resectio recti mit Rydygier'scher temporärer osteoplastischer Kreuzbeinresection. Eröffnen des Peritoneums und Aufnähen höher oben. Das Carcinom geht recht hoch herauf, kann aber vollkommen mobilisirt werden. Exstirpation des Tumors und circuläre Nahtvereinigung des Darmes. Tamponade der Wundhöhle mit Jodoformgaze.

17. Februar. Lösung des Tampons. Das Darmrohr ist gut verheilt. Pat. muss katheterisirt werden. Wunde in Ordnung.

24. Februar. Geringe Cystitis. Mehrere Tage Fieber ohne erkennbare Ursache. Die Jodoformgaze wird durch Airolgaze ersetzt.

5. März. Temperatur und Allgemeinbefinden gut. Wunde sieht sehr gut aus. Blasenfunction wieder normal.

16. März. Schluss des Anus praeternat.

22. März. In der hinteren Wunde zeigt sich eine stecknadelkopfgrosse Fistel, die ins Rectum führt und Koth entleert.

24. März. Schüttelfrost. In der Umgebung der hinteren Wunde hat sich eine Kothphlegmone gebildet.

Operation: Es zeigt sich, dass die Fistel sich sehr erweitert hat und viel Stuhl durchlässt. Das Darmrohr wird in ziemlicher Ausdehnung wiederfreigelegt und jetzt in den Sphincter eingenäht. Die Kothphlegmone wird gut gespalten und tamponirt mit Jodoformgaze.

Das Fieber geht zunächst herunter, nach einigen Tagen bekommt jedoch Pat. maniakalische Anfälle bei wieder höherem Fieber; er reisst sich alle Verbände ab und die Folge ist, dass der Darm nicht einheilt und fast aller Koth durch die Wunde austritt. Pat. kommt ins permanente Bad, doch ändert sich der Zustand nicht und er stirbt nach wenigen Tagen.

Pathol.-Anatomie des Tumors: Cylinderzellencarcinom.

15. Friedrich V., 61 Jahre alt, Kaufmann zu B., aufgenommen am 29. Januar 1899.

Anamnese: Pat. litt stets an leichter Verstopfung, war sonst gesund.

Seit zwei Jahren zuweilen Blut im Stuhl und Schmerzen bei der Entleerung. Geringe Abmagerung.

Status: Noch recht kräftig aussehender Mann. ca. 12 cm oberhalb des Anus ein ringförmiges, hartes, ziemlich ausgedehntes, wenig ulcerirtes Carcinom, noch gut verschieblich.

Operation am 30. Januar: Anus praeternat. in typischer Weise. Mehrere Tage Blasenlähmung, die sich dann von selbst verliert.

11. Februar. Resectio recti mit osteoplastischer Kreuzbeinresection. Der Tumor ist sehr beweglich und leicht zu exstirpiren. Nach oben Eröffnen des Douglas und Hervorholen des Darms. Aufnähen des Peritoneums höher oben. Resection des Tumors. Peripher bleiben 5 cm Darm stehen. Beide Stümpfe bluten sehr gut. Vereinigung durch circuläre Naht. Tamponade der Wundhöhle. Theilweise Naht der Hautwunde (oberer und unterer Theil) mit Catgut und Silberdraht.

In den ersten Tagen post op. leichte Verwirrtheit, daher Jodoform durch Nosophengaze ersetzt wird, worauf Pat. klar wird. Die Blasenlähmung hat sich wieder eingestellt.

Beim ersten Verbandwechsel werden zwei Defecte der hinteren Darmwand constatirt, einer an der Naht, einer etwas oberhalb. Letzterer ist sehr klein.

11. März. Secundärnaht dieser Defecte nach Loslösen des Darmes seitlich, theilweise mit dem scharfen Raspatorium, und Anfrischen der Wundränder. Naht mit Draht. Tampon.

15. April. Da die hintere Fistel wieder aufgebrochen ist, wird ein Schlundrohr vom Anus nat. zum Anus praeternat. durchgeführt.

9. Mai. Anätzen der evertirten Schleimhaut der Fistel mit dem Paquelin. Blasenfunction normal.

25. Juli. Nochmalige Anfrischung der Fistel mit Naht des Hautknochenlappens auf den Darm mit Draht.

10. August. Die Naht ist an zwei Stellen wieder offen und es bestehen zwei Fisteln nach dem Darmlumen.

25. August. Eine Fistel hat sich geschlossen, die andere ist kleiner geworden.

5. September. Es entleert sich viel Schleim durch die Fistel. Ausspülung des Rectums mit 0,5 procentiger Tanninlösung. Aetzen der Fistel mit Argent. nitr.

20. September. Schleimsecretion unverändert. Zustand der Fistel derselbe.

10. October wird Pat. auf Wunsch auf einige Zeit nach Hause entlassen.

Pat. ist zu Hause Ende Mai 1900 an Lebermetastasen gestorben. Die Fistel hat bis zum Tode bestanden. Ein locales Recidiv war nicht vorhanden.

Path.-anat. Diagnose des Tumors: Cylinderzellencarcinom.

16. Wilhelm M., 72 Jahre alt, aus F., Ackerer, aufgenommen am 25. Juli 1899.

Anamnese: Pat. war früher stets gesund. Seit 1/2 Jahr öfter starke Obstipation.

Status: An der hinteren Peripherie des Rectums eine derbe höckerige Erhebung, die nach oben mit dem Finger noch abzugrenzen ist.

Operation am 27. Juli: Anus praeternat. Glatte Heilung.

11. August. Resectio recti mit osteoplastischer temporärer Kreuzbeinresection. Der Tumor sitzt ziemlich hoch und finden sich noch einzelne Knötchen oberhalb desselben im Darm, sodass im Ganzen etwa 15 cm entfernt werden müssen. Das Peritoneum reichte vorn fast bis zum Anus herab, wurde eröffnet und höher oben auf den Darm wiederaufgenäht. Entfernen der Analschleimhaut, Durchziehen und Einnähen des centralen Darmstumpfes in den Anus. Ausstopfen der Wunde mit Jodoformgaze und theilweise Naht der Haut.

Gleich nach der Operation grosse Schwäche, Temperatur 34,9°, der Puls ist ziemlich gut. Am folgenden Tag ist die Temperatur wieder normal, doch stirbt Pat. gegen Abend an Collaps.

Pathol.-anat. Diagnose des Tumors: Cylinderzellencarcinom.

17. Maria S., 24 Jahre alt, aus M., aufgenommen am 18. August 1899.

Anamnese: Pat. klagt seit 3/4 Jahr über Schmerzen im Mastdarm und Blutabgang beim Stuhl. In letzter Zeit Abmagerung.

Status: Oberhalb des Sphincter int. ein harter, beweglicher, für den Finger eben zu begrenzender Tumor. Keine Drüsen zu fühlen.

Schwangerschaft im 6. Monate.

Operation am 20. August: Nach gründlichem Abführen temporäre Resection des Kreuzbeins und Exstirpation des Tumors und Einnähen des Darms in den Sphincter. Es finden sich verschiedene Drüsen.

23. August. Es dringt wenig Koth durch den After. Lösung der Naht. Es zeigt sich der Darm in einer Ausdehnung von 4—6 cm gangränös. Abtragung dieses Theils, Einlegen eines Darmrohrs.

24. August. Abortus. Ergotininjection. Gegen Abend wird der Puls schlechter. Kampher und Infusion von Kochsalz.

25. August. Exitus mit peritonitischen Erscheinungen.

Pathol.-anat. Diagnose des Tumors: Gallertkrebs.

Section: Peritonitis fibrinosa purulenta; Uterus puerperalis; Pleuritis fibrosa beiderseits. Die Därme miteinander verklebt durch gelbliche membranartige Massen, die auch das Peritoneum bedecken. In der Beckenhöhle und in der seitlichen Bauchgrube ca. 1 Liter graugrünlicher, trüber, rahmiger Flüssigkeit von starkstinkendem Geruch. Uterus etwas mehr als kindskopfgross. Lungen verwachsen, ohne Herderkrankungen. Am Anus eine grosse Höhle. Der in die Höhle hineinreichende Darm ist an seiner unteren Partie gangränös, an der Innenfläche durch eine rothe Zone abgegrenzt. Portio zweimarkstückgross, die Schleimhaut des Uterus mit einer dünnen Schicht geronnenen Blutes bedeckt; an der vorderen oberen Wandung die Placentarstelle erkennbar. Auf der Nierenoberfläche ein kirschkerngrosser röthlicher Tumor, sowie gebliche Flecke, deren mikroskopische Untersuchung ergiebt: Eitrige Infiltration und Nekrose der Harncanälchen. Das Epithel derselben z. Th. desquamirt, das Bindegewebe an dieser Stelle hyalin gequollen, im Lumen Cylinder.

18. Hermann W., 75 Jahre alt, Rentner, aus H., aufgenommen am 8. August 1899.

Anamnese: Seit einigen Wochen Schmerzen und Blutabgang beim Stuhl.

Status: Kräftig genährter Mann. ca. 3 cm oberhalb des Sphincter ein ca. eigrosser, harter, knolliger, ziemlich beweglicher Tumor.

Operation: Anus praeternat. typisch am 8. August. Glatte Heilung.

21. August. Resectio recti. Temporäre Resection des Kreuzbeins. Der Tumor lässt sich nach Eröffnung des Peritoneums leicht herabziehen. Er ist nach vorn fest mit der Prostata verwachsen, die deshalb zum grossen Theil mitexstirpirt werden muss. Naht der Peritonealwunde. Resection des Tumors und Circulärnaht der Darmenden. Tamponade, theilweise Naht der Haut. Pat. ist recht schwach, daher Infusion und Kampherinjectionen.

In den nächsten Tagen mehrfache Wiederholung der Schwächeanfälle, die aber auf Kampher stets zurückgehen.

27. August. Bei Herausnahme der Nähte zeigt sich, dass das Rectum trotz der anscheinend guten Blutversorgung theilweise gangränös geworden ist, Erweiterung der äusseren Wunde und Tamponade mit Jodoformgaze. Dann abwechselnder Verband mit Wasserstoffsuperoxyd, Kampherwein, Naphtalin; Wunde beginnt sich etwas zu reinigen.

Pat. hat dazwischen immer wieder Anfälle von Herzschwäche, der er am 8. September erliegt.

Pathologisch-anatomische Diagnose des Tumors: Cylinderzellenkrebs.

19. Friedrich K., Kaufmann aus D., 56 Jahre alt; aufgenommen den 7. Februar 1900.

Anamnese: Pat. war früher stets gesund. Seit ca. $^3/_4$ Jahr starke Abmagerung. Hat im letzten halben Jahre mehrere Mal Blut und Schleim im Stuhl bemerkt.

Status: Recht magerer Mann. Ca. 6 cm oberhalb des Anus beginnender harter, fast circulärer, wenig ulcerirter Tumor, leicht verschieblich.

Operation: 8. Februar. Anus praeternat. in bekannter Weise. Glatte Heilung. Pat. bekommt eine rechtsseitige Pneumonie, die normalen Verlauf nimmt. Mehrere Tage starke Delirien, die auf Alkoholzufuhr (Pat. ist Weinhändler und ziemlicher Potator) weichen.

7. März: Resectio recti in bekannter Weise. Der Tumor kommt nach Eröffnung des Peritoneums leicht herab. Exstirpation eines ca. 10 cm langen Darmstückes im Gesunden. Circuläre Nahtvereinigung der gut blutenden Stümpfe. Das Peritoneum muss zum Theil offen bleiben und wird mit einem Mikulicz'schen Beutel tamponirt. Tamponade der äusseren Wunde. Die Querwunde wird primär genäht. Pat. übersteht die Operation sehr gut. Nach 8 Tagen Wechsel des Tampons. Anscheinend ist der Darm glatt geheilt. Nach 3 Wochen findet sich Schleim in der Wunde und eine genaue Untersuchung zeigt eine etwa zehnpfennigstückgrosse Darmperforation, sehr hoch oben (weit oberhalb der Naht), mit dem Auge nicht zu erreichen.

Pat. hat eine Blasenlähmung, die erst nach ungefähr 3 Monaten langsam zurückgeht. Keine Cystitis. Pat. wird am 7. April auf Wunsch mit der Fistel auf einige Zeit entlassen. 28. April Wiederaufnahme. Secun-

därnaht der Fistel durch Anfrischen, Mobilisiren des Darmes und Zunähen. Nach 8 Tagen zeigt sich eine neue Fistel, die 29. Mai nochmals genäht wird, wieder mit negativem Erfolg. Einlegen eines Darmrohres und wiederholtes Aetzen mit dem Pacquelin. Auf Wunsch wird Pat. Ende August nochmals mit der Fistel nach Hause entlassen. Er ist bis jetzt noch nicht zurückgekehrt.

Pathologisch-anatomische Diagnose des Tumors: Cylinderzellencarcinom.

20. Gustav M., Kaufmann aus H., 61 Jahre alt. Aufgenommen den 23. Februar 1900.

Anamnese: Pat. war früher ziemlich gesund. Seit ca. $^1/_2$ Jahr starke Abmagerung, Schmerzen beim Stuhl und Tenesmus, öfter Abgang von Blut und Schleim mit dem Stuhl.

Status: Sehr kachectischer, magerer Mann. Im Rectum ein recht hoch sitzendes, wenig umfangreiches, wenig ulcerirtes Carcinom, recht gut beweglich.

Operation: 2. März. Anus praeternat. in bekannter Weise. Glatte Heilung.

13. März. Resectio recti mit temporärer osteoplastischer Kreuzbeinresection. Mässige Blutung. Der Tumor kommt nach Eröffnen des Peritoneums gut herab. Exstirpation eines ca. 10 cm langen Darmstückes im Gesunden und Nahtvereinigung der gut blutenden Stümpfe. Tamponade der Wundhöhle. Keine Incontinenz der Blase.

20. März. Verbandwechsel. An der hinteren Peripherie des Darmes ist ein zehnpfennigstückgrosser Defect entstanden.

3. Mai: Secundärnaht des Darmes. Nach 8 Tagen ist wieder eine, jetzt nur kleine Fistel entstanden.

Anfang Juni: Nochmals Naht, wieder ohne dauernden Erfolg. Es entstehen zwei kleine übereinanderliegende Fisteln. Dieselben werden in der Folgezeit, da sich die Schleimhaut sehr rapid vorwölbt und so die Verwachsung verhindert, häufiger mit dem Pacquelin geätzt und dadurch ihrer Schleimhaut beraubt.

Da Pat. nervös, sehr heruntergekommen ist, wird er Mitte August ins Bad entlassen. Von dort geht er zum Verschluss der immer noch bestehenden kleinen Fistel in die Behandlung eines Chirurgen seines Heimathsortes über.

Pathologisch-anatomische Diagnose des Tumors: Cylinderzellencarcinom.

21. Frau R. aus M., 46 Jahre alt. Aufgenommen den 13. März 1900.

Anamnese: Pat. hat seit ca. 3 Monaten Blut und reichlich Schleim im Stuhl bemerkt. Sonst keinerlei Beschwerden.

Status: Recht guter Ernährungs- und Kräftezustand. Carcinom von mässiger Ausdehnung, ziemlich hochsitzend, circulär, nicht verwachsen.

Operation am 14. März. Anus praeternat. typisch. Glatte Heilung.

28. März. Resectio recti in bekannter Weise. Keine wesentliche Blutung. Der Tumor kommt nach Eröffnung des Peritoneums gut herab. Nach Wiederaufnähen des Peritoneums Resection von ca. 10 cm Darm.

Circuläre Darmnaht der recht gut blutenden Stümpfe. Naht der Querwunde der Haut. Tamponade der übrigen Wunde.

4. April. Verbandwechsel. Die Nähte haben gut gehalten. Oberhalb der Darmnaht eine linsengrosse Darmfistel.

Mitte Mai. Secundärnaht der Fistel mit Erfolg. Die Heilung der äusseren Wunde geht sehr schlecht von statten. Pat. hat starkes Heimweh, isst und schläft schlecht und wird Ende Juli auf Wunsch nach Hause entlassen.

Mitte October kommt sie wieder. Darm und äussere Wunde zu, daher 20. October Schluss des Anus praeternat.

Am 25. October muss wegen Fieber und Fluctuation die Hautwunde wieder geöffnet werden, darunter Eiterung, von den Stichcanälen ausgehend. Ein Silberdraht muss entfernt werden. Darauf secundäre Heilung der Bauchwunde.

Am 8. November öffnet sich plötzlich die Kreuzbeinwunde wieder und entleert eine mässige Menge Eiter, keinen Koth. Eine Sondirung führt jedoch durch eine kleine Fistel bis in den Darm.

9. November. Aetzen dieser Fistel mit dem Thermokauter. Darauf Ausheilung der Darmwunde. Pat. wird dann auf Wunsch in die Behandlung des Hausarztes entlassen.

Pathol.-anatom. Diagnose des Tumors: Cylinderzellenkrebs.

22. Heinrich M. aus N., Kaufmann, 70 Jahre alt, aufgenommen am 1. October 1900.

Anamnese: Früher stets gesund. Seit 4 Monaten Schmerzen und Tenesmus. Zuweilen Blut im Stuhl.

Status: Für sein Alter sehr rüstiger Mann. Keine Kachexie! Ringförmiges, ulcerirtes, verschiebliches Carcinom, ca. 10 cm oberhalb des Anus, das obere Ende nicht erreichbar. Bronchitis chron.

Operation: Rydygier'sche temporäre Kreuzbeinresection. Der Tumor ist von lockerem Fettgewebe umgeben und leicht zu isoliren. Er reicht hoch hinauf und ist wegen stellenweise sehr starker Blutung schwer herab zu bekommen. Vorn Eröffnen und Zurücklagern des Peritoneum. Resection von ca. 12 cm Darm. Durchziehen des centralen Stumpfes durch den von Schleimhaut entblössten Anus und Fixiren vor dem Anus durch Seidennähte. Beuteltamponade der Wundhöhle und theilweise Naht der Haut.

Blasenlähmung 14 Tage lang.

Es bildet sich eine Fistel der hinteren seitlichen Rectalwand, die am 20. November secundär genäht wird, indem ein seitlicher Gewebspfropf mit Draht in den Defect eingeheftet wird. Opium (fast ohne Wirkung) mit Colombo zusammen.

Es entsteht wieder eine kleine Fistel, die auf mehrfaches Thermokauterisiren sich schliesst.

Pat. wird am 20. December auf Wunsch in die Behandlung des Hausarztes entlassen.

Path.-anatom. Diagnose des Tumors: Cylinderzellencarcinom.

Diese Krankengeschichten zeigen im Wesentlichen folgendes: Nachdem die Operabilität des Tumors festgestellt und die sacrale Methode gewählt ist, wird durch Ricinus (meist nur eine einmalige Dosis von 15—20 ccm, in Bierschaum verabreicht) eine gründliche Darmentleerung herbeigeführt, dann gebadet und mehrere Stunden vor der ersten Operation 15 Tropfen Tct. op. spl. gegeben. Diese erste Operation ist bei der sacralen Methode fast principiell die Anlegung eines Anus praeternaturalis. Nur bei Fall 1, 2, 17 und 22 wurde ein solcher nicht vorausgeschickt. In 1 und 2 handelte es sich um sehr schwache Patienten, Fall 17 war durch Gravidität im 6. Monat komplicirt, es musste also die Dauer des Krankenlagers so sehr als möglich abgekürzt werden; 22 hatte eine Altersbronchitis. Eine eingehende Besprechung des Frage der praeliminaren Anus praeternat. lasse ich später im Zusammenhang folgen.

Nach guter Einheilung des künstlichen Afters wird die Resectio recti vorgenommen, nachdem vorher noch, wie oben schon gesagt, eine gründliche Auswaschung des zwischen Anus nat. und A. praeternat. gelegenen Darmtheils gemacht ist.

Die Einleitung der sacralen Resectio recti geschieht stets durch die Rydygier'sche osteoplastische temporäre Kreuzbeinresection: Hautschnitt von der Raphe posterior aus am linken Kreuzbeinrande hinauf bis zur Höhe des 3.—4. Sacralloches, dort rechtwinkliges Abbiegen senkrecht über das Kreuzbein hinüber direkt bis auf den Knochen. In diesem horizontalen Schenkel des Hautschnittes wird der Knochen glatt durchgemeisselt, und dann der Hautperiost-Knochenlappen nach rechts umgeklappt. Dann liegt das perirectale Fett vor, durch das man, meist stumpf, leicht auf den Tumor vordringt. Eine auch nur theilweise Gangrän des Weichtheilknochenlappens, wie sie Christen und Andere befürchten (Küster verlor zwei Fälle infolge derselben), haben wir nie beobachtet. Eine stärkere Blutung aus der Knochenwunde ist selten. Zuweilen allerdings blutet die Arteria sacr. media heftig, doch sind wir dieser Blutung stets mit Leichtigkeit Herr geworden, entweder durch Fassen und Umstechen, oder durch Einstopfen eines kleinen Jodoformbäuschchens. Auch Symptome einer Symphysenlockerung wurden bei uns nach dieser osteoplastischen Operation nie beobachtet.

Zur besseren Mobilisirung des Darmes wurde in unseren Fällen stets das Peritoneum eröffnet. Die dadurch bedingte Erleichterung der Operation ist bei der sacralen Methode womöglich noch grösser als bei der perinealen, die Infectionsgefahr ist durch die vollkommene Ablenkung der Faecalien durch den Anus praeternat. fast

ganz beseitigt. Auch Hochenegg eröffnet principiell das Peritoneum und schliesst es nach erfolgter Mobilisation des Tumors wieder mit Seidennähten. Er erlebte einmal eine Ruptur der Naht und Incarceration von prolabirten Dünndarmschlingen in der Wunde.

Auch Herr Geheimrath Schede näht vor Eröffnung des Darmes stets das Bauchfell höher oben auf den herabgezogenen Darm wieder auf und zwar mit fortlaufender Catgutnaht. Dies wird dadurch erleichtert, dass man sich beim Einschneiden den parietalen freien Rand durch Anlegen von langen Schiebern fixirt, aber trotzdem gestaltet sich diese Naht oft zu einem der schwierigsten Theile der Operation, besonders deshalb, weil die Controlle der Augen bei der grossen Tiefe, in der gearbeitet wird, oft sehr unvollkommen ist.

In den meisten Fällen jedoch gelingt die Naht, von unseren Fällen waren nur in 3 und 19 die Schwierigkeiten so gross, dass der Schluss jedenfalls nur unter Aufwand von unverhältnissmässig viel Zeit hätte bewerkstelligt werden können. Es wurde in diesen beiden Fällen der Schluss nur theilweise gemacht und der übrige Theil der Peritonealwunde durch einen Mikulicz'schen Beutel ausgestopft. Eine postoperative Peritonitis erlebten wir nur bei Fall 17, wo wegen vorgeschrittener Gravidität ein Anus praeternat. nicht gemacht wurde. Pat. abortirte und starb unter peritonitischen Erscheinungen, nachdem vorher Koth in die Wunde ausgetreten war. Ob hier das Peritoneum eröffnet worden war, ist leider nicht ausdrücklich in der Krankengeschichte vermerkt, nach Analogie mit den anderen Fällen ist es wahrscheinlich. Auch ist nicht klargestellt, ob nicht etwa die Peritonitis in causalen Zusammenhang mit dem Abort zu bringen ist.

Die saubere Abtrennung des erkrankten Darmstückes von den benachbarten Geweben an seiner vorderen Wand ist zuweilen schwierig; dann wurde ähnlich vorgegangen, wie es Mikulicz thut: Der Darm wird oberhalb des Tumors zwischen zwei Jodoformgazeligaturen (die wohl für das Gewebe schonender und also für das zu erhaltende centrale Ende mehr zu empfehlen sind, als Klemmen und Seidenfäden) durchgeschnitten, nach unten umgeklappt und kann dann leichter vorn frei gemacht werden. v. Mikulicz ligirt den Darm mit Seide, muss aber dann den von der Ligatur comprimirten Streifen Darm später noch entfernen, weil er in der Ernährung gestört ist, was bei Jodoformgazeligatur nicht nöthig ist. Nach erfolgter Resection des Tumors ca. 1 cm weit im Gesunden wurden meist der centrale und periphere Darmstumpf durch circuläre Naht vereinigt. Ist der anale Stumpf sehr kurz, so wird er seiner Schleimhaut beraubt und der centrale Darmstumpf durch ihn durchgezogen und

in diesem Ring durch Seidenknopfnähte, zuweilen unter Einschaltung einiger Silberdrähte, wie bei der perinealen Methode geschildert, fixirt. Dies geschah bei 1, 2, 9, 13, 16, 17. Bei Fall 5 ging der peritoneale Ueberzug des Rectums vorn soweit herab, dass nach der Resection auch der periphere Stumpf noch eine Strecke weit mit Peritoneum überkleidet war, ein insofern günstiger Umstand, als hier eine echte Lembert'sche Naht angelegt werden konnte. Die circuläre Darmnaht ist oft schwierig, weshalb Hochenegg sie gern vor dem Anus macht, indem er den Darm temporär invaginirt, draussen exact vereinigt und dann wieder reponirt.

Hochenegg beschreibt einen Fall, wo das centrale Darmende nicht genügend herabgeholt werden konnte, um mit dem peripheren vereinigt werden zu können. Er holte in diesem Falle die freie Schlinge der Flexur herab und nähte in diese den analen Stumpf ein, so eine Rectumflexuranastomose herstellend. Bei miterkranktem Anus, wo H. auch sacral operirt, näht er den centralen Stumpf knapp unter dem abgetragenen Kreuzbein ein (H. resecirt den unteren Kreuzbeintheil definitiv) und verschliesst diesen Anus sacralis durch eine Pelotte oder einen durch ein Gummiband angedrückten Schwamm.

Nach der Versorgung des Darmes wird die perirectale Wunde mit Jodoformgaze tamponirt, der Weichtheilknochenlappen reponirt und ein kleiner Theil der Hautwunde primär genäht, der übrige Theil durch Situationsnähte etwas zusammengezogen. Als Verband werden mehrere Platten steriler Gaze mit Pflaster befestigt und darüber eine T-binde angelegt mit einem Holzwollkissen.

Dieser äussere Verband wird, so oft er mit Blut oder Secret durchtränkt ist, gewechselt, der Tampon bei normalem Verlauf erst nach 5—8 Tagen, später täglich, in derselben Weise, wie bei der perinealen Methode schon beschrieben. In vielen Fällen werden später Sitzbäder regelmässig alle Tage verordnet (wie auch von Schwieder aus der v. Bergmann'schen Klinik erwähnt wird.)

Dies der typische Verlauf der sacralen Operation. Komplicationen, die eine Aenderung des Vorgehens bedingen, kommen natürlich vor.

Sehr unangenehm war zuweilen die Blutung aus den Hämorrhoidalgefässen, besonders, wenn Stränge von retrorectalen Drüsen hoch hinaufgingen, wie z. B. bei Fall 3, 10, 12 und 17. Die Blutstillung ist in der Tiefe der Wunde, oft in der Höhe des Promontoriums und noch höher, naturgemäss nicht immer leicht. Am einfachsten ist es wohl immer, wenn die zu trennenden Gewebsstränge vorher mit Hülfe des Dechamps'schen Schlingenführers ligirt werden

können. Im Uebrigen wird jedes blutende Gefäss sofort gefasst und umstochen. Gelingt dies nicht, so muss man die Klemmen mehrere Tage liegen lassen.

In Fall 4 machte ein besonders hoher Sitz und feste Adhaerenz am Promontorium eine gleichzeitige Laparotomie nöthig. Von der Bauchwunde aus wurde der Tumor gelöst, dann jene wieder geschlossen und die Operation in der gewöhnlichen Weise vom sacrum aus vollendet.

Besonders unangenehme Complicationen intra operationem sind Verletzungen wichtiger Nachbarorgane. Hierhin gehört nur Fall 12, wo eine ziemlich ausgedehnte Verletzung der Urethra passirte. Dieselbe wurde nach Möglichkeit über einem Nelaton vernäht, doch erlag Patient dem Eingriff bald. Theilweise Exstirpation der Prostata kann nicht als belangreich angesehen werden, ein Standpunkt, der auch von anderen Chirurgen getheilt wird (z. B. Kraske, Hochenegg, Czerny, Kroenlein).

Die Patienten verlassen das Bett, sobald eine Schädigung des Darmrohres nicht mehr zu fürchten ist. Um ihnen das Sitzen im Lehnstuhl zu ermöglichen bei noch nicht geheilter und also gerade beim Sitzen empfindlicher äusserer Wunde, haben wir ein hufeisenförmiges, etwa 2 Zoll dickes, fest gepolstertes Kissen construirt, welches mit der offenen Seite nach hinten auf den Sitz des Sessels gelegt wird, sodass beim Sitzen die Operationsgegend frei von jedem Druck bleibt. Dies Kissen hat sich uns sehr bewährt, die Patienten können es mitnehmen in den Garten etc. und sich mit seiner Hülfe auf jedem Stuhl ausruhen.

Die unangenehmste und leider auch häufigste Complication zur Zeit der Wundheilung ist das Entstehen von Darmgangrän und Kothfisteln. Ich komme auf diesen wichtigen Punkt später ausführlich zurück.

Sehr lästig waren bei mehreren unserer Patienten die postoperativen Blasenstörungen. Dass die Blasenlähmung nicht absolut abhängig ist von der einseitigen Durchschneidung der betreffenden Sacralnerven, sondern oft mehr reflectorischer Art ist, beweisen unsere Fälle 10 und 15, in denen eine totale Detrusorlähmung, einige Tage anhaltend, nach der Anlegung des Anus praeternaturalis entstand. Es ist ja bekannt, dass auch nach anderen operativen Eingriffen, besonders am Unterleibe und Becken, öfter eine Detrusorlähmung entsteht, die nach einigen Tagen zurückgeht[1]). Nichtsdestoweniger war jedoch die Blasenlähmung nach der sacralen Resectio

1) Wir hatten z. B. sehr oft Gelegenheit, nach gewaltsamer unblutiger Reposition der Luxatio coxae cong. diese reflectorische Blasenlähmung zu beobachten.

recti häufiger und hartnäckiger als nach der perinealen Operation. Wir beobachteten sie in Fall 6 (4 Monate dauernd), 7 (20 Tage), 8 (4 Wochen), 14 (4 Wochen), 15 (3 Monate), 19 (3 Monate) und 22 (14 Tage). Nach der angegebenen Zeit, während der natürlich regelmässig katheterisirt wurde, ging allmählig die Störung zurück und die Function wurde später stets ganz normal. In einzelnen dieser Fälle gelang es nicht, eine Cystitis zu vermeiden. Dieselbe wurde durch täglich zweimalige Ausspülung der Blase mit warmer Borlösung 3 Proc. behandelt. Ca. alle 8 Tage wurde eine Ausspülung mit Sol. arg. nitric. 1 : 3000—1 : 1000 gemacht. Bisweilen wurde auch der Borlösung etwas Jodoform zugesetzt. Dasselbe wird mit in die Blase genommen und setzt sich dort an, sodass die Flüssigkeit allein zurückfliesst und jenes in der Blase bleibt und dort antibacteriell wirken kann, ein Verfahren, wie es auch Mikulicz beobachtet. Daneben wird etwas Diät beobachtet, Wildunger Wasser getrunken und Acid. phosphor. gegen die Alkalescenz des Urins verordnet. Dass eine Cystitis und auch schon das dauernde Katheterisiren bei einfacher Lähmung auf die Wundheilung ungünstig einwirkt, letzteres durch Depression der Psyche, ist klar. Besonders Appetit- und Schlaflosigkeit sind zuweilen sehr ausgesprochen und trotzen oft allen Mitteln.

Damit sind die Momente, die die Wundheilung stören, nicht erschöpft. In Fall 6 trat mehrere Wochen nach der sacralen Operation Urin aus der Wunde aus, es fand sich eine Ureterfistel, die offenbar nicht bei der Operation selbst, sondern erst später durch sehr ausgedehnte Nekrose des perirectalen Gewebes entstanden war. Schon war eine Ureterocystoneostomie, ev. eine Nephrectomie ins Auge gefasst, da eine Naht des Ureters in der Höhe, in der die Fistel lag, nicht anging, als allmählig die Urinsecretion zur Wunde heraus sich verminderte, auf natürlichem Wege sich vermehrte und endlich die Verhältnisse zur Norm zurückkehrten. Hydronephrotische Erscheinungen fehlten ganz, also ist wohl anzunehmen, dass der seitliche Ureterdefect sich von selbst geschlossen hat.

In mehreren unserer Fälle, besonders deutlich in 14 und 15, machten sich üble Wirkungen der längeren Jodoformtamponade bemerkbar. Bei 14 wurde leider der Anus praeternat. zu früh geschlossen. Die jetzt den genähten Darmtheil passirende Kothsäule sprengte die anscheinend gut geheilte Naht noch wieder und erzeugte eine Kothphlegmone, die breit gespalten und mit Jodoformgaze tamponirt wurde. Nach einigen Wochen erst, nach guter Reinigung der Wundhöhle, bekam Patient ausgesprochen maniakalische Anfälle, riss sich stets die Verbände von der Wunde, verweigerte oft die Nahrung

und starb an allmähligem Kräfteverfall. Ob hier vielleicht Ptomaïnwirkung durch Kothresorption mitspielt, lasse ich dahingestellt; das ganze Bild schien uns für Jodoformintoxikation zu sprechen, besonders auch das erst so späte Auftreten der Symptome, nachdem die Kothphlegmone längst beseitigt war. Das Jodoform war ja allerdings auch schon länger applicirt worden, aber, wie schon Schede 1882 hervorgehoben hat, ist dessen giftige Wirkung oft eine cumulative, erst nach einer kürzeren oder längeren symptomlos verlaufenen Anwendung des Mittels plötzlich auftretende. Schede hat in jener Publication auch schon alle Erscheinungen der Jodoformintoxication characterisirt, besonders auch jene psychischen Störungen hervorgehoben, wie wir sie bei unserem Patienten sahen.

Auch bei Rectumcarcinomoperation sind ähnliche Fälle wiederholt publicirt (Rinne, Czesch, Hildebrand, Kroenlein, Arnd u. A.) Bei unserem Fall 15 traten ähnliche Symptome in leichterer Form auf, die nach Ersatz des Jodoforms durch Nosophen wieder verschwanden.

Trotz dieser Erfahrungen wird hier doch immer wieder Jodoform angewandt, da solche persönliche Idiosyncrasie gegen dasselbe doch selten ist und, wenn man einmal durch frühere Beobachtungen gewarnt ist, auch leicht erkannt wird. Die vielen für das Jodoform empfohlenen Ersatzmittel sind eben alle demselben nicht gleichwerthig. Auch wir haben mit vielen neueren Mitteln Versuche gemacht, mit Amyloform, Nosophen, Airol u. s. w., sind aber stets zum Jodoform zurück gekommen. Vielleicht leistet das neueste, das Vioform, besseres.

Bevor ich nun zur Darlegung unserer Operationsresultate übergehe, erübrigt noch, zwei wichtige Punkte im Zusammenhang zu besprechen, nämlich die Anlegung des praeliminaren Anus praeternat. und die Entstehung und Behandlung von Kothfisteln in der Darmnaht und deren Umgebung.

Die praeliminare Colostomie wurde zuerst von Schede auf der Naturforscherversammlung in Halle 1881 empfohlen als sicheres Mittel, um die Beschmutzung der Wunde mit Koth sowohl während als nach der Operation zu verhüten. Seitdem ist die Frage der Verhütung der Wundinfection bei den Operationen am Rectum andauernd ventilirt worden, und auch heute noch ist dem Kampfe gegen Kothphlegmone und Peritonitis eine so regelmässige Besprechung in allen Publicationen gewidmet, dass es merkwürdig erscheint, dass jene Methode so wenig Nachahmer gefunden hat. Bei einzelnen Autoren ist sie erwähnt; dass sie ihren Zweck erfüllt, wird zugegeben, aber ausgeübt wird sie nicht. Arnd rechnet 59 Proc. aller der Operation

direct erliegenden Patienten auf Infection durch Fäcalmassen, und nach der neuesten Statistik von Kroenlein kommen noch 51,8 Proc. der Todesursachen auf Wundinfection. Dass diese Zahlen ganz wesentlich herabgedrückt werden könnten durch die Methode der praeliminaren Colostomie, ist wohl durch die hiesigen Erfolge nach dieser Richtung hin bewiesen. Für manche Autoren sind die Nachtheile der Operation grösser als ihre Vortheile. So sagt z. B. Christen, die Fixation des Colon descendens an der Bauchwand hindere das Herabholen des Tumors, die Colostomie sei mit dem Risico der Peritonitis verbunden und der Verschluss sei später nicht immer leicht. Den ersteren Einwand haben wir nie bestätigt gefunden und er ist wohl auch deshalb hinfällig, weil zum Herabholen des Tumors doch, ehe das Colon descendens in Anspruch genommen wird, die Flexur gestreckt und dadurch wohl stets genug Material zur Mobilisirung des Darmes gegeben wird. Das Risico der Peritonitis ist wohl heute sehr gering; wir haben bei der Colostomie nie eine gesehen. Ad. 3 ist der Verschluss des Anus praeternat. nach der hier geübten Methode keine so besonders schwierige Operation, um hier in Betracht zu kommen.

Derselbe Autor sagt, man erreicht durch Colostomie mit Ausspülung des peripheren Darmstückes nicht viel mehr, als durch Eingiessungen per anum. Da Christen aber selbst mit Recht den grossen Werth auch der postoperativen Asepsis hervorhebt, so hat er damit jenen Einwand wohl selbst widerlegt. Denn ein Hauptvorzug der Colostomie besteht eben darin, dass kein Stuhl später nachfolgt, dass man auf unbegrenzte Zeit den Stuhl von der Operationsstelle fernhalten kann.

Christen und andere sagen, die Colostomie schöbe die Hauptoperation hinaus. Das ist zwar richtig, aber der Aufschub ist nur um einige Tage grösser, als der durch gründliche Darmentleerung, wie sie von vielen Operateuren erstrebt wird, bedingte. Christen selbst sagt, dass seine Präparationscur je nach dem Erfolg 1 bis 3 Wochen dauert. Auch Schneider giebt ausdrücklich als Vorbereitungsdauer zur Kraske'schen Operation 8—14 Tage an, Heinrich Wolff (aus der v. Bergmann'schen Klinik) 8—10 oder mehr Tage u. s. w. Das fällt bei der Colostomie weg.

Dass, wie H. Wolff von einem Fall erwähnt, auch nach der Colostomie sich bei späterer Section noch Koth in der Flexur findet, ist jedenfalls äusserst vereinzelt, vorausgesetzt, dass man vor der Hauptoperation eine gründliche Auswaschung des peripheren Darmtheils vorgenommen hat. Ob dies im Wolff'schen Falle geschehen ist, ist nicht erwähnt.

Weit eher kann man als Vorwurf gegen die Colostomie gelten lassen, dass man gezwungen ist, anstatt einmal, die Patienten dreimal zu operiren und zu narkotisiren. Dieser Nachtheil hat auch uns in einzelnen Fällen bestimmt, ohne Anus praeternat. zu operiren, und es ist gewiss richtig, dass man z. B. einen alten Patienten mit Emphysem und Altersbronchitis nicht dreimal der Gefahr einer Pneumonie aussetzt, wenn es zur Noth auch mit einem Mal genug ist. Ebenso wird man bei nicht ganz intactem Herzen sich überlegen, ob die Kraft und Widerstandsfähigkeit desselben einer dreimaligen Narcose gewachsen ist. Also auch hier ist selbstredend eine Auswahl der Fälle nöthig. Eine längere Berufsstörung aber, die Unbequemlichkeit eines längeren Krankenlagers und dergleichen Momente können selbstredend bei einem Leiden wie Carcinom keine Rolle spielen. Einen Unglücksfall im Anschluss an die Operation des Anus praeternat. haben wir nur einmal erlebt, bei Fall 10, der nach dem Schluss desselben mehrere Tage ganz gesund war und dann plötzlich, apoplectiform, ohne jede sichtbare Ursache, starb (s. Krankengesch.). Ob der Patient nicht gestorben wäre, wenn er keinen Anus praeternat. bekommen, lässt sich natürlich nicht sagen. Die Section ergab nichts, und gerade dieser negative Befund drängt ja natürlich den Gedanken auf, dass das Unglück auf das Conto Herzcollaps zu schreiben ist, und dann hätten wir hier möglicher Weise einen jener Fälle, wo das Herz die dritte Operation nicht mehr aushielt.

Dagegen haben wir bei unseren sämmtlichen mit praeliminarer Colostomie behandelten Patienten keinen Todesfall an Peritonitis.

Wer, wie wir hier, Vergleiche anstellen kann, zwischen dem postoperativen Krankheitsverlauf der Resectio recti mit und ohne vorausgeschickte Colostomie, wird, natürlich für geeignete Fälle, dies Hülfsmittel nicht mehr entbehren wollen. In den meisten Fällen kann man ja nach recht gründlicher Darmentleerung den Stuhl mit Hülfe von Opium eine Reihe von Tagen anhalten, aber abgesehen von den Beschwerden einer tagelangen künstlichen Verstopfung giebt es doch manche Patienten, bei denen wegen des den Darm stricturirenden Carcinoms eine Darmentleerung unmöglich ist; weiter kommt es nicht selten vor, dass Opium gar keine oder zu geringe Wirkung hat und der Stuhl sich gar nicht anhalten lässt. Letzteres trifft auf unseren Fall 2 zu, wo sehr bald die Wunde mit Stuhl überschwemmt war, allerdings ohne nachweisbare üble Folgen, da Pat. am 7. Tage an Pneumonie starb. Ein deutlicher Beweis in dieser Richtung für die Vorzüge des Anus praeternat. ist Fall 23 (perineal). Hier wurde ohne Colostomie die Resectio recti gemacht. Opium versagte vollkommen,

es entstand am 3. Tage nach der Operation eine ausgedehnte fieberhafte Kothphlegmone. Dann wurde nachträglich noch die Colostomie gemacht, das periphere Darmstück gründlich gereinigt und die Phlegmone heilte prompt aus. Mehrfach ist uns vorgekommen, dass nach scheinbarer Verheilung der sacralen Wunde, wenigstens des Darms, der Anus praeternat. geschlossen wurde, leider zu früh, denn die dann durchgehende Kothsäule sprengte die Darmnaht wieder und es entstand so nachträglich noch eine Kothfistel, die wohl vermieden worden wäre, wenn die Patienten etwas mehr Geduld gehabt und ihren Anus praeternat. noch behalten hätten. Das Unglück ereignete sich bei Fall 6, 14 und 21. Auch von diesen war bei 14 und 21 Opium unwirksam, bei 21 ohne üble Folgen; 14 erlag bald einer Jodoformintoxication (s. oben). Beide Patienten wären zweifellos nach der Hauptoperation in grösster Gefahr gewesen, wenn sie keinen Anus praeternat. gehabt hätten.

Der letzte unserer sacralen Fälle, No. 22, ist ohne vorherige Colostomie operirt (das Carcinom war noch klein, der Mann schon recht alt, 70 Jahre, und hatte eine Altersbronchitis). Auch bei diesem ist Opium ganz unwirksam. Die Folge ist, dass die Wunde stets mit Stuhl beschmutzt ist, trotzdem Patient jeden Morgen ein Sitzbad nimmt und täglich 1—2mal verbunden wird. Betrachtet man dagegen die vollkommen reine Wunde eines mit Colostomie vorbehandelten Kranken, so müsste man nicht aseptisch geschult sein, wenn man nicht thatsächlich mit einem gewissen Widerwillen an das Verbinden einer derartig verunreinigten Wunde heranginge. Gegen deratige Kothverunreinigungen giebt es aber kein einziges souveraines Mittel, als die Ablenkung des Stuhles central von der Operationsstelle durch einen Anus praeternaturalis. Macht man dann vor der Hauptoperation noch eine gründliche Auswaschung des peripheren Darmtheiles, was mit Hülfe eines Schlundrohres meist leicht gelingt, so kann man sicher sein, ein von Faecalien in keiner Weise zu verunreinigendes Operationsfeld zu haben.

Hochenegg hat allerdings neuerdings den Standpunkt, von Abführmitteln und Opium vollkommen abzusehen, indem er feste Kothmassen nicht fürchtet, doch dürfte er da wohl zunächst nicht viel Nachahmer finden. Die Hoffnung Arnds, den Stuhl medicamentös soweit desinficiren zu können, dass er für die Wunde unschädlich sei, ist bis jetzt ein frommer Wunsch geblieben.

Die Colostomie nach Schede wird stets am Colon descendens gemacht in folgender Weise: Eröffnung der Bauchhöhle durch ca. 12—15 cm langen Schnitt in der Linea alba lateralis sinistra etwa

in Nabelhöhe. Circuläre lippenförmige Vereinigung des Peritoneum parietale mit der Haut. Vorziehen des Anfangstheils des Colon desc. in Form einer Schlinge in die Wunde und Einnähen daselbst durch fortlaufende Catgutnaht, die die ganzen Bauchdecken durchgreift, am Darm jedoch nur serosa und muscularis fasst. Darauf wird meistens der Darm sofort quer geöffnet, die freien Ränder nach aussen umgeklappt und mit Seidenknopfnähten nach dem Rande der Wunde hin fixirt. Auf die Knoten der letzteren, lang abgeschnittenen Seidenknopfnähte wird ein Röllchen Jodoformgaze aufgelegt und auf diesem die Fäden nochmals geknüpft. So öffnet sich der Anus innerhalb eines festen Walles von Jodoformgaze, der wohl ein sicherer Schutz gegen Infection der Bauchhöhle auch dann sein würde, wenn irgendwo die den Darm in der Wunde fixirende Naht eine kleine Lücke aufwiese. Die Jodoformgaze wird nach 5—6 Tagen entfernt. Opium wird nach der Operation nicht mehr gegeben, sondern die Darmfunction sich selbst überlassen. In allen Fällen, wo die Operation gemacht wurde, ist der Darm glatt eingeheilt, mehrere Mal trat eine mehr oder weniger ausgedehnte Nekrose des Unterhautfettes in der Umgebung des Anus praeternat. ein, die aber für den übrigen Heilverlauf ohne Bedeutung war. Meist konnte nach ca. 14 Tagen die Resectio recti ausgeführt werden.

Der Schluss des Anus praeternat. wurde, wenn die Patienten ungeduldig waren, gemacht, sobald der Darm sicher verheilt schien, leider beweisen einige oben schon erwähnte Fälle, dass man sich in diesem Punkte täuschen kann. Die meisten Patienten liessen sich rathen und warteten mit dem Schluss des Anus, bis auch die äussere sacrale Wunde gut geschlossen war. Einige gingen dann noch eine Zeitlang mit dem Anus praeternat. nach Hause und kamen zu einer ihnen gelegenen Zeit behufs Schlusses desselben wieder.

Um diesen Schluss zu bewerkstelligen, wird der Anus in der Haut umschnitten und mobilisirt, dann entweder die zurückgeklappten Darmränder gelöst, angefrischt und mit doppelter Naht vernäht (Lembert'sche Naht mit Seidenknopfnähten) oder eine vollständige Resection der eingenähten Darmschlinge gemacht. Die Bauchwunde wird durch Silberdrahtcatgutnaht in folgender Weise geschlossen: In Abständen von 1 Zoll werden lange, durch die ganzen Bauchdecken, incl. Peritoneum und Haut greifende Silberdrahtknopfnähte gestochen (doppelt eingefädelt, um von innen nach aussen stechen zu können). Dieselben werden zunächst noch nicht geknüpft. Jetzt werden in ca. $^1/_2$ bis 1 cm Abstand Knopfnähte von feinerem Draht durch die Fascie, Musculatur und Peritoneum gelegt und nach Herausnahme einer bis dahin die

Därme schützenden Mullcompresse mit dem Schlingenschnürer zugedreht, wobei besonders auf gute Adaption der Fascie zu achten ist. Dann werden die geschnürten Drähte kurz abgeschnitten und der scharfe, nach oben aufragende Stumpf horizontal umgelegt. Darüber Naht der Haut mit Catgut. Auf diese Hautnaht wird zwischen die zuerst gelegten durchgreifenden Drähte ein Wulst von Airolgaze gelegt und über diesem jene erst geknüpft. Verband mit Gaze und Unna'schem Zinkleim. Das Knüpfen der durchgreifenden Drähte auf Airolgaze hat den Vorzug, dass dadurch die einzelnen Schichten der Naht dicht aufeinander gepresst und und so todte Räume vermieden werden. Ich schildere hier die Drahtnaht so genau wegen ihrer Vorzüglichkeit zum Schlusse klaffender Bauchdeckendefecte. Mit keinem anderen Nahtmaterial wird man eine oft unter starker Spannung klaffende Bauchwunde besser zum Schluss bringen, als mit Silberdrahtknopfnähten. Ist die Spannung gross, so zieht man der Reihe nach jeden Draht soweit an, als er geht. Dadurch vertheilt sich die Spannung auf eine Summe von Kräften. Fängt man dann am ersten Draht wieder an, so wird derselbe sich ein grosses Stück weiter zudrehen lassen und so weiter, bis zuletzt die Wundränder sich berühren. Hierzu sind unbedingt Knopfnähte nöthig, da eine fortlaufende Naht nicht so in einzelne Componenten zerlegt ist, die einzeln nach und nach mehr in Anspruch zu nehmen sind und so eine Summe von Einzelkräften darstellen, mit Hülfe deren wir noch jede Spannung überwunden haben, trotzdem dieselbe zuweilen, besonders bei Fall 6, sehr gross war.

Ich habe oben als Hauptvorzug der Colostomie die Freihaltung der Wunde von Koth, also die Möglichkeit strengerer Asepsis hervorgehoben. Die zweite Wirkung derselben, die Verhinderung des Durchtritts von Koth durch den frischgenähten Darm, ist unseres Erachtens nicht so wichtig. Der Nachtheil eines solchen Durchtritts der Kothsäule durch einen genähten Darm wird darin gesehen, dass jene die Naht theilweise sprengen und so eine Kothfistel schaffen könnte. Ich komme damit auf den zweiten noch näher zu besprechenden Punkt, das leider so häufige Auftreten solcher Kothfisteln in der Nähe der Naht. Ich sage absichtlich „in der Nähe" der Darmnaht, denn nach unserer Erfahrung ist es weniger die Naht selbst, die der Perforation ausgesetzt ist, als die benachbarten Theile der Darmwand, besonders oft oberhalb der Naht an der hinteren Rectumwand. Dieser Umstand zusammen mit der Thatsache, dass auch so viele von unseren Fällen einen postoperativen Darmdefect zeigten, wo doch keine Kothsäule passiren konnte, ist wohl ein Beweis, dass diese

Darmdefecte weniger durch Kothpassage und dadurch bedingte Sprengung der Naht entstehen, sondern vielmehr einer einfachen partiellen Nekrose infolge Unterbindung der ernährenden Gefässe ihre Entstehung verdanken. Diesen Punkt finde ich in manchen Publicationen wenig gewürdigt. Es wird vielfach nur von einem „Klaffen der Darmnaht" gesprochen. So berichtet Hochenegg auf dem letzten Chirurgencongress, dass er stets nur kleine Fisteln in der Naht bekam. Gussenbauer jedoch sagt mit Recht, dass man natürlich nicht nur die Lymphdrüsen allein herausnehmen müsse, sondern die ganzen perirectalen Gewebsstränge sammt den in ihnen enthaltenen Gefässen, dann aber sei eine Darmgangrän häufig. Auch Czesch erwähnt die oft recht ungünstigen Ernährungsverhältnisse des ringsum losgelösten Darmes, und auch in seinen Fällen kostet es oft grosse Mühe und mehrfache Operationen, um die Fisteln zum Schluss zu bringen.

Auch Wendel hat 32 Proc. sacraler Kothfisteln bei Resectio recti. Es müssen eben mit wenigen Ausnahmen die unteren Aeste der Haemorrhoidalgefässe geopfert werden, um den Darm herabholen und alles verdächtige Gewebe exstirpiren zu können. Von der Ausdehnung dieser Gefässverletzung ist stets die Grösse der postoperativen Darmnekrose abhängig. Je radicaler also die Operation, um so grösser die Gefahr der Gangrän. Hier spielt wieder, wenigstens in unseren Fällen, auch das Geschlecht des Patienten eine Rolle. Bei unseren sacral operirten Frauen trat stets entweder keine Fistel auf, oder sie war nur klein und konnte leichter zum Schluss gebracht werden. Bei Frauen ist eben der Darm lockerer suspendirt, die Durchtrennung des Mesorectums also seltener oder in geringerer Ausdehnung nothwendig. Die ausgedehnteste Darmgangrän hatten wir bei Fall 4, bei dem der Tumor am Promontorium und höher so fest adhaerent war, dass er per laparotomiam gelöst werden musste. Es ging der ganze Darm circulär von der Naht an aufwärts in einer Länge von 10 cm zu Grunde. Eine gewisse Prognose für eventuelle Gangrän giebt ja bei der Operation die Blutung aus den Darmstümpfen, doch ist dieselbe nicht immer massgebend. In unseren Fällen ist diese Blutung mehrfach ausdrücklich als eine recht gute bezeichnet und doch entstand eine Gangrän des centralen Stumpfes, während in anderen Fällen mit schwacher Blutung eine solche ausblieb oder sehr gering war (z. B. Fall 11).

Dass in unseren Fällen der Darm stets circulär genäht wurde, vorausgesetzt, dass ein peripherer Stumpf erhalten blieb, ist bei der Unmöglichkeit des Stuhldurchganges selbstverständlich.

Die Behandlung der postoperativen Darmdefecte ist folgende: Die ganz kleinen Fisteln werden nur alle paar Tage mit Lapis oder Ferrum candens touchirt und heilen unter dieser Behandlung wohl stets aus. Gelingt die Heilung dennoch nicht, oder ist der Defect grösser, so wird der operative Schluss durch Anfrischen, Mobilisiren der benachbarten Darmwand und Naht, ev. nach den gegebenen Verhältnissen mit kleiner Lappenplastik, erstrebt. Nach Möglichkeit wird die Naht quer zum Darm gelegt, weil die Erfahrung bei Längsnähten zeigte, dass dieselben oft nach einer Reihe von Tagen wieder klafften, nach unserer Ansicht durch folgenden Vorgang: Der Darm ist auf seiner Vorderseite adhärent auf der Unterlage, auf der Rückseite ist eine genähte Längswunde. Die beiden Winkel zu beiden Seiten des Darmrohres zwischen diesem und der mit seiner Vorderfläche verwachsenen Unterlage (dem Beckenzellgewebe) füllen sich allmählich mit Granulationen aus. Der Darm hat das Bestreben, sich mehr und mehr anzulegen, und dadurch findet zweifellos ein Zug in tangentialer Richtung von beiden Seiten her auf die Nahtstelle statt, der immer mehr von dem freien Darmrohr an die Unterlage, resp. die sich auf ihr bildenden Granulationen heranzuziehen strebt, und also im Sinne eines Auseinanderziehens der Naht wirkt.

Eine starke Sporenbildung von der vorderen Wand, wie sie Wendel oft beobachtete und als Haupthinderniss für die Heilung der Defecte angiebt, sahen wir selten; dass sie die Kothsäule gegen die hintere Wand treibt und dadurch hier ein Klaffen der Naht bewirkt, konnten wir natürlich nicht beobachten.

In einzelnen unserer Fälle war der Defect so gross, dass an eine primäre Nahtvereinigung nicht gedacht werden konnte. Es waren besonders die Fälle 4, 6, 7 und 19. Hier bewährte sich das Einlegen eines etwa fingerdicken Darmrohrs vom Anus naturalis zum Anus praeternaturalis. Hierdurch wurde der Darm entfaltet, die Granulationen wucherten dem Rohr entlang und auch die Schleimhautbedeckung schritt auf ihm weiter, so den Defect so weit verkleinernd, dass später eine Vereinigung möglich war. Bei Fall 4 z. B. bestanden 10 cm circulärer Darmdefect; die gangränösen Gewebsfetzen wurden abgetragen, nach Entwicklung guter Granulationen wurde das Rohr eingelegt und nach einem Monat hatten sich die freien Ränder so weit genähert, dass sie angefrischt und genäht werden konnten.

Sehr hartnäckig war die Fistel bei Fall 8. Nachdem die Anfrischung und Naht dreimal vergebens gemacht war, wurde auf den nochmals genähten Darm der osteoplastische Knochenweichtheillappen

durch grosse Drahtmatratzennähte fest aufgedrückt, worauf primäre Heilung der ganzen Wunde erfolgte.

Zuweilen wurden bei stärkerer Spannung der Darmwände in der Nähe des Defectes zu deren Bekämpfung einige Drahtsuturen zwischen die im übrigen angewandten Catgut- und Seidennähte gelegt, wie auch Czesch und Wendel empfehlen. Sie vermeiden die Spannung und stören doch zweifellos die Circulation weniger, da sie sich nicht so ausziehen, als Schlingen von weichen Fäden, die die Gewebe zwischen sich comprimiren, wie Wendel mit Recht hervorhebt. Vielleicht könnte man unter Umständen bei starker Spannung diese dadurch ausschalten, dass man ein kurzes Darmrohr einlegte und den Darm ober- und unterhalb der Naht mit je ein bis zwei Nähten auf diesem befestigte, so die Spannung auf das Rohr übertragend.

Die durch Necrose entstandenen Darmfisteln haben sich stets als eine wahre crux in der Nachbehandlung der Resectio recti erwiesen; sie sind es, die die Krankheitsdauer zu einer so langwierigen machen. Doch sind bei unseren Patienten nur viermal die Fisteln nicht zur Heilung gebracht worden, nämlich bei 6, 15, 19 und 20. Die Behandlung von 19 und 20 ist noch nicht abgeschlossen, 15 ging mit Fistel und Anus praeternat. nach Hause, um später wieder zu kommen, starb aber an Metastase der Leber. Bei 6 ist die nach Schluss der Colostomie wieder auftretende Fistel so klein, dass sie gar keine Beschwerde macht und Pat. daher keine Veranlassung genommen hat, sich nochmals einer Behandlung zu unterziehen.

Resultate der sacralen Operation.

Im directen Anschluss an die Operation starben von den 22 sacralen Fällen:

Nr. 1 an Collaps am 4. Tage.

Nr. 3 an Nachblutung aus einem Mesenterialgefäss, das bei der Operation nur durch Tamponade gestillt werden konnte.

Nr. 9, 12 und 16 an Collaps.

Nr. 17 an Peritonitis (Abort),

Nr. 18 an Collaps.

Also 7 Todesfälle = 31,8 Proc.

Während der Nachbehandlung starben noch Fall 2 an Pneumonie, 10 nach Schluss des Anus praeternat., Todesursache unbekannt, 14 an Jodoformintoxication, also 3 Fälle = 13,63 Proc.

Zusammen starben im Anschluss an die Operation von 22 Patienten 10 = 45,45 Proc.

Wir folgen hier dem von Kroenlein jüngst als selbstverständlich aufgestellten Princip, bei der Berechnung der Operationsmortalität sämmtliche Todesfälle mitzuzählen, die sich im Anschluss an die Operation und vor Heilung der Operationswunde ereignen, im Gegensatz zu Arnd, der die nicht direct der Operation zur Last zu legenden Fälle nicht mitzählt und damit natürlich die Statistik verbessert. Es muss doch zugegeben werden, dass die Todesfälle an Pneumonie, Abort u. dergl. sich nicht ereignet hätten, wenn der betreffende Patient nicht operirt worden wäre, und damit ist der, wenn auch nur indirecte causale Zusammenhang von Operation und Tod gegeben. Wenn es sich, wie hier, um die objective Beurtheilung des Werthes der Operation gegenüber der palliativen, resp. symptomatischen Behandlung handelt, müssen auch jene nur indirect mit der Operation zusammenhängenden Todesfälle mitgerechnet werden.

Auffallend ist bei unseren sacralen Fällen die Rolle, die der Collaps als Todesursache spielt. Die Hälfte aller Todesfälle kommt auf dies Conto. In der letzten Publication aus der v. Bergmann'schen Klinik (H. Wolff) ist eine ähnlich grosse Collapssterblichkeit notirt. Gerade diese Collapstode sind es, die sowohl dort als bei uns die Statistik so ungünstig machen. Wolff entschuldigt die Höhe dieser Rubrik mit Recht mit der sehr weiten Indicationsstellung zur Operation. Diese Entschuldigung muss ich auch für unsere Zahlen in Anspruch nehmen. v. Bergmann operirte 80,6 Proc., Schede 80,3 Proc. Das sind neben König, der 78,3 Proc. operirte (Hildebrand), die höchsten Zahlen, die in der Litteratur zu finden sind. Wolff unterscheidet zwischen Indicationsstellung vor der Operation und solcher während der Operation. Besonders letztere hat bei uns eine wichtige Rolle gespielt. Wie ich früher schon hervorhob, ist auch in der Narkose leider oft kein sicherer Aufschluss über Verwachsungen des Tumors, besonders mit den Beckenweichtheilen, zu erlangen. Während der Operation häufen sich dann die Schwierigkeiten derselben in vorher ungeahntem Maasse, so dass man, hätte man diese Verwachsungen vorher diagnosticirt, von der Radicaloperation abgesehen hätte. In diesen Fällen wurde jedoch stets, wie das auch Wolff aus der v. Bergmann'schen Klinik hervorhebt, die einmal begonnene Operation auch radical beendet. Dass diese Kühnheit des operativen Vorgehens manche Patienten mit dem Leben bezahlen, ist natürlich, dem stehen aber andere gegenüber, die gerade dadurch gerettet werden. Meines Erachtens können aber von allen postoperativen Todesfällen gerade die bei so weit vorgeschrittenem Carcinom am wenigsten von der Operation abschrecken, da der Träger

eines so ausgedehnten malignen Tumors ohne Operation doch dem nahen Tode mit Sicherheit entgegensieht. Diesen Unglücksfällen gegenüber wiegt auch ein geringer Procentsatz von Heilungen, der durch jenes radicale Verfahren erzielt wird, überaus schwer.

Es liegt nun nahe, gerade unsere vielen Collapstodesfälle gegen die Colostomie ins Feld zu führen. Kroenlein hat noch jüngst mit Recht hervorgehoben, dass die Ursachen des Collaps in erster Linie im Blutverlust und in der Narcose zu suchen seien. Ein irgendwie nennenswerther Blutverlust ist mit der Colostomie nicht verbunden; was jedoch die Narcose anbelangt, so muss zugegeben werden, dass dieselbe bei der Methode der präliminaren Colostomie eine erhöhte Gefahr für den Patienten bedingt, indem er eben mehrfach narcotisirt wird. Sollten aber die Nachtheile der durch dieses Moment bedingten Erhöhung der Rubrik „Collaps" nicht mehr als aufgehoben werden durch das fast vollkommene Fehlen der anderen Rubrik „Wundinfection"? Hier scheint es mir am Platze, hervorzuheben, dass wir heute ja ein vortreffliches Mittel, jenen Nachtheil der Colostomie ganz zu beseitigen, in der Schleich'schen Localanaesthesie haben, die sowohl für die Anlegung als für den Schluss eines Anus praeternaturalis genügende Schmerzlosigkeit gewährleistet.

Für die Ansicht Christens, dass manchem Collapstod eine versteckte ganz acute Septicaemie zu Grunde liege ohne makroskopisch nachweisbare Ursache, konnten wir keinen Anhalt finden.

Dass die Mortalität der sacralen Operation grösser ist, als die der perinealen, kann wohl nicht zu Ungunsten jener ins Feld geführt werden, da die sacral operirten Fälle meist wesentlich schwerer sind als die tiefsitzenden.

Die weiteren Schicksale der die Operation überlebenden Patienten sind folgende:

Nr. 7 starb nach 13 Monaten an Recidiv.

Nr. 11 starb nach 13½ Monaten an Metastasen.

Nr. 15 starb nach 1½ Jahr an Lebermetastasen ohne locales Recidiv.

Es starben also an Recidiv resp. Metastasen von 12 Patienten 3 = 25 Proc. und zwar im Durchschnitt nach 14,5 Monaten.

Die übrigen 8 Patienten leben noch ohne Recidiv und zwar:

Nr. 4 nach 3½ Jahren.

Nr. 5 nach 3 Jahren 1 Monat.

Nr. 6 nach 3 Jahren.

Nr. 8 nach 2½ Jahren.

Nr. 13 nach 2 Jahren.

Nr. 19 nach 10 Monaten.

Nr. 20 nach 10 Monaten.

Nr. 21 nach 9½ Monaten.

Nr. 22 nach 3 Monaten.

3 Jahre nach der Operation und länger leben also recidivfrei von 12 die Operation überstehenden Patienten 3 = 25 Proc. länger als 2 Jahre 5 = 41,66 Proc.

Ueber die Function des Rectum und Sphincter ist Folgendes mitzutheilen:

Nr. 4 hat vollkommen normale Continenz, jedoch an der Nahtstelle des Darms eine ziemlich enge Strictur, so dass er zuweilen Abführmittel nehmen muss. Ausserdem hat er häufig heftige Schmerzen in dem praesacralen Narbengewebe, offenbar durch Druck von Narbenmassen auf die in ihr eingemauerten Nerven. Diese Schmerzen ziehen zur Blasen- und Urethragegend hin und treten besonders Nachts auf. Gegen die Strictur ist Pat. wiederholt monatelang mit Hartgummibougies behandelt worden.

Nr. 5 hat ganz normale Function. Sie hatte zuerst auch eine leichte Strictur, die durch Bougiebehandlung verschwand und nicht zurück kehrte.

Nr. 6 hat normale Function.

Nr. 7 starb vor Schluss des Anus praeternat. an Recidiv.

Nr. 8 hat normale Function, nur bei sehr festem Stuhl leichte Stricturerscheinungen.

Nr. 11 hatte bis zum Tode normale Function.

Nr. 13 hat noch den Anus praeternat.

Nr. 15 starb vor Schluss des Anus praeternat. an Metastasen.

Nr. 19, 20, 21 und 22 sind noch in Behandlung.

Also von 12 Patienten, die die Operation überstanden, haben zur Zeit oder bei ihrem Tode noch den künstlichen After 6; einer (ohne Colostomie) ist noch in Behandlung. Alle übrigen haben normale Continenz. Da jene 7 noch nicht in Betracht kommen, so ergeben sich für die sacralen Fälle allein 100 Proc. normale Continenz.

Heftige Stricturbeschwerden hat ein Patient; sehr geringe oder bald vorübergehende Stricturerscheinungen sahen wir zweimal.

Resultate aller operirten Fälle zusammen.

Mortalität im directen Anschluss an die Operation von 53 operirten Fällen (incl. Recidivoperationen): 20 = 18,8 Proc. Die Todesursache war 8 mal Collaps, je 1 mal Nachblutung und Peritonitis.

Während der Nachbehandlungszeit starben noch weitere 7 Patienten, 2 an Pneumonie, 2 an unbekannter Todesursache, je einer an spät auftretender Peritonitis, Jodoformintoxication und langsamer Entkräftung.

Also starben insgesammt im Anschluss an die Operation 17 Patienten = 32 Proc.

Von den die Operation und Nachbehandlung überstehenden 32 Patienten bekommen ein Recidiv 13 = 36 Proc., im Durchschnitt nach 11,27 Monaten.

Von den Uebrigen leben 3 Jahre und länger ohne Recidiv 6, also von 36 Patienten 16,7 Proc., 2 Jahre und länger 8 = 22,22 Proc. Hierbei ist zu berücksichtigen, dass unsere Fälle zum grossen Theil noch so jung sind, dass sie für Dauerheilung nicht in Betracht kommen. Scheide ich bei Berechnung der Dauerheilung die Fälle aus, die noch nicht 3 Jahre operirt sind und noch leben, so ergeben sich folgende Zahlen: Vor mehr als 3 Jahren sind operirt und haben die Operation überstanden 12 Fälle. Von den jüngeren Fällen haben bis jetzt ein Recidiv bekommen 7. Ueber diese 19 Patienten ist ein endgiltiges Urtheil bezüglich der Dauerheilung möglich (auf 3 Jahre berechnet). Von ihnen leben noch 6 = 31,58 Proc. derer, die die Operation überstanden haben.

Fasse ich auch bezüglich der Continenz die sacralen und perinealen Fälle zusammen, so ergiebt sich Folgendes:

In Betracht kommen 20 perineale und 5 sacrale Fälle, da sowohl die perinealen Fälle und der eine sacrale, die noch nicht geheilt oder ohne Nachricht sind, als die sacralen, die noch den Anus praeternat. haben, ausscheiden.

Von diesen haben:

Normale Continenz	8 = 32	Proc.
Annähernd normale Continenz	5 = 20	„
Cont. nur für festen Stuhl	9 = 36	„
Keine Continenz	3 = 12	„

In 52 Proc. ist also die Continenz durchaus befriedigend, in 48 Proc. mangelhaft.

Zum Schluss stelle ich in vergleichender Statistik die Zahlen zusammen, die das Verhältniss des Procentsatzes der Operabilität zu dem der Mortalität der verschiedenen Operateure zeigen.

Die Zahlen sind zum Theil der Kroenlein'schen Tabelle, zum Theil den betreffenden Publicationen entnommen.

Operateur	Anzahl der behandelten Fälle	Radicaloperation in Proc.	Mortalität in Proc.
König	120	78,3 [1])	32,5
Czerny	151	71,1 [2])	10
Kroenlein	110	57,2	11,1
Gussenbauer	259	56	22,7
v. Bergmann [3])	155	80	32
Madelung-Garrè	115	46	19
Kraske	110	73	18,7
Küster	126	75,4 [4])	25,2
Hochenegg [5])	141	66	8,6 [6])
v. Mikulicz	109	60,6 [7])	25,7
Helferich [8])	46	48	13,6
Schede	66 [9])	80,3	32

Hierzu ist Folgendes zu bemerken:

Vergleiche ich die höchste und die niedrigste Ziffer, so sind hier 80 Proc., in Rostock 46 Proc. der zur Behandlung kommenden Fälle operirt worden. Angenommen, es wären auch hier nur 46 Proc. operirt worden, so machte das auf unsere 66 Fälle 30 Operirte, also 23 weniger, als thatsächlich operirt wurden.

Diese 23 würden also, im Allgemeinen gleiches Material vorausgesetzt, in Rostock nicht operirt, sondern palliativ behandelt worden sein.

Diese Fälle, die zu Meinungsverschiedenheiten Veranlassung geben in Bezug auf die Frage, ob sie noch operabel seien oder nicht, sind natürlich die schwersten, und bei ihnen kommen am ehesten Todesfälle im Anschluss an die Operation vor, besonders Collapstodesfälle.

Man kann daher wohl sagen, dass von unseren 17 Todesfällen bei Weitem die Mehrzahl auf diese 23 entfallen; würden wir dieselben auch palliativ behandelt haben, so würden wohl wenig Todesfälle übrig bleiben.

Es wäre wohl angebracht, der obigen Tabelle eine weitere Rubrik anzufügen, enthaltend den Procentsatz der Dauerheilungen. Ich trage jedoch Bedenken, dies zu thun, weil aus vielen Publicationen nicht zu ersehen ist, von welchem Gesichtspunkte aus die notirten Procentzahlen berechnet sind.

Die einen geben den Procentsatz der Dauerheilungen von der Gesammtsumme der operirten Fälle, die Anderen von der Summe der die Operation überlebenden Patienten an. Die Einen rechnen die zur

1) Nach Hildebrand; 2) nach Löwinsohn; 3) nach Wolff; 4) nach Wendel; 5) nach Pichler; 6) nach Prutz; 7) nach Czesch; 8) nach Weber. — Die übrigen Zahlen entstammen entweder direct der Kroenlein'schen Tabelle oder sind nach ihr berechnet. 9) s. Randbemerkung S. 314.

Zeit der Statistik noch lebenden, aber die „Quarantäne“ (Kroenlein) von 3 Jahren noch nicht erreichenden Fälle mit, die Anderen scheiden sie aus. Das Letztere scheint mir das Richtige zu sein, denn diese Fälle sind eben für die Beurtheilung der Dauererfolge noch nicht reif.

Von diesem Gesichtspunkt aus haben wir von unseren Fällen 31,58 Proc. der die Operation überlebenden, 16,6 Proc. aller operirten Fälle als dauernd geheilt anzusehen.

III. Palliativoperationen.

Krankengeschichten.

1. Margarethe R., 45 Jahre alt, aus U., Ackerersfrau, aufgenommen am 14. October 1895, entlassen am 23. November 1895.

Anamnese: Seit Frühjahr Stuhlbeschwerden. Blutabgang bei der Defäcation.

Status: Per rectum fühlt man, oben mit dem Finger erreichbar, einen harten Tumor, der das Darmlumen ringförmig einengt und central zerfallen ist. Ausserdem Prolapsus und Retroversio uteri. Der Tumor ist fest mit dem Knochen verwachsen.

Operation am 19. October: Anlegung eines Anus praeternat. in typischer Weise am Col. desc.

23. October. Eröffnung des eingenähten Darmtheils in querer Richtung und Umklappen der freien Darmränder.

Glatte Heilung. Mit Pelotte entlassen.

2. Egon Sch., 65 Jahre alt, aus S., aufgenommen am 3. November 1895, entlassen am 4. Februar 1896. Landgerichtsrath.

Anamnese: Seit einem Jahr Abgang von Blut und Schleim mit dem Stuhl. Starke Abmagerung. Bei wiederholten ärztlichen Consultationen wurde kein Tumor gefunden.

Status: In Narkose zeigt sich ein sehr hochsitzendes, ulcerirtes, total verwachsenes Carcinom.

Operation am 5. November: Anus praeternat. typisch. Primäre Heilung. Entlassen mit Pelotte.

3. Johann zur H., 57 Jahre alt, aus S., Rechtsanwalt, aufgenommen am 30. December 1895.

Status: Inoperables Carcinom des Rectums bis zur Flexur.

31. December. Anlegung eines Anus praeternat. am Coecum (in der rechten Linea alba).

16. Januar 1896. Incision eines pararectalen jauchigen Abscesses. Pat. bekommt Blasenbeschwerden, kann den Urin nicht los werden. Rectale Passage sehr schmerzhaft, daher nicht genau zu untersuchen.

11. Februar. Exitus. Befund: Carcinom der Flexur; Abscess in der Umgebung. Abscess der Prostata.

4. Wilhelm B., 57 Jahre alt, aus M., aufgenommen am 4. April 1896, entlassen am 10. Juni 1896.

Anamnese: Pat. ist im December 1894 hier wegen Carc. recti

nach Kraske operirt. Darauf leidliches Wohlbefinden bis vor ca. 4 Monaten, wo wieder Stuhlbeschwerden, Abgang von Blut und Schleim, auftraten.

Status: Ringförmiges, mit Blase und os sacrum weithin verwachsenes grosses Recidiv. Chronische Bronchitis; leidlicher Ernährungszustand. Starke Behinderung der Kothpassage.

Operation am 6. April: Anlegung eines Anus praeternat. in bekannter Weise. Glatte Heilung. Mit Eipelotte entlassen.

5. Josef H., 69 Jahre alt, aus B., aufgenommen am 28. April 1896. Entlassen am 30. April 1896.

Anamnese: Seit ca. 3 Monaten Tenesmus, Abgang von Blut bei der Defäcation, Abmagerung.

Status: Sehr grosses, 5 cm oberhalb des Anus beginnendes, stark ulcerirtes, mit Blase und os sacrum verwachsenes Carcinom. Kothpassage noch leidlich, daher wird die Anlegung eines Anus praeternat. vom Pat. noch nicht gestattet und derselbe ungeheilt entlassen.

6. Christian H., 67 Jahre alt, aus H., aufgenommen am 12. Mai 1896. Entlassen an demselben Tage.

Anamnese fehlt.

Status: Grosses, mit Blase und os sacrum verwachsenes inoperables Mastdarmcarcinom, dicht über dem Sphincter beginnend. Anlegung eines Anus praeternat. nicht gestattet, daher unbehandelt entlassen.

7. Johann Georg B., 62 Jahre alt, aus H., Ackerer, aufgenommen am 7. März 1897. Entlassen am 8. April 1897.

Anamnese: Im November 1896 Durchfall. Der Stuhl war oft mit Blut vermischt. In letzter Zeit ist Pat. stark heruntergekommen.

Status: Kachectisch aussehender Mann. Dicht über dem Sphincter ein ulcerirter Canal. Der Tumor ist fest mit der Umgebung verwachsen.

Operation: Anlegung eines Anus praeternat. am Colon desc.

Pat. hat grosse Beschwerden, da sich der dicke Koth am Anus praeternat. staut und nur schwer durchtreten kann.

Infolge heftigen Pressens ist eine Naht gerissen und da Koth in die Bauchhöhle zu treten droht, wird Pat. ins permanente Bad gelegt.

Nach reichlichem Kothabgang grosse Erleichterung. Langsame Ausheilung. Entlassen mit Bandage.

8. Mathias L., 53 Jahre alt, Gipsermeister aus M., aufgenommen am 4. April 1897. Entlassen am 11. Mai 1897.

Anamnese: Pat. leidet seit 2 Jahren an Schmerzen und Blutung aus dem After. Stuhl verstopft.

Status: Harter Tumor von höckeriger Oberfläche, der den Sphincter zerstört hat. Der Tumor lässt sich nach oben nicht abgrenzen und ist fest mit dem os sacrum verwachsen.

Operation: Anlegen eines Anus praeternat. in bekannter Weise. Pat. erholt sich bedeutend und wird mit Bandage entlassen.

9. Johann R., 62 Jahre alt, aus E., Ackerer, aufgenommen am 24. Mai 1897. Entlassen 17. Juli 1897.

Anamnese: Seit 2 Jahren Mastdarmblutungen, die allmählich schlimmer wurden; bald traten Schmerzen auf. Zuletzt erheblich erschwerter Stuhl. Cachexie.

Status: Ulcerirter, stark stenosirender Tumor im After, der nach vorn stark adhärent scheint.

Operation am 26. Mai: Versuch der Exstirpation. Umschneiden des After, Resection 10 cm lang. Theilweise Entfernung der Prostata. Oberhalb derselben bleibt carcinomatös infiltrirtes Gewebe zurück.

Herabholen des Darms und Einnähen an die Haut zu beiden Seiten. Vorn und hinten Tamponade.

27. Mai. Leidliche Erholung, aber der Urin wird durch die Wunde entleert.

30. Mai. Dauerkatheter. Aus demselben entleert sich nur wenig Urin und Pat. reisst ihn stets heraus.

17. Juli. In leidlichem Zustand, aber mit Entleerung des Urins durch die Granulationshöhle am After, auf Wunsch entlassen.

10. Peter K., 65 Jahre alt, aus H., Lehrer a. D., aufgenommen am 7. Januar 1898. Entlassen am 28. Januar 1898.

Anamnese: Seit 8 Tagen keinen Stuhl. Keine Ileuserscheinungen.

Status: 5—6 cm oberhalb des Anus ein für den Finger impermeables Carc. recti. Unverschieblich.

8. Januar. Anlegung eines Anus praeternat. in bekannter Weise. Glatte Heilung und gute Function.

28. Januar. Entlassen mit Pelotte für den Anus praeternat.

11. Friedrich M., 44 Jahre alt, aus R., Tagelöhner, aufgenommen am 3. Mai 1898. Entlassen am 7. Juni 1898.

Anamnese fehlt.

Status: Grosses verjauchtes Carcinom dicht über dem Anus, allseitig fest verwachsen.

Operation: Anlegung eines Anus praeternat. in bekannter Weise. Glatte Heilung.

Mit Pelotte entlassen.

12. Anna M., 26 Jahre alt, aus M., Magd, aufgenommen am 20. Juni 1899. Entlassen am 15. October 1899.

Anamnese: Vor 6 Monaten hat sich an der linken Seite des Anus eine Entzündung gebildet, die unter Durchbruch von Blut und Eiter eine Fistel bildete, die dann stets Koth passiren liess.

Status: Auf der linken Seite des Anus, ca. 5 cm von ihm entfernt, eine für stärkere Sonden durchgängige Fistel, die ins Lumen des Rectums führt. Bei Untersuchung des Rectums zeigt sich dieses in eine knollige Masse verwandelt, die sehr fest, mit der Umgebung fest verwachsen ist. Die Fistel führt in diese ulcerirte Höhlung hinein.

Operation am 21. Juni. Spaltung der Fistel. Ausräumung der Tumormassen mit dem scharfen Löffel und Verschorfung mit dem Paquelin. Tamponade mit Jodoformgaze. Dann sofort Anlegung eines Anus praeternat. am Colon desc.

15. Juli. Pat. hat die Operation gut überstanden und befindet sich relativ gut.

Pat. bleibt zur Pflege hier bis 15. October, wo sie entlassen wird.

Sie hat 8 Pfund an Gewicht zugenommen. Pat. ist im Juni 1900 zu Hause gestorben.

13. Sofie Sch., 51 Jahre alt, aus L., aufgenommen am 27. Januar 1900. Entlassen am 19. Februar 1900.

Anamnese: Seit 1½ Jahr Beschwerden beim Stuhl; heftiger Tenesmus. Vor ¼ Jahr Kreuzschmerzen, von da ab wurde sie ärztlicherseits mit Arzneien behandelt.

In letzter Zeit kam Pat. sehr herunter.

Status: ca. fingerlang oberhalb des Anus ein harter, ringförmiger unverschieblicher Tumor. Das obere Ende nicht erreichbar; der Tumor ist mit den Nachbarorganen verwachsen.

30. Januar. Anlegung eines Anus praeternat. in bekannter Weise. Glatte Heilung.

19. Februar. Geheilt entlassen mit Bandage.

Von den 13 inoperablen Fällen sind also mit Colostomie behandelt 10 Fälle, und zwar mit Ausnahme von Fall 3 wurde stets die Colostomie am Colon desc. in derselben, oben beschriebenen Weise gemacht, wie auch als Voroperation zur Exstirpatio recti.

Bei Fall 3 sass das Carcinom sehr hoch und hatte die Flexur mitergriffen, daher wurde hier die Colostomie in der Linea alba lateralis dextra am Coecum angelegt. Dieser Patient war der Einzige, der während des Krankenlagers starb, alle anderen überstanden den Eingriff gut und wurden mit einer Bandage (Leibbinde, mit einer den Anus praeternat. verschliessenden eiförmigen Pelotte) entlassen. Die Colostomie am Colon descendens hat vor der am Colon ascendens den Vorzug, dass sie eingedickten Stuhl entleert, der die Haut nicht angreift, während der am Coecum ausgestossene Stuhl noch die Beschaffenheit des Dünndarmstuhles hat und die umgebende Haut oft stark ätzt.

Die Patienten Nr. 5 und 6 gestatteten die Anlegung eines Anus praeternat. nicht und mussten unbehandelt entlassen werden.

In Fall 9 wurde die Exstirpation des Tumors versucht, konnte jedoch nicht radical durchgeführt werden. Unter Zurücklassung von carcinomatös infiltrirtem Gewebe wurde der centrale Darmstumpf an die Haut angenäht und Pat. in leidlichem Zustand, aber mit Urinfistel entlassen.

Litteratur.

1) Kroenlein, Verhandl. d. Deutschen Gesellsch. f. Chirurgie. Berlin 1900.
2) Löwinsohn, Beitrag z. klin. Chirurgie. X. S. 208.
3) Stierlin, Beitr. z. klin. Chirurgie. V. S. 607.
4) Christen, Beitr. z. klin. Chirurgie. XXVII.
5) Hildebrand, Deutsche Zeitschr. f. Chirurgie. XXVII. 9. S. 329.
6) Wendel, Deutsche Zeitschr. f. Chirurgie. L. S. 289.

7) Czesch, Beitr. z. klin. Chirurgie. XIX.
8) Kraske, Erfahrungen über den Mastdarmkrebs. 1897. — Archiv f. klin. Chirurgie. 1886. S. 563. — Berliner klin. Wochenschr. 1887. — Volkmann's klin. Vorträge. N. F. 183. 184.
9) Schneider, Beitr. z. klin. Chirurgie. XXVI.
10) Weber, Ueber Carc. recti. Inaug.-Dissert. Greifswald 1898.
11) H. Wolff, Arch. f. klin. Chirurgie. 62. I.
12) Heuk, Arch. f. klin. Chirurgie. XXIX.
13) Axel Iversen, Bericht über 247 Fälle von Carc. Recti. Kopenhagen 1890.
14) Bardenheuer, Die Resection des Mastdarms. Volkmann's Sammlung klin. Vortr. Nr. 298. — Mastdarmexstirpation. 1888.
15) Heineke, Münchener med. Wochenschr. 1888. 37.
16) Hochenegg, Wiener klin. Wochenschr. I. 88. — Ebenda. 97. — Verhandl. d. Deutsch. Ges. f. Chirurgie. 1900.
17) Rehn, Centralbl. f. Chirurgie. 22. 10. — Arch. f. klin. Chir. XXXXI. 2. — Verhandl. d. Deutschen Ges. f. Chirurgie. 1900.
18) Liermann, Beitr. z. klin. Chirurgie. XIX. 3. — Ebenda. XXV. — Archiv f. klin. Chirurgie. 99.
19) Sternberg, Centralbl. f. Chirurgie. 97. 11.
20) Levy, Berliner klin. Wochenschr. XXX. 13. — Centralbl. f. Chir. XVI. 13.
21) Schlange, Arch. f. klin. Chir. VL. S. 674.
22) Kocher, Centralbl. f. Chirurgie. 74. 10.
23) Arnd, Deutsche Zeitschr. f. Chirurgie. 1896. Bd. XXXII.
24) Schwieder, Inaug.-Dissert. Berlin 1888.
25) Schede, Zur Frage der Jodoformvergiftung. Centralbl. f. Chirurgie. 82. 3.
26) Pichler, Arch. f. klin. Chir. 61. 1.
27) Prutz, Arch. f. klin. Chir. 62. 2.
28) Funke, Zeitschr. f. Heilkunde. XVIII. Heft 1.

XVII.

Besprechungen.

1.

Dr. H. Küttner, a. o. Prof. der Chir. an der Univ. Tübingen z. Z. Chefarzt des Lazareths vom Deutschen Rothen Kreuz in Tsingtau, Kriegschirurgische Erfahrungen aus dem südafrikanischen Kriege 1899/1900. Mit 13 Abbildungen im Text und dreizehn Tafeln 111 S. Text. Tübingen, Verlag der G. Laupp'schen Buchhandlung 1900.

Gegenüber den zerstreuten und electiven englischen Berichten sind K.'s zusammenhängende Darstellungen über die Geschosswirkung der neuen Kleinkalibergewehre, wie er sie im Burenkrieg auf nicht englischer Seite kennen lernte, werthvoll. Dabei sind auch die übrigen Berichte berücksichtigt. Direct ergänzend ist Matthiolius' Arbeit, die kurz darauf erschienen ist.[1]) Entsprechend K.'s schon 1897 practisch im griechisch-türkischen Krieg erprobten Röntgenuntersuchungen der Knochenschüsse nimmt die Darstellung der letzteren einen bedeutenden Platz ein und ist speciell in den 13 Tafeln niedergelegt. Es ist bemerkenswerth, welchen Grad von Felddienstfähigkeit Röntgen durch K.'s Bemühungen schon erreicht hat. Immerhin weist K. dem Verfahren als Normalplatz nicht wie in Südafrika ein stehendes Feldlazareth, sondern in erster Linie Reserve- (und Festungs-) Lazarethe an. Bewährt hat sich ihm ein Hirschmann-Apparat von 40 cm Funkenlänge; derselbe wurde, da die Accumulatoren nicht auswärts zu laden waren, vermittelst eines Petroleummotors und eines Dynamos bedient. Platten von 24:30 cm reichten, eventuell zusammengesetzt, vollständig aus.

Die Bedeutung des Verfahrens liegt nach K. jetzt mehr auf der theoretischen als der praktischen Seite; letztere verliere durch den Wegfall der Bleigeschosse (nur Schrapnellverletzungen verhalten sich jetzt noch ähnlich), die theoretische Bedeutung beruhe hauptsächlich auf der genauen Erforschung moderner Schussfracturen. Doch sind sie auch bei dieser von praktischer Wichtigkeit für die Feststellung der Diagnose bei

1) Sanitätsbericht über die Thätigkeit der Expeditionen der deutschen Vereine vom rothen Kreuz im Burenkriege 1899/1900. Separat-Abdruck aus Deutsch. Militärärztl. Zeitschr. 1900.

starker Schwellung, Entzündung, der Prognose (Splitterfracturen — verzögerte Consolidation, Pseudarthrose!). Eine weitere Indication ergeben die doch nicht selten steckenbleibenden Mantel-Geschosse und Theile, besonders im Schädel, Rückenmark, in der Nachbarschaft peripherer Nerven (Neuralgien).

„Es geht im modernen Krieg auch ohne Röntgenstrahlen", sagt K., „entbehren möchte ich sie jedoch wenigstens im Reserve- und Festungslazareth nur sehr ungern. — Die Verwundeten haben ein unbedingtes Recht auf ihre Verwendung."

Nach detaillirter Beschreibung der verschiedenen Projectile und Betonung, dass sichere Hohlspitzen und ähnliche nur äusserst selten und zuerst auf englischer Seite Verwendung fanden, folgt eine allgemeine Darstellung der Geschosswirkung der neuen Kleinkalibergewehre mit Vollmantelgeschossen.

Aufschläger werden als ganz atypische durch grosse Zerreissung der Weichtheile, Steckenbleiben von Geschossen und Kleiderfetzen sich auszeichnende Verletzungen, gesondert behandelt. Sie sind bei der gegenwärtigen Kampfweise: in Deckung liegend, nicht selten, zumal die Projektile von jedem Boden ricochettiren können.

1. Allgemeiner Theil.

Direkte Verwundung durch Vollmantelgeschosse erzeugt meist geringen primären Wundschmerz, vielfach gar keinen. Nur Diaphysen- und Gelenkschüsse pflegen sofort sehr schmerzhaft zu sein; Schüsse durch grosse Nervenstämme häufig nicht, ähnlich Wirbelsäuleverletzungen, doch kommen hier auch schreckliche Hyperästhesien vor. Schädelschüsse machen fast stets bewusstlos, doch giebt es auch darin Ausnahmen. Das Zusammenbrechen Verwundeter steht anscheinend meist in keinem Verhältniss zur Schwere der Verletzung, sondern hängt von der Energie des Verletzten ab. Selbst Leute mit Schussfracturen, spritzenden Gefässen kamen manchmal weither zu Fuss oder zu Pferd. Häufig sieht man das „lebende Aussehen" der Todten.

Aeussere Blutung ist bei Weichtheilwunden gleich Null, etwas stärker bei Knochen- und Gesichtsschüssen; selbst starke Blutung bei Verletzung grosser Stämme steht übrigens merkwürdig häufig, sobald die Wundöffnungen klein, der Wundcanal eng sind. So sind äussere Verblutungen auf dem Schlachtfeld wohl äusserst selten. Sehr häufig dagegen sind innere Blutungen in die Körperhöhlen. Nächst den Schädelverletzten stellen diese die meisten Todesfälle auf dem Schlachtfeld. Selbst aus einem Mesenterialgefässe konnte die tödtliche Blutung stammen. Damit sind primäre Unterbindungen seltene Eingriffe, umso seltener, als die Eröffnung einer Körperhöhle zu diesem Zweck praktisch meist undurchführbar — zu spät ist.

Ein- und Ausschuss geben in verschiedensten Entfernungen die bekannten Bilder, ausser es handelt sich um Nahschüsse bis auf die Entfernung von 30 cm (Selbstschüsse). Hier beobachtete Küttner grosse Ausschüsse, einmal auch Emphysem (Pulvergase?, Ref.). Steckenbleiben, Aenderung der Geschossaxe waren nicht selten, waren wahrscheinlich

nach Durchschlagen verschiedener Körper, bei Aufschlägern. Kleiderfetzen fand K. nur in den zerrissenen, atypischen Wunden der letzteren. Bei solchen Wunden allein wurde auch Infection, Fasciennekrosen u. s. w. beobachtet.

Aber auch bei glattester Prima-Heilung waren Functionstörungen, empfindliche Muskel-Narben nicht selten (besonders engl. Beobachtung).

Verletzungen der Blutgefässe waren bei den primären Blutungen schon erwähnt. Gegenüber der relativen Seltenheit dieser sind Secundärblutungen häufiger und nöthigten zu nachträglichen Unterbindungen grosser Gefässstämme (Femoralis; Carotisunterbindung bei Oberkieferschüssen mit erheblichen Nachblutungen; Darmblutungen). Glatte Heilung der Venen- und Arterienwunden kommt entschieden vor; die Regel scheint aber besonders bei Arterienwunden die Ausbildung eines Aneurysma zu sein. Nach 10—14 Tagen, ja nach mehreren Wochen pflegen die Erscheinungen ziemlich plötzlich aufzutreten, was man erst als Dehnung der Gefässnarbe oder Lösung des Thrombus durch irgend ein Trauma aufzufassen hat. Es empfiehlt sich kleine Aneurysmen in Ruhe zu lassen, da sie sich zurückbilden können (Compressionsverbände), nur grosse, die Beschwerden machen, zu unterbinden oder wenn möglich eine Wandnaht zu machen. Beides erfordert aber Technik in Operation und Asepsis.

Nervenstämme werden häufiger noch getroffen (oder wenigstens ist ihre Verletzung aus den klinischen Symptomen häufiger diagnosticirt worden Ref.). Es giebt dann primäre Lähmungen, die entweder zurückgehen oder stationär bleiben. Besonders interessant waren Schüsse in den Plexus brachialis: in vier Fällen trat Lähmung des ganzen Armes ein, die sich nach 8—20 Tagen zurückbildete; es konnte ja auch nicht das ganze Nervenbündel verletzt sein. Eine Beleuchtung dieser Befunde geschah durch Operationen, wo trotz der Lähmung eines Nerven nicht einmal eine direkte Verletzung, viel weniger die vermuthete Durchtrennung angetroffen wurde. So ist die Naht selten nöthig. Recht häufig aber bleiben Narbenneuralgien, die ev. einen Eingriff erheischen, in einzelnen Fällen eigenthümlich schleichende (infectiöse?) Neuritiden, die wohl zu der manchmal überraschend starken Narbenbildung um die Nerven herum beitragen.

Die Schussverletzungen der Knochen sind S. 36—58 behandelt. Ausschlaggebend sind die Weichtheilverletzungen bei Knochenschüssen, besonders die Grösse der Ausschussöffnung, welche die schon im Knochen beginnende, hinter dem Knochen sich erweiternde Zertrümmerungshöhle mit ihrem Inhalt von Gewebsfetzen Coagula, Knochensplittern der Infection von aussen aussetzt. Nur Fernschüsse oder starke Weichtheilbedeckung vor dem Ausschuss (Wade) bedingen kleine Ausschussöffnungen; die grösste Oeffnung fand K. bei einem Oberarmschuss auf 25 m: 11 : 8 cm! Mehrfache Ausschüsse durch Kugel- oder Knochensplitter beobachtete K. einige Mal am Oberschenkel.

Diaphysen-Querbrüche und Schrägbrüche wurden durch Streifschüsse am Knochen erzeugt (einmal auch durch einen centralen Schuss).[1]) In

1) Das Ausbleiben von Splitterung erklärt sich wohl hier durch Fernschuss. Uebrigens wird in diesem Fall die kleinste Quantität Compacta durchschlagen

seltenen Fällen werden von englischer Seite Lochschüsse zwar mit Fissuren aber ohne Continuitätstrennung der Diaphyse beobachtet; doch sind Splitterfracturen durchaus die Regel bis 1500 m und mehr. Die Grösse der Splitter ist wechselnd in allen Distanzen, von kleinstem Gruss bis 13 cm, bei Fernschüssen überwiegen die grossen. Sie bilden häufig die typisch zu nennende Schmetterlingsform. Die Ausdehnung der Fissuren beweisen auch Gelenkergüsse z. B. im Knie bei Femurfractur in der Mitte. Auffallend häufig blieben Geschosse oder Geschosstheile stecken. Unter 11 Femurdiagrammen 8 mal.

Metaphysen-, noch mehr Epiphysenschüsse können in allen Entfernungen Löcher und Rinnen ohne Fractur erzeugen; ausgenommen die ausnehmend harte untere Humerus- und obere Tibiaepiphyse; doch machen Nachschüsse auch vielfach Zermalmung der spongiösen Substanz z. B. der ganzen Fussgelenksknochen. Sehr günstig sind Verletzungen der glatten Knochen, Fissuren ohne vollständigen Bruch sind die Regel.

Die Gelenkschüsse sind anatomisch denen der Epiphysen ähnlich; einerseits sind einfache Kapseldurchbohrungen, andererseits Zermalmung der Gelenkenden beschrieben.[1]) Gelenkverletzungen der unteren Extremität bedingten stets ein Zusammenstürzen des Mannes. Die Blutergüsse wurden von K. nie punctirt, resorbirten sich leicht.

Somit hat sich die Prognose der Knochenschüsse seit 1870/71 therapeutisch unendlich verbessert; kaum dass eine Infection vorkommt oder dass eine Amputation nöthig wird. Die Anatomie der Wunde ist belanglos gegenüber der Therapie: konservativ behandelt heilt fast alles, wenn beim ersten Verband Infection vermieden ist. Indication zur Amputation liegt eigentlich nur vor, wenn in einer grossen Ausschusswunde die zerrissenen Gefäss- und Nervenstämme liegen. Nächst der Vermeidung der Infection ist am wichtigsten gute Immobilisirung (Gips, Schienen) und schonender Transport so kurz wie möglich. Neigung zur Verschiebung ist, wo es geht, mit Zugverband zu bekämpfen. Epiphysenlochschüsse und Gelenkschüsse heilen nicht selten mit voller Function, wobei manchmal anscheinend schwerere Verletzungen ein besseres Resultat geben als leichte. Contentivverbände lässt K. an der oberen Extremität 4, an der unteren 6 Wochen liegen.[2]) Schaftschüsse consolidiren nach 3—5 bezw. 6—10 Wochen (obere-untere Extremität); grössere Splitterung verzögert die Consoliditation, führt zu Refracturen, selten aber zu Pseudarthrose.

---

und der Knochen leistet nach beiden Seiten hin symmetrisch Widerstand. Häufig — vergl. auch die Lochschüsse der Diaphysen ohne Continuitätstrennung — beruht doch sehr wahrscheinlich ein auffallendes Resultat auf falscher Entfernungsschätzung. Die zwei Fehlerquellen: Täuschung im Ort, von wo der Schuss fiel, und Täuschung in der Entfernung des Feindes, sind bei aller Hochstellung der Burenschützen zu nahe liegend.

1) Steckenbleiben der Kugel scheint kaum noch vorzukommen.

2) Dies ist wohl nur mit Rücksicht auf den Zeitmangel im Felde gerechtfertigt. Dass dabei Versteifungen häufiger sind als bei öfterem Wechsel und passiven Bewegungen u. s. w. ist nicht merkwürdig.

2. Specieller Theil.

Schädelschüsse sind in der grossen Mehrzahl sofort tödtlich, auch aus grösserer Entfernung, wo die furchtbare Sprengwirkung fehlt. Gerade hier sehen die Getödteten wie lebend aus. Uebrigens kommt eine ganze Anzahl bis in die Lazarethe, meist bewusstlos, oft tagelang, andere tobend, delirirend, wimmernd aber ausnahmsweise auch fast ohne Erscheinungen. Doch ist der Puls stets verlangsamt. Herderscheinungen sind häufig, ebenso Zeichen von (fortgeleiteter) Basisfractur. Klinisch beobachtet werden am häufigsten penetrirende Streifschüsse, die je nach der Länge der Rinne schon sehr schwere Splitterungen zeigen und ausserdem durch die Ausdehnung der Hautverletzung der Infection leicht ausgesetzt sind. K. widerräth die principielle Trepanation Treves' und Watson Cheynes in der Nähe des Schlachtfeldes und wartet strikte Indicationen — Zunahme des Hirndrucks, Zeichen von Infection, die bei Streifschüssen am wahrscheinlichsten ist, ab.

Wirbelsäulenschüsse mit Medullabetheiligung sah K. neun, von denen acht so traurig als möglich verliefen; nur bei einem Caudaschuss gingen die entsetzlichen Schmerzen und Lähmungen zurück. Es schloss sich nach 3 Wochen aber noch eine heftige infectöse Ischias an. Eine Operation negirt K. noch dringender; leichte Läsionen (nur Knochenschüsse z. B.) heilen so, die andern sind nicht zu retten.

Herzschüsse stellen nächst den Schädelschüssen die grösste Zahl der direct tödtlichen Verwundungen. Mittheilungen von Mac Cormac und Deut sprechen dafür, dass Heilungen bei Fernschüssen nicht unmöglich sind. Deut verlor einen Mann mit penetrirendem Schuss (Section) nach $1^1/_2$ Wochen. Dr. Lillpopp theilte K. einen Einschuss fingerbreit unter der linken Brustwarze, Ausschuss im unteren Scapuladrittel mit. Der Mann fiel sofort; nach 2 Stunden Status: Cyanose, Dyspnoe, kleinen Puls; moribund. Herzbeuteldämpfung; kein Hämothorax. Der Bur erholte sich bei absoluter Ruhe in 14 Tagen vollständig. (Endresultat?).

Lungenschüsse gehören zu den günstigsten Verletzungen anscheinend auch bei Nahschüssen. Tödtlich sind nur Schüsse durch den Hilus, vielleicht auch, wenn die grossen Bronchien allein getroffen sind. Die Regel sind immerhin in den ersten Stunden ernste Erscheinungen, Cyanose u. s. w.; doch schwinden sie rasch. Manchmal ist der Augenblick der Verletzung und der Verlauf ohne jedes Symptom. Hämoptoe ist etwa in der Hälfte der Fälle, Hautemphysem (besonders um den Ausschuss) in $^1/_5$ beobachtet. Selten ist Hämopneumothorax, Empyeme kommen fast nur nach Punctionen (Deut) vor. Behandlung deshalb absolut conservativ und nicht zu kurz, da tödtliche Nachblutungen in seltenen Fällen nach Wochen vorgekommen sind. Eigenartig sind 4 ungünstige Ausgänge (3 Lee Mec-Metford-Schüsse) mit allmählicher Verblutung. Ohne Rettung starben diese Leute nach 4—32 Tagen. Im Ganzen fand K. $^1/_3$ der Fälle (4—6 Monate Beobachtungszeit) völlig symptomlos geheilt. Die Mehrzahl zeigte noch leichte Dämpfungen, abgeschwächtes Athmen in den abhängigen Partien der getroffenen Seite.

Die Bauchschüsse eignen sich zu operativen Eingreifen nur in den ersten Stunden bei entsprechender Zeit und Einrichtung; die Be-

dingungen sind im Feld fast immer unerfüllbar. Dafür war aber die glatte Heilung vieler Bauchschüsse bei conservativer Behandlung überraschend. K. hat 25 Fälle. Von diesen sind 11, darunter 4 operirt, gestorben = 44 Proc.; 14 = 56 Proc.[1]) sind bei conservativer Behandlung am Leben geblieben. Watson-Cheyne hat von 36 Bauchschüssen 22 ohne Operation durchkommen sehen (gestorben ca. 40 Proc.). Die Chancen der conservativen Therapie liegen nach K. in der Leere der Intestina, der Möglichkeit ihrer Nichtdurchbohrung (Sections- und Operationsbefund), der Kleinheit der Löcher, die durch die Serosa, Fibrinbelag oder Schleimhautprolaps verschlossen werden (Operationsbefunde). Entstehen jedoch Kothabscesse, heilen auch diese nicht selten. Immer sind absolute Ruhe (kein weiter Transport!) und Diät das Wichtigste. Erwähnt sind noch 4 Magenschüsse (Heilung conservativ) 5 Nierenschüsse (1 gestorben Peritonitis). Ungünstiger seien die Leberschüsse.

Beckenschüsse sind bei den kleinen Caliber viel ungefährlicher als früher. Z. Th. decken sie sich mit den Bauchschüssen; selbst Blasenverletzungen sah K. heilen, wenn die Blase leer war (3 Fälle Einschuss For. ischiadicum, Ausschuss Peniswurzel, sämmtlich ohne schwere Symptome geheilt, 1 Fall Symphyse — For. ischiadicum minus). Verletzungen des Rectums besonders der tiefsten Abschnitte, heilten in 4 Fällen K.'s leicht, ebenso eine Verletzung der Pars membranea urethrae; die totale Urinfistel schloss sich spontan nach 8—14 Tagen.

Einige Schlussabschnitte behandeln die Unterschiede zwischen Mauser- und Lee-Metford-Verletzung, die nach K. bei genauerem Abwägen kaum existiren; Unterschiede gegen die Bleigeschosse, welche viel schwerere Verletzungen machten; die gleichfalls vorkommenden „Glücksschüsse" waren viel seltener.

Blei-Verletzungen werden jetzt noch durch Schrapnellschüsse veranschaulicht. Im Allgemeinen spielten Artillerieverletzungen eine sehr geringe Rolle; Albrecht rechnete auf 1000 englische Artilleriegeschosse 12 todte, 40 verwundete Buren. Characteristisch: Grösserer Einschuss, unregelmässiger Ausschuss, wüste Knochenverletzungen, Gelenke! Bauchverletzungen; 40 Proc. Steckenbleiben der Geschosse, nach englischer Berechnung bei Mantelgeschossen 15—20 Proc. (nach Durchschlagen von Hindernissen, mehreren Leuten, durch Aufschläger), Tuchfetzen, Infection über 40 Proc. Verwundung setzt stets ausser Gefecht; viel Eingriffe.

Noch seltener sind indirecte Projectile: Steinsplitter u. s. w.; ferner Lanzenstiche.

---

1) Da dies jedenfalls auch die klinisch leichteren sind, bedeutet das Uebergewicht nicht viel bei der kleinen Gesammtzahl. K. selbst möchte grössere Zusammenstellungen abwarten. Ich betone noch Individualisirung des Einzelfalls, nach seiner Schwere und Mitberücksichtigung der sofort tödtlichen Bauchverletzungen. Vergl. auch Deutsche Zeitschr. f. Chirurgie. Bd. LV. S. 406/7. Die Contraindicationen gegen primäre nnd secundäre Laparotomie, S. 81, sind gewiss auch nur unter Feldverhältnissen gemeint. Klinisch dürften Punkt 1) und 2) gegen secundären Eingriff nicht gelten.

Mannigfach sind Ausgleichungen zwischen Mantel- und Bleiprojectilen, so weniger Verblutungen bei Bleigeschossen, mehr Aneurysmen durch Kleinkaliber; schwere Diaphysenschüsse bei diesen, grössere Hautöffnungen bei jenen, ähnlich bei Schädelschüssen u. s. w.

Die hier sich findenden Weitläufigkeiten und Wiederholungen (S. 91, 93 u. s. w.) sind durch die Kürze der Zeit verständlich, welche dem Verfasser zwischen Südafrika und Ostasien gelassen war. Neben der Wiederholung der „Geschoss-Humanität", die für den Strategen jetzt gross genug ist, sofern die Fern-Verwundungen durch weitere Herabsetzung des Calibers zu leicht würden, wäre nach Meinung des Ref. bei der Zusammenfassung wohl am Platze gewesen, die Schwere der Nahschüsse und die Vergrösserung der Mortalität auf dem Schlachtfelde gegenüber den Erfahrungen in den modern arbeitenden Lazarethen zu betonen. Sick, Kiel.

ENCYKLOPÄDIE
DER
GEBURTSHÜLFE
UND
GYNÄKOLOGIE

Herausgegeben
von

Prof. Dr. **M. Sänger** und Prof. Dr. **O. von Herff**
Prag Halle a. S.

Bearbeitet von

ALT, Uchtspringe. ASCH, Breslau. BAUMM, Breslau. BEUTTNER, Genf. BIERMER, Magdeburg. BIERMER, Wiesbaden. BODE, Dresden. BOLDT, New-York. BRAUN von FERNWALD, Wien. BRÖSE, Berlin. BÜCHELER, Frankfurt. BULIUS, Freiburg. CALMAN, Hamburg von CHRISTIC, Bergen. CUSHING, Boston. CZEMPIN, Berlin. DIRNER, Budapest. DITTEL, Wien. DÖDERLEIN, Tübingen. DROYSEN, Göttingen. DÜHRSSEN, Berlin. ECKHARDT, Düsseldorf. EHRENDORFER, Innsbruck. EIERMANN, Frankfurt. ELISCHER, Budapest. ENGELMANN, Kreuznach. FALK, Hamburg. FASBENDER, Berlin. FEHLING, Halle. FISCHEL, Prag. FLATAU, Nürnberg. FLEISCHMANN, Wien. FRANK, Köln. FRÄNKEL, Ernst, Breslau. FRÄNKEL, L., Breslau. von FRANQUÉ, Würzburg. FRANZ, Halle. FREUND, H., Strassburg. FREYHAN, Berlin. FÜRST, Graz. GELLHORN, Jena. GELPKE, Liestal. GLÄSER, Danzig. GLÄVECKE, Kiel. GOTTSCHALK, Berlin. GRÄFE, Halle. von GUÉRARD, Düsseldorf. von HEBRA, Wien. HENNIG, Leipzig. von HERFF, Halle. HERMES, Berlin. HERZFELD, Wien. HOFFMANN, Darmstadt. HOFMEIER, Würzburg. HUBER, Leipzig. JACOBS, Brüssel. JELLINGHAUS, Kassel. JOSEPHSON, Stockholm. von KAHLDEN, Freiburg. KALLMORGEN, Frankfurt. KEHRER, Heidelberg. KELLER, Berlin. von KÉZMÁRSZKY, Budapest. KIPPENBERG, Bremen. KLEIN, München. KLEINHAUS, Prag. KLEINWÄCHTER, Czernowitz. KLIEN, Dresden. KNAPP, Prag. KOBLANCK, Berlin. KÖNIG, Leipzig. KOSSEL, Berlin. KOSSMANN, Berlin. KÖSTLIN, Danzig. KÖTSCHAU, Köln. KÜSTNER, Breslau. LANGE, Königsberg. LANGE, Leipzig. LANTOS, Budapest. LEHMANN, Berlin. LIHOTZKI, Wien. LINDFORS, Upsala. LINDNER, Berlin. LUDWIG, Wien. MARTIN, Greifswald. MASSÉN, st. Petersburg. MEINERT, Dresden. MERTTENS, Düsseldorf. MEYER, Rob., Berlin. MEYER, Hans, Zürich. MORALLER, Berlin. MÜLLER, Arthur, München. MÜLLER, st. Petersburg. NAGEL, Berlin. NEUMANN, Siegfried, Budapest. NEUMANN, Julius, Wien. NIJHOFF, Groningen. ODEBRECHT, Berlin. OSTERLOH, Dresden. PETERS, Wien. PINCUS, Danzig. PLETZER, Bonn. POTEN, Hannover. PRÄGER, Chemnitz. PROCHOWNIK, Hamburg. REIN, Kiew. ROSENSTEIN, Breslau. ROSINSKY, Königsberg. ROSSA, Graz. SÄNGER, Prag. SARWEY, Tübingen. SAVOR, Wien. SCHÄFFER, Berlin. SCHÄFFER, Heidelberg. SCHATZ, Rostock. SCHÖNHEIMER, Berlin. SCHRAMM, Dresden. SCHULTZE, Jena. SELLHEIM, Freiburg. SEMB, Christiania. SEMMELINK, Leiden. SEMON, Danzig. SIMONS, Berlin. SKUTSCH, Jena. von SOLOVIJ, Lemberg. SONNTAG, Freiburg. SPÄTH, Hamburg. STAUDE, Hamburg. von STEINBÜCHEL, Graz. STRASSMANN, Berlin. STRATZ, Haag. von STRAUCH, Moskau. von SWIECICKI, Posen. TEMESVARY, Budapest. THEILHABER, München. THIEM, Kottbus. THORN, Magdeburg. TORGGLER, Klagenfurt. VAHLEN, Halle. VEIT, Leiden. WALTHARD, Bern. WEBSTER, Toronto. WEGSCHEIDER, Berlin. von WILD, Kassel. WILLIAMS, Baltimore. WILMS, Leipzig. WINDSCHEID, Leipzig. WINTERNITZ, Tübingen. WOLFF, Berlin. ZIEGENSPECK, München.

LEIPZIG
VERLAG VON F. C. W. VOGEL
1900

Gr. Lex.-8°. 2 Bände. Preis: broschiert M. 50.—; gebunden M. 55.—.

XVIII.

Aus der Königl. chirurg. Universitätsklinik zu Königsberg i. Pr.
(Director Prof. Freiherr v. Eiselsberg).

Zur Geschichte der circulären Pylorectomie.

Von
Dr. Alfred Stieda.

Im 3. Heft des LVIII. Bandes der Deutschen Zeitschrift für Chirurgie macht Rydygier[1]) den Versuch, die circuläre Pylorusresection für sich zu beanspruchen mit den Worten: „Man nennt für gewöhnlich diese Methode die erste Methode Billroth's und in Wirklichkeit ist es meine Methode."

Nicht zum ersten Male erhebt Rydygier Prioritätsansprüche auf die circuläre Pylorusresection. Er hat dieselben schon in seiner Monographie „Ueber Pylorusresection" (Sammlung klin. Vorträge von Volkmann Nr. 220, 1882), in seinem Vortrag: „Vorstellung eines Falles von geheilter Pylorusresection wegen Magengeschwür nebst Demonstration des Präparates" auf dem 11. Congress der Deutschen Gesellschaft für Chirurgie am 1. Juni 1882, ferner in seinem Aufsatz „Ueber circuläre Darmresection mit nachfolgender Darmnaht" (Berl. klin. Woch. 1881, Nr. 42) geltend gemacht, ohne dass dieselben unseres Wissens anerkannt wurden. Wir finden in allen uns zugänglichen Werken über chirurgische Operationslehre die circuläre Pylorusresection als Billroth'sche Methode bezeichnet. Diese Bezeichnung ist nicht von Billroth selbst eingeführt, sondern der Methode lediglich von seinen Zeitgenossen beigelegt worden. Wenn wir uns Billroth in seiner Person und in seinen Werken vergegenwärtigen, so müssen wir annehmen, dass er

1) Vortrag, auszugsweise gehalten auf dem internationalen Aerztecongress in Paris. Dieses internationale Forum hält Rydygier „am meisten dazu geeignet, um ‚Fragen dieser Art zum Austrag zu bringen". Ob derartige Prioritätsstreitigkeiten vor Congressen erledigt werden sollen, lassen wir dahingestellt. Jedenfalls ist es für die Theilnehmer kaum möglich, ohne genaue Vorbereitung und Studium der einschlägigen Litteratur mit Erfolg auf dieselben zu erwidern, wenn die Sache schon 2 Decennien zurückliegt.

bei der ihm eigenen hohen Wahrheitsliebe der Erste gewesen wäre, der die berechtigten Ansprüche Anderer anerkannt hätte.

Ich habe auf Anregung meines hochverehrten Chefs, des Herrn Professor von Eiselsberg im Verein mit Collegen Lempp die einschlägige Litteratur durchgesehen. Wir wollen in Folgendem die Ansprüche Rydygier's auf ihre Berechtigung hin prüfen. Uns liegt es vor allem daran, Klarheit in der angeregten Frage zu schaffen. Wäre uns doch schon der Gedanke unerträglich, den Namen des Meisters, der auf allen Gebieten der Chirurgie Neues und Dauerndes geschaffen hat, auch nur mit einer That verbunden zu wissen, welche ihm nicht von Rechtswegen angehört.

Bevor wir auf die Ausführungen Rydygier's eingehen, wollen wir zur Orientirung des Lesers eine kurze Uebersicht der historischen Entwickelung der circulären Pylorectomie geben.

Als Erster, der Magenstücke am Hunde resecirte, hat wohl Merrem zu gelten (Animadversiones quaedam chirurgicae experimentis in animalibus factis illustratae. Auctore Daniele Carolo Theodoro Merrem. Med. Doct. Gissae 1810). Er operirte 3 Hunde, von welchen einer 27 Tage gelebt haben soll; er wandte die Invaginationsmethode an und leitete die Fäden zur Bauchwand heraus. Merrem schlug schon vor, die Operation bei Menschen mit unheilbarem Pyloruscarcinom zu machen; „sein Vorschlag wurde aber nicht beachtet, sondern als Ausfluss tollkühnen chirurgischen Strebens bei Seite gelegt".

Es war daher ein durchaus neues Beginnen, als Gussenbauer im Verein mit v. Winiwarter an der Klinik Billroth die Pylorusresection am Hunde wieder in Angriff nahmen. Gussenbauer und v. Winiwarter führten in der ersten Hälfte des Jahres 1874 7 Pylorusresectionen am Hunde aus, von denen 2 die Operation längere Zeit überstanden (Archiv für klin. Chir. Bd. 19, 1876 S. 347: Die partielle Magenresection von Dr. Carl Gussenbauer im Verein mit Dr. Alex. v. Winiwarter). Durch diese Experimente wurde der Nachweis erbracht, dass die Excision des ganzen Pylorus und das Annähen des Duodenums an den Rest des Magens ausführbar ist, und dass den Thieren durch das Fehlen des Pförtners kein functioneller Nachtheil erwuchs. Gussenbauer theilte die Operation in 5 Acte ein: 1. Laparotomie: Eröffnung der Bauchhöhle durch Schnitt in der linea alba vom Proc. xiph. bis zum Nabel. 2. Aufsuchung des Pylorus und Isolirung desselben von seinem Mesenterium. 3. Resection eines verschieden langen Ringes aus dem Magen ev. auch aus dem Duodenum. 4. Vereinigung der Wundflächen des Magens und des Duodenums durch die Naht. 5. Bauchnaht.

Gussenbauer liess Magen und Duodenum durch Assistentenhände comprimiren und verhinderte so den Einfluss von Magen- und Darminhalt ins Peritoneum. Gussenbauer hat auch schon die Verwendung von Klammern in Erwägung gezogen. Er hat von denselben aber, indem er ihre eventuellen Nachtheile erkannte, keinen Gebrauch gemacht. Den schwierigsten Act der Operation bildete die Vereinigung der ringförmigen

Magenwunde mit der Duodenalwunde durch die Naht. Bei nur geringer Incongruenz der Lumina konnte Gussenbauer die Ungleichheit durch eine auf den ganzen Umfang der Magenwunde vertheilte Faltenbildung durch die Nähte ausgleichen. Wurde aber ein relativ grosser Ring aus dem Magen sammt Pylorus entfernt, dann wurde die Duodenalwunde mit einem correspondirenden Theil der Magenwunde vereinigt und der Rest der letzteren als einzige grosse Falte (Zwickel) in sich vernäht (Occlusionsnaht). Diesen Zwickel verlegte Gussenbauer „am Zweckmässigsten" auf den unteren Rand des Magens.[1]) Der Stelle dieser Occlusionsnaht, welche an die circuläre Naht anschloss, schenkte er schon besondere Aufmerksamkeit und will dieselbe durch 2 gekreuzte Nähte gesichert wissen. Gussenbauer hält nach seinen Experimenten den Vorschlag, auch beim Menschen das Pyloruscarcinom zu exstirpiren, für berechtigt. Ferner weist er auch auf die Pylorusexstirpation bei hochgradigen einfachen, nicht carcinomatösen Stenosen hin. Gussenbauer wurde zu seinen Versuchen durch die Beobachtung eines Patienten (welcher an Pyloruscarcinom elend zu Grunde ging, ohne dass man ihm helfen konnte) und die Oesophagusresection von Billroth am Hunde bestimmt (Archiv für klin. Chirurgie Bd. XIII, 1872: Ueber die Resection des Oesophagus). Gussenbauer waren Merrems Versuche zur Zeit der Ausführung seiner Experimente nicht bekannt. Des weiteren haben Gussenbauer und v. Winiwarter die Frage der Ausführbarkeit der Pylorusresection ganz wesentlich dadurch geklärt, dass sie die Erfahrungen der pathologischen Anatomie über das Magencarcinom in Zahlen ausdrückten. Sie unterzogen sich der mühevollen Arbeit, aus 61287 Sectionsprotokollen des Wiener path.-anat. Institutes (1817—1873) 903 Magencarcinome zusammenzustellen und dieselben auf die Frage der Operabilität (solitäre Tumoren, Metastasirung) zu sichten.

Die experimentellen Arbeiten Gussenbauer's und v. Winiwarter's veranlassten 2 Jahre später Czerny und Kaiser, (Czerny, Beiträge zur operativen Chirurgie. Stuttgart 1878) zu neuen ausgedehnteren Experimenten, welche ausser Pylorusresectionen auch noch Excisionen von eliptischen Stücken aus der vorderen Magenwand, Exstirpation von Magen-, Milz- und Netzstücken, sowie die Exstirpation des ganzen Magens umfassten. Bei den Pylorusresectionen hielten sie sich in der Hauptsache an Gussenbauer's Vorschriften.

Inzwischen war auch durch weitere chirurgische Eingriffe am Magen beim Menschen die Möglichkeit einer erfolgreichen Pylorusresection näher gerückt. Hier muss speciell der von Billroth ausgeführten Gastroraphie Erwähnung geschehen (Wiener med. Wochenschr. 1877, Nr. 38: Ein Beitrag zu den Operationen am Magen.. Gastrorraphie). Billroth löste zum Zwecke des Verschlusses einer hartnäckig fortbestehenden Magenfistel die Magenwand von der Bauchwand ab, verschloss die Magenwunde durch die Naht und versenkte den Magen. Hierdurch wurde erwiesen, dass auch beim Menschen der Magensaft die Heilung von Magenwunden

1) Auf Befragen hatte Herr Prof. Gussenbauer die Güte mir mitzutheilen, dass er bei diesen Hundeversuchen auch schon manchmal die Zwickelnaht an die kleine, die Circulärnaht an die grosse Curvatur verlegte.

per primam nicht hindert, und Billroth konnte mit Recht an diese Operation sein prophetisches Wort anschliessen: „Es ist von dieser Operation zur Resection eines Stückes carcinomatös degenerirten Magens nur noch ein kühner Schritt zu machen, wie ihn jüngst Czerny von der Oesophagotomie zur Resection eines carcinomatös degenerirten Stückes Oesophagus mit glücklichstem Erfolge gemacht hatte.“ Von da ab liess Billroth die Frage der Pylorusresection nicht mehr aus den Augen. Auch eine 2 Jahre später von ihm mit glücklichem Erfolge ausgeführte Enterorhaphie (Darmresection) giebt ihm von Neuem Gelegenheit, sich zuversichtlicher über die Frage der Magenresection auszusprechen. „Nachdem früher von mir gezeigt wurde, dass man Magenwunden ebenso wie den Darm vernähen kann, ohne fürchten zu müssen, dass der Verdauungssaft die Heilung per primam hindert, so steht nun anatomisch, physiologisch und technisch der partiellen Resection des Magens beim Menschen (z. B. wegen Carcinom) nichts mehr im Wege. Es muss gelingen.“ Dieser Fall von Darmresection förderte die Frage auch insofern, als es in demselben Billroth gelang, 2 incongruente Darmlumina mit Erfolg zu vereinigen (Wiener med. Wochenschr. 1879, Nr. 1). Er verkleinerte das grössere Lumen dadurch, dass er in demselben eine Falte bildete, dieselbe umlegte und mit einigen Nähten fixirte.

Weiters ermuthigten werthvolle Beiträge zur Casuistik der Enteroraphie und Darmresection von Czerny, v. Dittel, Kocher, Hagedorn, Nicoladoni, Madelung, Martini-Gussenbauer, Koeberle, König, auch das Pyloruscarcinom operativ in Angriff zu nehmen.

Die erste Pylorusresection am Menschen machte Péan am 9. April 1879. Zu derselben wurde er, wie er selbst sagt, durch den dringenden Wunsch des Patienten, eigentlich gegen seine bessere Ueberzeugung, gedrängt. Eine nähere Beschreibung seiner Methode findet sich in seiner diesbezüglichen Veröffentlichung nicht (Gazette des hôpitaux 1879, Nr. 60, S. 473, De l'ablation des tumeurs de l'estomac par la gastrectomie). Speciell über die Art und Weise der Vereinigung der incongruenten Lumina erfahren wir nichts. Es heisst hier nur, dass er die Wundränder „autant que possible“ angepasst hat. Was die übrigen Einzelheiten der Operationen betrifft, so ist zu erwähnen, dass er das Abdomen durch Medianschnitt eröffnete; ob Péan die Arbeiten Gussenbauer's und Kaiser's bekannt waren, geht aus seiner Publication nicht hervor. Der Kranke starb nach 5 Tagen. Section wurde nicht gemacht.

Circa 1½ Jahre später, am 16. November 1880, wurde von Rydygier in Culm die 2. Pylorusresection am Menschen ausgeführt.

Die erste Publication darüber ist in der polnischen Zeitschrift „Przeglad Lekarski“ N. 50, 11. December 1880 enthalten. Die deutsche Veröffentlichung findet sich in der Deutschen Zeitschrift für Chirurgie 1881, Bd. 14, 3. und 4. Heft (herausgegeben am 8. März 1881).

Rydygier theilt die Operation genau wie Gussenbauer in 5 Akte, von welchen sich nur Akt 3 und 4, und zwar insofern von den Gussenbauer'schen Operationsacten unterscheiden, als er im 3. Act Compressorien anlegt und im 4. Act vor Anlegung der Occlusionsnaht an der grossen Curve ein Dreieck abträgt. Patient überstand den Eingriff nur 12 Stunden und starb an Collaps.

Rydygier liess dieser Operation, wie er angiebt, Thierexperimente und Vorversuche an Leichen zur Einübung der Technik vorangehen.

Es ist wohl sicher anzunehmen, dass Rydygier die Thierexperimente Gussenbauer's und Kaiser's, welche 4, bezw. 2 Jahre früher publicirt waren, kannte, doch findet sich darüber in seiner ersten Publication keine Erwähnung.[1])

---

1) Um dem Leser Gelegenheit zu geben, sich selbst ein Urtheil darüber zu verschaffen, in wie weit die von Rydygier aufgestellte Behauptung, er habe bereits im Jahre 1880 als Erster die heute noch im grossen Ganzen zu Recht bestehenden 5 Acte der circulären Magenresection entwickelt, stellen wir im Nachfolgenden die Beschreibung der Gussenbauer'schen Thierversuche und der Rydygier'schen Operation nebeneinander.

Gussenbauer beschreibt (l. c. 1876) seine Pylorusresection am Hunde folgendermassen:

I. Act: Laparotomie, Eröffnung der Bauchhöhle mit dem Messer in der Linea alba vom Proc. xiphoideus bis zum Nabel.

II. Act: Aufsuchung des Magens an seinem Pylorusende und Isolirung desselben vom Mesenterium.

III. Act: Die Resection eines verschieden langen Ringes aus dem Magen, Pylorus und eventuell auch aus dem Duodenum.

IV. Act: Die Vereinigung der Wundflächen des Magens oder des Magens und Duodenums durch die Knopfnaht. Die Incongruenz der Lumina wird durch Bildung einer einzigen grossen Falte, eines Zwickels ausgeglichen. Dieser Zwickel wird auf den unteren Rand des Magens verlegt; die Stelle, wo der Zwickel unter einem rechten Winkel sich von der Ringnaht abzweigt, muss besonders genau genäht werden.

V. Act: Die Vereinigung der Bauchwunde durch die Naht.

Rydygier beschreibt (l. c. 1880) seine Pylorusresection am Menschen wie folgt:

I. Act: Schnitt durch die Haut, schichtweise vom Proc. xiphoideus bis zum Nabel in der Linea alba.

II. Act: Entwickelung des Carcinoms, Anlegung des Compressoriums. Abtrennung des grossen und kleinen Netzes, schrittweise die Netzgefässe unterbindend.

III. Act: Ausschneiden des Knotens, wobei die Blutung ziemlich beträchtlich ist, jedoch rasch und leicht gestillt wird.

IV. Act: Naht des Duodenums mit dem Magen mittelst zum Theil 3facher Catgutnaht. Isolirte Schleimhautnaht der hinteren Wand. Die Incongruenz der Lumina wird durch Ausschneidung eines Keiles in der Gegend der grossen Cur-

Der Vergleich der Verfahren von Gussenbauer (1874) und Rydygier (1880) ergiebt keine principiellen Unterschiede. Wenn Gussenbauer den Magen provisorisch durch Assistentenhände, Rydygier durch seine Klemmen verschliesst, wenn Gussenbauer das zu grosse Magenlumen durch eine Falten- (Zwickel-) Bildung an der grossen Curvatur, Rydygier durch Excision eines Keiles und Naht ebendaselbst reducirt, hat Rydygier noch kein Recht, seine 6 Jahre nach Gussenbauer ausgeführte Methode als originell zu bezeichnen. Durchaus originell ist Rydygier's Uebernähung der vorderen Magennaht mit einem Stücke Netz; dieser Act hat aber nichts Specifisches mit der Magenresection zu thun.

Rydygier's Operation war Billroth nicht bekannt[1]), als er am 29. Januar 1881 seine erste Pylorusresection am Lebenden ausführte. Denn er erwähnt im Anschlusse an die Operation von Péan, dass seines Wissens kein anderer Chirurg sich an diese Operation gewagt habe. Billroth's Operationstechnik weicht in einigen Punkten von der von Gussenbauer angegebenen, wie auch von der der früheren Operateure (Péan, Rydygier) ab. Billroth eröffnet die Bauchhöhle durch einen Querschnitt. Den Magen selbst durchtrennt er durch einen Schrägschnitt von rechts oben nach links unten, verlegte die Occlusionsnaht an die grosse Curvatur und nähte das Duodenum an die kleine Curvatur. Hierbei erzielte er eine der ursprünglichen ähnliche Magenform. Billroth's Operation war von Erfolg gekrönt. Mit dieser Operation war zum ersten Mal die Ausführbarkeit der Pylorusresection am Menschen bewiesen. Die erste Mittheilung über diese Operation findet sich in der Wien. med. Wochenschr. 1881, Nr. 6, S. 162: Offenes Schreiben an Herrn Dr. L. Wittelshöfer von Prof. Th. Billroth. Wien, 4. Februar 1881. In demselben verwahrt sich Billroth gegen den eventuellen Vorwurf, dass seine Operation ein tollkühnes Experiment am Menschen sei: „Die Magenresection ist anatomisch, physiologisch und technisch durch meine Schüler und mich ebenso vollkommen vorbereitet, wie irgend eine andere neue Operation." Der operative Erfolg in diesem Fall beweist die Richtigkeit dieses Ausspruches. Nun war das Eis gebrochen und nach dem

---

vatur aus dem Magen mit der Basis im ursprünglichen Wundrande ausgeglichen. Naht der neuentstandenen Wundränder (Occlusionsnaht), dann circuläre Naht des Duodenum mit dem reducirten Magenlumen. Uebernähung der vorderen Nahtlinie mit Netz.

V. Act: Naht der Bauchwunde mittelst tiefer und seichter Catgutnähte.

1) Es war damals von Rydygier's Operation nur die oben erwähnte Publication in polnischer Sprache erschienen.

Wahlspruch seines Meisters Bernhard von Langenbeck: „Nunquam retrorsum" schritt Billroth an die weitere Vervollkommnung der Methode. In seinem 2. Fall, den er am 28. Februar 1881 operirte, hatte Billroth zunächst keinen Grund, von der im ersten Falle geübten Technik abzuweichen. Nach vollendeter Naht an Magen und Duodenum zeigte sich aber, dass der beabsichtigte Schrägschnitt fast senkrecht auf die Längsaxe geführt worden war. Diese fehlerhafte Schnittrichtung kam einerseits durch die Ausbreitung des Carcinoms, vor Allem aber durch die ausserordentliche Dilatation des Magens zu Stande. Es entstand dadurch an der grossen Curvatur eine blindsackartige Ausbuchtung. Die hierdurch bedingte Gefahr wurde auch von Billroth sofort erkannt. Da aber die Operation schon recht lange Zeit gedauert hatte, konnte sich Billroth nicht mehr zur Correctur dieses Divertikels entschliessen. Die dadurch erzeugten mechanischen Missverhältnisse führten in diesem Falle bei der bestehenden Dilatation und Atonie des Magens zu einem Misserfolg, insofern als es zur Abknickung an der Einpflanzungsstelle des Duodenums kam, welche durch eine Verwachsung des Duodenums an der vorderen Bauchwand begünstigt wurde. Die Patientin ging am 8. Tage nach der Operation zu Grunde. Billroth erkannte sofort richtig, dass auch die Anheftung des Duodenum an die kleine Curve in diesem Falle zu den ungünstigen mechanischen Verhältnissen beigetragen hatte: Der Misserfolg dieses zweiten Falles führte ihn zu seiner definitiven Methode. Im Bericht über die 2. Operation (Wien. med. Woch. Nr. 11, 11. März 1881) äusserte er daher seine Absicht, von nun an das Duodenum an die grosse Curvatur anzunähen. Diesem Vorschlag folgte wohl auch Bardenheuer, der am 18. März 1881 seine erste Pylorusresection ausführte. Den 3. Fall operirte Billroth am 12. März 1881. Diese Operation bedeutete eine wesentliche Aenderung der Technik, indem Billroth den Magen von links oben nach rechts unten schräg durchtrennte, die Occlusionsnaht an die kleine Curvatur anschloss und das Duodenum in den der grossen Curvatur anliegenden Theil der Magenwunde einfügte. Die hierdurch erzielte Form des Magens war eine sehr befriedigende. Leider starb die Patientin am Abend des Operationstages an Collaps. Diese Operationsmethode wurde von nun an an der Billroth'schen Klinik beibehalten und Wölfler wandte sie auch in dem nächsten 4. Fall am 8. April 1881 mit Erfolg an. Ueber die 3 ersten Pylorectomien Billroth's berichtete Mikulicz, damals noch Billroth's Assistent, am 8. April 1881 auf dem X. Congress der deutschen Gesellschaft für Chirurgie. An diese Mittheilung Mikulicz's schloss sich in derselben Sitzung der Bericht Rydygiers über seine

am 16. November 1880 ausgeführte Pylorusresection an; er empfiehlt sehr die von seinem Assistenten Dr. Wehr erfundene Methode (siehe weiter unten) zur Ausgleichung der Incongruenz der Lumina und zeigt ein Hundepräparat, auf das wir in Folgendem noch genauer eingehen, da Rydygier seine Prioritätsansprüche nicht zum wenigsten auf dasselbe stützt.

Die für „seine" Methode charakteristischen Einzelheiten hebt Rydygier hervor, indem er sie auf die verschiedenen Acte der Operation eintheilt.

Hinsichtlich des ersten Actes betont er, dass er von Anfang an den Schnitt in der linea alba angegeben habe. Billroth und seine Schüler hätten dagegen zunächst den Querschnitt bevorzugt.

Für den zweiten Akt erwähnt er als charakteristisch das Anlegen seiner elastischen Compressorien.

Beim dritten Act will Rydygier keinen wesentlichen Unterschied in der Richtung des Schnittes erkennen, durch welchen einerseits von Billroth, andererseits von ihm der Magen durchtrennt wird, und hält es für gleichgiltig, ob man die Magenwand wie er selbst „schrägwinklig" oder wie Billroth „schräg" durchtrennt.

Die Hauptstütze für seine Ansprüche sucht Rydygier in der Art der Ausführung des vierten Actes: der Vereinigung der incongruenten Lumina, indem er sich darüber beklagt, dass in vielen Handbüchern das Annähen des Duodenum an die kleine Curvatur als zu seiner Methode gehörig, während das Annähen desselben an die grosse Curvatur als die Billroth'sche Methode bezeichnet wird. Er erklärt dies für unrichtig und betont, dass er mit Ausnahme seines ersten Falles stets das Duodenum an die grosse Curvatur angenäht habe. Er habe schon am 8. April 1881 (X. Congress der deutschen Gesellschaft für Chirurgie) „Präparate" vorgezeigt, wo das Duodenum an die grosse Curvatur angenäht war. Billroth dagegen habe erst im Mai 1881 seine Methode in diesem Sinne geändert. Rydygier beklagt sich dabei darüber, dass Wölfler bei der Beschreibung der Billroth'schen Fälle diese von ihm (Rydygier) früher angegebene Aenderung unerwähnt gelassen habe.

Speciell auf diese Daten fussend, verlangt Rydygier sein Vaterrecht an der Methode zurück, das ihm mit Unrecht vorenthalten würde.

Endlich hebt er, als zu seiner Methode gehörig, die Kürschnernaht hervor.

ad 1) Rydygier hat allerdings in seiner ersten Publication den Schnitt in der Linea alba angegeben. Wie aus der historischen Uebersicht zu ersehen ist, wurde der Medianschnitt aber schon von Gussen-

bauer, Kaiser-Czerny bei ihren Hundeversuchen und von Péan am Menschen angewandt. Uebrigens hat Rydygier auch nicht von vornherein dem Medianschnitt einen principiellen Werth beigelegt. So empfiehlt er in seiner ersten deutschen Publication (Deutsche Zeitschr. f. Chir., Bd. XIV, 1881, S. 255) den Schnitt nahe dem Aussenrande des Musculus rectus. Im Arch. f. klin. Chir. Bd. XXVI, 1881 (S. 735) macht er die Lage und Ausdehnung des Bauchschnittes vom Sitze der Krankheit am Magen abhängig. Erst in einer späteren Publication (Samml. klin. Vorträge von Volkmann Nr. 220, Ueber Pylorusresection, 1882) kommt Rydygier auf den Schnitt in der Linea alba zurück. Wir stehen nicht an, Rydygier die Priorität vor Billroth bezüglich des Längsschnittes, aber nach Gussenbauer und Péan zu lassen. Doch müssen wir betonen, dass sein endgiltiges Wiedereintreten für den Längsschnitt erst zu einer Zeit erfolgte, als in anderen Einzelheiten der Operation schon derart bestimmte von Rydygiers Methode abweichende Vorschriften durch Billroth gegeben waren, die wir, und mit uns wohl auch die meisten Chirurgen als für die Billroth'sche Methode der Pylorusresection wesentlich erklären, und denen gegenüber die Art der Schnittführung durch die Bauchdecken uns unwesentlich erscheint.

ad 2) Wir können auch kein charakteristisches Merkmal der Methode darin finden, ob man die Magenwunde durch Assistentenhände oder durch Klammern verschliesst. Wir sind weit entfernt, die Bedeutung der Rydygier'schen Compressorien zu unterschätzen. Dieselben wurden später vorübergehend auch in der Billroth'schen Klinik angewandt, sind aber jetzt wohl meist durch bessere ersetzt. Der Gedanke, Klammern am Magen zu verwenden, war keineswegs neu. Schon Gussenbauer zog die Anwendung von Klammern zur Verhinderung von Ausfliessen des Mageninhalts in Erwägung, bevorzugte jedoch die Compression durch Assistentenhände. Uebrigens erlebte Wehr (D. Zeitschr. f. Chir. Bd. XVII, 1882) bei seinem 5. Hundeversuche eine Perforationsperitonitis infolge von Decubitus des Duodenums durch das Compressorium.

Punkt 3 und 4 fassen wir am besten zusammen: denn die Art der Vereinigung der incongruenten Lumina bestimmt auch die Richtung des Schnittes. Wir geben Rydygier Recht, dass ein wesentlicher Unterschied zwischen einem schrägen und einem schrägwinkeligen Schnitt durch den Magen nicht besteht, namentlich, wenn man, wie es Rydygier jetzt (cf. Fig. V, S. 217 seiner letzten Abhandlung) thut, den Schnitt so zeichnet, dass ein Winkel kaum noch zu erkennen ist. Von grösserer Bedeutung ist die Art der Vereinigung der incongruenten

Lumina (Punkt 4). Rydygier behauptet, er habe immer mit Ausnahme des 1. Falles das Duodenum an die grosse Curvatur angenäht. Er beruft sich darauf, dass er schon am 8. April 1881 auf dem Chirurgencongress Präparate dieser Art gezeigt habe. Billroth dagegen habe erst im Mai 1881 die Annähung an die grosse Curve empfohlen und Wölfler habe bei der Beschreibung davon nichts erwähnt, dass Rydygier diese Modification schon früher eingeführt hätte. In diesem Passus stossen wir in jedem Satze auf Unrichtigkeiten. Rydygier hat allerdings am 8. April 1881 auf dem Chirurgencongress ein Präparat vorgelegt. Dieses stammte von einer 4 Wochen alten Magenresection beim Hunde. „Der Hund ist gesund geworden und vor wenigen Tagen behufs Demonstration getödtet." Dass Billroth in seinem 1. und selbst in seinem 2. Falle das Duodenum an die kleine Curve angenäht hat, ist richtig, dass er aber erst im Mai 1881, etwa veranlasst durch Rydygier's Hundepräparat, seine Methode geändert habe, ist falsch.

Zunächst sei nochmals darauf hingewiesen, dass Gussenbauer (1876) bei seinen Hundeversuchen schon den Zwickel gelegentlich auf die kleine Curvatur verlegte. (Mündliche Mittheilung.)

Billroth hat schon am 12. März 1881 das Duodenum an die grosse Curvatur genäht, nachdem er im Gegensatze zu seinen früheren Fällen den Schnitt durch den Magen von links oben nach rechts unten führte und die Occlusionsnaht an die kleine Curvatur anschloss. Auf dieselbe Weise verfuhr dann Wölfler am 8. April 1881. Diese Operationsdaten sind auch in der Tabelle Rydygier's (Volkmann's Sammlung klin. Vortr. 220) enthalten. Rydygier wird wohl zugeben, dass weder Billroth noch Wölfler am 12. März bezw. 8. April 1881 von der Existenz des von Rydygier am 8. April 1881 auf dem Congress gezeigten Hundepräparats eine Ahnung haben konnten. Eben diese Modification ist ein bleibender wesentlicher Bestandtheil der Methode Billroth I. geworden. — Billroth ist zu dieser Methode nicht etwa durch Zufall gebracht worden, sondern er ging bedachtsam und planvoll in der Ausbildung der Pylorusresection zu Werke. Dies geht aus seinem berühmten Schreiben an Dr. Wittelshöfer am 4. Februar 1881 (Wien. med. Wochenschr. Nr. 6, S. 165), in dem er über seine 1. Pylorusresection berichtet, hervor. Er sagt am Schlusse hier wörtlich: „Die Indicationen und Contraindicationen festzustellen und für die verschiedensten Fälle die Technik auszubilden, muss die nächste Sorge und der Gegenstand unseres ferneren Studiums sein." [1] Und

1) Vgl. historische Uebersicht.

schon der infolge von Divertikelbildung unglückliche Ausgang seiner 2. Pylorusresection, welche er am 28. Februar 1881 ausführte, brachte ihn auf den Gedanken, künftig das Duodenum an die grosse Curve anzunähen. Es findet sich in dem Bericht über die 2. Magenresection Billroth's, datirt vom 12. März 1881 in der Wiener medicinischen Wochenschrift desselben Jahrgangs Nr. 11, wörtlich Seite 310: „Herr Hofrath Billroth beabsichtigt im nächsten Falle die Vereinigung zwischen Magen und Duodenum nicht, wie in der bisherigen Weise an der kleinen, sondern an der grossen Curvatur vorzunehmen, wodurch sich die mechanischen Bedingungen für den Uebertritt von Mageninhalt in das Duodenum voraussichtlich viel günstiger gestalten werden."

Wie schon oben gesagt ist, hat dann Billroth in seinem 3. Falle planmässig diese Operation am 12. März 1881 durchgeführt. Die Patientin ging kurz nach der Operation zu Grunde. Beim Obductionsbefund findet sich vermerkt, „dass die Operation in technischer Hinsicht weit vollendeter war, als in den vorhergehenden Fällen. Der Magen war nicht besonders dilatirt. Es war nirgends ein Divertikel, die Magenform war der normalen ähnlich!"

Bei der folgenden Operation in der Billroth'schen Klinik vereinigte daher Wölfler die incongruenten Lumina in derselben Weise wie Billroth in seinem 3. Falle mit glücklichem Erfolge. — Wenn auch Rydygier das oben genannte Hundepräparat am 8. April 1881 demonstrirt hat, so scheint er keineswegs damals die Absicht gehabt zu haben, diese Operationsmethode als typisch einzuführen, denn er bemerkte ausdrücklich, dass er am Hunde diese Modification machte, weil er damals einen Operationsfall in Aussicht hatte, von dem er annahm, dass der Pyloruskrebs sich ziemlich weit auf die kleine Curvatur erstrecken würde. Er führt in diesem Vortrag bei der Beschreibung der Operation (2. Operationsact) zunächst seine frühere Schnittführung mit Abtragung eines Keiles an und scheint von dieser sehr befriedigt. Ausserdem legt er grossen Werth auf die von seinem damaligen Assistenten Dr. Wehr am Hunde ausgeführte Modification der Vereinigung von Duodenum und Magen, welche darin besteht, „die zur Naht gestellten Schnittränder des Duodenum dadurch zu verlängern, dass man dasselbe schräg, oval oder winkelig ausschneidet." Rydygier hat auch damals sofort gegen die von v. Mikulicz hiergegen erhobenen Bedenken Opposition gemacht. Auch bei seiner 2. Operation, die er am 21. November 1881 wegen Ulcus ventriculi ausführte, hat Rydygier (nach seiner eigenen Operations-Tabelle

citirt) die Lumendifferenz „durch das zungenförmige Ausschneiden der hinteren Wand des Duodenum ausgeglichen", eine Methode, die unseres Wissens keine Nachahmung gefunden hat. Wie Rydygier in seinem 3. Fall (2. wegen Carcinom) am 4. Juni 1883 verfahren ist, geht aus der Operationstabelle seiner letzten Publication nicht hervor, indem er hier nur anführt „Resectio pylori Mod. Rydygier". Erst in dem am 2. August 1884 operirten Falle findet sich die ausdrückliche Angabe: „Resectio pylori Mod. Rydygier, Annähen des Duodenum an die grosse Curvatur."

Wir gehen auf diese Daten so genau ein, weil Rydygier darauf grossen Werth legt und weil die Behauptung Rydygier's, Billroth habe erst im Mai 1881 seine Methode (Vereinigung der incongruenten Lumina) geändert, den Glauben erwecken könnte, als ob Billroth erst im Mai 1881 auf Grund der Kenntniss des oben angeführten Rydygier'schen Hundepräparates die Operation ausgeführt hätte.

Auch die Angabe, dass die massgebende Billroth'sche Operation erst im Mai 1881 publicirt wurde, ist unzutreffend. Als Publicationsdatum hierfür muss der 8. April 1881 gelten, an dem auf dem 10. Congress der deutschen Gesellschaft für Chirurgie Mikulicz, damals Billroth'scher Assistent, bei der „Demonstration der von Billroth bisher resecirten Pylorusstücke" wörtlich erwähnt (Verhandlg. d. D. Ges. f. Chir. X. Congr. I. S. 64): „In dem 3. Falle vernähte Herr Prof. Billroth aus diesem Grunde (d. h. Divertikelbildung im 2. Fall) das Magenlumen zuerst an der kleinen Curvatur und vereinigte dann das Duodenum mit der grossen Curvatur. — Das gab dann eine entschieden günstigere Form. (Zeichnung)." Und dagegen soll Rydygier's Hundepräparat aufkommen, das von einem, einige Tage vor dem Billroth'schen Patienten operirten Hunde stammt, aber erst am 8. April 1881 zum ersten Male erwähnt wird! Und dieses eine von Rydygier demonstrirte Hunde-Präparat soll massgebend sein, die Methode nach Rydygier zu nennen, während die 6 Jahre zuvor ausführlich beschriebenen Gussenbauer'schen Hundepräparate nicht gelten sollten! Als Datum der ersten Publication der vollzogenen 3. Operation Billroth's muss also der 8. April 1881, als Datum des operativen Vorschlags der 11. März 1881 gelten, und nicht, wie Rydygier behauptet, der Mai 1881.

Diese Modification (Vereinigung der incongruenten Lumina durch Occlusionsnaht an der kleinen Curvatur und circuläre Einnähung des Duodenum an der grossen Curvatur) wurde fortan in der Billroth'schen Klinik geübt, wie aus der Tabelle der zusammengestellten Pylorusresectionen in Rydygier's Arbeit vom Jahre 1882 und aus von Hacker's:

„Die Magenoperationen aus Prof. Billroth's Klinik 1880—1885", Wien 1886, hervorgeht. Auch die meisten anderen Operateure übernahmen diese Modification, so Bardenheuer (18. März 1881), Berns (April 1881), Czerny (21. Juni 1881), Lücke (25. Juni 1881), Kitajewski (16. Juli 1881), Hahn (19. Mai 1882), Lauenstein (3. Januar 1882). Wann Rydygier am Menschen die Billroth'sche Methode ausgeführt hat, ist aus seiner Operationstabelle nicht genau zu ersehen. In seiner 2. Pylorusresection vom 21. November 1881 sucht er die Incongruenz der Lumina durch zungenförmiges Ausschneiden der hinteren Duodenalwand auszugleichen.

Die Einführung der Kürschnernaht, die früher auch schon v. Nussbaum[1]) empfohlen hatte, hat unserer Ansicht nach mit der Methode der Pylorusresection nichts zu thun. — Es ist das eine andere Frage, welche diesen Prioritätsstreit nicht berührt. Wir gehen deshalb hierauf garnicht ein, dies ist eine Frage der allgemeinen Technik der Magendarmchirurgie. In den ersten Jahren wurde ja überhaupt allgemein die Knopfnaht angewandt, auch von Rydygier, und es giebt heute noch hervorragende Chirurgen, welche an der Knopfnaht festhalten. Man kann darin keinen principiellen Unterschied der Methode der Pylorusresection anerkennen.

Sehen wir nun aber von den Einzelheiten der Operationsmethode ab, deren genaue Erörterung zu dem Resultat geführt hat, dass die circuläre Pylorusresection nicht nach Rydygier benannt zu werden verdient. Betrachten wir die Frage nunmehr von einem allgemeineren Standpunkte.

Billroth hat die Ausführbarkeit der Pylorectomie schon lange vorher erwogen. Aus seiner Klinik sind die ersten einschlägigen Experimente am Hunde beschrieben, deren 5 Acte die Richtschnur für die 5 Acte Rydygier's abgegeben haben, welche er in derselben Reihenfolge als etwas Originelles darstellt. Aus Billroth's Klinik sind genaue anatomische Studien über die Operabilität des Pylorus-carcinoms hervorgegangen. Billroth gelangte bald, nachdem er erst 2 Operationen am Lebenden ausgeführt hatte, zu der jetzt allgemein gebräuchlichen und nach ihm benannten Methode der circulären Pylorectomie.

Schon die erste Operation Billroth's war von Erfolg gekrönt; dadurch erst wurde die Durchführbarkeit der Operation am Menschen bewiesen, und der Eingriff zu einer ausführbaren Methode erhoben. Der Nachweis der erfolgreichen Ausführung einer Operation, die

1) Verletzungen des Unterleibes. 1880.

ein, beim Menschen in technischer und physiologischer Beziehung noch unsicheres Gebiet betritt und bisher nicht über den Rahmen des unglücklichen Versuches hinausgelangt war, ist eben wesentlich, wenn sie anerkannt und nachgeahmt werden, d. h. das Bürgerrecht unter den chirurgischen Operationen erwerben will. Der Erfolg erst erringt bei den Zeitgenossen das Vertrauen in die Methode. Deshalb sagt v. Winiwarter in seinem Lehrbuch für chirurgische Operationen mit Recht: „Die erste Operation dieser Art wurde von Péan am 9. April 1879, die zweite von Rydygier am 16. November 1880 ausgeführt; beide Patienten starben und, was viel wichtiger ist, beide Operationen blieben für die Wissenschaft absolut ohne jedes Ergebniss, so dass die Geschichte der Magenresection mit vollem Recht vom 29. Januar 1881 beginnt, an welchem Tage Billroth die erste Resection des carcinomatösen Pylorus ausführte, sie war zugleich die erste erfolgreiche Operation dieser Art.“

Aehnlich äussert sich Hüter-Lossen (Grundriss der Chirurgie 1887): „Erst die 3. Pylorusresection, von Billroth am 29. Januar 1881 ausgeführt, endete in Genesung. Von da ab gewinnt die Gastrectomie eine feste Stelle in der operativen Chirurgie.“

Rydygier beruft sich auf einen französischen Autor Jalaguier, der im bekannten Handbuch von Duplay und Reclus sagt: „L'opération de la pylorectomie comprend d'après Rydygier, qui le premier en a bien reglé la technique, cinq temps principaux, auxquels les chirurgiens, qui ont suivi n'ont apporté que des modifications assez peu importants.“

Eine derartige Aeusserung kann nur auf einer völligen Unkenntniss der grundlegenden experimentellen Arbeiten von Gussenbauer-v. Winiwarter und Kaiser-Czerny beruhen, von denen schon eine geregelte Technik und wie bereits erwähnt eine Eintheilung der Operation in 5 Acte herrührt.

Die anderen Autoren erkennen die Verdienste Billroth's um die circuläre Pylorusresection einwandsfrei an, indem sie derselben Billroth's Namen beilegen, so Kocher, König, Löbker, Tillmanns, Albert, Terrier-Hartmann (Chirurgie de l'estomac. Paris 1899).

v. Esmarch (Kowalzig 1892) bezeichnet in seiner chirurgischen Technik in Fig. 355 und 356 als Resectio pylori nach Billroth-Wölfler die Einnähung des Duodenum in die grosse Curvatur und die Bildung der Occlusionsnaht an der kleinen Curvatur und in Fig. 357 und 358 als Resectio pylori nach Rydygier die Bildung der Occlusionsnaht an der grossen Curvatur mit Abtragung eines Keiles und

das Einnähen des Duodenums an der kleinen Curvatur. Auch wir sind gern bereit, diese Modification der circulären Pylorusresection als Rydygier'sche Methode anzuerkennen.

Daraus ergiebt sich jedoch nach unseren Ausführungen noch lange nicht das Recht, die circuläre Pylorusresection als Rydygier'sche Operation zu bezeichnen.

Es liegt uns fern, Rydygier's Verdienste um die Magen-Darmchirurgie irgendwie zu schmälern. — Rydygier hatte als einer der Ersten den Muth, die Pylorusresection am Menschen auszuführen; er war es, der als der Erste die Resection bei Ulcus mit Erfolg unternahm. Seine Compressorien, die Empfehlung der Kürschnernaht spielen unzweifelhaft in der Magenchirurgie eine grosse Rolle. Aber das Recht, den Namen Billroth von der circulären Pylorusresection zu trennen und durch seinen eigenen Namen zu ersetzen, können wir Rydygier nicht zuerkennen. Wie aus unseren Ausführungen zu ersehen ist, sind noch Andere an der Operation mehr betheiligt, als Rydygier. Hier sind vor Allem Merrem und Gussenbauer zu nennen. Denn das Ersinnen einer Operation und das Erproben einer Operationsmethode am Thier mit der Aussicht, sie am Menschen auszuführen, ist ungleich verdienstvoller, als der 2. Operationsversuch am Menschen, zumal wenn der Patient — wie dies bei Rydygier der Fall war — unmittelbar darauf starb. Will man von denen welche die Operation erdachten und ihre Ausführbarkeit durch das Thierexperiment nachwiesen, absehen und sie nach dem Chirurgen benennen, der sie zuerst am Menschen versuchte, so müssten wir sie nach dem Vorgange von Aimé Guinard (Traité de chirurgie. Le Dentu und Delbet Paris 1899) l'operation de Péan nennen. Wir glauben jedoch nicht, dass diese Bezeichnung Anklang finden wird, wir glauben vielmehr, dass auch in Zukunft die circuläre Pylorusresection den Namen Billroth's, des Schöpfers der Magenchirurgie tragen wird.

So sehen wir uns nicht veranlasst, die bisherige Bezeichnung Resectio pylori nach der ersten bezw. der zweiten Methode Billroth's abzuändern.

XIX.

Aus der I. chirurgischen Universitätsklinik des weiland Hofrath Albert in Wien (supplirender Leiter Prof. Hochenegg).

Zur Casuistik der Darmausschaltungen.

Von

Dr. Friedrich Roskoschny,

Operationszögling der Klinik.

(Mit 5 Abbildungen.)

Unter Enteroanastomose versteht man die einfache seitliche Vereinigung zweier Darmschlingen ohne Resection, unter Herstellung eines neuen, kürzeren Weges für die Kothcirculation, die auf diese Weise von einer bestimmten, dazwischen gelegenen und pathologisch veränderten Darmpartie abgeleitet werden soll.

Das jetzt allgemein anerkannte Verdienst, dieses Verfahren der Anastomosenbildung ersonnen und auch ausgeführt zu haben, gebührt dem Franzosen Maisonneuve. In seinem Lehrbuche der Chirurgie führt Albert dies mit den Worten an: „Im Jahre 1854 hat Maisonneuve bei innerer Einklemmung jenen Theil des Dünndarmes, der oberhalb der Einklemmung lag, in das Coecum eingepflanzt und so den der Einklemmung verfallenen Darmabschnitt ausgeschaltet."

Dagegen thut H. Delagénière in einem 1888 erschienenen Artikel, der die Behandlung der Tumoren des Dickdarmes zum Gegenstande hat, dieser Operation nur als eines Vorschlages von Maisonneuve Erwähnung.

Thatsache ist, dass Maisonneuve zwar 1852 diese Operation vorschlug, wie Dr. Vassor berichtet, sie aber erst 1854 und 1855 in zwei Fällen durchführte, in dem einen, von Albert bereits erwähnten und in einem zweiten bei einer, nach gangränöser Schenkelhernie entstandenen Kothfistel.

Da jedoch diese beiden Fälle ungünstig ausgingen, fand diese Methode keine Beachtung und fiel vollständig der Vergessenheit anheim.

Ausserhalb Frankreichs war es zuerst Billroth, der 28 Jahre später, am 20. December 1882, bei dem Versuche, eine perityphlitische Dünndarmfistel aus ihren schwieligen Verwachsungen zu lösen, infolge Einreissens des Ileums und des Colons gezwungen war, diese beiden direct mit einander in Verbindung zu setzen.

Allein auch dieser Fall verlief tödtlich, und erst v. Hacker gelang es im Jahre 1887 zwei derartige Fälle mit günstigem Erfolge zu operiren, wovon allerdings einer später an den Folgen der Operation starb. Der eine Fall, am 6. August 1887 wegen zweifacher Narbenstenose des Darmes der Ileocolostomie unterzogen, wurde gebessert entlassen, der zweite, an dem die Ileocolostomie wegen recidivirendem Carcinom des Coecums unternommen wurde, starb später an Inanition.

In seiner Abhandlung darüber stellt er die Indicationen für diese Operation auf:

1. Penetrirende Verletzungen aneinanderliegender Darmschlingen, insbesondere Schussverletzungen (Eine Indication aus den amerikanischen Rebellionskriegen);

2. Narbige Stricturen des Darmes mit ausgebreiteten peritonealen Verwachsungen;

3. Maligne, den Darm stenosirende Tumoren, wenn diese zu ausgebreitet und Patient zu herabgekommen ist, um die Resection mit Erfolg anzuwenden;

4. Einzelne Fälle von Kothfisteln oder widernatürlichem After;

5. Gewisse Formen von Occlusio intestini.

Dann war es Senn, der gestützt auf die Thierversuche v. Hacken's, der die Idee Maisonneuve's aufgriff, bewies, dass die grosse Furcht, es könne sich Koth in der ausgeschalteten Schlinge stauen, grundlos sei, und er empfahl statt der directen Vereinigung die seitliche Apposition durch decalcinirte Knochenplatten.

Es erschienen nun zahlreiche Publicationen, welche von gelungenen derartigen Operationen berichten.

Bis zum Jahre 1885 sind 47 Fälle von einfacher Anastomose zu verzeichnen und zwar

a) bei chronisch-entzündlicher Narbenstenose: Billroth, de Wildt, Boiffin, Chaput je einmal,

b) bei tuberculöser Stenose: v. Hacker zweimal, v. Riede einmal,

c) bei Stenose durch maligne Tumoren: v. Hacker einmal, Riedel zweimal, W. Meyer, Wahl, v. Zoege-Manteuffel, Ashton, Littlewood, Weir je einmal, Abbe zweimal,

d) bei Kothfistel: Mikulicz, Comte, Abbe, de Larabrie einmal, Chaput fünfmal,

e) bei acuter Invagination: v. Lange einmal,

f) bei chronischer Invagination: Russel, Bier einmal,

g) bei gangränöser Hernie, wo im Gesunden die Anastomose gebildet wurde: Helferich zweimal, Kredel, Salzwedel einmal (nach Marwedel, Beiträge z. klin. Chirurgie. XIII. 1895).

Da war es F. Salzer, der den Verschlag machte, bei derlei Erkrankungen des Darmes denselben operativen Eingriff zu machen, den Physiologen schon lange vorher behufs Studiums der Darmperistaltik am Versuchsthiere ausgeführt hatten. So hatte Thiry 1864 eine distale Fistel, Prof. Vella 1882 eine proximale und distale Fistel angelegt, während der Physiologe Herrmann 1890 beide Enden eines resecirten Darmstückes, das jedoch am Mesenterium verblieb, mit einander vernähte und versenkte. Schon 1887 hatte der Amerikaner Halsted dasselbe publicirt, doch blieb dieser Vorschlag in Deutschland unbekannt. Salzer nannte diese Art von Operation „Darmausschaltung" und verstand darunter die Ausscheidung eines wenigstens mehrere cm langen Darmstückes aus dem übrigen Darmrohr mit Schonung des dazugehörigen Mesenterialansatzes derart, dass das Darmstück an seinen Enden zugenäht, oder in die Bauchwunde eingenäht, in seiner natürlichen Lage verbleibt, während die Enden des functionirenden Darmes wieder miteinander vereint werden.

Salzer hält diese Art von Operation dann für angezeigt, wenn weder die Resection, noch ein Anus praeternaturalis, noch sonst eine therapeutische Maassnahme anwendbar ist, und giebt als specielle Indicationen:

a) Cöcalerkrankungen mit Adhaesionen und Fistelbildung, nach entzündlichen Schuss-Verletzungen, Neoplasmen und Lageveränderungen des Cöcums,

b) Darmstenosen ohne Fistelbildung, wenn die Ausdehnung derselben die Resection unmöglich macht.

Was die Technik anlangt, so unterscheidet Salzer:

1) die Ausschaltung mit totaler Occlusion, d. h. Vernähung der Darmlumina, jedes für sich, oder untereinander und nachfolgende Versenkung,

2) die Ausschaltung mit Anlegung einer distalen Fistel allein,

3) mit Anlegung einer distalen und proximalen Fistel,

4) und Anlegung einer proximalen Fistel allein,

und hält Nr. 2 für die beste Methode, während Nr. 1 nur bei sehr weiten oder zahlreichen Kothfisteln anwendbar sei, indem dann diese die Communication mit der Aussenwelt besorgen.

Hochenegg war, wie Salzer bereits in seiner Arbeit 1892 anführt, der erste, der einen Monat, nachdem Salzer sein Verfahren im Centralblatt f. Chirurgie 1891 angegeben hatte, dasselbe, allerdings in etwas modificirter Weise, am Lebenden am 14. Mai 1891 anwendete. Da dieser Fall unserer Klinik entnommen ist, will ich denselben später anführen.

Nach ihm war es Obaliński, der am 5. März 1892 diese Operation ausführte, um einen Anus praeternaturalis nach gangränöser Hernie zu beseitigen, wobei er ebenfalls zuerst die Ausschaltung, und erst später infolge übermässiger Schleimsecretion des ausgeschalteten Darmes die Exstirpation vornahm.

Ihm folgt Frank, der am 20. März 1892 bei einer Frau mit chron. Cöcumtuberculose mit Stenosenbildung 70 cm Ileum und das ganze Colon ascendens, in Summa ca. 1 Meter Darm ausschaltete.

Es folgt v. Eiselsberg, der am 31. August 1892 das Ileocoecum nach perityphlitischer Kothfistel ausschaltete, Körte, der nach 5 vorhergehenden, anderen Operationen zum 6. male an demselben Patienten wegen Fistulae stercorales colonis transversi nach Perityphlitis das Ileum, Colon ascendens, transversum bis zur Flexura coli iliaca ausschaltete, dann wieder v. Eiselsberg, der die Ausschaltung aus demselben Grunde vornahm, Narath, der Fistulae stercorales ileo et jejuno vaginales durch diese Methode zur Ausheilung brachte, v. Baracz, der einen chronischen Coecaltumor mit Invagination und Stenose durch die Ausschaltung der Heilung zuführte und so fort.

Gleich nach der Publication dieser ersten derartig behandelten Fälle kam es zu lebhaften Discussionen über das Für und Wider und über die verschiedenen Abarten und Anwendungen dieser Methode. Während nämlich Operateure wie Hochenegg, Frank und v. Eiselsberg sich streng an den von Salzer aufgestellten Grundsatz hielten, die ausgeschaltete Partie mit der Aussenwelt in Communication zu setzen, bezeichneten andere, als deren Vertreter besonders v. Baracz und Obaliński zu nennen sind, die „Verschliessung und nachherige Versenkung" des ausgeschalteten Darmes als „totale Ausschaltung" und nahmen, dieser willkürlichen Benennung folgend, das Recht für sich in Anspruch, die beiden ersten Fälle von totaler Darmausschaltung operirt zu haben. Dieser Auffassung trat Hochenegg entschieden gegenüber, umsomehr, als es sich gezeigt, dass diese Art der Ausschaltung eine höchst ungünstige Prognose gebe und viel leichter

zu Recidiven neige, so dass v. Baracz und Obaliński später selbst einen derartigen Eingriff als durchaus verwerflich und gefährlich bezeichneten.

Gegen den von Obaliński ausgesprochenen Grundsatz, man könne, wie er es selbst ausgeführt, jedes beliebige, auch gesunde Darmstück ausschalten, wendete sich P. Reichel, indem er auf Grund von Thierexperimenten nachweist, dass der ausgeschaltete gesunde Darm ungeheuer viel Darmsaft producire, weshalb dies kein für den Organismus ungefährlich zu bezeichnender Eingriff zu nennen sei. Obaliński schränkt hierauf seine obige Behauptung so weit ein, dass er Reichel's Ansicht für den Dünndarm richtig hält, für den Dickdarm dieselbe jedoch überflüssig findet.

Was die Art der Versorgung des ausgeschalteten Darmes anlangt, waren die Ansichten zu Beginn sehr getheilte. Während Hochenegg, Frank, Obaliński und Narath proximale und distale Fisteln anlegten, gaben Körte, v. Erlach und Wiesinger der proximalen den Vorzug, wozu noch letzterer später auch diese schloss. Eine distale Fistel wurde von v. Eiselsberg und Bier gewählt, und der Verschluss beider Lumina mit persistirender oder ohne Kothfistel von v. Eiselsberg, Funke, Baracz und Obaliński ausgeführt. Im Allgemeinen zeigte es sich, dass die ersten drei Methoden ziemlich gleichwertig seien und ihre jeweilige Anwendung von dem speciellen Falle abhinge. Doch geben die meisten Chirurgen der Anlegung einer proximalen und distalen Fistel den Vorzug. Ueber die vierte Methode wurde bereits oben gesprochen.

Als grosses Bedenken gegen die „Ausschaltung" machte sich frühzeitig bereits die Secretion geltend, indem man diese als für den Patienten ungeheuer lästig und berufsstörend hervorhob. Doch zeigte es sich, dass selbst bei bedeutenden Ausschaltungen die Secretion im Grossen und Ganzen mässig sei, und wieder war es Hochenegg, der darauf aufmerksam machte, dass gerade in solchen Fällen, wo die Secretion dem Patienten die Fisteln lästig mache, die Ausschaltung bloss den „ersten Act" der Behandlung darstelle, und es einem zweiten Eingriffe dann möglich wäre, das durch die vorangegangene Ausschaltung exstirpirbar gewordene und geschrumpfte, dem Träger Unannehmlichkeiten und Berufsstörungen bereitende Darmstück zu exstirpiren.

Die von Salzer ursprünglich aufgestellten und bereits oben angeführten Indicationen haben im Laufe der Zeit wesentliche Aenderungen und Vermehrungen erfahren. Während v. Hacker sich 1885 noch auf die Indicationen Salzer's beschränkt, ergänzt dieselben

Hochenegg schon 1891 dahin, dass er inoperable (maligne) Coecaltumoren mit und ohne Stenose der Ileocolostomie, chronische, häufig recidivirende Entzündungen des Ileocoecums und einfache Stricturen aus ulcerösen Processen mit ausgebreiteter Fixation und Adhäsion dagegen der „Ausschaltung" zuweist. Frank macht 1892 die Ausschaltung bei ausgedehnter Coecaltuberculose, und v. Eiselsberg 1893 wegen fistulae stercoral. coeci. — Neuerdings bereicherte Hochenegg die Indicationsstellungen 1895 durch jenen Fall, in dem er die Ausschaltung als einen Voract der Therapie ansieht, dem dann die vollständige Exstirpation dieses Darmtheiles folgt.

v. Baracz findet sie bei chronischer Invagination mit bedeutenden Verwachsungen, welche die Resection unmöglich machen, am Platze und giebt an, dass die chronische, fibrinöse Peritonitis mit consecutiver Stenose des Ileocoecums eine Anzeige zur Ausschaltung bieten kann.

Narath macht diese Operation wegen einer, nach Abortus entstandenen Jejuno-ileo-vaginalfistel, Obaliński schaltet, um die, für die „Anastomose" bestimmten Darmenden einander nähern zu können, sogar gesunden Darm (Colon) aus, Wiesinger macht die Ausschaltung zur Entfernung eines Anus praeternaturalis colonis ascendentis, Schulz die Enteroanastomose, wo nach Herniotomia eine neuerliche Incarceration erfolgte. — Tubenthal erwähnt eines Falles, wo im Anschluss an Typhus sich eine grosse Eiterhöhle bildete, in welche, durch Adhäsionen geschieden, Darmschlingen hineinragten und Fisteln bildeten, welche durch die Methode der Ausschaltung zur Heilung gelangten. Neuerdings hat Hofmeister einen Fall von Coecumactinomycose durch die Ausschaltung der Heilung zugeführt und Prutz hat nach Ileus wegen mehrfacher Knickungen des Darmes die Ileocolostomie mit Erfolg angewendet.

Im Allgemeinen lässt sich sagen, dass die Indication, ob Ileocolostomie oder totale Ausschaltung gemacht werden soll, stets nur von Fall zu Fall während der Operation selbst entschieden werden kann. Die allgemeine Ansicht geht aber, wie schon Hochenegg 1895 hervorgehoben hat, dahin, dass man, oben aufgezählte Nothwendigkeiten vorausgesetzt, die partielle Ausschaltung dann machen soll, „wenn man hofft, mit ihr auszukommen". Erst wenn diese keinen Erfolg verspricht, tritt die Methode der totalen Ausschaltung in ihre Rechte, natürlich ganz abgesehen von der idealen Form der Operation, der Resection.

An der Hand der folgenden Krankengeschichten sei es mir nun gestattet, die Stellungnahme der I. chirg. Klinik in Wien zu diesen Operationsmethoden zu besprechen, und auf die daselbst angewandte

Technik, gestellten Indicationen und erreichten Resultate näher einzugehen.

An dieser Stelle möchte ich auch Herrn Prof. Dr. J. Hochenegg, dem supplirenden Leiter der Klinik, für das mir gütigst überlassene Material, Herrn Assistenten Dr. v. Friedländer für die Anregung und mir gebotene Unterstützung, und Herrn Assistenten Dr. Bake für die gezeichneten Skizzen meinen ergebensten Dank aussprechen.

A. Partielle Darmausschaltungen (nach der Localisation geordnet).

Ileum mit Ileum. (Fall 1, 2, 3.)

1. Fall. (Doppelte Anastomose nach Coecaltumor.) Marie L., 38 Jahre alt, Schustersgattin. Aufgenommen am 21. September 1899.

Anamnese: Mutter an einem Lungenleiden, Vater an Gicht gestorben. Patientin war stets gesund bis zum Jahre 1891, wo sie nach den von ihr gemachten Angaben zweifellos eine Peritonitis durchgemacht. Vor 6 Monaten erkrankte Pat. an Uebelkeiten, die sich besonders nach schwerer verdaulichen Speisen einstellten. Stuhl war beständig angehalten und konnte trotz Anwendung von Abführmitteln nur sehr schwer erzielt werden. Das Abdomen war aufgetrieben, dabei bestand starkes Kollern im Leibe, kein Abgang von Winden. Dieser Zustand wurde chronisch. Pat. musste infolge ihrer Schwäche das Bett hüten und magerte so ab, dass sie im Laufe von 4 Monaten 10 kg an Gewicht abnahm. Erbrechen erfolgte selten. Fieber soll nicht bestanden haben.

Status praesens vom 22. September 1899: Gracil gebautes, blasses, sehr abgemagertes Individuum.

Lungen und Herzbefund normal.

Das Abdomen ist etwas meteoristisch gebläht, worunter man deutlich peristaltische Wellen sich abwickeln sieht, welche auf Berührung der Bauchdecken nur intensiver werden.

Die Palpation ergiebt nirgends eine Resistenz, die Percussion überall tympanitischen Schall mit meteoristischem Beiklang.

Operation am 24. September 1899 (v. Friedländer): Eröffnung des Abdomens in der Medianlinie, etwas unterhalb des Nabels. Sofort quellen hochgradig geblähte, hypertrophische mit injicirter Serosa bedeckte Dünndarmschlingen vor, die das weitere Vordringen sehr erschweren.

Beim Verfolgen derselben coecalwärts kommt man auf eine Schlinge, deren Serosa mit kurzen, zottigen Adhäsionen besetzt ist. Am Ende dieser ca. 15 cm langen Schlinge sitzt ein wallnussgrosser, das Lumen stark stenosirender und die Darmschlinge in ihrem Verlaufe spitzwickelig abknickender Tumor, der in Adhäsionen eingebettet und am Mesenterium des untersten Ileum derart angeheftet ist, dass dadurch auch eine spitzwinkelige Abknickung dieses Darmabschnittes bewirkt wurde. Die Stenosenerscheinungen sprachen sich am deutlichsten in dem Grade der Dilatation und Hypertrophie der Schlingen aus. Da die Lösung der Adhäsionen einen sehr blutigen Eingriff dargestellt und auch die Resection

des anscheinend entzündlichen Tumors einen zu schweren Operationsact geboten hätte, wird eine doppelte Anastomose ausgeführt, deren Anlegung am besten an nebenstehendem Schema versinnbildlicht wird.

Fig. 1.

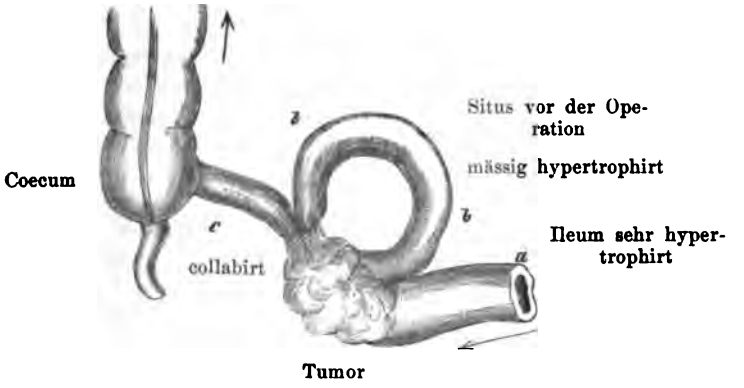

Fig. 2.

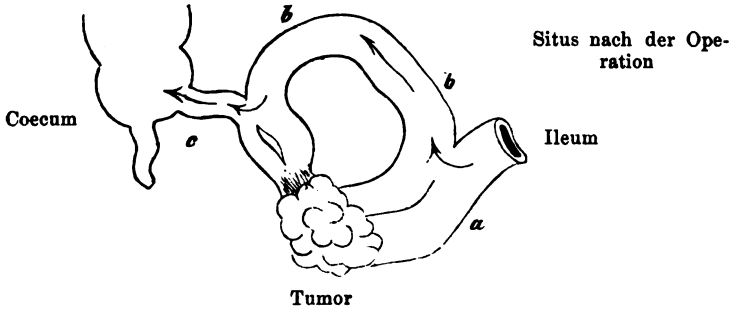

Es wird nun zuerst die Schlinge *a* und der centrale Schenkel der Schlinge *b*, dann der periphere Schenkel der Schlinge *b* mit der Schlinge *c* durch laterale Apposition mittelst Naht in Verbindung gesetzt und das Ganze dann versenkt. Die Laparotomiewunde wird in 2-Etagennaht geschlossen.

Decursus morbi: Am 1. October ist die Wunde reactionslos verheilt. Pat. hat bedeutenden Appetit, doch noch etwas Fieber des Abends und mehrmals sehr dünne Stühle.

Am 19. October empfand Pat. Kolikschmerzen, doch konnte keine Peristaltik wahrgenommen werden.

Am 24. October wird Pat. gebessert entlassen.

Status exitus: Operationswunde vollkommen geschlossen, keine Dehiscenz. Die Beschwerden, mit denen Pat. kam, sind geschwunden. Nur ist etwas Meteorismus da und etwas subfebrile Temperatur.

Am 27. August 1900 stellt sich Pat. wieder vor. Die Narbe ist sufficient, bis auf eine Nahtfistel geschlossen, derentwegen Pat. in die Klinik kommt. Pat. befindet sich wohl.

Seitdem Pat. sich vorgestellt, erging es ihr durch 4 Wochen ziemlich gut. Dann traten wieder Blähungen, welche von links nach rechts hin zunahmen, auf. Pat. verspürte lautes Gurren und Quatschen, besonders in der Ileocoecalgegend.

Der früher regelmässige Stuhl wurde unregelmässig, indem Obstipation mit Diarrhoen abwechselte. Seit 4 Wochen nehmen die Schmerzen und Koliken wieder zu, so dass Pat., die auch stark abmagerte und schwach wurde, wieder die Klinik aufsucht.

Status praesens vom 3. November 1900: Pat. wiegt 38 kg Lunge und Herz bieten nichts Abnormes. Das Abdomen ist mässig aufgetrieben; die Operationsnarbe ist etwas diastasirt; der Schall über dem ganzen Abdomen laut tympanitisch. Circa 2 cm nach innen von der rechten Spina ossis ilei superior fühlt man in der Tiefe einen ungefähr hühnereigrossen, ähnlich gestalteten Tumor, der ziemlich derb, und dessen Oberfläche leicht höckerig ist. Derselbe ist respiratorisch unverschieblich und auf starken Druck schmerzhaft.

Bei der Untersuchung tritt plötzlich Peristaltik auf, die schräg von links unten nach rechts oben verläuft. Gleich darauf hört man lautes Gurren in der Ileocoecalgegend.

Operation am 12. November (Gnesda). Schnitt in der alten Narbe; bei Eröffnung des Peritoneums zeigt sich eine Dünndarmschlinge adhärent an die Narbe, und muss erst abgelöst werden, was jedoch leicht gelingt.

Der hypertrophirte und geblähte Dünndarm ist in der Gegend der vor einem Jahre angelegten Anastomosen in mehreren Schlingen aufs Innigste verwachsen und adhärent an einen grossen unbeweglichen Tumor, der von der Ileocoecalgegend bis ins kleine Becken reicht, sich auch weit nach links erstreckt und dort mit dem S romanum verlöthet ist. Dem Darme und dem Mesenterium sitzen zahlreiche erbsen- bis bohnengrosse, grauröthliche Knötchen von weicher, fast markiger Consistenz auf. Ein solcher, etwas grösserer Knoten sitzt auch an der Wand der oben erwähnten, adhärent gewesenen Dünndarmschlinge.

Da infolge dieser Verhältnisse an eine Exstirpation nicht gedacht werden kann, wird eine breite Anastomose zwischen oberen Ileum und Colon transversum gegen die Flexura hepatica hin durch laterale Apposition mittelst Naht hergestellt, und nach Versenkung derselben die Bauchwunde in 3 Etagen vernäht. — Ein zur histologischen Untersuchung excidirter Knoten ergab Sarkom mit zahlreichen grossen, runden Zellen.

Decursus morbi: Pat. erholt sich sehr langsam, die Bauchwunde ist auf eine Strecke von 4 cm vereitert und müssen die Nähte gelüftet werden, worauf sich reichlich Eiter ergiesst.

Erst am 28. November beginnt die Abscesshöhle zu granuliren und verkleinert sich von da an zusehends. Die Beschwerden sind gewichen, es besteht aber die ganze Zeit Obstipation, welche erst auf Laxantien weicht. Der Tumor nimmt continuirlich an Grösse zu, doch verlässt Pat. etwas gebessert am 23. December 1900 das Spital.

Einem Briefe aus dem Kronprinzessin Stephaniespitale vom 4. Febr. 1901 entnimmt man, dass Pat. wegen der früheren Beschwerden aufgenommen wurde und sich daselbst in Behandlung befindet.

27. Februar 1901. Pat. einem Berichte des Stephaniespitales zufolge an Erschöpfung gestorben.

Der bei der ersten Operation als entzündlich angesehene Tumor war in der kurzen Zeit von anderthalb Monaten zu oben erwähnter Grösse herangewachsen und hatte mehrere Darmschlingen adhärent gemacht. Jetzt wurde seine maligne Natur erkannt; doch wäre auch bei der ersten Operation, falls man bei der damals vorhandenen Grösse des Tumors eine Exstirpation gewagt hätte, eine Heilung nicht zu erwarten gewesen.

2. Fall. (Doppelte Anastomosenbildung nach Coecaltuberculose). Alois Sch., 30 Jahre alt, Hufschmiedgeselle. Aufgenommen am 8. December 1899.

Anamnese: Hereditär nichts nachweisbar. — Diphtherie und Masern durchgemacht, sonst war Pat. stets gesund.

Im Juli 1896 traten Koliken mit Obstipation abwechselnd auf, die jedoch des Pat. Arbeitsfähigkeit nicht wesentlich beeinträchtigten. Im Juli 1898 erkrankte Pat. plötzlich am Abende an heftigen, stechenden Schmerzen in der Ileocoecalgegend, worauf Pat. sich zu Bett legte und fieberte; der Bauch war aufgetrieben und schmerzhaft. Es gingen weder Winde noch Stühle ab; Pat. fühlte sich sehr elend, er hatte keinen Appetit, die Därme „stellten sich auf". Ein herbeigerufener Arzt verordnete Opium, die Erscheinungen schwanden, und nach 8 Tagen konnte Pat. wieder arbeiten. Eine neue Attaque folgte 14 Tage darauf, dazu kam diesmal heftiges Erbrechen. So schleppte sich der Zustand des Pat. mit wechselnden Exacerbationen und Remissionen bis zum September 1898 hin.

Pat. wurde damals in der Klinik aufgenommen, und der Status praesens vom 8. September 1898 ergab eine scharfumgrenzte, derb höckerige, vom lig. Poup. bis 8 Querfinger unter die Leber reichende, medial bis zum Rectus abdominis sich ausdehnende Geschwulst, die respiratorisch verschieblich, auf Percussion gedämpft tympanitisch klang. Das übrige Abdomen war unverändert, nirgend eine Druckempfindlichkeit.

Da Pat. damals eine vorgeschlagene Operation verweigerte, wurde er ungeheilt entlassen.

Durch Auflegen von ihm angerathenen Dunstumschlägen besserte sich sein Zustand so weit, dass er leichte Arbeiten seines Faches verrichten konnte.

Erst im September 1899 stellten sich die oben geschilderten Anfälle wiederum ein, so dass Pat. wieder bettlägerig wurde. Gegen die oft 5—6 Tage währende Obstipation nahm er Laxantia in grossen Dosen, worauf er oft heftigen Meteorismus mit viel Beschwerden hatte. Appetit lag ganz darnieder, Pat. fühlte sich matt und war enorm abgemagert. Dazu Husten, Nachtschweisse und hectisches Fieber.

Status praesens vom 9. December 1899. Pat. von kräftigem Knochenbau, etwas anämisch, sehr abgemagert. Lunge: leichte catarrhalische Erscheinungen, Herzbefund normal.

Das Abdomen im Niveau über dem des Thorax stehend. Die Flanken weit ausgedehnt, die Herzgrubengegend convex vorgewölbt, Nabelgrube verstrichen. Von Zeit zu Zeit sieht man eine peristaltische Welle über das Abdomen ablaufen, die tiefe Einziehungen und Furchen auf der Oberfläche erzeugt. Palpation ergiebt wegen des hochgradigen Meteorismus nirgend einen Anhaltspunkt zum Nachweise eines Tumors, Leber, Milz, Magengrenzen sind nicht zu eruiren.

Percussion ergiebt hell tympanitischen Schall über dem ganzen Abdomen. Auscultation: Gurren in den verschiedensten Tonarten. — Stuhl hellbraun, weich, ungeformt.

Am 10. December. Da heute ein geringerer Meteorismus besteht, kann man in der Ileocoecalgegend eine diffuse, ziemlich harte Resistenz fühlen, die ihrer Lage und Ausdehnung nach dem Coecum entsprechen dürfte.

Operation am 11. December 1899 (Gnesda). Längsschnitt in der rechten Unterbauchgegend am äusseren Rande des Musc. rect. abdom. 12 cm lang. Eröffnung des Peritoneums. Sofort nach diesem Acte prolabirt hypertrophischer und auf Mannesarmdicke geblähter Dünndarm, der nur mit Mühe zurückgehalten werden kann. Es bietet sich nun folgendes Bild: Im Grunde des oberen Wundwinkels liegt das, an die seitliche Beckenwand fixirte Netz, unter welchem Darm nach abwärts zieht, der, von Pseudomembranen umschlossen, keine Differenzirung zwischen Dick- und Dünndarm erkennen lässt. Verfolgt man diesen Abschnitt nach abwärts, so findet man ihn an der Darmbeinschaufel fixirt. Zu dieser Stelle kann man auch einen Dünndarm verfolgen, der an diesem Punkte recht innig und wiederholt fixirt ist. Ein distincter Tumor aber ist nicht nachzuweisen.

Indem man an die Lösung dieser Adhäsionen schreitet, zeigt es sich, dass unterstes Ileum und eine ca. $^3/_4$ m höher gelegene Schlinge mit der Kuppe der beiden aneinander gelegten Schenkel in diese Pseudomembranen aufgenommen ist. Indem man nun diese zu lösen trachtet, reisst der Dünndarm daselbst ein, welche Lücke nun dazu benützt wird, um den Darm durch Ausstreifen zu entleeren. Dabei zeigt es sich, dass die Blähung bis in das Jejunum reicht. In Anbetracht des Umstandes nun, dass eine völlige Freilegung der in Adhäsionen eingebetteten Darmschlingen grosse Gefahren seitens der Möglichkeit weiterer Perforationen bringen würde, ja vielleicht ganz unausführbar würde, schreitet man zur Anlegung folgender Anastomosen, nachdem zuvor die Lücke im Dünndarm doppelt vernäht worden war.

Unterstes Ileum wird distal der Perforationsöffnung mit dem Colon transversum in Verbindung gebracht, während eine zweite Anastomose Ileum mit Ileum verbindet. Beide Anastomosen wurden mit dem Knopfe ausgeführt. Nachfolgende Schemen, a) vor, b) nach der Operation, mögen versuchen, den Vorgang darzulegen (Fig. 3 u. 4).

Die zweite Anastomose erscheint deshalb indicirt, weil durch die Uebernähung der Perforationsöffnung eine Knickung des Darmes und

damit eine Stenose geboten worden wäre. — Nach Versenkung der Anastomosen wird die Laparatomiewunde, nach vorheriger Bauchdrainage durch 3-Etagennaht verschlossen.

Fig. 3.

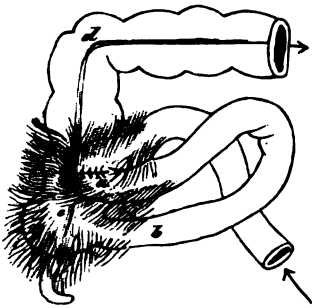

A. Ante operationem.
a Uebernähte Ileumruptur.
b Unterstes Ileum.
c Coecum und angelagerte Ileumschlinge, in Adhäsionen eingebettet.
d Flexura hepatica.

Fig. 4.

B. Post operationem.
a Uebernähte Ileumruptur.
b Anastomose Ileum — Ileum.
e Anastomose Colon — Ileum.

Decursus morbi: Gleich nach dem Erwachen aus der Narkose stellten sich sehr starke Schmerzen und Erbrechen ein. Am 12. wurde wegen anhaltenden Erbrechens der Magen ausgehebert. Am 14. war noch kein Stuhl erfolgt, der Bauch hochgradig meteoristisch aufgetrieben. Am 15. Verbandwechsel, Entfernung der Drainage.

Da Pat. noch nichts zu sich genommen, wird ihm am 17. ol. olivar. sterilisat. (150 g) subcutan injicirt, Zeichen einer beginnenden Pneumonie stellen sich ein.

Am 18. abermalige Oelinjectionen, Nährklysmen, kein Stuhl. Pneumonie in beiden Lungenflügeln.

Am 19. Erbrechen, alle Zeichen der Perforationsperitonitis, der Pat. am 20. December erliegt, nachdem zuvor die ganze Laparatomiewunde geöffnet worden war.

Obductionsdiagnose. Perforationsperitonitis mit Austritt reichlicher Kothmassen ins Abdomen nach Anlegung von 2 Anastomosen mit Knopf zwischen oben beschriebenen Darmpartien. — Auseinanderweichen der verbundenen Darmenden an beiden Stellen. — Hochgradige Kothstauung im ausgeschalteten Darmstück und Verstopfung der Anastomosen zwischen Ileum und Colon durch eingedickte Kothmassen. Colon jenseits der Anastomose contrahirt, — ausgedehnte Schwielen und Adhäsionen um Coecum und Processus vermiformis. — Lobuläre Pneumonie in beiden Lungen.

Interessant ist in diesem Falle der durch die Zeichnungen erläuterte Befund während der Operation und die angelegten Anasto-

mosen; die Orientirung war durch die enorme Blähung des Darmes ausserordentlich erschwert und gelang erst, nachdem der Darm theilweise entleert worden war.

3. Fall. (Enteroanastomose nach Carcinom der flexura sigmoidea.) Amalie St., 45 Jahre alt. Aufgenommen am 1. December 1900.

Anamnese: Hereditär ist Pat. nicht belastet. Vor 2 Jahren begann die jetzige Erkrankung. Es traten plötzlich Krämpfe im Bauche auf, der dabei stark aufgetrieben war. Peristaltik war nicht zu sehen. Diese Krämpfe wiederholten sich durch weitere 6 Wochen in Intervallen von ca 3—4 Tagen, und waren von geringem Abweichen begleitet. Nach einer Pause von einem ganzen Jahre stellten sich im Januar 1900 dieselben Beschwerden nur in verstärktem Maasse ein. Mit Exacerbationen und Remissionen schleppte sich der Zustand so weiter, bis vor 14 Tagen die Koliken so heftig wurden, dass Pat. das Bett hüten musste. Seit dieser Zeit magerte Pat. stark ab. Fieber und Nachtschweisse bestanden nie.

Status praesens vom 3. December 1900. Mittelgrosse, sehr abgemagerte Frau. Herz und Lungenbefund normal.

Abdomen stark gebläht, deutliche, nahezu fortwährend sichtbare Peristaltik, welche in wellenförmiger Bewegung von der einen Flanke zur andern zieht. Infolge dessen ist nichts über einen eventuellen Tumor zu eruiren. Der Vaginal- und Rectalbefund ist negativ.

Operation am 4. December 1900 (Gnesda.) Schnitt, medial, vom Nabel nach abwärts 15 cm lang. Eröffnung des Peritoneums. Sofort drängen sich geblähte, hypertrophische Dünndarmschlingen vor. Der Finger stösst auf einen grossen, dem Promontorium fest aufsitzenden, mässig beweglichen Tumor, der der flexura sigmoidea angehört. Eine Dünndarmschlinge, die etwa 160 cm oberhalb des Coecums gelegen ist, zieht gegen den Tumor heran und ist an dieser Stelle geknickt, sodass dieselbe bedeutend stenosirt wird. Oberhalb dieser Stelle ist der Dünndarm mächtig hypertrophisch, enorm gedehnt; während der Operation laufen heftige peristaltische Bewegungen über den Darm ab. Unterhalb der Knickungsstelle ist der Dünndarm collabirt, jedoch ebenso wie das Colon etwas hypertrophirt.

Infolge dessen wird eine Dünndarmanastomose zwischen dem zuführenden und abführenden Schenkel der Schlinge angelegt, indem mittelst Naht eine für den Finger durchgängige Communication geschaffen wird. Da infolge der Fixation und Grösse des Tumors in der flexura sigmoidea an eine Resection nicht gedacht werden kann, wird oberhalb derselben ein Anus praeternaturalis angelegt, indem das Colon descendens vorgelagert wird. Die Laparatomiewunde wird bis auf diese Stelle, welche den Darm nach aussen leitet, in 2 Etagen vernäht.

Decursus morbi: Pat. fühlt sich bereits am nächsten Tage all' ihrer Beschwerden ledig. Am 7. December wurde das Colon durchgebrannt, täglich reichlicher Stuhl, keine Peristaltik mehr. Am 17. ist die Wunde per primam geheilt. Am 30. December verlässt Pat. mit ihrem Anus praeternaturalis gebessert das Spital.

Ob in diesem Falle die Hauptbeschwerden, die Koliken und Stuhlunregelmässigkeiten durch die geknickte Ileumschlinge oder das stenosirende Carcinom erzeugt waren, ist schwer zu entscheiden, zumal durch die gleichzeitige Wegräumung beider Hindernisse die Erscheinungen schwanden. Da aber angegeben wird, dass die Schlinge „bedeutend" stenosirt war, ist wohl anzunehmen, dass sie das Hauptmoment für die Stenosenerscheinungen abgab.

Ileum — Colon ascendens. (Fall 4, 5, 6, 7, 8.)

4. Fall. (Ileocolostomie wegen Tuberculosis coeci.) Johann M., 41 Jahre alt, Schneidermeister. Aufgenommen 1. October 1895.

Anamnese: Mutter an Lungentuberculose gestorben. Pat. war stets gesund. Im Jahre 1877, d. i. vor 18 Jahren hatte er durch 3 Tage fast ununterbrochen kolikartige Schmerzen, diese vergingen bald wieder, traten von dieser Zeit an jedoch, wenn auch oft monatelang aussetzend, immer wieder in wechselnder Intensität und Dauer auf. Pat. giebt an, dass die Schmerzen in der Nabelgegend beginnend, gegen die Ileocoecalgegend hin ausstrahlten, wo sich der Bauch sehr oft aufgestellt habe. Oft pflanzten sich die Schmerzen von dort, dem Verlaufe des Colon folgend, bis zur Gegend der flexura sigmoidea fort. Ueber die Beschaffenheit des Stuhlganges fehlen die Angaben.

Status praesens vom 2. October 1895. Pat. ziemlich gross, von sehr geringer Musculatur- und Fettbildung. Ueber der rechten Lungenspitze bronchiales Athmen, sonst überall vesiculäres, aber etwas abgeschwächtes Athmen. Der zweite Ton an der Herzspitze gespalten, Accentuation des 2. Pulmonaltones. Leber und Milz nicht vergrössert.

Abdomen: Flach, in der Ileocoecalgegend ist ein hühnereigrosser nicht verschieblicher, schmerzloser Tumor zu tasten, der mit der Respiration mitgeht, von der Lendengegend aus nicht zu tasten ist.

Operation am 6. October 1895 (Ewald). Schnitt von der 12. Rippe gegen die Symphyse, 10 cm lang, Eröffnung des Peritoneums. Es wird das Coecum mit dem zuführenden Ileum hervorgeholt; dieselben sind durch zahlreiche Adhaesionen untereinander verwachsen und deutlich tuberculös infiltrirt. Das Mesenterium und Mesocolon enthält viele erbsen- bis haselnussgrosse, weiche Lymphdrüsen eingelagert. Der Processus vermiformis ist über Daumendicke hypertrophirt und hydropisch degenerirt. Um sich weiter orientiren zu können, wird ein schräg auf den ersten gerichteter Schnitt, der Lage des Colon ascendens entsprechend, geführt (⌒). Es wird nun das untere Drittel des Colon ascendens und eine untere Schlinge des Ileums hervorgeholt und beide durch laterale Apposition mittelst Naht miteinander vereinigt, nachdem die Dünndarmschlinge vorher durch einen Jodoformgazestreifen abgebunden worden war. Reposition der Därme, Bauchdeckennaht in 3 Etagen. Verband.

Decursus morbi: Beim ersten Verbandwechsel zeigte sich eine Bauchdeckeneiterung, die drainirt wurde, und dann per secundam heilte. Die Stenosenerscheinungen traten nicht mehr auf, und Patient verliess am 2. November geheilt die Klinik.

Am 8. Februar 1897 stellte sich Pat. vor; er fühlt sich subjectiv wohl, sieht sehr gut aus. Der Tumor besteht noch fast in Faustgrösse, doch hat Pat. keine Stenosenerscheinungen. Die Narbe ist 3 Querfinger breit, die Därme sofort unter dieser fühlbar. Ein Prolaps derselben wird durch eine selbst gefertigte Bandage hintangehalten.

20. Mai 1899. Nach mündlicher Mittheilung des Hofrathes Albert befindet sich Pat. vollkommen wohl, obzwar der Tumor immer noch palpabel ist.

7. Februar 1901. Nach einer brieflichen Mittheilung des Senftenberger Arztes, Dr. Berkmann, befindet sich Pat. vollkommen wohl, hat grossen Appetit, sehr gute Verdauung und normalen Stuhl, gebraucht keine Abführmittel. Die Narbe ist 7 cm lang, er trägt eine Bauchbinde, ohne welche ihm nicht wohl ist.

5. Fall. (Ileocolostomie nach Appendicitis tbc.) Marie B., 28 Jahre alt, Bindermeistersgattin. Aufgenommen am 18. Septbr. 1896.

Anamnese: Vater lebt, Mutter starb an Lungentuberculose. Nach der letzten Geburt am 28. Januar 1896 verlor Pat. den Appetit, der Stuhl wurde unregelmässig, bald angehalten, bald diarrhoisch, es stellten sich Schmerzen ein, die von der Ileocoecalgegend ihren Ausgang nahmen und sich über das ganze Abdomen erstreckten. Allabendliches Fieber, Nachtschweisse und Abmagerung vervollständigten das Krankheitsbild. Im März 1896 bemerkte Pat. das Auftreten einer etwa apfelgrossen Geschwulst in der Coecalgegend, welche auf blossen Druck sehr empfindlich war. Ende Mai verspürte Pat. plötzlich einen Schüttelfrost, auf welchen hin die Schmerzen sich heftig steigerten. In wechselnder Intensität obiger Symptome dauerte der Zustand bis zum Juli 1896, in welchem Monate sich Pat. auf die Klinik Schrötter aufnehmen liess. Man nahm damals eine Genitalerkrankung an und transferirte Pat. auf die Klinik Schauta, wo Pat. auch am 18. Juli operiert wurde, indem man den Tumor per vaginam zu entfernen versuchte, was aber nicht gelang. Sie wurde am 31. Juli gebessert entlassen, am 24. August setzten aber plötzlich die Schmerzen und die übrigen Beschwerden wieder ein, kamen von da an anfallsweise mit Brechreiz verbunden. Da dieselben nicht nachliessen, sucht Pat. dringendste Hilfe an der Klinik.

Status praesens: 20. September 1896. Pat. blass, abgemagert. Ueber der linken Lungenspitze etwas Dämpfung und bronchiales Athmen; über den übrigen Lungenpartien rauhes, vesiculäres Athmen. Der II. Pulmonalton ist etwas accentuirt.

Abdomen: Dasselbe ist mässig, aber überall gleichmässig aufgetrieben, keine sichtbare Peristaltik. Auf dem rechten Darmbeinteller fühlt man einen etwa mannsfaustgrossen Tumor, von harter Consistenz und leicht höckeriger Oberfläche, der respiratorisch gut verschieblich ist. Der Tumor lässt sich nach oben in der Höhe der Taille, nach innen etwa 2 Querfinger breit von der Linea alba, nach unten bis zur linea innominata abgrenzen. Die Percussion über demselben ergiebt einen gedämpft-tympanitischen Schall. Per vaginam kann man den untersten Pol der Geschwulst erreichen und constatiren, dass der Tumor mit dem Genitale nicht zusammenhängt.

Operation am 23. September 1896 (Ewald.) Schnitt parallel dem Poupart'schen Bande, 3 cm höher, etwa 12 cm lang, nach Eröffnung des Peritoneums zeigt sich in der Ileocoecalgegend ein etwa mannsfaustgrosser Tumor, das Coecum und den untersten Theil des Ileums umfassend. Der Processus vermiformis ist an seiner vorderen Peripherie hinaufgeschlagen und kleinfingerdick. Der Tumor ist hart, grobhöckerig, mit den umliegenden Därmen durch leichte Adhaesionen verwachsen, aber auf dem Darmbeinteller so festgelöthet, dass er nur wenig vorzuwälzen ist. Die Serosa über der Geschwulst zumeist glatt und glänzend, im Mesenterium allenthalben erbsen- bis haselnussgrosse, weiche Drüsen fühlbar. Eine derselben wird zur microscopischen Untersuchung excidirt. Das Ileum ist wenig aufgetrieben aber etwas verdickt. Das Colon ascendens ist daumendick, mit breiigem Inhalt. Da der Tumor nur unter Setzung einer grossen Wundfläche in der Peritonealhöhle zu exstirpiren wäre, da ferner die tuberculöse Erkrankung bereits über den grössten Theil der mesenterialen Lymphdrüsen ausgebreitet, und der Allgemeinzustand der Pat. einem so grossen Eingriffe, wie die Exstirpation, nicht gewachsen gewesen wäre, wird zur Anlegung einer Anastomose zwischen Ileum und Colon ascendens geschritten. 30 cm vor dem Tumor wird eine 3 cm lange Stelle des Ileums, 10 cm hinter demselben eine ebenso grosse des Colons nach Drehung des Ileums im Sinne der Peristaltik seitlich apponirt und durch Naht eine Anastomose geschaffen. Nach Versenkung derselben wird die Bauchwunde in 3-etagiger Naht verschlossen.

Decursus morbi: Am 26. kam auf Klysma der erste Stuhl, am 2. October wurde jede 2. Naht, am 11. die restlichen Nähte entfernt, Wunde per primam geheilt. Die Beschwerden und Schmerzen haben ganz aufgehört und Pat. verlässt am 13. October das Spital.

Die histologische Untersuchung der Drüse ergab typische Riesenzellentuberkel, in welchen zahlreiche Tuberkelbacillen nachgewiesen wurden.

Ueber das weitere Schicksal der Pat. konnte nichts in Erfahrung gebracht werden.

6. Fall. (Ileocolostomie nach Tuberculosis coeci.) Adelheid B., 18 Jahre alt. Aufgenommen am 25. März 1897.

Anamnese: Pat. hereditär nicht belastet, war stets gesund. Vor 10 Monaten traten plötzlich im Anschlusse an eine Verkühlung heftige Schmerzen im Unterleib auf, die anfallsweise, kolikartig ca. 1 Minute dauerten und 2—3 mal in der Stunde kamen. Mit wechselnder Intensität und Häufigkeit bestanden diese Schmerzen bis vor 2 Monaten, wo sich Stuhlverstopfung abwechselnd mit Diarrhoe und Erbrechen hinzugesellte. In der letzten Zeit stand Pat. an der Klinik in ambulatorischer Behandlung, und da sich die Beschwerden jetzt besonders steigerten und man einen Tumor in der Ileocoecalgegend tasten konnte, wurde Pat. aufgenommen.

Status praesens vom 26. März 1897. Kleines, schwächliches Individuum. Lungenbefund: über der ganzen linken Lunge: diffuse Bronchitis. Herzbefund: Dämpfung etwas nach links verbreitert. An der

Spitze kleines systolisches Geräusch, gespaltener zweiter Ton. Das Abdomen ist etwas unter das Niveau des Thorax eingesunken. In der Ileocoecalgegend findet sich ein hühnereigrosser, ziemlich derber Tumor von glatter Oberfläche und scharfer Begrenzung, der nicht verschieblich und druckempfindlich ist. Durch wiederholte Untersuchung wird eine lebhafte Peristaltik des Dünndarmes ausgelöst, welche durch die Bauchdecken deutlich wahrgenommen wird und der Pat. heftige Kolikschmerzen verursacht. Ueber der Geschwulst gedämpft tympanitischer Schall.

Operation am 29. März (Ewald.) Schnitt in der Parasternallinie, ca. 8 cm lang, bis etwas unter Nabelhöhe. Eröffnung des Peritoneums. Sofort drängen sich stark geblähte Dünndarmschlingen vor, während das collabirte Colon nach oben zu verdrängt wird. Coecum, unterstes Ileum und centrales Colon ascendens sind in ihrer Wand sehr verdickt und zu einem hühnereigrossen Tumor verschmolzen, über dem die Serosa stark injicirt, sonst aber glatt ist. Der Tumor selbst ist von sehr derber Consistenz. Im Ileumantheil des Tumors sind 3—4 trübe, weissliche, gut erbsengrosse, mässig derbe Erhebungen bemerkbar, die an Payer'sche Plaques erinnern. Nahe daran befindet sich eine über haselnussgrosse Mesenterialdrüse, an der Wurzel des Mesenteriums noch viele derartige.

10 cm vom Tumor entfernt, wird eine Anastomose gebildet, indem Ileum und Colon durch laterale Apposition mittelst Naht miteinander in Verbindung gesetzt werden. Nach Versenkung derselben wird die Bauchwunde in 3-etagiger Naht verschlossen.

Decursus morbi: Am 9. April war die Hautwunde per primam geheilt, die Koliken und sonstigen Beschwerden waren nicht mehr aufgetreten, Pat. hatte Appetit und nahm um 1 kg an Gewicht zu. Am 1. Mai wurde dieselbe geheilt entlassen.

Pat. stellt sich zum erstenmal am 16. November 1897 wieder vor. Die Nahtlinie gut geschlossen. In der Ileocoecalgegend ist kein Tumor mehr fühlbar. Unterhalb der Narbe ist ein etwa daumendicker Tumor zu tasten, der nicht druckempfindlich und gegen die Narbe fixirt erscheint. Pat hat jedoch jetzt öfters Koliken und bemerkt, dass sich der Bauch an dieser Stelle „aufstellt." Appetit, Stuhl normal. Pat. hat um 2 kg seit ihrem Austritte aus dem Spitale zugenommen.

14. Februar 1898. Befund: Im oberen Ende der Narbe eine kleine Nahtfistel. Abdomen ist weich. In der Ileocoecalgegend findet sich ein ungemein beweglicher, weicher, kindsfaustgrosser, nicht empfindlicher Tumor. Pat. sieht blühend aus, ist vorzüglich ernährt, hat keine Koliken. Appetit und Stuhl normal.

10. April 1899. Pat. hat 56 kg gegen 45 kg zur Zeit der Operation. Pat. befindet sich subjectiv wohl, nur zeitweise etwas kolikartige Schmerzen. Die Narbe ist stellenweise eingezogen; der Tumor ist verschwunden, nur eine Druckempfindlichkeit in der Ileocoecalgegend lässt an den alten Zustand erinnern.

Ueber die Pat. konnte ich neuerdings nichts in Erfahrung bringen.

7. Fall. (Ileocolostomie nach Coecaltuberculose.) Benjamin F., 41 Jahre alt, Krämer. Aufgenommen am 4. Mai 1898.

Anamnese ergiebt hereditär nichts Belastendes. Pat. litt seit seiner Jugend an Obstipation, oft 8 bis 10 Tage lang.

Vor 8 Monaten trat häufiges Aufstossen, Erbrechen, Fieber auf, und ein geholter Arzt constatirte eine Geschwulst in der Ileocoecalgegend, weshalb er Bitterwasser verordnete. Hierauf trat heftiges Abführen ein, das bis heute andauert, grosser Kräfteverfall, sowie Abmagerung und Fieber gesellten sich hinzu, weshalb Pat. die Hilfe der Klinik in Anspruch nimmt.

Status praesens vom 5. Mai 1898. Sehr blasser, abgemagerter Pat. von gracilem Knochenbau. Herz und Lungenbefund normal.

In der rechten Regio hypogastrica, in der Höhe der Spina ant. sup. findet sich ein etwa gänseeigrosser, unter den Bauchdecken liegender, recht derber Tumor, von rundlicher Oberfläche, der beim Athmen prompt mitgeht, in querer Richtung etwas verschieblich erscheint. Die Rectaluntersuchung ergiebt eine mässige Vergrösserung der Prostata.

Die Operation machte am 9. Mai Hofrath Albert. 15 cm langer Schnitt, 4 Querfinger von der Mittellinie nach rechts, ihr parallel, von der Höhe des Nabels nach abwärts.

Nach Eröffnung des Peritoneums findet man einen, dem Coecum angehörenden Tumor, der viel grösser ist, als ihn die Palpation vermuthen liess, und der an das Peritoneum parietale durch zahlreiche feste Adhaesionen fixirt ist. Es wird nun, da von der Resection abgesehen werden muss, die unterste Ileumschlinge und das Colon ascendens durch Murphyknopf miteinander in Verbindung gesetzt. Nach Versenkung dieser Anastomose wird die Bauchwunde in 3 Etagen vernäht.

Am 13. Mai stellten sich die ersten Stühle ein, die von da ab täglich regelmässig in normaler Form erfolgten. Am 17. Mai wurden sämmtliche Nähte entfernt, am 22. Mai ging der Knopf anstandslos ab. Man bemerkte in der letzten Zeit ein Zunehmen des Tumors bis zu Strausseneigrösse, doch haben die in der Anamnese angeführten Beschwerden sich verloren. Pat. wird am 25. Mai 1898 gebessert entlassen.

Ueber diesen Pat. konnte ich neuerdings nichts in Erfahrung bringen.

8. Fall. (Ileocolostomie nach Coecaltuberculose.) Johann B., 27 Jahre alt, Tischler. Aufgenommen am 27. Juli 1899.

Anamnese: Vater starb an Lungenphtise, Mutter und Geschwister leben und sind gesund.

Pat. war stets gesund. Sein jetziges Leiden begann vor 2 Jahren. Mit Schüttelfrost und Erbrechen galliger Massen traten Fieber und Schmerzen in der rechten Leistengegend auf. Pat. ging trotzdem seiner Beschäftigung, der Tischlerei, nach, bis ein neuerlicher, nach 10 Tagen eingetretener Schüttelfrost ihn zu Bette brachte. Er lag 4 Tage, erholte sich aber sehr langsam. Im Frühjahre 1898 kam eine neuerliche derartige Attaque; auch diesmal vergingen die Schmerzen vollständig, doch blieb eine Unregelmässigkeit im Stuhle zurück, wobei Obstipation stets mit Schmerzen in der Ileocoecalgegend einherging.

Im Januar 1899 erkrankte Pat. mit starkem Husten, Nachtschweissen, was er jedoch nicht beachtete. Im Juni 1899 erfolgte eine neuerliche Attaque, die 3. Die acuten Erscheinungen schwanden auf Bettruhe, aber

es blieb eine auf Druck sehr empfindliche Geschwulst zurück, sowie Obstipation abwechselnd mit Diarrhoen.

Status praesens vom 28. Juli 1899. Patient von gracilem Knochenbau, geringem Panniculus adiposus. Der Lungenbefund ergiebt beiderseits Spitzenkatarrh; Herzbefund normal.

Das Abdomen ist etwas unter dem Thoraxniveau eingesunken. In der Coecalgegend findet sich ein etwa gänseeigrosser, auf Druck schmerzhafter Tumor, von ziemlich derber Consistenz. Der Schall darüber ist gedämpft.

Operation am 29. Juli 1899. (Ewald.) Schnitt parallel dem lateralen Rande des rechten M. rectus, 1 dm lang. Eröffnung des Peritoneums. Es wird eine Ileumschlinge vorgezogen, die mit Tuberkelknötchen besetzt ist; in weiterer Verfolgung des Ileums gelangt man an den palpirten Tumor. Derselbe erweist sich als dem Coecum angehörig, an welches ein Stück Ileum angelöthet ist. Das Coecum selbst ist stenosirt. Diese Stenose ist eine mässige. Der Dünndarm war weder deutlich ectatisch noch hypertrophisch. Der in die Valvula ileocoecalis eingeführte Finger konnte aber die Verengerung am Tumor selbst nachweisen. Die totale Ausschaltung wurde mit Rücksicht auf die vorgeschrittene Tuberculose im Ileum und die zahlreichen dem Mesenterium eingelagerten grossen Drüsen unterlassen. Man suchte im Ileum eine Stelle, wo die Geschwürsbildung schon seltener wurde, und brachte diese durch laterale Apposition mittelst Naht mit dem Colon ascendens in Verbindung. Die Etagennaht der Bauchwunde nach Drainage beschloss die Operation.

Decursus morbi: Pat. erbrach mehrmals, hatte noch denselben Tag Stuhl. Es stellten sich täglich abendliche Temperatursteigerungen ein. Am 7. August wurden die Nähte entfernt, am 19. August Pat. mit etwas gebessertem Allgemeinbefinden entlassen.

Am 8. November 1899 kam Pat. wieder an die Klinik. Er fühlte sich nur eine Woche nach seiner Entlassung wohl, dann traten wieder Schmerzen im rechten Hypochondrium auf, die sich gegen den Nabel zu hinzogen. Es erfolgten 8—10 Stühle täglich, bisweilen von Schüttelfrost eingeleitet. Von der Drainirungstelle traten ganz allmählig Geschwüre in der Bauchwand auf, die sich im Laufe der Zeit vergrösserten. Pat. fühlt sich sehr schwach, hat quälenden Husten, abendliche Temperatursteigerungen, Nachtschweisse und ist bedeutend abgemagert.

Status praesens vom 9. November 1899. Lungenbefund: Ueber allen Lungenpartien Rasseln, Gymen, Schnurren, Consonanzerscheinungen im rechten Oberlappen. In der Bauchnarbe Geschwüre, mit stark unterminirten, livid verfärbten Rändern, dünnen, serösen Eiter entleerend. Ein Coecaltumor ist nicht nachzuweisen.

Es werden am 12. November die Geschwüre ausgekratzt, und es bilden sich geringe Granulationen.

Unter stets zunehmenden Erscheinungen einer Lungenphtise erlag Pat. derselben am 19. December 1899.

Obductionsbefund: Tuberculose der Lungen, mit confluirenden, käsigen Herden und Cavernen im rechten Oberlappen.

Tuberculöse Geschwüre im Dünn- und Dickdarm, besonders an der

Valvula ileocoecalis mit Stenosirung derselben. Ileocolostomie vor sechs Monaten.

9. Fall. (Ileocolostomie nach Narbenstenose des Ileums.) Katharina G., 22 Jahre alt, Magd. Aufgenommen am 27. December 1900.

Anamnese: Vater starb an „Mastdarmverengerung", Mutter an Lungenleiden, Pat. war stets bis auf Kinderkrankheiten gesund.

Vor 2 Jahren erkrankte sie plötzlich mit heftigen krampfartigen Schmerzen in der Ileocoecalgegend ohne Fieber. Während zweier folgender Monate war Pat. vollkommen wohl, bis wieder solch' ein Anfall kam. Derartige Attaquen wiederholten sich nun regelmässig in mehreren Monaten je einmal, seit einem halben Jahre aber alle 2—3 Wochen, wobei Pat. bemerkt, dass sich etwas in der rechten Bauchseite aufstelle. Nach einiger Zeit konnte man lautes Gurren vernehmen, und Pat. hatte dabei das Gefühl, als ob daselbst etwas durchgespritzt würde. Pat. hat jetzt auch Obstipation und muss Abführmittel nehmen.

Status praesens vom 28. December 1900. Mittelgrosse, gracile, gut genährte Person. Herz und Lungenbefund normal.

Das Abdomen steht unter dem Thoraxniveau, der rechte M. rectus ist etwas mehr gespannt als der linke. Ueber dem ganzen Abdomen ist hell tympanitischer Schall zu hören. Dem Poupartschen Bande parallel zieht ein ca. 6 cm langer, kleinfingerdicker Strang, der leicht zu verschieben ist und sich allmählig verliert. Da sich während des Aufenthaltes an der Klinik die Beschwerden bedeutend steigern, wird am 14. Januar 1901 (Gnesda) die Laparatomie gemacht.

Am lat. Rande des M. rectus, ihm parallel, ein 10—12 cm langer Hautschnitt. Nach Eröffnung des Peritoneums stellt sich Coecum ein, welches, sowie der Appendix normal befunden werden. Indem man das Ileum aufwärts verfolgt, findet sich das Mesenterium der vorletzten Schlinge mit theils geschwellten, theils plattenförmig degenerirten Lymphdrüsen und strahligen Narben besetzt. Circa 10 cm von der Valvula ileocoecalis liegt im Mesenterium des Ileum eine strahlige Narbe, welche bis zum Ileum hinaufzieht und bei Reposition des Ileums den Darm so einzieht, dass er dadurch, wenn auch nicht sehr beträchtlich, so doch deutlich stenosirt wird. Eine Verdickung der Darmwand, Knötchen oder Geschwüre sind nicht zu finden. Infolge dessen wird nach vorangegangener Amputation des Processus vermiformis das Ileum circa 30 cm vor seinem Uebergange in das Coecum (an einer Stelle, die bereits frei von Narben ist) in laterale Apposition zum Colon ascendens gebracht und mit ihm durch Naht vereinigt. Nach Versenkung der Anastomose wird die Wunde in 3 Etagen vernäht.

Decursus morbi: Pat. erholt sich rasch, die Wunde heilte ohne Reaction, Pat. hat all' ihre stenotischen Erscheinungen vollständig verloren und verlässt, mit einer Bauchbinde versehen, am 2. Februar 1901 geheilt die Klinik.

Auffallend ist hier der Gegensatz mit der Anamnese und dem objectiven Befunde. Während man eine bedeutende Stenose erwartete, zeigt sich bloss eine sehr mässige, durch eine Narbe bedingte Steno-

sirung des Lumens, so dass der Operirende nur in Anbetracht etwaiger zukünftiger Retraction der Narbe aus Vorsicht die Enteroanastomose ausführte.

Ileum — Colon transversum. (Fall 10, 11, 12, (1.) (2.) 13, 14, 15, 16.

10. Fall. (Ileocolostomie nach Tuberculosis coeci). Auguste H., Arbeiterin, 24 Jahre alt. Aufgenommen am 18. Juni 1895.

Anamnese ergiebt hereditär nichts Belastendes. Patientin war stets gesund, bis vor 4 Jahren periodisch Bauchschmerzen auftraten, die allmählig an Intensität zunahmen, und in immer kürzer werdenden Intervallen sich einstellten. Dieselben sind kolikartig, beginnen stets in der Ileocoecalgegend und Patientin hat das Gefühl, als ob sich dorten der Bauch „aufstelle". Kein Partus, Urin und Stuhl ziemlich regelmässig. — Da in der letzten Zeit die Schmerzen an Intensität und Dauer zugenommen, sucht Patientin Abhilfe an der Klinik.

Status praesens vom 20. Juni 1895. Abgemagertes anämisches Individuum von sehr gracilem Knochenbau. Lungenbefund: Catharrhus bronchialis diffus. Herzbefund normal.

Abdomen nicht meteoritisch gebläht, unter dem Thoraxniveau. Ca. 3 Querfinger nach rechts von der Mittellinie in der Ileocoecalgegend tastet man eine, tief in das kleine Becken hinabreichende, walzenförmige, ziemlich derbe Resistenz. Dieselbe ist auf Druck schmerzhaft und lässt sich in der Mitte zwischen Rippenbogen und oberem Schambeinast in die Tiefe verfolgen, und von rückwärts, auf Druck in die Nierengegend, stärker nach vorn vorwölben.

Operation am 27. Juni 1895. (Schnitzler). Schnitt, ursprünglich 7 cm lang, von rechts oben aussen nach links unten innen, über der Convexität des Tumors verlaufend. Eröffnung des Peritoneums und Erweiterung des Schnittes nach oben und unten. Es zeigt sich nun ein, das Colon ascendens bis zur Flexura hepatica einnehmender Tumor, der nach abwärts auch etwas das Coecum ergreift. Das Ileum ist stark gebläht und geröthet. Im Coecum und Ileum zeigen sich kleine durchscheinende, gelbgräuliche Knötchen von Stecknadel- bis Hanfkorngrösse.

Da nun der Tumor infolge seiner Ausdehnung zur Exstirpation mindestens um eine Stunde die Narkose protrahiren würde, und Patientin sehr herabgekommen und mit diffusem Bronchialcatarrh behaftet, ausserdem das Ileum weithin tuberculös erkrankt ist, wird von der Resection Abstand genommen, und die letzte frei bewegliche Ileumschlinge ca. 20 cm vom Coecum entfernt mit gesundem, gut beweglichem Colon transversum durch Naht in Verbindung gesetzt, nachdem man das Mesenterium und das Mesocolon stumpf gespalten. Die Anastomose wird versenkt; Bauchnaht in 3 Etagen, darüber Verband.

Patientin erholte sich bald nach der Narkose.

Decursus morbi: Patientin fühlte sich subjectiv wohl bis zum 29. Juni; da traten diarrhoische Stühle auf, die in den folgenden Tagen an Zahl und dünner Beschaffenheit trotz medicamentöser und diätetischer Massnahmen nur noch zunahmen.

Am 8. Juli wurden die Nähte entfernt; Heilung per primam; gleicherzeit trat eine Stomatitis auf, der kurz darauf Lähmungen der unteren

Extremitäten, Paraesthesien folgten. — Die bis dahin subfebrile Temperatur stieg am 22. Juli auf 38°, es stellten sich Delirien ein, Oedem der Beine, Erbrechen. — Die Stühle continuirlich diarrhoisch, vollständige Appetitlosigkeit, und unter zunehmendem Verfall und Herabgehen der Temperatur in den letzten Tagen auf 36,2°. Exitus letalis am 19. August.

Hervorzuheben ist noch, dass sich der Tumor seit dem 16. Juli continuirlich, wenn auch um geringes verkleinerte.

Obductionsdiagnose: Ulcus catarrhal. chron. coeci, ilei, coli, Fistulae perforantes parietem intestini, Abscessus chron. prae et retroperitoneales, (sequentes musc. psoat. dextr.) Pachymeningitis chron., Degeneratio adiposa hepatis, renis, cordis, Degeneratio amyloidosa minoris gradus lienis, hepatis, renum, Oedema pulmonum, Anaemia gravis.

Hervorzuheben ist in diesem Falle der Decursus. Obwohl nämlich durch die Anastomose eine Ablenkung der Faeces von den erkrankten Darmpartien bewirkt worden war, begannen die Ulcera des Darmes nicht nur nicht auszuheilen, sondern führten zur Perforation und damit zur Peritonitis, der Pat. auch erlag. Es wäre hier auch mit einer totalen Ausschaltung, ganz abgesehen, ob Pat. die Operation überstanden hätte, oder nicht, nichts anderes erreicht worden.

Obzwar ferner nach allem die Resection technisch ganz gut ausführbar gewesen, unterliess der Operirende doch diesen Versuch mit Rücksicht auf Narkosedauer, und wie bereits erwähnt, auf die Ausbreitung des Krankheitsprocesses.

11. Fall. (Ileocolostomie wegen Tuberculosis coeci et col. ascend.) Andreas J., 54 Jahre alt, Zimmermannsgehilfe. Aufgenommen am 17. Juni 1896.

Anamnese: Vater ist gesund, Mutter starb an Phtise. Patient war bis vor einem Jahr stets gesund.

Da traten in der linken Bauchseite kolikartige oft ganze Tage währende Schmerzen auf, dazu Stuhlverstopfung, welcher Zustand auf Abführmittel etwas besser wurde. Patient ging seiner Arbeit nach, doch nützten die Abführmittel bald nicht mehr viel, der Koth sah aus wie „Hasenkoth" und die Kolikschmerzen nahmen zu. Im April liess sich Patient in das Leopoldstädter Spital aufnehmen, wo er 20 Tage verblieb und mit Laxantien behandelt wurde. Da in seinem Zustande eher eine Verschlimmerung eintrat, ging Patient auf Anrathen eines Arztes an die chirurgische Klinik, um durch eine Operation Abhilfe zu finden. Von einem Tumor, lebhafter Peristaltik u. s. w. weiss Pat. nichts anzugeben.

Status praesens vom 19. Juni 1896. Patient sehr anämisch und abgemagert.

Lunge: Ueber der rechten Spitze abgeschwächtes Athmen und etwas abgeschwächter Schall; im spärlichen Sputum wurden keine Tuberkelbacillen gefunden.

Das Abdomen erscheint in allen Partien gleichmässig aufgetrieben. Tympanitischer Schall bis auf die rechte Flanke, welcher sich jedoch bei Lagewechsel des Patienten auch dort aufhellt. Der Inhalt der Bauch-

höhle wegen der straffen Spannung der Bauchdecken nicht durchzutasten, doch ist das Abdomen in der Gegend der Flexura col. lienalis sehr druckempfindlich. Per rectum ist nichts zu tasten.

Operation am 22. Juni 1896. (Ewald). Nach Einleitung der Narkose fühlt man durch die erschlafften Bauchdecken eine lange, wurstförmige Geschwulst in der Gegend des Colon descendens, welche gut verschieblich erscheint.

Eröffnung des Abdomens unter dem Nabel in der Mittellinie etwa 12 cm lang. Man findet Darmpartien an dieser Stelle an das Peritoneum adhärent, welche sich jedoch leicht ablösen lassen, wobei etwas seröse Flüssigkeit entleert wird. Beim Abtasten der Bauchhöhle findet man einen grossen Tumor, der dem Coecum und Colon ascendens angehört, die Dünndärme mächtig gebläht und hypertrophisch, das Colon stark collabirt, die Serosa etwas geröthet, am untersten Ileum zahlreiche Tuberkelknötchen. Die Gegend des Colon descendens vollkommen normal. Infolge der Grösse des Tumors und der zahlreichen Adhäsionen schreitet man zur Anlegung einer Enteroanastomose zwischen unterstem Ileum und Colon transversum. Es wird Ileum und Colon vor die Bauchwand gezogen und beide durch laterale Apposition miteinander durch Naht in Verbindung gesetzt. Diese Anastomose wird nun versenkt, und die Bauchwunde in 3 Etagen vernäht.

Decursus morbi: Patient bekam sofort nach der Operation Temperatursteigerung, und trotz subjectiven Wohlbefindens konnte man bereits am zweiten Tage eine Pneumonie constatiren, der Pat. auch am 30. Juni erlag. — Dazu traten vom 26. Juni an sehr zahlreiche diarrhoische Stühle auf.

Obductionsdiagnose: Alte Tuberculose der Lungenspitze, catarrhalische, verkäsende Pneumonie der rechten Lunge, alter Herd in der linken Lunge. Tuberculöse Geschwüre über das ganze Ileum ausgestreut. — Stenose des Coecums und des unteren Colon ascendens, durch ein grosses Geschwür, tuberculöser Natur, verursacht. — Zweite Stenose der Flexura coli lienalis, ebenfalls durch ein tuberculöses Ulcus erzeugt. — Sich vorbereitende Perforation des Darmes an der Operationsstelle.

Das Wesentliche an diesem Falle bieten die Gegensätze zwischen Anamnese, Status praesens und dem objectiven Befund. Pat. lässt nach der Anamnese eine einfache Stenose des Coecums erwarten, die Schmerzen in der Gegend der Flexura lienalis sprechen für einen Tumor dieser Gegend, und die Operation deckt einen grossen, dem Coecum und Colon ascendens angehörigen Tumor auf, sowie weit fortgeschrittene Tuberculose des Darmes. Die Obduction endlich rechtfertigt die Druckempfindlichkeit der Gegend der Flexura lienalis durch eine Stenose der Gegend.

12. Fall, siehe 6. Fall bei Totalen Ausschaltungen (S. 445). Ferner Fall 1 (II. Theil) (S. 414), Fall 2 (zweite Anastomose) (S. 416).

13. Fall. (Ileocolostomie nach Tuberculose oder Neoplasma des Coecums). Victor v. R., 47 Jahre alt, Drechsler. Aufgenommen am 28. December 1899.

Anamnese ergiebt hereditär nichts Belastendes. Als Kind hat Pat. eine starke Conjunctivitis eccematosa durchgemacht, von der noch jetzt Maculae corneae zeugen. Pat. war sonst stets gesund. Zu Beginn des Jahres 1898 traten eines Tages heftige, reissende Schmerzen auf, die von der Blasengegend nach beiden Seiten hin ausstrahlten. Einige Tage darauf begannen die Stühle diarrhoisch zu werden, welche seit dieser Zeit so blieben. Es erfolgten gewöhnlich 3—4 flüssige, braune Stühle im Tage. manchmal aber auch 6—7. Fast täglich stellten sich aber auch lebhafte, schneidende Bauchschmerzen ein, die unabhängig von der Stuhlentleerung auftraten, auch nachdem derselbe bereits abgesetzt. Nur selten hatte Pat. 1—2 Tage Ruhe, ohne dass aber an diesen Tagen die diarrhoischen Stühle ausgesetzt hätten.

Vor 4 Monaten strengte sich Pat. beim Aufladen von Stroh stark an, wobei er plötzlich in der Ileocoecalgegend einen heftigen, stechenden Schmerz verspürte und das Gefühl hatte, als ob dorten etwas gerissen sei, und es wurde ihm auf der Stelle übel. Langsam erholte er sich, so dass er die 80 Schritte nach Hause mühsam zurücklegen konnte. Er fieberte aber noch eine Woche lang, hatte Frösteln und Nachtschweisse. 4—5 Tage nach dem Einsetzen der Schmerzen bemerkte er das Auftreten einer kleinen, schmerzhaften Geschwulst in der Ileocoecalgegend und hatte das Gefühl, als ob sich dort die Därme aufstellten. Pat. legte sich hierauf zu Bett, versuchte Umschläge, welche ihm die Schmerzen linderten, so dass er nach 8 Tagen wieder arbeiten konnte. Er ist Drechsler und betreibt die Drehbank mit dem rechten Fuss. Knapp vor Weihnachten traten die Schmerzen so heftig auf, dass er abermals bettlägerig wurde und, sowie er aufstehen konnte, her an die Klinik kam, um sich behandeln zu lassen. Pat. ist seit Anfang 1898 stark abgemagert, hat profuse Nachtschweisse und abendliche Temperatursteigerungen.

Status praesens vom 30. December 1899. Mittelgrosser, abgemagerter, anämischer Mann. An Herz und Lunge nichts Abnormes.

Abdomen ist leicht eingesunken, die linke Seite etwas über der rechten stehend. — Ueber dem ganzen Abdomen ist Gurren vernehmbar. — Die Percussion ergiebt einen hellen tympanitischen Schall bis auf eine Partie der Ileocoecalgegend, welche sich medial durch eine vom unteren Rand des Rippenbogens zur Mitte des Ligamentum Pouparti ziehende, leicht convexe Linie begrenzt, auf der Seite bis gegen den Rücken reicht und vollständig gedämpft ist. Im Bereich der Dämpfung ist eine Resistenz fühlbar, schwächer in dem vorderen, stärker in dem Rückenantheile zu tasten. Dieselbe ist deutlich als zusammenhängendes Ganze beweglich, und bei Berührung ziemlich empfindlich. Infolge dessen kann über die übrigen Eigenschaften der Resistenz nichts eruirt werden. Die Temperatur ist subfebril, die Stühle selten erfolgend und dünn, dunkelbraun, etwas Schleim beigemischt enthaltend.

Am 2. Januar 1900 haben die Schmerzen nachgelassen und es werden bis 8. Januar Dunstumschläge angewendet.

Da die Schmerzhaftigkeit aber trotzdem gleich geblieben, wird am 9. Januar 1900 zur Operation geschritten. (Gnesda.)

Schnitt 3 Querfinger rechts von der Mittellinie, 13 cm lang, durch den Musculus rectus, ihm parallel, 2 Querfinger über der Nabelhöhe be-

ginnend. Nach Eröffnung des Peritoneums stellen sich Dünndarmschlingen ein, die jedoch nicht gebläht, nicht hypertrophisch sind. Durch Beiseitedrängen derselben kommt man auf das Coecum, das sich auffallend hoch befindet, an ihm der unveränderte Processus vermiformis. Oberhalb befindet sich das abnorm kurze, anscheinend geschrumpfte Colon ascendens, das gegen die Flexur zu in einen harten, grobhöckerigen, auf der Unterlage kaum verschieblichen Tumor von Kleinapfelgrösse übergeht, oberhalb welches bereits Colon transversum beginnt. Im Mesenterium des Ileums, nahe dem Coecum liegt eine wallnussgrosse sehr harte Drüse, retroperitoneal finden sich zahlreiche harte, kleine Drüschen. In Anbetracht des Befundes, der für ein schrumpfendes und rasch zerfallendes, daher wenig stenosirendes, malignes Neoplasma spricht (dagegen könnte jedoch die nussgrosse Drüse sprechen), wird von einer Resection abgesehen und zur Anlegung einer Enteroanastomose geschritten. Es wird unterstes Ileum nach Drehung im Sinne der Peristaltik durch laterale Apposition mittelst Naht mit dem Colon transversum in Verbindung gesetzt, die Anastomose versenkt und die Bauchdeckenwunde durch zwei Etagennähte verschlossen.

Decursus morbi: Pat. hatte Uebelkeiten, quälenden Meteorismus, doch schaffte ihm ein Klysma bald Erleichterung, indem Stuhl und Winde abgingen.

So setzte sich der Zustand durch 4 Tage fort, bis endlich ein ausgiebiger Stuhl am 15. bedeutende Erleichterung brachte.

Am 20. wurden die Nähte entfernt, Heilung p. primam.

Am 23. zeigte sich der Beginn einer Bronchitis, Pat. stand am 25. auf, nachdem die Kolikschmerzen geschwunden und Appetit und normale Temperatur zurückgekehrt waren. Stühle täglich 2—3, sehr weich, fast flüssig.

Am 30. Januar wird Pat. gebessert entlassen. Die Narbe ist gut sufficient, linear, der Tumor unverändert, deutlich ballotirend, auf Druck noch sehr empfindlich.

Am 24. Februar 1900. Aus einem Briefe des behandelnden Arztes ist zu entnehmen, dass Pat. an einer Lungenentzündung erkrankte, an die sich Lungenphtise anschloss.

Am 4. März theilte derselbe Arzt mit, dass Pat. neben dem rasch fortschreitenden Lungenprocess sehr grosse Beschwerden von Seite des Tumors habe (Diarrhoeen, Koliken, Schmerzen, die gegen das Kreuz zu ausstrahlen).

22. März 1900. Pat. gestorben an Lungentuberculose, nachdem noch am 18. u. 20. sehr heftige Darmblutungen aufgetreten waren.

14. Fall. (Ileocolostomie nach Carcinoma flexurae hepaticae.) August T., 48 Jahre alt, Kabelaufseher. Aufgenommen am 25. März 1900.

Anamnese ergiebt hereditär nichts Belastetes. Pat. war stets gesund. Im Frühjahr 1899 begann sein jetziges Leiden. Er hatte öfters saures Aufstossen und Erbrechen, womit gleichzeitig bedeutende krampfartige Schmerzen bald oberhalb, bald unterhalb des Nabels verbunden waren, die zu verschiedener Zeit und in wechselnder Intensität auftraten.

Mit zeitweiligen Besserungen dauerte der Zustand durch 6 Monate hindurch so fort. Während dieser Zeit war der Stuhl stets angehalten. Vor 2 Monaten traten die Schmerzen viel heftiger auf und localisirten sich in der Gegend des Colon ascendens, wobei auch der ganze Bauch sehr aufgetrieben war, und die Därme sich oft unter heftigen Kolikschmerzen „aufstellten".

Auf Klysmen, die ein Arzt verordnete, besserte sich sein Zustand so weit, dass Pat. nach ausgiebigen Entleerungen die Kolikschmerzen verlor und nach entsprechender Diät sich leidlich wohl fühlte.

Seit 3 Wochen treten jedoch die alten Schmerzen wieder auf, aber in viel grösserer Intensität und längerer Dauer. 5—6 mal im Tage erfolgen jetzt diarrhoische Stühle, Pat. hat gegen 97 kg im Vorjahre jetzt nur 64,6 kg. Fieber hat nie bestanden, ebenso keine Nachtschweisse.

Status praesens vom 26. März 1900. Kräftig gebauter, blasser, abgemagerter Mann. Lunge zeigt leichtes Emphysem. Herzbefund normal. Das Abdomen ist mässig aufgetrieben, ergiebt über allen Partien tympanitischen Schall.

Die Palpation lässt nirgends eine Resistenz erkennen, doch tritt bei der Untersuchung lebhafte Peristaltik auf, die sich besonders in der Gegend um den Nabel herum localisirt.

Die Stühle sind breiig, lehmfarben, Rectalbefund negativ. Temperatur und Puls normal.

Operation am 2. April 1900. (Gnesda.) Schnitt in der Mittellinie vom Nabel nach abwärts $1^1/_2$ dm lang. Nach Eröffnung des Peritoneums stellen sich Dünndarmschlingen ein, die äusserst gebläht und hypertrophisch sind; das Quercolon ist collabirt, in der Gegend der Flexura hepatica sitzt ein kleinapfelgrosser Tumor, welcher dem Colon angehört und dieses ringförmig stenosirt. Derselbe sitzt breit der hinteren Bauchwand auf. Da im Mesenterium zahlreiche kleine, harte Drüschen eingelagert sind, wird von vornherein von der Resection abgesehen und zur Anlegung einer Enteroanastomose geschritten, um die stenosirte Stelle auszuschalten. Es wird das unterste Ileum nach Drehung im Sinne der Peristaltik in laterale Apposition zum Colon transversum gebracht und durch Naht die Communication hergestellt. Nach Versenkung der Anastomose erfolgt die Anlegung der Bauchnaht in 2 Etagen.

Decursus morbi: Am 4. April kamen 9 flüssige Stühle, am 6. 6, und so täglich fort trotz Opium. Am 14. stellten sich wieder heftige Koliken ein, die Stühle stets diarrhoisch; Pat. nimmt fast nichts zu sich und verfällt zusehends.

Am 16. wird der Verband gewechselt. Die Wunde ist per primam geheilt. Das Entfernen der Nähte verursacht heftige Darmperistaltik und gurrende Geräusche in den Därmen.

Trotz Opiums (20—30 gtt.), fort Diarrhoen, Pat. hat fast gar nichts zu sich genommen.

Am 28. lassen die Diarrhoen und Schmerzen nach, Pat. wird aber somnolent und stirbt am 30. April 1900.

Obductionsbefund: Exulcerirtes Carcinom in der Gegend der Flexura hepatica. Enteroanastomose zwischen Ileum und Colon transversum vor 4 Wochen. Ulcerationen der Darmschleimhaut in der Gegend

des Carcinoms und der Anastomose. Chronische Enteritis. Allgemeiner Marasmus, Emphysem der Lungen.

Das Carcinom und die Infiltration der mesenterialen Drüsen waren nicht so fortgeschritten, um die Todesursache abzugeben.

Die chronische Enteritis, die sich in den profusen Diarrhoen und dem absoluten Nichtbehalten der Nahrung kundgab, war wohl eine Folge des allgemeinen Marasmus des Patienten. Auffallend ist in diesem Falle immerhin, dass ein so kleines Neoplasma, das nicht starre Infiltrationen bildete, sondern im innern bedeutend zerfallen war, so hochgradige Stenosenerscheinungen hervorbringen konnte.

15. Fall. (Ileocolostomie nach Carcinoma flexurae hepaticae.) Alexius N., 37 Jahre alt, Bäckergehilfe. Aufgenommen am 27. Juni 1900.

Anamnese: Vater des Pat. war an Phthise gestorben, die Mutter und die Geschwister leben und sind gesund. Pat. war stets gesund.

Vor 2 Monaten trat plötzlich sehr heftiges Abführen auf, bis am 4. April gegen 10 Uhr Abends plötzlich sehr heftige Krämpfe in der Ileocoecalgegend auftraten, welche sich zu unerträglicher Intensität steigerten. Seitdem hielten diese Schmerzen an, der Appetit war sehr gering, nach dem Essen circa eine halbe Stunde saures Aufstossen und öfters regurgitirt Mageninhalt in den Mund, was man nicht eigentlich als Erbrechen bezeichnen kann. Mit dem 4. April hörte plötzlich das Abführen auf, so dass Obstipation bis zu 3—4 Tagen eintrat. Pat. hat bis Juni 1900 etwa 3 kg an Gewicht verloren.

So zieht sich mit wechselnden Exacerbationen und Remissionen der Zustand fort, bis vor 10 Tagen Pat. eine Geschwulst in der Ileocoecalgegend bemerkt, welche unter grossen Schmerzen und gurrenden Geräuschen sich bildet und hierauf wieder verschwindet. In dieser Zeit verlor Pat. 4 kg an Gewicht. Fieber hat nie bestanden.

Status praesens vom 28. Juni 1900. Pat. mittelgross, von blassem, anaemischem Aussehen. Ueber der ganzen Lunge die Zeichen von Bronchitis. Herzbefund normal.

Abdomen steht im Niveau um 2—3 Querfinger über dem des Thorax. Die Bauchdecken sind nicht gespannt. In der Ileocoecalgegend tastet man eine ca. 10 cm lange und 3 cm breite Vorwölbung, die parallel dem Poupart'schen Bande verläuft; diese Resistenz verliert sich ohne bestimmte Grenzen ins Abdomen, doch hört man Gurren und Plätschern. Percussion ergiebt tympanitischen Schall, der in den Flanken gedämpft ist. Die Gegend der Resistenz ist auf Druck empfindlich. Rectalbefund negativ.

Operation 1. Juli 1900. (Ewald.) Längsschnitt durch den rechten Musc. rectus, parallel der Linea alba, 10 cm lang. Eröffnung des Peritoneums. Sofort drängt sich eine etwas geblähte Dünndarmschlinge vor und es fliesst eine gelblich tingirte Flüssigkeit ab. Das Coecum ist normal, aber auch gebläht. Das Colon transversum ist auf Fingerdicke contrahirt, die Flexura hepatica in der Gegend der Gallenblase mit der rückwärtigen Bauchwand fest verwachsen, und mit einigen Dünndarm-

schlingen und dem Netz fest verlöthet. Im Netze liegen einige linsengrosse, harte Knötchen. Die Gallenblase ist prall mit Steinchen erfüllt, die Leber trägt ebensolche Knötchen an dem stark abgestumpften Rande.

In Folge dessen wird nur zur Anlegung einer Anastomose geschritten, indem die verletzte Ileumschlinge nach Drehung im Sinne der Peristaltik mit dem Colon transversum in laterale Apposition gebracht und mit ihm durch Naht vereinigt wird. Die Anastomose wird versenkt und die Bauchwand durch 2-Etagennaht verschlossen.

Decursus morbi: Am 2. starke Schmerzen, Fieber, kein Stuhl, keine Winde, starker Meteorismus. Auf Einführung eines Mastdarmrohres gehen einige Winde ab, was Pat. einige Erleichterung schafft. Am 3. zeigt sich beim Verbandwechsel, dass die Bauchwunde eitert und trotz sorgfältigster Behandlung stirbt Pat. unter den Erscheinungen zunehmender Peritonitis am 12. Juli 1900.

Obductionsdiagnose: Stark stricturirendes Carcinom, das ringförmig das obere Colon ascendens und die Flexura hepatica einnahm. Enteroanastomose zwischen Ileum und Colon vor 12 Tagen. Perforation des Darmes durch Durchschneiden einer Naht an der Anastomosenstelle; eitrige, diffuse Peritonitis, Metastasen in der Leber.

Gas befand sich in der Bauchhöhle nicht. Die Perforation dürfte erst in den letzten Tagen erfolgt, und durch anliegende Darmschlingen zurückgehalten worden sein. Das rein eitrige Exsudat in der Bauchhöhle war dünn, die Naht völlig intact, und die Peritonitis offenbar von der inficirten Laporatomiewunde ausgegangen. (Ewald.)

Dieser in gewissem Maasse dem vorigen (Fall 14) analoge Fall erklärt durch die starre Infiltration der Wände des Darmes die Strictu-rirung und alle in ihrem Gefolge auftretenden Erscheinungen. Wie Ewald annimmt, ist die Perforation nicht die Ursache der Peritonitis gewesen, sondern diese von der Laparotomiewunde durch Infection ausgegangen. In dem Falle wäre daher noch Aussicht auf eine Besserung gewesen.

16. Fall. (Enteroanastomose nach Carcinoma flexurae hepaticae.) Franz R., 43 Jahre alt, Kutscher. Aufgenommen am 28. August 1900.

Anamnese ergiebt hereditär nichts Belastendes. Pat. war bis auf Masern und Scharlach bis zum Februar 1900 stets gesund. Da traten plötzlich bedeutende Kolikschmerzen in der rechten Bauchseite auf, welche durch 8 Tage anhielten; dabei hatte Pat. mehrere dünnflüssige Stühle täglich. Dann vergingen diese Beschwerden wieder, Pat. ging seiner Arbeit nach, hatte aber stets Mahnungen an diesen Zustand, wenn er schwer verdauliche Speisen zu sich genommen hatte. Im Juni aber traten die Schmerzanfälle in erneuter Heftigkeit auf, Pat. konnte nicht mehr arbeiten, fühlte sich überhaupt sehr schwach und zerschlagen, der Bauch war auf der rechten Seite stark aufgetrieben, die Schmerzen besonders auf die Coecalgegend localisirt und gegen das Kreuz hin ausstrahlend. Pat. liess sich auf einer Abtheilung aufnehmen, wo er einen vorgeschlagenen operativen Eingriff verweigerte; er kam dann auf die Klinik Nothnagel, wo man Dunst-

umschläge und Bäder verordnete, und von wo Pat., da sich sein Zustand nicht änderte, her transferirt wurde.

Status praesens vom 29. August 1900. Mittelgrosser Mann, mit deutlichen Zeichen der Abmagerung und Anaemie. Herz und Lungenbefund normal.

Das Abdomen ist ungleichmässig aufgetrieben, indem rechts etwas Flankenmeteorismus besteht; daselbst ist auch etwas Peristaltik wahrzunehmen. Percussion ergiebt überall hellen tympanitischen Schall. Einen Tumor oder eine Resistenz kann man der Bauchdeckenspannung wegen nicht nachweisen. Die Ileocoecalgegend ist sehr druckempfindlich; Rectalbefund negativ. Stuhl mässig consistent, nicht geformt, weder Blut noch Eiter und Schleim enthaltend. Man versucht zuerst durch Dunstumschläge einzuwirken; da diese aber nichts nützen, wird am 4. September (v. Friedländer) zur Operation geschritten.

Schnitt 15 cm lang, durch den rechten Musc. rectus, parallel der Linea alba. Eröffnung des Peritoneums. Die untersuchende Hand stösst in der Gegend des Colon transversum auf einen Tumor, der von der Flexura hepatica ausgehend auf das Colon transversum übergreift und dieses daselbst stark stenosirt, etwa gänseeigross und uneben ist. Zu beiden Seiten der Wirbelsäule sind harte, kleine Drüsen zu tasten. Das Colon ascendens oberhalb der Strictur ist stark gebläht und hypertrophisch. Um dieses Hinderniss zu umgehen, wird, da infolge der Drüsen an eine Radicalheilung nicht gedacht werden kann, eine Anastomose gebildet, indem unterstes Ileum mit dem mittleren Drittel des Colon transversum durch Murphyknopf in Verbindung gesetzt werden. Nach Versenkung dieser Anastomose wird die Laparatomiewunde in 3 Etagen vernäht.

Decursus morbi: Pat. erholt sich ziemlich rasch, am 5. erfolgt bereits ein normal configurirter Stuhl, am 11. werden die Nähte aus der per primam geheilten Wunde entfernt. Wann der Knopf abgegangen, kann Pat. nicht angeben. Am 16. stand Pat. zum erstenmal auf und wird, da sich sein Appetit bedeutend gehoben und die Stühle ziemlich regelmässig geworden, am 6. October 1900 gebessert entlassen.

Pat. kommt wieder am 27. December 1900 an die Klinik; die alten Erscheinungen hatten wieder eingesetzt, die Kolikschmerzen, die anfangs gering waren und nur bei Nacht auftraten, quälen den Pat. auch bei Tag in wechselnder Intensität und Dauer.

Status praesens vom 31. December 1900. Das Abdomen besonders in der rechten Flanke druckempfindlich, ziemlich gebläht, daselbst auch Dämpfung vorhanden. Es wird ein Fortschreiten der carcinomatösen Wucherung auf die umliegenden Gebilde angenommen, was der weitere Verlauf auch bestätigt.

Im Laufe des Januars nimmt die Schmerzhaftigkeit zu, es treten leichte Oedeme an den Beinen auf, die Temperatur ist stets erhöht, die Dämpfung greift weiter um sich. Pat. sieht sehr elend aus, ist bedeutend abgemagert, die Stühle sehr unregelmässig.

Anfangs Februar zeigt Pat. ziemlich starken Verfall und grosse Mattigkeit, sonst aber dieselben objectiven Symptome. Pat. befindet sich derzeit noch an der Klinik.

Colon transversum — Flexura sigmoidea. (Fall 17.)

17. Fall. (Enteroanastomose zwischen Colon transversum und Flexura sigmoidea nach Carcinoma flexurae lienalis.) Ernestine M., 50 Jahre alt, Taglöhnerin. Aufgenommen am 2. September 1900.

Anamnese: Pat. hereditär nicht belastet, war früher stets gesund. Seit Neujahr 1900 begannen krampfartige Schmerzen im Bauche aufzutreten, die anfangs alle 2—3 Tage, später öfters sich einstellten. Diese waren nirgend bestimmt localisirt, sondern gingen im ganzen Bauche herum. Seit Pfingsten 1900 bestehen auch Stuhlbeschwerden, sodass Pat. öfters Abführmittel nehmen musste. Damit stellte sich auch Erbrechen und Mattigkeit ein. Pat. suchte infolge dessen das Spital in Feldsberg auf, wo 24 Stunden nach ihrem Eintritt wegen „Volvulus e causa ignota", wie der Arzt ihr mittheilte, unter Localanaesthesie ein Anus praeternaturalis in der linken Seite angelegt wurde. Aus diesem entleerte sich sofort eine grosse Menge Stuhl und Winde. Pat. erholte sich hierauf ziemlich rasch, die Beschwerden schwanden, doch nahm sie nur sehr wenig an Gewicht zu. Da sie der Anus praeternaturalis sehr belästigt, sucht Pat. die Klinik auf.

Status praesens vom 3. September 1900. Mittelgrosse, schwächliche, blasse Frau. Ueber der linken Lunge Bronchitis, Herzbefund normal. Das Abdomen ist in den unteren Partien stark aufgetrieben, doch keine Peristaltik sichtbar. Einen Finger breit nach Innen von der Spina ant. sup. sin. befindet sich eine eben für einen dicken Nelatonkatheter durchgängige, normale Schleimhaut tragende Darmfistel, durch welche sich normaler Koth und Winde entleeren.

Von der Fistel nach der Linea alba zu zieht eine harte, narbig sich anfühlende Resistenz, von der ein Strang auch senkrecht nach oben zieht und sich im Bauchraum verliert.

Diese Gegend etwas druckempfindlich, der Schall etwas gedämpft. Auch per vias naturales entleert sich Koth, aber in geringen Mengen und mehrtägigen Intervallen. Der Vaginal- und Rectalbefund sind negativ.

Es gelingt, durch die Fistel etwa $^1/_2$—$^3/_4$ Liter Wasser zu infundiren, dabei dringt der Katheter centralwärts ein. Die Infusion regt heftige peristaltische Bewegungen an, die Pat. als Koliken empfindet. Bei Wassereingiessungen per anum fliesst bei der Fistel nichts heraus. Eine starre Sonde gelangt jedoch peripherwärts und kann, wenn auch undeutlich, einen Sporn nachweisen.

Operation vom 7. September. (v. Friedländer.) Verschliessung des Anus praeternat. durch Tamponade und Heftpflaster. Hautschnitt, 2 Querfinger, links vom Nabel, parallel dem Musc. rectus, an dessen äusseren Rande 10 cm lang. Nach Eröffnung des Peritoneums drängt sich Netz und, nachdem man dieses zurückgeschoben, stark geblähtes, enorm hypertrophisches Colon transversum vor, an dessen Mesocolon einzelne vergrösserte Drüsen zu tasten sind. Die Flexura sigmoidea erscheint collabirt, und lässt, gegen das Rectum zu verfolgt, nichts Abnormes entdecken. Um nun das Colon descendens abtasten zu können, wird der Schnitt nach oben zu verlängert, worauf in der Flexura lienalis ein kleines, ringförmig stenosirendes Carcinom gefunden wird. Dieser Tumor ist gegen die hintere Bauchwand sehr wenig verschieblich; das Peritoneum verdickt,

im Mesenterium reichlich Drüsen eingelagert. Bis dorthin ist das Colon stark gebläht und hypertrophisch, dahinter collabirt. Dieser Verhältnisse wegen wird von einer Exstirpation abgestanden, und, um sowohl Carcinom als Anus praeternaturalis partiell auszuschalten, eine Anastomose zwischen Colon transversum und flexura sigmoidea durch laterale Apposition mit Naht hergestellt. Nach Versenkung dieser Anastomose wird die Bauchwunde in zwei Etagen vernäht, der Anus praeternaturalis drainirt.

Decursus morbi: Am 8. stellte sich Bronchitis über der ganzen Lunge ein. Da am 9. kein Stuhl erfolgte, wurde vom Anus praeternat. aus durchgespült, doch erfolgte erst am 11. Stuhl, jedoch in sehr geringer Menge.

Vom 12.—19. wurde täglich durchgespült, worauf jetzt täglich Stuhl erfolgte. Zusehends verkleinerte sich die Fistel, sie entleert sehr wenig Koth und Winde, und Pat. wird, ohne dass die Beschwerden zurückgekehrt wären, am 30. September entlassen. Seither konnte über die Pat. nichts in Erfahrung gebracht werden.

Auffallend ist bei der Patientin, dass durch die blosse Anlegung des Anus praeternaturalis die Beschwerden schwanden, obwohl die Ursache derselben, das stricturirende Carcinom nicht behoben worden war, und nur der, die Patientin höchlichst belästigende Anus praeternaturalis es war, der sie veranlasste, sich der Operation zu unterziehen.

Die carcinomatöse Infiltration der mesenterialen und retroperitonealen Drüsen hiessen den Operateur hier von der technisch wohl gut ausführbaren Resection abstehen.

Der Fall erinnert an den von Ed. von Wahl erwähnten, bei welchem ebenfalls zwischen Colon transversum und S romanum eine Anastomose gebildet wurde, und den v. Wahl damit dauernd der Heilung zuführte.

Flexura sigm. — Rectum. (Fall 18.)

18. Fall. (Enteroanastomose nach Carcinoma flexurae sigmoideae). Johann W., Landwirth, 62 Jahre alt. Aufgenommen am 10. September 1900.

Anamnese: Pat. hereditär nicht belastet. War stets gesund, bis im Januar 1900 Koliken auftraten, welche sich besonders des Nachts geltend machten; dazu kam 2—3tägige Obstipation, kein Fieber, keine Nachtschweisse. Im Mai gesellten sich Verdauungsstörungen, Appetitlosigkeit hinzu, die Schmerzen wurden heftiger und localisirten sich in der Magengegend, von wo sie gegen das Kreuz hin ausstrahlten. Pat. suchte die Stuhlverstopfung durch Abführmittel zu beheben, was auch theilweise gelang. Seit 2 Monaten haben all' diese Erscheinungen an Intensität bedeutend zugenommen, Pat. hat Koliken bei den leisesten Erschütterungen des Abdomens, und bemerkt, dass sich in der Gegend der Flexura sigmoidea zu Zeiten eine apfelgrosse Geschwulst vorwölbe, dann aber wieder verschwinde. Pat. ist sehr abgemagert, hatte seit 8 Tagen keine Stuhlentleerung.

Status praesens vom 10. Sept. 1900. Grosser, aber sehr herabgekommener Mann von blasser Hautfarbe. Herz und Lungenbefund normal.

Das Abdomen ist etwas unter dem Thoraxniveau eingesunken. Palpation ergiebt die Gegend der Flexura sigmoidea auf Druck etwas empfindlich, in der Ileocoecalgegend deutliches Plätschern.

In der Linea alba 2 Querfinger unter dem Processus xyphoideus findet sich eine etwa wallnussgrosse Vorwölbung, welche deutlichen Anprall beim Husten ergiebt. Percussion ergiebt überall tympanitischen Schall. Rectalbefund negativ.

Es wird sofort eine Irrigation angewendet, worauf ein Stuhl eintritt, dem aber sofort wieder Verstopfung folgt. Da sich die Schmerzen besonders in der Gegend der Hernia ventralis concentriren, wird, besonders auf die Angabe des Pat. hin, dass sich dort die Därme aufstellten, am 15. September (Dr. Goldner) die Herniotomie gemacht, wobei der Bruchsack leer befunden wird. Seit dieser Zeit besteht Stuhl, die Schmerzen bestehen aber fort; es tritt lebhafte Peristaltik entsprechend den beiden Fossae iliacae auf, Coecum und Flexura sigmoidea sind deutlich gebläht.

Trotzdem kann man auch bei bimanueller Untersuchung vom Rectum aus kein Hinderniss tasten. Der Stuhl wird wieder gering und ist nur auf hohe Irrigationen hin zu erreichen.

Am 8. October treten abermals heftige Koliken auf, welche sich besonders in der Gegend der Flexura sigmoidea localisiren. Man untersucht nochmals vom Rectum und tastet jetzt einen ringförmigen, die Flexura sigmoidea einnehmenden Tumor, weshalb Pat. die Operation vorgeschlagen wird, die auch am 12. October (v. Friedländer) gemacht wird.

Hautschnitt wie bei Unterbindung der linken Arteria iliaca. Eröffnung des Peritoneums. Man findet sofort ein ringförmiges Neoplasma der Flexura sigmoidea, das fest gegen das Promontorium fixirt ist. Im Mesenterium sind zahlreiche Drüsen eingelagert. Dieser Gründe wegen wird von der Exstirpation abgesehen und eine Anastomose angelegt, welche einen vor dem Neoplasma gelegenen Theil der Flexur mit dem Rectum verbindet. Dieselbe wird durch laterale Apposition mittelst Naht herbeigeführt. Darüber wird die Bauchwunde in 3 Etagen vernäht.

Decursus morbi: Pat. leidet die folgende Tage unter hochgradigem Meteorismus. Es wird ein Mastdarmrohr eingeführt, worauf endlich Winde abgehen, von da an werden tagtäglich Eingiessungen von lauwarmem Wasser, ol. Ricini, Oel gemacht, ohne dass Stuhl erfolgt. Erst am 20. October kommt Stuhl. Pat. ist bereits zum Scelett abgemagert, es zeigt sich dazu Haemoptoe.

Am 24. October beginnen die Symptome der jauchenden Pneumonie überhandzunehmen, der Pat. unter zunehmender Schwäche auch am 31. October erliegt.

Obductionsdiagnose: Carcinom des Pankreaskopfes mit Metastasen in der Leber und den retroperitonealen Lymphdrüsen. Stenosirung des Darmes in der Gegend der Flexura sigmoidea durch Verwachsung mit einer mesenterialen, carcinomatös infiltrirten Lymphdrüse. Enteroanastomose daselbst vor 3 Wochen. Operation einer Hernia epigastrica vor 6 Wochen. Bauchdeckenabscess und abgesackter, peritonealer Abscess in der Gegend der Operation. Verjauchende Pneumonie beider Lungen.

Der abgesackte Abscess stand in keinem Zusammenhange mit der Anastomosenstelle. Die angelegte Anastomose functionirte trotz der relativen Stenose in der obersten Partie des Rectums tadellos.

Die Erscheinungen, die Pat. bot, und die absolut negativen Resultate der Rectaluntersuchungen führten zur Operation der Hernia epigastrica. Gleichwohl war schon damals der Verdacht auf ein Carcinom ausgesprochen worden, wie der folgende Verlauf auch bestätigte.

B. Totale Ausschaltungen nach der Localisation geordnet.

Der erste, durch die Methode der „Darmausschaltung" der Heilung zugeführte Fall war zugleich der erste, an dem diese Methode am lebenden Menschen geübt wurde. — Dieser Fall ist, wie oben erwähnt, bereits von Hochenegg, als Assistent der Klinik, publicirt worden. Es sei mir gestattet, denselben nochmals auszugsweise anzuführen.

Ausgeschaltet: Ileum — Coecum — Colon ascendens. (Fall 1 bis 10 incl.)

1. Fall. (Ausschaltung mit nachheriger Exstirpation.) Andreas M., 35 Jahre alt, Schlosser. Aufgenommen am 20. März 1891.

Anamnese: Keine hereditäre Belastung. Pneumonie mit 29 Jahren. Jetzige Erkrankung seit einem Jahre mit Erbrechen, Diarrhoe, Kolikschmerzen, zeitweiser Verstopfung und constanter Empfindlichkeit in der Ileocoecalgegend. Die seit 6 Wochen gesteigerten Erscheinungen veranlassen den Patienten die Klinik aufzusuchen.

Status praesens vom 23. März 1891. Patient blass, von schlaffer Musculatur, geringem Panniculus adiposus, von normalem Lungen- und Herzbefund, Leber und Milz nicht vergrössert.

Inspection des Abdomens ergiebt etwas Meteorismus.

In der Ileocoecalgegend fühlt man einen gänseeigrossen, cylindrischen Tumor, der sich nur wenig seitlich bewegen lässt. Die Betastung ist mässig empfindlich, der Schall ist gedämpft; täglich erfolgt ein geformter, cholisch gefärbter, normaler Stuhl.

Auf zwei Tuberculininjectionen auf der Klinik Kahler hin erfolgte keine febrile Allgemeinreaction. Da sich während seines Aufenthaltes auf der Klinik sein Zustand nicht wesentlich änderte, Patient sogar gegen Ende desselben infolge eines Diätfehlers heftige Schmerzen mit Temperatursteigerung hatte, wurde er auf die Klinik Albert transferirt, wo der Tumor für ein Carcinom des Coecums angesehen und nach 14 Tagen zur Operation geschritten wurde.

Operation am 28. Mai 1891 (Hochenegg): Incision ca. 14 cm lang, parallel dem Poupart'schen Bande, ungefähr handbreit ober diesem. Nach Eröffnung des Bauchfelles und Erweiterung des Schnittes kann man sehen, dass die dem Coecum, dem centralen Colon ascendens und dem untersten Ileum angehörende Geschwulst wegen Verwachsung mit der hinteren Beckenwand und ihrer Ausdehnung gegen das kleine Becken und

Verwachsung mit den Beckengefässen absolut unexstirpirbar ist. Dabei wurde der Tumor bei der Operation entschieden für ein Coecalcarcinom angesehen.

Mit Rücksicht darauf, dass Patient beim weiteren Wachsthum der Geschwulst bedeutendere stenotische Beschwerden bekommen würde, entschloss sich Hochenegg zur Anastomose zwischen Ileum und Colon, wobei er so verfuhr, dass er das obere Colon ascendens und das Ileum peripher der erkrankten Partien abtrennte und das gesunde Ileum mit dem Colon vernähte.

Die beiden zum und vom Tumor ziehenden Darmabschnitte wurden in die Laparotomiewunde, das Ileumlumen medialwärts, das Colonlumen lateralwärts eingenäht, und diese selbst nach der üblichen Weise geschlossen.

Decursus morbi: Reactionsloser Wundverlauf, Heilung per primam. Stuhl und Winde passiren anstandslos. Die ausgeschaltete Partie wird behufs Herabsetzung der Secretion täglich durchgespült.

Am 29. Juni 1891 wird Pat. in gutem Wohlbefinden entlassen. Pat., der sich öfters vorstellt, schreibt gegen Ende Juni 1892, dass viel Schleim und Eiter aus den Fisteln herausfliesse, dass aber auch unstreitig Koth mit abgehe. Pat. ist trostlos, abermals arbeitsunfähig zu sein, und dringt auf eine zweite Operation. Im Januar 1893 aufgenommen, ist derselbe bedeutend abgemagert, blass, hustet, und spricht heiser. Die Fisteln secerniren viel Schleim und Eiter, Stuhl träge und angehalten, in der Ileocoecalgegend kein Tumor mehr tastbar, die Umgegend der beiden engen Fisteln aber druckempfindlich.

Auf das Bestreben, zuerst das Allgemeinbefinden des Pat. zu heben, erholt sich derselbe rasch; um die Secretion aus den Fisteln einigermaassen zu verringern, wird der Versuch gemacht, das ausgeschaltete Stück mit Jodoformglycerin-Injectionen zu behandeln. Pat. ertrug jedoch diese Behandlung nicht, es stellten sich Koliken und heftige Diarrhoen ein, worauf man in den abgegangenen Faeces deutlich Jodoform nachweisen konnte. (4. März 1893.)

Nachdem durch diesen Versuch eine Communication des ausgeschalteten Darmstückes mit dem übrigen Darme nachgewiesen worden war, machte Hochenegg, um dem Pat. einen Anus praeternaturalis zu ersparen, am 12. März 1893 folgende zweite Operation.

Ovaläre Umschneidung beider Fistelöffnungen, bis auf das Peritoneum, Lösung der Adhaesionen zwischen dem ausgeschalteten Darmstücke einerseits und dem Netze andererseits, was nur Schritt vor Schritt vorwärts geht. Man kommt an eine Stelle, die eine innige Verwachsung des Ileocoecums mit dem Ileum darstellt, in der man auch die fistulöse Communication vermuthet. Dabei lässt sich constatiren, dass die ehemaligen Adhaesionen mit der hinteren Bauchwand vollständig geschwunden sind, das Ileocoecum etwa die Form und Grösse einer frischen Feige hat. Die Naht zwischen Ileum und Colon ascendens ist nicht auffindbar.

Ausserhalb der Bauchhöhle wird nun obige Verwachsung getrennt, die vermuthete Communication gefunden und nach Resection eines etwa 20 cm langen Dünndarmstückes, das verdächtig erscheint, die vollständige Bauchdeckennaht ausgeführt.

Nachdem Patient anfangs sehr herabgekommen, erholt er sich am 8. Tage nach der Operation so rasch, dass er nach $1^1/_2$ Monaten mit normal functionirendem Darme entlassen werden konnte.

Die Nachrichten aus seiner Heimath über sein Befinden lauten befriedigend. Die mikroskopische Untersuchung der exstirpirten Darmpartien liess nirgends einen tuberculösen Process, oder ein Neoplasma erkennen.

Das Wesentliche an dem Falle war mithin:

1. dass dieser Fall der erste war, an dem am Lebenden eine Darmausschaltung ausgeführt wurde, und
2. dass die weitere Beobachtung ergab, dass durch die Darmausschaltung die Adhäsionen sich lösten, die localen Verhältnisse im erkrankten Darme sich wesentlich besserten, und dass dann eine totale Exstirpation und damit eine radicale Heilung möglich war.

2. Fall. (Darmausschaltung nach Coecaltuberculose.) (In der W. klin. Wochenschrift Nr. 27, 1892. Bereits von Frank publicirt.) Adele Sch., 25 Jahre alt, aufgenommen am 15. März 1892.

Anamnese: Im Anschluss an die letzte Entbindung der Pat. im August 1891 entwickelte sich in der Ileocoecalgegend mit Kolikschmerzen und Fieber, Diarrhoen und Verstopfungen einhergehend ein Tumor, weshalb sich Pat. am 2. September 1891 einer Operation an der Klinik unterzog. Docent Dr. Hochenegg fand damals einen grossen, derben Tumor des Coecums, der im Darmbeinteller festsass und gegen welchen Dünndarmschlingen hinzogen und mit ihm zu einem Knäuel verlöthet waren. Der Tumor imponirte als ein maligner, an eine Exstirpation war nicht zu denken, und eine Ileocolostomie wurde nicht ausgeführt, da es nicht möglich war, den zuführenden Dünndarm in dem Knäuel zu entdecken. Die Probelaparatomie-Wunde heilte ohne Reaction, Pat. verliess die Klinik ungeheilt, um sich im März 1892 abermals aufnehmen zu lassen, da die Beschwerden die gleichen geblieben waren. Man fand bei der Untersuchung den Tumor wesentlich kleiner, und damit fiel sofort die Diagnose eines malignen Neoplasmas. Frank nahm einen entzündlichen resp. tuberculösen Process an, und laparatomirte die Pat. neuerlich am 20. März 1892.

Die Coecalgeschwulst war im Bereich der ersten Incisionsnarbe an die vordere Bauchwand adhärent. Nach Trennung dieser und der die Schlingen untereinander verbindenden Adhaesionen (einer sehr mühseligen und langwierigen Arbeit) versuchte man den Coecaltumor zu exstirpiren, was jedoch an der Festlöthung des Tumors an den Beckengefässen scheiterte. Frank entschloss sich daher zur Darmausschaltung. Da er auch im Ileum eine narbige Stenose bemerkte und eine ähnliche Stelle sich an der Flexura col. hepatica fand, mussten ca. 70 cm Ileum und das ganze Colon ascendens, in Summa über 1 m Darm ausgeschaltet werden. Es wurde das Lumen des zuführenden Ileums und des abführenden Colons, nachdem sie vom ausgeschalteten Darme abgetrennt worden waren,

circulär miteinander vereinigt, und nach Versenkung dieser Anastomose und Vernähung der entsprechenden Mesenterien, die Lumina des ausgeschalteten Darmes, das des Colons oben, das des Ileums unten in die Laparatomiewunde eingenäht und dieselbe geschlossen.

Decursus morbi: Wundverlauf ohne Reaction, Pat. gedieh unter reichlicher Diät ausgezeichnet. Die Beschwerden sind geschwunden. Die Fistelöffnungen klein uud wenig zähen Schleim secernirend. Die Durchspülung gelingt schwer.

Pat. stellt sich wieder vor am 25. November 1899. Seit dem Spitalaustritt völliges Wohlbefinden. Sie sieht blühend aus und kommt nur als Begleiterin einer ambulanten Patientin. Die Schleimhaut der Colonfistel ist prolabirt, die Ileumfistel erscheint nur als erbsengrosse Oeffnung. Aus der oberen Fistel kommt ziemlich reichlich Schleim, der die Pat. sehr belästigt. Die Ileocoecalgegend ist etwas druckempfindlich, doch von einer Resistenz nichts zu verspüren. Die Frau arbeitet alles und befindet sich sehr wohl bis auf die oben erwähnte Secretion.

Interessant ist in diesem Falle der Umstand, dass der, ursprünglich als ein malignes Neoplasma imponirende Tumor sich bei der zweiten Operation als einfach entzündlicher Tumor entpuppte.

Da bei diesem Falle über einen Meter Darm ausgeschaltet wurde, so reiht sich dieser Fall dem in der Litteratur bekannten Falle von Körte und dem hier publicirten von Gnesda (Fall 13) als dritter in Bezug auf die Länge des ausgeschalteten Darmes an.

3. Fall. (Ausschaltung nach Coecaltuberculose mit Fistelbildung). Johann B., 24 Jahre alt, Spängler. Aufgenommen am 13. Febr. 1896.

Anamnese: Pat. war hereditär nicht belastet, erkrankte mit 20 Jahren unter Fieber, Kolikschmerzen in der Ilecoecalgegend und allgemeiner Prostration an Perityphlitis und wurde damals auch operirt, indem der sich zum Durchbruche vorbereitende Abscess incidirt worden war.

Pat. verliess damals mit noch eiternder Fistel das Spital; im Laufe der Zeit bildete sich neben dieser noch eine zweite Fistel, aus welch' beiden Eiter und meistens während der Nacht auch Koth abgeht. Stuhl per anum ist zwar vorhanden, aber in Qualität und Quantität sehr ungleichmässig. Pat. ist sehr herabgekommen und wünscht dringend Abhilfe.

Operation 1. März 1896 (Kundrat). Die beiden Fistelöffnungen werden vorerst vernäht und dann mit Jodoformgaze verschlossen. Hierauf wird parallel der Mittellinie entsprechend dem äusseren Rande des Musculus rectus abdominis eingegangen, und das Peritoneum eröffnet. Dieses zeigt sich dicht mit Tuberkelknötchen besetzt. Man erblickt nun einen Tumor, der dem untersten Ileum, dem Coecum und dem Colon ascendens angehört, in welchen diese Darmpartieen durch zahllose, sehr feste Adhäsionon und durch Uebergreifen derselben auf diese so eingebacken sind, so dass auch die Möglichkeit einer Resection von vorn herein ausgeschlossen erscheint. Man sucht daher das Quercolon auf, wobei zahlreiche Adhäsionen des Netzes durchtrennt werden müssen; hierauf wird das Mesocolon des Colon transversum stumpf durchtrennt und unterbunden. Dasselbe geschieht mit dem Mesenterium der gesund erscheinenden, nächst

höheren Ileumschlinge. Colon und Ileum werden nun unter ensprechenden Cautelen durchtrennt, und nach Einschneidung der Gekröswurzel des Ileums, diese so mobiler gemachte Dünndarmpartie durch seitliche Apposition mit dem distalen Colon transversum mittelst Naht in Verbindung gesetzt. Die beiden Enden des ausgeschalteten Darmes werden in die Bauchwunde eingenäht und zwar so, dass das Colonlumen oben, das des Ileums unten in den Winkel der Wunde durch Serosanähte fixirt wird. Die Bauchdeckennaht in 2 Etagen schliesst die Operation.

Decursus morbi: Kurze Zeit nach der Operation stellte sich ziemlich hohes Fieber ein, aus den Fisteln entleert sich Eiter, aus der oberen auch etwas Koth. Am 19. März werden sämmtliche Nähte entfernt; das obere Darmende hat sich etwas retrahirt, das untere ist in Form einer Lippenfistel eingeheilt. Am 21. März, nachdem das Fieber bereits gewichen, wird mit der Durchspülung des ausgeschalteten Darmes begonnen. Es entleert sich reichlich Eiter. Zur Erweiterung der unteren Fistel wird ein Laminariastift eingeführt, worauf die Durchspülung leichter gelingt. Diese Durchspülungen erfolgen jeden zweiten Tag vom 21. März bis 20. Mai, mit Salicyllösung, Sodalösung, und auch gewöhnlichem gekochten Wasser. Da ein ziemlicher Foetor besteht, wird nach Schluss jeder Ausspülung Jodoformglycerin eingeträufelt, welches diesen am besten benimmt. Da die Lumina etwas entzündet sind, wird essigsaure Thonerde aufgelegt und mit dem Durchspülen am 20. Mai sistirt.

Am 24. entdeckt man unter dem Verbande einen spontan aus der unteren Fistel entleerten Zwetschkenkern; derselbe ist stellenweise stark macerirt, und hat weissliche Krusten aufgelagert; auf dieselbe Weise kommt ein zweiter ganz gleich beschaffener Kern am 27. aus derselben Fistel. Die Ausspülungen werden jetzt wieder fortgesetzt und es kommen mit der Spülflüssigkeit viele, makro- und mikroskopisch als Dünndarmcontenta anzusprechende Partikelchen heraus.

Im Laufe der Zeit entwickelt sich am unteren Darmlumen ein Substanzverlust mit bläulichen, unterminirten Rändern, der sich allmählig erweitert und bei der Bespülung dem Patienten grosse Schmerzen verursacht. Es wird zuerst Jodoformglycerin, später Jodoform, emulgirt mit Ol. olivar, eingeführt, was die Schmerzen etwas lindert. Gleicherzeit hat sich ein hectisches Fieber mit oftmaligen abendlichen Schüttelfrösten eingestellt. Da es dem Patienten möglich ist, auf das Land zu gehen, verlässt er am 6. August gebessert die Klinik. — Ueber das weitere Schicksal des Pat. ist mir nichts bekannt.

Der Decursus ist in diesem Falle beachtenswerth, indem er zeigt, dass einerseits die mechanische und medicamentöse Behandlung nach ziemlich langer Zeit aus dem ausgeschalteten Darme die muthmaassliche Veranlassung der Erkrankung zu Tage fördert, dann aber, dass die tuberculöse Erkrankung des Darmes hier auf die Bauchdecken übergreift und von da an die alleinigen Beschwerden des Patienten bildet.

4. Fall. (Ausschaltung nach Coecaltuberculose). Josefa B., 19 Jahre alt, Magd. Aufgenommen am 9. Juli 1896.

Anamnese ergiebt hereditär nichts Belastendes. Vor 7 Jahren stürzte Pat. aus dem Fenster und zog sich dabei einige Contusionen zu, weshalb sie 6 Monate zu Bett lag. Seit dieser Zeit traten Schmerzen im Bauche auf, die zeitweise vergingen, sich abermals einstellten, aber nirgend speciell localisirt waren. Erst seit 3 Jahren beschränkten sich diese Schmerzen vozugsweise auf dic rechte Unterbauchgegend, woselbst Pat. auch das allmählige Heranwachsen eines Tumors beobachtete. Die Schmerzen waren besonders stark nach dem Stuhlgange, bei Körperbewegungen, nach dem Essen. Diarrhoen abwechselnd mit Verstopfung, Nachtschweisse, abendliche Temperatursteigerungen stellten sich ein. Pat. bemerkt ein allmähliches Sinken der Körperkräfte und ein langsames Abmagern. Angewendete Dunstumschläge linderten die Schmerzen nicht, weshalb Pat. die Klinik aufsucht.

Status praesens vom 9. Juli. Schmächtig gebautes, blutarmes Mädchen mit reichlich entwickeltem Fettgewebe. Lungen- und Herzbefund normal.

Das Abdomen ist mässig aufgetrieben, in der Ileocoecalgegend gedämpft tympanitisch klingend, woselbst auch eine Resistenz zu fühlen ist, die beim Eindrücken Gurren erzeugt und schmerzt. Die Ausdehnung und Lage der Resistenz ist wegen der straff gespannten Bauchdecken nicht zu ermitteln. Stuhl abwechselnd geformt und diarrhoisch, im Urin öfters Indican nachzuweisen.

Vom 9.—29. Juli. Exspectatives Verhalten. Hectisches Fieber 36,4°—39,5°. — Dunstumschläge.

Da sich der Zustand in nichts besserte, Laparatomie am 29. Juli 1896 (v. Friedländer). Schnitt in der Ileocoecalgegend, senkrecht auf das Poupart'sche Band, 12 cm lang. Man versucht extraperitoneal vorzudringen, da man einen pericoecalen Abscess vermuthet, findet jedoch nichts. Daher wird das Peritoneum eröffnet, mit dem Finger eingegangen und folgender Befund erhoben: Die durch die Bauchdecken zu palpierende Resistenz ist eine Geschwulst, welche etwa mannsfaustgross, das Coecum, unterstes Ileum und oberstes Col. ascendens umfasst. Die Geschwulst ist ziemlich derb, schwer verschieblich. Allenthalben im Mesenterium finden sich vergrösserte Drüsen, Colon und Ileum sind mit zerstreuten, miliaren Tuberkelknötchen besetzt. Im Abdomen findet sich etwas freie Flüssigkeit. Da eine Resection infolge der Grösse und Adhäsionen an die hintere Beckenwand nicht thunlich erscheint, wird zur Ausschaltung geschritten. Ileum und Colon werden, ersteres 20 cm, letzteres 10 cm vom Tumor entfernt in gesunderscheinendem Gewebe abgesetzt und die zu- und abführenden Theile des Ileums und Colons durch laterale Apposition mittelst Naht miteinander vereinigt, wobei sich die 3-Etagennaht wegen der grossen Brüchigkeit des Darmes ziemlich schwierig gestaltet. Die Lumina des Colons und Ileums werden, ersteres in den oberen, letzteres in den unteren Winkel der Laparatomiewunde eingenäht, diese selbst durch Nähte in 3 Etagen verschlossen.

Decursus morbi: Der am 31. Juli aufgetretene Meteorismus schwand auf Einführung eines Mastdarmrohres. Am 3. August wurden alle Nähte entfernt, und es zeigte sich ein reactionsloser Verlauf der Heilung. Die Temperatur stieg Abends constant, oft bis 39,5°.

Am 6. August trat bei der Ileumfistel etwas rahmiger Eiter auf, und man gelangte mit der Sonde zwischen Darm- und Bauchwand in eine etwa 8 cm tiefe Höhlung, aus der sich nun nach Erweiterung dieses Canales etwa $^1/_{10}$ l Eiter ergoss. Nach Drainage dieser Höhle und Einstreuung von Formalingelatine (Glutol) trat eine rasche Granulationsbildung und damit rasche Heilung ein. — Appetit, Stuhlgang und Temperatur wurden normal, so dass Pat. am 13. September zur Erholung sich auf das Land begeben konnte.

Ueber das weitere Schicksal der Pat. konnte nichts in Erfahrung gebracht werden.

5. Fall. (Darmausschaltung nach Neoplasma intestini crassi). Ernst H., 51 Jahre alt, Buchhalter. Aufgenommen am 19. November 1896.

Anamnese: Hereditär nichts nachzuweisen. Pat. hat als Kind Masern und Scharlach durchgemacht, war sonst stets gesund. Nachdem Pat. im Juli 1896 eine Influenza acquirirt hatte, konnte er sich nach Ablauf derselben nicht mehr erholen. Mattigkeit, Abgeschlagenheit, weicher und sehr frequenter Stuhl stellten sich ein, welche Beschwerden sich im September bedeutend steigerten, so dass Pat. sichtlich abmagerte, zeitweilig erbrach und unter heftigen Koliken profuse Diarrhoen bekam. Wo die Koliken ihren Ausgangspunkt nahmen, weiss Pat. nicht anzugeben. Bisweilen bestand geringes Fieber.

Status praesens vom 20. November. Grosser, wenig kräftig gebauter Mann, bedeutend abgemagert. Ueber der ganzen Lunge: Bronchitis capillaris. Herz nichts Abnormes.

Die Inspection des Abdomens ergiebt, dass das rechte Epigastrium etwas vorgewölbt ist. Man fühlt einen ca. faustgrossen, derben, auf Druck mässig empfindlichen Tumor, der sehr wenig verschieblich erscheint. Im Stuhle zeitweise etwas gestocktes Blut.

Operation am 22. November 1896 (v. Friedländer). Sagittaler, in der Mammillarlinie verlaufender Hautschnitt, ca. 12 cm lang, 2 Querfinger unter dem Rippenbogen, an der lateralen Rectusseite verlaufend. Eröffnung des Peritoneums. Da von diesem Schnitte aus eine genaue Orientirung über Grösse und Ausdehnung des Tumors nicht möglich ist, wird von der lateralen Seite aus auf den ersten ein ca. 6 cm langer senkrechter Schnitt geführt, welcher den ersten an der Grenze zwischen oberem und mittlerem Drittel trifft. Man findet nun die Flexura hepatica und den grössten Theil des Colon ascendens aufgenommen in einen kindskopfgrossen Tumor, der zugleich mit der hinteren Bauchwand in innigster Verwachsung steht. Der Rest des Colon ascendens und das Coecum sind sehr dilatirt, das Colon transversum ist collabirt und frei. Die retroperitonealen Drüsen sind stark angeschwollen, das Peritoneum und die untere Leberfläche zeigt zahlreiche hirsekorngrosse Knötchen. Der freie Leberrand ist scharf. Da unter solchen Verhältnissen von einer Resection Abstand genommen werden muss, wird eine modificirte Darmausschaltung vorgenommen. Das Ileum wird handbreit vor dem Coecum durchtrennt, das periphere Ende provisorisch verschlossen, das centrale Ende vernäht und lateral an das Quercolon nach Drehung im Sinne des Peristaltik apponirt und mittelst Naht eine 7 cm breite Anastomose geschaffen. Nach

Versenkung dieser wird die Bauchwunde in 3 Etagen vernäht und in den unteren sagittalen Wundwinkel wird das am Coecum verbliebene, früher provisorisch verschlossene Ileum extraperitoneal eingenäht.

Decursus morbi: Schon nach 2 Tagen traten zahlreiche diarrhoische Stühle auf, die in wechselnder Intensität während der ganzen folgenden Zeit anhielten. Die Temperatur war Abends stets gesteigert, der Tumor blieb sich gleich. Die Wunde heilte reactionslos, aus der Ileumfistel kam wenig zäher Schleim heraus.

Am 22. December wurde Pat. gebessert entlassen.

Im Februar 1897 starb Pat. daheim unter Inanitionserscheinungen. Das Neoplasma hatte schon Anfangs Januar die Bauchdecken in der rechten Flanke durchbrochen und stark verjaucht. Die Anastomose functionirte bis zuletzt, Fäces kamen durch die Ileumfistel nicht heraus. Wegen der Jauchung verlor Pat. den Appetit und nahm schliesslich fast gar nichts mehr zu sich.

Eine einfache Anastomose hier anzulegen, schien dem Operirenden zu wenig ausgiebig, und eine totale Ausschaltung wollte derselbe darum nicht machen, weil das Carcinom nur zu früh nach aussen gejaucht hätte.

6. Fall, zugleich 5. Fall bei den partiellen Ausschaltungen. (Enteroanastomose und Darmausschaltung nach Tbc. coeci.) Marie H., 25 Jahre alt, Weissnäherin. Aufgenommen am 8. März 1897.

Anamnese: Pat. stammt aus gesunder Familie, litt mit 18 Jahren an Scrophulose der Halslymphdrüsen, welche mit dem 20. Jahre ausheilte. Seit dem December 1896 hat Pat. anfallsweise auftretende Krämpfe und Schmerzen im Unterleib, dabei zeitweilig Fieber, Erbrechen und Stuhlbeschwerden, sowie sehr starke Blähungen. Diese Zustände werden immer ärger, sodass Pat. sich aufnehmen liess.

Status praesens vom 9. März 1897. Graziles, anaemisches Individuum. Herz und Lungenbefund normal. Das Abdomen normal configurirt.

In der Ileocoecalgegend tastet man einen etwa hühnereigrossen, etwas höckerig sich anfühlenden, auf Druck mässig schmerzhaften Tumor, der unter den Händen leicht ausweicht und intraperitoneal gelagert ist. Darüber ist der Schall tympanitisch. In der Gegend der Mitte des Poupart'schen Bandes eine zweite, etwas kleinere, glatte, derb sich anfühlende Geschwulst, die unverschieblich ist und auf Druck sehr empfindlich schmerzt.

Operation am 22. März 1897. (Ewald.) 10 cm langer von der Linea alba, parallel zu derselben verlaufender Schnitt. Eröffnung des Peritoneums. Beim Versuche, den Darm vorzuziehen, fühlt man einen Tumor, der gegen das Becken fixirt erscheint, und dem Coecum und Colon ascendens angehört. Das Ileum ist etwa 5 cm weit von der Ileocoecalklappe tuberculös infiltrirt, ebenso zahlreiche retroperitoneale Drüsen. Etwa 2 cm von der infiltrirten Stelle entfernt wird eine Enteroanastomose des Ileums mit dem rechten Drittel des Colon transversum angelegt. Nach Versenkung derselben wird die Bauchhöhle geschlossen.

Die Wunde heilt per primam, doch bestehen Koliken, welche auf Opium besser werden. Der Tumor wird zwar kleiner, doch steigern sich gegen Ende Mai die Koliken derart, der Stuhl ist trotz hoher Irrigationen so angehalten, dass Pat. dringend eine Abhilfe fordert.

Dessentwegen wird am 22. Mai 1897 zur 2. Operation geschritten. (v. Friedländer.) Schnitt in der alten Narbe. Nach Eröffnung des Peritoneums wird die Anastomose aufgesucht, wobei man einige Adhäsionen zwischen den Därmen lösen muss. Hierauf wird Dünndarm und Colon transversum tumorwärts von der Anastomose quer durchtrennt und die beiden centralen Enden in sich geschlossen. Die Lumina des ausgeschalteten Stückes werden in die Bauchwand, das Ileum unten, das Colon oben eingenäht. Zwischen beiden Verschluss der Bauchwand durch Etagennähte.

Decursus morbi: Die Colonfistel war anfangs circulär vereitert, doch heilte diese Eiterung bald aus. Am 31. Mai wurde mit der Durchspülung begonnen, worauf sich nebst Eiter und Schleim grosse Massen alter Faeces entleerten. Im Laufe der Durchspülungen kamen noch viele Skyballa und auch einzelne Kothsteine zum Vorschein. Die Koliken haben vom Momente der 2. Operation aufgehört, Pat. verlässt, nachdem sie an Gewicht um 6 kg zugenommen, am 11. Juli 1897 gebessert das Spital.

Am 1. Februar 1898 stellte sich Pat. abermals vor. Der Tumor war jetzt, nur mehr kindsfaustgross, in der Gegend der Flexura hepatica fühlbar, nicht druckempfindlich, respiratorisch recht gut verschieblich. Es bestehen keinerlei subjective Beschwerden, das Aussehen der Pat. ist ein gutes, Pat. hat an Gewicht noch um 3 kg zugenommen, die beiden Fisteln entleeren nur schleimige Flüssigkeit, täglich ca. 1 Kaffeelöffel. Es besteht kein Prolaps der Mucosa.

Am 28. März 1898 fand man das Allgemeinbefinden der Pat. vorzüglich. Die Darmfisteln ohne Prolaps; die des Ileum entleert Schleim, die obere schleimigen Eiter jedoch in sehr wechselnder Menge. Der Tumor hat sich in 2 Abschnitte getheilt, einen unteren, kleineren, wallnussgrossen, der dem Darmbeinteller aufsitzt, und einen oberen, wurstförmigen, grösseren, der exact respiratorisch verschieblich, und auf Druck nicht sonderlich empfindlich ist.

Am 31. Mai 1898 kommt Pat. zu ihrem zweiten Spitalaufenthalt herein, da sie den mobilen Tumor sich entfernen lassen will, um dann heiraten zu können.

Status praesens vom 3. Juni 1898. Pat. ziemlich an Gewicht zugenommen. Lungenspitzen etwas verdächtig, doch kann man keinen ausgesprochenen Katarrh diagnosticiren. Herzbefund normal.

Der Tumor zeigt im Grossen und Ganzen die oben (28. März 1898) beschriebene Form und Beschaffenheit, beide Lumina secerniren spärlichen Schleim.

Operation am 8. Juni 1898. (v. Friedländer.) Umschneidung der beiden Fisteln und Uebernähung der früher tamponirten Lumina. Nach Eröffnung des Peritoneums gelingt es leicht, die ausgeschalteten Darmschenkel von der Bauchwand zu isoliren, sie zu umschneiden und das ausgeschaltete Darmstück emporzuheben. Dabei gelangt auch die alte Anastomosenstelle vor die Bauchwand. Dieselbe ist so exact verheilt, dass sie nur aus der Form erkannt werden kann, indem sie eine circuläre Einschnürung darstellt. Die weitere Entwicklung des Tumors, der zum grossen Theile aus intumescirten und verhärteten Drüsen besteht, gelingt nach schrittweiser Abbindung des Mesocoecums, das nur durch lockere Adhaesionen mit der Nachbarschaft verlöthet ist. Nach Exstirpation des Tumors wird der

breite, klaffende Spalt zwischen Mesenterium ilei und Mesocolon transversum linear verschlossen, und das grosse Wundbett, in dessen Tiefe medial oben der absteigende Schenkel des Duodenums erscheint, durch Heranziehung des Peritoneum parietale möglichst verdeckt. Etagennaht der Laparatomiewunde.

Am 11. Juni stellten sich unter Fiebererscheinungen, Aufstossen, kleiner frequenter Puls, Schmerzhaftigkeit der Bauchdecken, Erbrechen ein. Unter continuirlich ansteigendem Fieber, grossen Schmerzen im ganzen Abdomen und speciell in der Laparatomiewunde gesellte sich am 18. Juni eine Pneumonie hinzu, der Pat. am 5. Juli erlag.

Obductionsdiagnose: Tuberculosis pulmonum granularis, caseosa, cum caverna apicis sin. et infiltratione fere totalis pulm. destr. Pneumonia, Resectio coeci facta ante annum. Tuberculosis chronica glandularum lymphaticarum mesenterii. Die durch laterale Apposition hergestellte Enteroanastomose (wie sich bei der Obduction herausstellte) hat sich nicht nur consolidirt, dass man kaum die Nahtstelle erkennen konnte, sondern die Enden der beiden apponirten Därme haben sich derart involvirt, dass sie beinahe ganz verschwunden sind, so dass von einer Divertikel oder Recessbildung keine Rede sein kann.

In den Mesenterialblättern des entfernten Coecums findet sich ein hühnereigrosser aber gut abgekapselter Abscess und zahlreiche verkalkte Drüsen.

Die Frage, warum man nicht gleich bei der ersten Operation die totale Ausschaltung vorgenommen, ist dahin zu beantworten, dass man eben gehofft mit der partiellen auszukommen. Da aber die Reizung der partiell ausgeschalteten Partien durch Faeces, die doch hineingelangten, zu schwere Erscheinungen hervorrief, entschloss man sich dann doch die totale Ausschaltung vorzunehmen.

Bei der 3. Operation zeigte sich die von Hochenegg angegebene Thatsache bestätigt, indem wirklich die Adhäsionen zum grossen Theile geschwunden waren und der ursprünglich fast unbewegliche Tumor exact verschieblich wurde. Der Tod der Patientin ist, wie die Obduction zeigte, nicht durch die Operation als solche, sondern durch den weit vorgeschrittenen tuberculösen Process in der Lunge, sowie die im Anschluss an die Narkose eingetretene Pneumonie veranlasst worden.

Beachtenswerth ist auch die Consolidirung der Anastomose, die bei der Obduction nur an der Furche, welche den Uebergang des Ileums in das Colon markirt, kenntlich wurde.

7. Fall. (Ausschaltung nach Coecaltuberculose.) Josef M., 27 Jahre alt, Conducteur. Aufgenommen am 7. Februar 1898.

Anamnese: Vater und Mutter leben, ein 9jähriger Bruder starb an Darmverschlingung.

Seit 5 Jahren bemerkt Pat., dass nach dem Essen von schwer verdaulichen Speisen die Därme in der Ileocoecalgegend sich aufstellen. Im

Juli 1897 traten nach vorangegangener 5tägiger Obstipation kolikartige Schmerzen in der Ileocoecalgegend auf, die mit Fieber und nachfolgenden, sehr zahlreichen diarrhoischen Stühlen einhergingen.

Pat. kam in das Troppauer Spital, wo man einen Tumor dieser Gegend constatirte, auf den man medicamentös einzuwirken suchte. Nach dreiwöchentlichem Spitalsaufenthalte verliess Pat. mit denselben Beschwerden behaftet die Anstalt. Seit dieser Zeit hatte Pat. jedoch kein Fieber mehr, Nachtschweisse und Erbrechen bestand nie. In letzter Zeit ist Pat. bedeutend abgemagert.

Status praesens vom 8. Februar 1898. Mittelgrosser, mässig kräftiger, blasser Patient. Ueber den unteren Lungenpartien einzelne Rasselgeräusche, sonst normaler Befund. Herzbefund nichts Abnormes.

Das Abdomen zeigt eine deutliche Vorwölbung des rechten Hypogastriums. Die Palpation ergiebt daselbst einen kleinen, höckerigen, mässig derben Tumor, der auf Druck empfindlich und respiratorisch verschieblich ist. Er reicht nach oben einen Querfinger vor die Medianlinie, nach unten daumenbreit oberhalb des Poupart'schen Bandes.

Am 12. Februar 1898 Operation. (v. Friedländer.) Schnitt in der rechten Parasternallinie, ca. 18 cm lang. Nach Eröffnung des Peritoneums stösst man auf adhaerentes Netz, das sehr harte, kleine Drüsen enthält und abgebunden und durchtrennt wird. Der Tumor, der an die laterale Bauchwand nur durch zahlreiche kleine, bei der Lösung leicht blutende Adhaesionen fixirt ist, haftet dagegen fest an der hinteren Beckenwand und umfasst das unterste Ileum, Coecum und das Colon ascendens. Das Mesenterium dieser Partien ist stark geschrumpft, verdickt, von zahlreichen Drüsenpaqueten durchsetzt, welche sich nach oben bis zur Leber verfolgen lassen. Das Colon transversum ist frei und leer, das zuführende Ileum von gleichem Qnerschnitte wie das Colon, dickwandig, mit zarter Serosa bekleidet. Im Tumor selbst sind zahlreiche kleine, frei bewegliche Koprolithen zu tasten. Nachdem unter solchen Verhältnissen eine Resection unausführbar erscheint, wird an die totale Darmausschaltung geschritten. Das Ileum wird nach lateraler Apposition und Drehung im Sinne der Peristaltik durch Naht mit dem Colon in Verbindung gebracht, nachdem zuvor Ileum und Colon im makroskopisch Gesundem abgetrennt worden waren. Der Mesenterialschlitz wird verkleinert und die Nahtstelle mit einem Netzlappen umhüllt. Nach Versenkung der Anastomose werden die Lumina des ausgeschalteten Darmes, und zwar das Colon oben, das Ileum unten in die Bauchwunde eingenäht, die Laparatomiewunde selbst durch Etagennaht geschlossen und ausserdem noch die Haut mit der Schleimhaut der Darmlumina vernäht. Man versucht nun das ausgeschaltete Darmstück zu durchspülen, was jedoch nicht gelingt.

Decursus morbi: Die Heilung der Wunde erfolgt per primam. Nach 4 Tagen 8 diarrhoische Stühle, am 19. Februar die erste Durchspülung. Das Spülwasser wird nicht continuirlich durchgelassen, sondern offenbar unter Wirkung der Peristaltik periodisch unter gleichzeitigen, ziemlich heftigen Kolikschmerzen bei der Gegenöffnung ausgestossen. Mit ihm entleeren sich ziemlich grosse Mengen eiterähnlicher Massen, in welchen mikroskopisch Tuberkelbacillen nachgewiesen werden.

Die Untersuchung einer zu diesem Zwecke exstirpirten Drüse ergiebt Riesenzellen, von epitheloiden und lymphoiden Zellen umgeben.

Der Stuhl wird ziemlich regelmässig, Pat. nimmt an Gewicht zu, die Ausspülungen ergeben ein ziemlich reines Spülwasser und gute Durchgängigkeit des Darmes. Daher wird Pat. am 9. März der häuslichen Pflege übergeben.

Pat. stellt sich zu Ostern 1899 wieder vor. Er hat 10 kg an Gewicht zugenommen, versieht den Dienst als Personenzugsconducteur. Appetit und Stuhl sind normal; die Laparatomiewunde in der Mitte zwischen den Fisteln etwas eingesunken, doch keine Ventralhernie. Die Schleimhaut auch beim Pressen und Husten höchstens 1 cm prolabirt, das untere Lumen etwa einen Gulden, das obere eine Krone gross.

Aus der unteren Fistel kommt eine wässerige Flüssigkeit, aus der oberen ein dicker, bräunlich-gelber Eiter hervor, welche Entleerung unten periodisch, unter krampfartigem Zusammenziehen gewöhnlich des Morgens, oben aber continuirlich erfolgt, so dass Pat. täglich einen neuen Verband braucht.

Die Palpation lässt nirgend einen Tumor, wohl aber eine gewisse Resistenz ohne Druckempfindlichkeit erkennen. Der Secretion wegen wird dem Pat. der Vorschlag zur Entfernung des ausgeschalteten Darmes gemacht, auf den er aber mit Rücksicht auf ein sonstiges Wohlbefinden vorläufig nicht eingeht.

Nach Aussage eines Collegen vom 30. Juni 1900 befindet sich Pat. wohl und versieht nach wie vor den Dienst als Personenzugsconducteur.

10. Februar 1901. Aus einem Briefe ist zu entnehmen, dass Pat. sich vollkommen wohl befindet, seinen Dienst regelmässig versieht, und alles essen kann. Nur die Secretion aus den Fisteln genirt ihn sehr, so dass er täglich zweimal den Verband wechseln muss. Er wäre daher geneigt, sich das ausgeschaltete Darmstück nunmehr exstirpiren zu lassen.

Dieser Fall ist ein für die Bewerthung dieser Methode höchst geeigneter. Pat. hat seit 5 Jahren mehr oder minder heftige Stenosenbeschwerden, die sich continuirlich steigern und ihn endlich zur Aufnahme ins Spital veranlassen. Der Befund bei der Operation ergiebt ziemlich grossen, Ileum, Coecum und Colon ascendens umfassenden Tumor. Netz, Mesenterium und Peritoneum sind durchsetzt von zahlreichen Drüsenpaqueten, und Ileum sowohl als Colon zeigen tuberculöse Erkrankung.

Trotzdem sind nach der Operation nicht nur alle Beschwerden geschwunden; Pat. nimmt an Gewicht enorm zu, tritt seine Arbeit wieder an und fühlt sich nach 3 Jahren vollkommen wohl, versieht den gewiss anstrengenden Dienst als Personenzugsconducteur ganz entsprechend.

Nur das Gefühl der Nässe, das die Secretion der Fisteln verursacht, möchte ihn bestimmen, sich das ausgeschaltete Darmstück exstirpiren zu lassen.

8. Fall. (Ausschaltung nach Coecaltuberculose.) Antonia P., 11. Jahre alt, aufgenommen am 18. Juni 1898.

Anamnese ergiebt nichts hereditär Belastendes. Beginn der Erkrankung vor einem Jahre. Es traten Krämpfe im Abdomen, von wechselnder Intensität und Dauer, verbunden mit grosser Stuhlunregelmässigkeit auf, vorwiegend jedoch Obstipation. Seit ungefähr 2 Wochen erfolgte Steigerung sämmtlicher Beschwerden, seit 4 Tagen hartnäckige Obstipation, Erbrechen und Kolikschmerzen heftigster Art.

Status praesens vom 18. Juni 1898. Mageres, blasses, im Wachsthum zurückgebliebenes Kind von scrophulösem Habitus. Lungen- und Herzbefund normal.

Das Abdomen ist fassförmig aufgetrieben, Zwerchfellhochstand bis zur 4. Rippe. Percussion ergiebt überall hell tympanitischen Schall. Es besteht sehr heftige Peristaltik, und zwar stellt sich ein Schlingenconvolut zwischen Nabel und Symphyse, ein anderes im Verlaufe des Colon ascendens und transversum auf.

Operation am 19. Juni 1898. (Ewald.) 10 cm langer, 2 Querfinger von der linea alba parallel mit ihr verlaufender Schnitt. Nach Eröffnung des Peritoneums fliesst etwas gelb tingirte Flüssigkeit aus, und es wälzen sich enorm geblähte Dünndarmschlingen vor. Man zieht dieselben soweit heraus, bis man proximal zu einem normalen Darme kommt, distal fühlt der Finger das Hinderniss in Form eines grobhöckerigen, harten, kindsfaustgrossen Tumors, der zusammt dem von Drüsen durchsetzten Mesenterium dem Coecum angehört. Das ganze Colon ist maximal contrahirt und leer. Um nun überhaupt einen Ueberblick über die Verhältnisse gewinnen zu können, wird, da sich die enorm geblähten Darmschlingen nicht reponiren lassen, der Darm arteficiell entleert und nachher an dieser Stelle vernäht. Man zieht nun das Colon transversum vor und fixirt sich dasselbe, klemmt etwa 40 cm vom Tumor entfernt das Ileum ab und durchschneidet es. (Die Absetzung erfolgt so weit vom Tumor, da etwa 35 cm von diesem entfernt sich eine circuläre Narbe befindet, die zwar permeabel ist, aber den Darm deutlich stricturirt.) Das proximale Ende wird nach Doyen verschlossen. Nun wird mittelst Murphyknopf eine Verbindung zwischen Ileum und oben erwähntem fixirten Colon geschaffen, was erst das zweitemal wegen Reissen der Schnürnaht in wenig exacter Weise gelingt.

Um nun einerseits Platz zu gewinnen, und andererseits die oben erwähnte Strictur zu beseitigen, wird von den 40 cm ausgeschalteten Ileums etwa 30 cm nach Abbindung des zugehörigen Mesenteriums resecirt. Nach Durchtrennung des Colon transversum und Versenkung der Anastomose, wird das Colonlumen oben, das des Ileums unten in die Laparatomiewunde eingenäht, und letztere selbst in 2-Etagennaht verschlossen.

Decursus morbi: Am 20. Juni erfolgte bereits flüssiger Stuhl. Die Heilung ging prompt von statten, es kamen täglich reichliche Stühle, kein Erbrechen und keine Koliken stellten sich ein, der Appetit stieg rapid.

Am 8. Juli kam der Knopf per anum heraus, am 10. Juli verliess Pat. die Klinik. Die Fisteln secerniren sehr wenig, ein Durchspülen erfolgte nicht.

Pat. stellt sich am 6. August 1898 wieder vor. Der Tumor ist kaum fühlbar. Pat. hat um 2,5 kg zugenommen, isst alles, hat keine Beschwerden, die Fistel des ausgeschalteten Colons trägt einen haselnussgrossen, die des Ileums einen bohnengrossen Prolaps der Schleimhaut. Das Secret ist bräunlich gefärbt, übelriechend, aber gering. Ein Verband hält zur Noth für 14 Tage aus.

Am 1. October 1898: Befund wie am 6. August. Der Tumor ist überhaupt nicht fühlbar. Die Secretion gering, schleimig. Am 3. December 1898. Befund wie oben. Die Ileumfistel aber auf Stricknadeldicke contrahirt, aus der Colonfistel entleert sich bisweilen flockiges Secret. Appetit gut, Stuhl regelmässig. Pat. schwitzt nicht in der Nacht, Husten gering; angeblich ist Pat. in den letzten Wochen etwas magerer geworden.

31. December 1898. Am 29. dieses wurde beim Verbandswechsel eine kothähnliche Masse im Verbande bemerkt. Diese kam aus der oberen Fistel. Doch ergab die Untersuchung eine trübe mit bräunlichen, flockigen Fetzen untermengte, viscide Flüssigkeit, die etwas, aber nicht kothähnlich roch. Bei Druck auf die Ileocoecalgegend entleert sich aus beiden Oeffnungen etwas schleimiges Secret. Ewald nimmt an, dass nur eine Stauung im ausgeschalteten Darme und keine Perforation eines Abscesses in diesen vorliegt. Ausgeschlossen ist eine innere Darmfistel.

18. Februar 1899. Das untere Darmlumen hat sich dauernd und vollständig geschlossen, das obere zeigt einen geringeren Prolaps. Von einem Tumor nichts zu tasten.

13. Mai 1899. Pat. sieht blühend aus, Verdauung und Appetit ausgezeichnet. Die Fistel oben secernirt etwas glasigen Schleim.

20. Juni 1899. Die Colonfistel secernirt etwas mehr, die Stelle der Ileumfistel von junger Epidermis überkleidet. Tumor nicht zu tasten.

15. October 1900. Pat. kommt wegen einer Bauchbindenreparatur. Ihr Aussehen ist schlechter, auch treten im rechten Epigastrium öfters Schmerzen auf, sowie diarrhoische Stühle. Appetit gut; nur saure Speisen verursachen Erbrechen und Aufstossen.

Aus der offenen Colonfistel entleert sich eine dünne, bräunliche Flüssigkeit in sehr geringer Menge. Sie ist etwa erbsengross.

7. Februar 1901. Pat. sieht blühend aus, Appetit, Stuhlgang normal. Gar keine Beschwerden. Die Colonfistel etwa kleinbohnengross, secernirt sehr wenig zähen Schleim. Die Ileumfistel ist dauernd geschlossen. Abdomen nirgends eine Resistenz zeigend, keine Druckempfindlichkeit.

Auch dieser Fall ist für die Bewerthung der Methode sehr beachtenswerth. Nach den initialen Symptomen zu schliessen, war die Stenose eine hochgradige, was durch den Befund bei der Operation auch bestätigt wurde. Dazu fand sich eine ziemlich ausgebreitete tuberculöse Erkrankung des Darmes. Trotzdem ist der Erfolg ein glänzender, denn Pat. hat alle Beschwerden verloren, isst alles, arbeitet, und der Tumor ist nach einem halben Jahre geschwunden. Wie der Decursus zeigt, hat Pat. auch durch die Secretion keine Beschwerden,

da sich die eine Fistel ganz geschlossen, die andere klein bohnengross ist.

Aus der Operationsgeschichte ist hervorzuheben, dass von den 40 cm ausgeschalteten Ileums 30 cm resecirt wurden, um einerseits etwas Platz zu gewinnen, andererseits die oben erwähnte Strictur zu beseitigen, welche einer Durchspülung und der Secretion des Darmes hinderlich hätte werden können.

9. Fall. (Ausschaltung nach Coecaltuberculose.) Antonie H., 41 Jahre alt, aufgenommen am 22. Februar 1899.

Anamnese: ergiebt hereditär nichts Belastendes. Vor ungefähr 2 Jahren spürte Pat. beim Genusse von schweren Speisen krampfartige Schmerzen im Epigastrium, worauf bald Erbrechen folgte. Im August 1898 bemerkte Pat. ein Grösserwerden des Abdomens und ab und zu stechende Schmerzen in der Ileocoecalgegend. Pat. hielt sich für schwanger, doch wurde Perityphlitis diagnosticirt. Auf ärztliche Anordnung lag Pat. etwa 3 Wochen zu Bette und wurde mit heissen Umschlägen, Senfbädern etc. etc. behandelt. In der Leistengegend zeigte sich bald darauf eine Geschwulst, die nach Jodbehandlung weich wurde „wie Quecksilber". Pat. wurde hierauf an die Klinik Rydygier in Lemberg aufgenommen, woselbst sie am 26. November 1898 operirt wurde, und bis 20. Januar 1899 in Behandlung verblieb. Nach der Operation blieb eine Fistel zurück, aus der sich continuirlich Eiter ergiesst. Da in der letzten Zeit noch Obstipation und heftige Schmerzen beim Stuhlgang auftraten, sucht Pat. die Klinik auf.

Status praesens vom 23. Februar 1899. Kleine, schwächlich gebaute Frau, von blassem Aussehen. Lungen- und Herzbefund normal.

In der Ileocoecalgegend befindet sich eine 12 cm lange, dem Poupartschen Bande parallel verlaufende, einen Querfinger nach innen zu angelegte Operationswunde, die oben gegen 2 cm, unten gegen 4 cm geschlossen ist. In der Zwischenstrecke liegt eine Fistel, aus der sich eine mässige Menge dicklichen, gelben Eiters entleert, und durch welche man mit der Sonde gegen 5 cm tief nach oben und unten gelangen kann. Im Umkreis der Wunde eine derbe Resistenz. Der Tumor ist fast unbeweglich, der Schall darüber tympanitisch gedämpft. Das Abdomen ist sonst normal figurirt, nirgend druckempfindlich. Der rechte Fuss im Hüftgelenk leicht gebeugt.

Operation am 27. Februar 1899. (Ewald.) 12 cm langer, unter dem Nabel beginnender, senkrecht auf die obige Wunde geführter Schnitt. Eröffnung des Peritoneums. Der Tumor gehört dem untersten Ileum, dem Coecum und Colon ascendens an, die durch feste Adhaesionen untereinander und mit der Bauchwand innigst verlöthet sind. Da unter solchen Umständen an eine Resection nicht gedacht werden kann, wird das Ileum im Gesunden abgesetzt und das centrale Ende nach Doyen versorgt. Dann wird derselbe Act am Colon transversum in seinem ersten Drittel wiederholt, und Ileum und Colon mittelst Murphyknopf mit einander in Verbindung gebracht und diese Stelle überdies durch Serosanähte gesichert. Nach Nahtvereinigung der beiden Mesenterialblätter wird die

Anastomose versenkt und die Enden des ausgeschalteten Darmes, das des Colon oben, das des Ileum unten in die Laparatomiewunde eingenäht, diese selbst in 2-Etagennaht geschlossen.

Decursus morbi: Aus der Coecalfistel fliesst etwas faeculenter Eiter hervor, aus den Darmluminis reiner Schleim, später etwas Eiter. Die Laparatomiewunde ist am 8. März per primam verheilt.

Am 17. März wird mit der Durchspülung des ausgeschalteten Darmes begonnen, was successive Eiter, Schleim- und Blutcoagula zu Tage fördert. Am 16. April tritt Obstipation und Meteorismus auf, die sich jedoch auf eine hohe Irrigation hin geben. Die ganze Zeit über bestand hectisches Fieber. Am 29. Mai verlässt Pat. das Spital.

Status exitus: Pat. ist etwas anaemisch, abgemagert. Die beiden Darmöffnungen secerniren mässig, die Coecalfistel ist mit Granulationen bedeckt, die einen schleimigen, eitrigen Belag tragen, leicht bluten. Die Resistenz in der Umgegend ist etwas weicher, die Grösse jedoch gleich wie beim Eintritt.

Pat. schreibt am 10. August 1899. Die Temperatur ist stets hoch, alle Fisteln secerniren viel Eiter, Pat. ist sehr herabgekommen, liegt zu Bette.

Brief vom 5. October 1899. Temp. höchstens 37°, dabei aber grosse Schwäche, gar kein Appetit, Secretion aus den Fisteln sehr stark; die Füsse sind angeschwollen, Pat. liegt constant zu Bette; Urinabgang sehr schwer, öfters Obstipation.

Dem Briefe ihres Gatten vom 2./2 1901 ist zu entnehmen, dass Pat. starke Diarrhoen in letzter Zeit gehabt, die Fisteln sehr stark secernirt, und Pat. am 20. December 1899 verschieden sei.

10. Fall. (Darmausschaltung nach Coecaltuberculose). Josefa O., 26 Jahre alt, Näherin. Aufgenommen am 3. Juni 1899.

Anamnese: Pat. hereditär nicht belastet. Mit 20 Jahren Ausfluss aus dem Genitale, worauf der Arzt Metritis diagnosticirte, und Ausspülungen anordnete. Vor 2 Jahren trat eine Geschwulst in der Leistengegend rechts auf, womit zu gleicher Zeit Schmerzanfälle in kürzeren oder längeren Intervallen, Fieber und Obstipation einhergingen. Die Schmerzen waren kolikartig und von grosser Heftigkeit, welche erst dann nachliessen, wenn Pat. sich heisse Umschläge machte. Seit einem Jahre wird der Tumor sichtlich grösser, die Schmerzen treten öfters auf; jetzt bestehen dieselben seit 6 Wochen, dabei Fieber, Magenbeschwerden, Erbrechen, Stuhl weich und unregelmässig; Appetit sehr gering, grosse Schwäche.

Status praesens vom 4. Juni. Grazil gebautes, abgemagertes, anämisches Mädchen.

Lunge: Verschärftes Inspirium über der linken Spitze, sonst normale Verhältnisse. Herzbefund normal.

Das Abdomen liegt im Thoraxniveau, keine Peristaltik, keine Auftreibung.

Die Palpation ergiebt in der Ileocoecalgegend einen harten, circa gänseeigrossen Tumor, der nach oben zu deutlich begrenzt, nach unten zu sich allmählig verliert. Derselbe ist wenig respiratorisch verschieblich, auf Druck sehr schmerzhaft, von scheinbar glatter Oberfläche.

Vaginalbefund: Introitus mässig weit, gut erhaltene Columnae rugarum. Uterus klein, antefectirt, fast infantil. Linkes Scheidengewölbe und Parametrium weich, linke Adnexe anscheinend normal. Rechts das Ligamentum resistenter, doch ist der untere Pol des Tumors nicht erreichbar, da derselbe wegen starker Spannung der Bauchdecken nicht herabdrückbar ist.

9. Juni bis 20. Juni. Exspectatives Verhalten. — Fieber hectisch, der Tumor scheint periodisch in seiner Grösse zu schwanken.

Operation am 20. Juni 1899 (v. Friedländer). Längsschnitt 10 cm lang am lateralen Rande des Rectus dextr. Eröffnung des Peritoneums. Der Tumor präsentirt sich sofort als dem Coecum angehörig, der durch feste, sehr derbe Adhäsionen sowohl gegen das Peritoneum parietale als auch mit dem Netz verbunden ist. Er ist etwas über mannsfaustgross, die Serosa mit miliaren Knötchen besetzt. Das zuführende Ileum ist etwas dilatirt und hypertrophisch. Mit Rücksicht auf die schweren Symptome, die eine grosse Stenose voraussetzen, wird an die Ausschaltung geschritten. Es wird nach querer Durchtrennung des Ileums und Colons das centrale, resp. periphere Ende nach Doyen verschlossen, und die beiden Enden nach lateraler Apposition mittelst Knopf in Verbindung gesetzt. Diese Anastomose wird nun versenkt, und die Lumina des ausgeschalteten Colons und Ileums, ersteres oben, letzteres unten in die Bauchwand eingenäht und die Laparatomiewunde in 2-Etagennaht verschlossen.

Decursus morbi: Am 22. Juni wurde bereits mit der Durchspülung begonnen. Es entleerten sich Traubenkörner, Hülsen von Hülsenfrüchten, später Eiter. Die Durchspülungen wurden täglich fortgesetzt. die Secretion war stets eine ziemlich starke.

Die Hautwunde heilte per primam, doch bildete sich später ein Nahtabscess, der incidirt wurde und per granulationem ausheilte. Fieber bestand die erste Zeit noch fort, hörte jedoch gegen Ende des Spitalsaufenthaltes der Pat. ganz auf. — Die Beschwerden waren gleich nach der Operation gewichen.

Pat. wurde am 25. September 1899 gebessert entlassen.

16. Juli 1900. Bis April war die Secretion gering, aus der unteren Oeffnung kam stets nur schleimiger, aus der oberen blutig eitriger, sehr übel riechender Inhalt heraus. Der Appetit ist wechselnd, Pat. hat um 5 kg zugenommen. Periodisch aber kommt es zu Anschwellung der rechten Leistengegend, worauf sich unter Fieber und Schmerzen blutigeitrige Massen aus der oberen Fistel entleeren. Dieser Zustand dauert gewöhnlich eine Woche, wonach das Ganze abklingt und Pat. eine bedeutende Erleichterung fühlt. Eine dauernde Geschwulst besteht nicht, die Irrigation von der oberen Fistel gelingt gut, von der unteren überhaupt nicht. Dabei kommt aus der oberen Fistel viel Eiter und Schleim heraus. Wahrscheinlich besteht ein pericoecaler Herd, der ab und zu durchbricht (Ewald).

17. September. Pat. wird wegen einer neuer Bauchbinde aufgenommen. Die Fisteln secerniren wie früher, Schmerzen bestehen nicht, Appetit und Gewicht besser.

31. Januar 1901. Pat. empfindet seit letzter Zeit starke Schmerzen in der Ileocoecalgegend und hat wieder öfters Stuhlverstopfung. Der Tumor scheint etwas grösser, aber weniger druckempfindlich zu sein, die

Fisteln, etwa kronengross, gering prolabirt, secerniren mässig viel schleimigeitriges Sekret. Die Durchspülung gelingt nur von oben und fördert verhältnissmässig wenig Secret zu Tage.

Pat. ist etwas abgemagert, kann sich, da sie Näherin ist, gar nicht schonen. Appetit gering.

Ausgeschaltet: Ileum — Colon ascendens — Flexura hepatica.
(Fall 11, 12, 13, 14.)

11. Fall. (Ausschaltung nach Coecaltuberculose). Stephan P., Fleischhauer, 24 Jahre alt. Aufgenommen am 19. April 1898.

Anamnese ergiebt hereditär nichts Belastendes. Pat. war bis zum Beginne seines jetzigen Leidens stets gesund. Im December 1897 erkrankte Pat. plötzlich mit Kolikschmerzen, Diarrhoen und Erbrechen. Auf ärztliche Behandlung wurde er wieder arbeitsfähig. Mitte Januar 1898 traten dieselben Symptome, aber in etwas geringerer Intensität auf, doch schwoll die Ileocoecalgegend an, es kam zu Fieber, abwechselnd Diarrhoe und Obstipation und endlich zur Fluctuation der Geschwulst. — Nach vorangegangener Probepunction, die Eiter ergab, wurde am 1. März der Abscess incidirt. Da trotz der momentanen Besserung die Koliken, nächtliche Schweisse, Appetitlosigkeit anhielt, Pat. fortwährend fieberte und abmagerte, aus der Fistel sich reichlich Eiter ergoss, liess er sich auf die Klinik aufnehmen.

Status praesens vom 20. April 1898. Sehr blasser, grazil gebauter, abgemagerter Pat.

Ueber der rechten Spitze deutliche Zeichen einer tuberculösen Bronchitis. Herzbefund normal.

In der Ileocoecalgegend, dem Poupart'schen Bande parallel verlaufend, die Operationswunde, aus der sich dünner, bröckeliger Eiter entleert. Die Sondirung führt oben in einen ca. 6 cm langen, aber engen Canal. Die Gegend selbst ist vorgewölbt, das rechte Bein in leichter Beugung, die Streckung ist unmöglich. Die Umgebung der Wunde ist sehr derb, welche Resistenz nach oben bis in die Nabelhöhe reicht, nach links ca. 2 cm vor die Mittellinie. Der Schall darüber ist gedämpft tympanitisch. Am rechten Darmbeinkamm leichtes Oedem.

Die Fistel wurde drainirt und täglich der Verband gewechselt.

Am 29. April 1898 machte Hofrath Albert die Operation. Schnitt etwas links von der Medianlinie, unter dem Processus xyphoideus beginnend, ca. 15 cm lang. Da man gleich nach Eröffnung auf einen durch zahlreiche Adhäsionen an die Bauch- und Beckenwand fixirten Tumor stösst, der dem untersten Ileum, Coecum, Colon ascendens und der Flexura hepatica angehört, wird von jedem Versuche einer Resection abgesehen, und das Colon transversum entsprechend seiner Mitte, das Ileum etwa 30 cm vom Coecum entfernt, durchtrennt, und die beiden gesunden Enden circulär durch Naht vereinigt, während die Lumina des ausgeschalteten Stückes, das des Colon oben, das des Ileums unten, in der Laparatomiewunde eingenäht werden; zwischen beiden wird die Bauchwunde durch 2-Etagennaht geschlossen.

Decursus morbi: Wegen starker Durchtränkung des Verbandes wird gleich am folgenden Tag der Verband gewechselt, am 4. Mai mit

der Durchspülung begonnen. Dabei kommt aus der Eiterfistel sowohl, als auch aus den Darmluminis Eiter und Spülflüssigkeit hervor, woraus hervorgeht, dass die Eiterfistel mit dem Darme communicirte.

Im Laufe der Durchspülungen schloss sich die Eiterfistel ganz, die Darmfisteln secerniren noch immer viel Schleim und Eiter. Das Allgemeinbefinden hat sich bedeutend gebessert, die Stühle, zwar noch etwas diarrhoisch, erfolgen 2 mal des Tages ziemlich regelmässig, Appetit sehr gut.

Pat. wird am 7. Juni gebessert entlassen.

Am 12. Juli stellt sich Pat. wieder vor. Er sieht blühend aus, hat um 5 kg an Gewicht zugenommen, hat wahren Heisshunger. Der Stuhl erfolgt 1—2 mal täglich, der Tumor ist um vieles kleiner, die Secretion aber noch immer sehr bedeutend.

Aus einem Briefe seines Vaters ist zu entnehmen, dass Pat. am 28. December an einer Lungenentzündung gestorben ist.

12. Fall. (Darmausschaltung nach Coecaltuberculose mit Fistelbildung). Franz B., 14 Jahre alt. Aufgenommen am 29. October 1899.

Anamnese: Hereditär ist Pat. nicht belastet. Vor einem Jahre traten bei dem Pat., der bis dahin stets gesund war, Bauchschmerzen auf, die den ganzen Unterleib in gleichem Masse befielen. Der bis dahin normale Stuhl wurde jetzt 2—3 mal täglich als flüssige, grünliche Massen entleert. So bestand der Zustand 4 Monate hindurch. Vor 8 Monaten trat in der Ileocoecalgegend eine Anschwellung auf, die an Grösse immer mehr zunahm, steinhart war, dabei aber auf Druck nur wenig Empfindlichkeit zeigte. Pat. wurde bettlägerig, die Leibschmerzen wurden zwar geringer, dafür trat aber Flatulenz und sehr reichlicher Stuhl auf, der ganz dünnflüssig war. Vor 4 Monaten griff diese Anschwellung auch auf den Oberschenkel über, so dass das rechte Bein gebeugt gehalten werden musste. Ueber der Höhe der Geschwulst war die Haut geröthet, Pat. suchte deshalb einen Arzt auf, der eine Incision machte, worauf sich Eiter in reichlicher Menge entleerte. Hierauf ging die Anschwellung zurück, das Bein konnte wieder gestreckt werden und nach 14 Tagen nahm Pat. den Schulbesuch wieder auf. In der Folge entwickelten sich in der Umgebung der Schnittwunde mehrere Fisteln, aus denen sich, sowie aus der Schnittwunde mässig Eiter entleerte. Vor 3 Wochen bemerkte Pat. zum ersten Male einen Abgang von reichlichem hellgelbem Stuhle durch die Fisteln, seit welcher Zeit er auch fühlt, dass sich oberhalb des Nabels etwas im Bauche aufstellt. Per anum hat er zwar täglich, aber sehr wenig Stuhl, der ziemlich dunkel gefärbt ist. Bei Lageveränderungen merkt er keine Veränderungen des Abfliessens aus den Fisteln. Mit Thieren hatten weder Pat. noch seine Angehörigen etwas zu thun. Husten oder Nachtschweisse bestehen nie.

Status praesens vom 31. October. Entsprechend grosser, aber magerer, blasser Knabe. Herz- und Lungenbefund normal.

Das Niveau des Abdomens ist etwas tiefer als das des Thorax. In der rechten Leistengegend, zu beiden Seiten des Ligamentum Pouparti, befindet sich eine grosse Anzahl grösserer und kleinerer Fisteln, aus denen sich bräunlichgelber, dünnflüssiger Darminhalt entleert. Die Fisteln

haben zum Theil mehr wulstige, zum anderen mehr unterminirte und livid verfärbte Ränder, deren Umgebung bis zur Skrotalwurzel braun bis braunschwarz pigmentirt, über das Niveau erhaben und bretthart infiltrirt ist, ohne irgend welche Druckempfindlichkeit.

In der Tiefe der Ileocoecalgegend tastet man einen wenig beweglichen, derben, nicht empfindlichen Tumor, der sich nach oben innen mit einem dahin convexen Rande begrenzt, und nach oben fast bis zur Nabelhorizontalen, nach innen bis gegen die Linea alba reicht. Gegen die Linea alba ist wegen der harten Infiltration nichts Bestimmtes nachzuweisen. Der Schall über diesen Partien ist gedämpft tympanitisch. Peristaltik wurde nie beobachtet. Per anum erfolgt auffallend wenig Stuhl, und dieser ist hart, doch von normalem Aussehen. — Aus dem durch die Fisteln abfliessendem Stuhle gemachte Präparate weisen keinen Anhaltspunkt für Actinomycose auf.

Operation am 10. November 1899. (Gnesda.) Schnitt 10 cm lang, daumenbreit von der Mittellinie entfernt, durch den Rectus abdominis. Nach Eröffnung des Peritoneums stellt sich Netz ein, das gegen die Ileocoecalgegend adhärent ist. Dieser Strang wird in 3 Theilen abligirt. Entsprechend dem Coecum findet sich ein derber, über mannsfaustgrosser, grobwulstiger, von glatter Serosa überkleideter, nur minimal beweglicher Tumor. Das zu diesem hinführende geblähte und vielleicht etwas hypertrophirte Ileum wird hervorgeholt. Es ist glatt und zeigt keine wesentlichen Veränderungen. An einer Stelle desselben, die sich bequem in den unteren Wundwinkel vorziehen lässt, wird das Ileum durchtrennt und das centrale Ende nach Doyen versorgt. Dasselbe geschieht an einer bequem in den oberen Wundwinkel zu placirenden Stelle des Colon transversum. Nach Versorgung des peripheren Stumpfes nach Doyen wird versucht, Ileum und Colon durch Anlegung eines Murphyknopfes zu vereinigen. Doch da die Schnürnaht durchschneidet, wird die laterale Apposition mit Naht ausgeführt, nachdem das Ileum im Sinne der Peristaltik gedreht worden war. Die freien Ränder der Mesenterialblätter werden durch Naht vereinigt.

Nach Versenkung der Anastomose wird die Bauchwunde geschlossen, nachdem zuvor ausgeschaltetes Colon oben, ausgeschaltetes Ileum unten in den Wundwinkel eingenäht worden waren.

Decursus morbi: Pat. war Anfangs sehr collabirt, es trat heftiger Meteorismus, starke Druckempfindlichkeit, kleiner Puls und Erbrechen auf, so dass man den Pat. bereits für verloren hielt. Auf ein Glycerinklysma kam reichlich Stuhl, worauf sich Pat. sehr erleichtert fühlte.

Pat. bekam Strophantus, heisse Leintücher, Aetherinjectionen, worauf er sich am folgenden Tage sehr erholte.

Alle oben geschilderten Erscheinungen gingen zurück.

Am 14. November wurde wegen Durchnässung des Verbandes dieser gewechselt, und von nun an täglich.

Von da an nimmt das Wohlbefinden des Pat. zusehends zu, Pat. hat täglich ausgiebige Stühle, ist afebril, bekommt am 18. November bereits feste Nahrung.

Am 23. November wird mit der Durchspülung mit lauwarmem Wasser begonnen, doch gelingt diese nicht. Erst beim dritten Versuche am

25. November fliesst das Wasser aus der unteren Fistel ab, wobei enorm viel Schleim, etwas Eiter und endlich einige Kothstückchen sich entleeren.

Pat. empfindet dabei heftige Schmerzen, weint und schluchzt vor Angst, und man wollte bereits den Katheter entfernen, als sich plötzlich eine reichliche Menge Koth entleerte.

Pat. wird nun jeden 2. Tag durchgespült, nimmt bedeutend zu, so dass, wer ihn bei seiner Aufnahme gesehen, ihn kaum wieder erkennen dürfte. Die Beschwerden sind geschwunden. Die Secretion ist sehr gering.

Am 31. December wird Pat. geheilt entlassen. Die untere Darmfistel ist nicht prolabirt, die obere ein wenig. — Keine Verwölbung, die Narbe sufficient. Die Fisteln secerniren sehr wenig; der Tumor ist sich gleich geblieben.

Am 1. Mai 1900 stellt sich Pat. wieder vor; er fühlt sich sehr wohl, kann alles essen, hat keinerlei Beschwerden. Secretion ist sehr gering. Die Gegend über dem Ligamentum Pouparti ist etwas resistenter, doch ist kein Tumor zu tasten, die Druckempfindlichkeit ist sehr gering, alle Fisteln bis auf eine, durch welche die Sonde ca. $^1/_2$ cm tief dringt, geschlossen. Leichtes Keloid der Laparatomiewunde.

Das untere Lumen des ausgeschalteten Darmes zeigt einen bohnengrossen Prolaps der Schleimhaut, während das obere erweitert ist. Körpergewicht 36,10 kg.

10. Februar 1901. Pat. stellt sich wieder vor. Er sieht blühend aus, ist dick geworden, geht in die Schule, läuft Schlittschuh. Körpergewicht 41,5 kg.

Die obere Darmfistel ist etwas prolabirt, etwa Guldengross, secernirt mässig eitrigen Schleim, die untere, erbsengross, fast gar nicht. Aus der Fistula stercoralis fliesst etwas käsiger Eiter ab, die Sonde dringt etwa 2 cm tief ein. Palpation ergiebt einen etwas derben, scheinbar verkleinerten und etwas mobileren Tumor in der Cocalgegend, der sich zu den Fisteln verfolgen lässt. Daselbst auch die Haut etwas härter und gespannter sich anfühlend, doch keine Entzündungserscheinungen. Keine Druckempfindlichkeit, keine Beschwerden irgendwelcher Art; Stuhl normal.

Dieser Fall reiht sich, was den günstigen Erfolg betrifft, würdig dem Falle 7 und 8 an. Patient, der vor der Aufnahme elend und bis auf die Knochen abgezehrt war, wurde, wie im Decursus bereits bemerkt, so gekräftigt entlassen, dass er nicht wiederzuerkennen war. Auch jetzt, wo ich ihn wiederzusehen Gelegenheit hatte, bietet er das Bild der strotzenden Gesundheit.

13. Fall. (Darmausschaltung nach Tuberculosis coeci.) Marie F., Bäuerin, 34 Jahre alt. Aufgenommen am 9. Juni 1900.

Anamnese: Vater und Bruder an einem Lungenleiden gestorben, Mutter lebt und ist gesund. Pat. bis zum Jahre 1899 gesund gewesen. Da traten allmählig dumpfe Schmerzen im rechten Hypochondrium auf, welche bis gegen die Brust hin ausstrahlten. Gleichzeitig trat daselbst eine Geschwulst auf, welche in ihrer Grösse beständig wechselte und auf Druck sehr schmerzhaft war. Damals war der Stuhl regelmässig, und es bestanden keine Koliken. Seit einem halben Jahre zeigen sich

jedoch auch Unregelmässigkeiten im Stuhl, indem oft 3—4 Tage Obstipation besteht, welche nur reichlichem Einnehmen von Laxantien weicht. Ab und zu war der Bauch stark aufgebläht, zu welcher Zeit der Tumor stets an Grösse zunahm. Der Appetit ging ersichtlich zurück, Pat. magerte ab, beim Stuhlgang hatte Pat. das Gefühl, als zwänge sich etwas beim Coecum durch. Nie bestand Fieber, nie Erbrechen.

Status praesens vom 10. Juni 1900. Graziles Individuum, sehr abgemagert, anaemisch. Ueber der ganzen Lunge etwas Bronchitis, besonders in den Spitzen. Herzbefund normal.

Das Abdomen im Niveau des Thorax, die rechte Flanke etwas voller als die linke. Bei der Palpation tastet man eine diffuse Resistenz vom rechten Ligamentum Pouparti bis zur Leber. Auf der rechten Seite ist auch der M. rectus mehr gespannt. Dabei ist diese Gegend druckempfindlich. Die Percussion ergiebt in der ganzen rechten Seite etwas gedämpft tympanitischen Schall. Dabei ist deutliche Dünndarmperistaltik sichtbar. Genital- und Rectalbefund ist negativ.

Stuhl ist angehalten, braun gefärbt, theilweise geformt. Da auch während des Aufenthaltes auf der Klinik die Symptome sehr wechselten, wurden anfangs Dunstumschläge verordnet. Als jedoch diese nichts fruchteten, wurde am 23. Juni 1900 die Operation (v. Friedländer) ausgeführt.

Schnitt am äusseren Rande des Rectus abdominis, vom Nabel nach abwärts, welcher Schnitt später nach oben zu verlängert wurde. Nach Eröffnung des Peritoneums findet man einen, wie man damals annehmen musste, entzündlichen Tumor des Coecums mit nach hinten geschlagenem Proc. vermiformis. Bei dem Versuche diesen abzulösen, stösst man auf einen retroperitonealen Abscess, der später von aussen eröffnet wird. Als zufälligen Befund bei der weiteren Abtastung der Organe tastet man in der Gallenblase Steine, weshalb sofort die Cystotomie angeschlossen wurde, durch welche man 34 Steine entfernte. Nach Verschliessung der Bauchhöhle bis auf die Stelle, welche die Drainage der Gallenblase bildete, wird von der Gegend des Darmbeinkammes aus der Abscess eröffnet, aus dem sich reichlich faeculenter Eiter entleert. Diese Höhle wurde drainirt.

Decursus morbi: Trotz anfänglichen Collapses erholte sich Pat. rasch. Das Secret aus der Abscesshöhle ist ein profuses, doch wird auf geeignete medicamentöse Ausspülungen hin die Secretion immer geringer, die Höhle immer kleiner. Am 13. Juli hat sich die Gallenblasenfistel geschlossen, am 3. August wird Pat., deren Beschwerden sich wesentlich gebessert, mit einer 6 cm tiefen, nur mässig secernirenden Fistel entlassen, mit dem Bedeuten, sich vom Arzte daheim weiter behandeln zu lassen.

Pat. kommt neuerlich am 14. November 1900 zur Aufnahme. Sie fühlte sich die ersten 4 Wochen daheim wohl, hatte guten Appetit, regelmässigen Stuhl, selten Blähungen, ja nahm sogar an Gewicht zu. Aus der Fistel entleerte sich stets Eiter in wechselnder Menge, Husten und Nachtschweisse bestanden nie, wohl etwas Fieber. Doch stellten sich heftige Kolikschmerzen wieder ein, sowie Diarrhoen, weshalb Pat. abermals die Hilfe der Klinik aufsucht.

Status praesens vom 16. November 1900. Beide Lungenspitzen infiltrirt. Die Laparatomienarbe nirgend dehiscirt, linear.

Die Fistel ist 6 cm tief, mit unregelmässigen, theilweise granulirenden Rändern versehen. Es entleert sich etwas schaumiger Eiter, der sehr faeculent riecht. In der Ileocoecalgegend eine leicht verschiebliche, nicht scharf begrenzte Resistenz, die aber nicht druckempfindlich ist.

Operation am 18. November 1900. (Gnesda) Laparatomie in der alten Narbe, 10 cm lang.

Nach Eröffnung des Peritoneums drängt sich sofort Netz vor, das zurückgeschoben wird. Hierauf kommt man auf normale Dünndarmschlingen, welche etwas gebläht sind und dem obersten Ileum angehören. Sie werden weiter nach abwärts gegen das Coecum verfolgt, wobei sich zeigt, dass das untere Ileum etwa 120 cm aufwärts vom Coecum folgendermassen verändert ist. Die Serosa ist an den verschiedensten Stellen verdickt, bläulichroth injicirt, und trägt an diesen Puncten 2—5 qcm grosse Plaques, die aus lauter kleinen grauer Knötchen bestehen. Einzelne dieser Plaques zeigen Neigung zur Bildung von Bindegewebe, und an diesen Stellen ist das Darmlumen verengt. Man kann 8 derartige Stenosen zählen, welche oft bis auf die Hälfte verengt sind. Nur der unmittelbar an das Coecum anschliessende etwa 30 cm lange Theil ist von diesen Veränderungen frei.

Nach Reposition des übrigen Darmes wird etwa 160 cm oberhalb des Coecums das Ileum im Gesunden abgesetzt und einstweilen versorgt. Dann wird, da die tuberculöse Infiltration auch das Colon ascendens mit ergriffen, das Colon transversum nahe der Flexura hepatica durchtrennt und das periphere Ende nach Doyen versorgt. Das Ileum wird hierauf seitlich in das Colon durch Naht implantirt und nun die Anastomose versenkt. Auf diese Weise wurden über 2 Meter Darm und zwar 160 cm Ileum und über 40 cm Dickdarm ausgeschaltet. Die Enden des ausgeschalteten Darmes wurden hierauf in typischer Weise, das Colon oben, das Ileum unten in die Laparatomiewunde eingenäht und die Laparatomiewunde selbst durch 3etagige Naht verschlossen.

Decursus morbi: Am 19. traten noch heftige Koliken und Erbrechen auf, sowie Meteorismus, der sich auf ein eingeführtes Mastdarmrohr hin verlor. Die Fisteln secerniren in den ersten Tagen sehr stark und zwar kommt aus dem Dickdarm Stuhl, aus dem Ileum schleimiger Eiter hervor.

Am 26. werden die Nähte entfernt. Heilung per primam. Am 28. wird mit den Durchspülungen begonnen, wobei der Katheter im Colon 25 cm, im Ileum 10 cm tief eindringt. Dabei entleert sich nichts aus der Fistel vom Abscess.

Pat. hat ziemlichen Appetit, und auf Klysmen normalen Stuhl. Vom 28. an wird jeden 2. Tag durchgespült, wobei ziemlich viel eitriges Secret zu Tage gefördert wird.

Das Gewicht der Pat. beträgt am 28. December 39,1 kg. Am 20. Januar 1901 nur 38 kg.

Am 3. Februar hat Pat. wieder 39 kg, der Appetit normal, Pat. geht schon etwas herum, ist aber noch schwach; die Abscessfistel schliesst

sich fast, die Dünndarmfistel secernirt etwas eitrigen Schleim, die Colonfistel wenig Schleim.

Die Beschwerden haben sich ganz gegeben, der Stuhl ziemlich regelmässig, kein Fieber, keine Kolikschmerzen. Pat. verlässt am 18. Februar 1901 gebessert die Klinik.

Dieser Fall ist deshalb hervorzuheben, weil hier nach den in der Litteratur bekannten Fällen die grösste Länge des Darmes, über 2 Meter, ausgeschaltet wurde.

Sehr auffallend ist der Unterschied zwischen den in der Anamnese angegebenen Beschwerden und dem Befunde bei der ersten Operation, so dass man all' die angeführten Stenosenerscheinungen auf den perityphlitischen Abscess und auf die Cholelithiasis zurückführen musste. Umsomehr überraschte bei der zweiten Operation die über so grosse Darmpartien ausgebreitete, zu acht Stenosen führende tuberculöse Erkrankung, welche in so kurzer Zeit, vom 23. Juni bis 14 November, sich ausgebildet.

14. Fall. (Ausschaltung nach Tuberculosis coeci cum Fistula stercoral.) Franz K., 21 Jahre alt, Feinzeugschmied. Aufgenommen am 15. Mai 1900.

Anamnese: Vater lebt, Mutter starb an Phtise, Schwester leidet an Lymphomata colli. Pat. war stets gesund. Im Jahre 1897 begann sein jetziges Leiden. Es traten Schmerzen in der Ileocoecalgegend auf, Erbrechen, Obstipation. Pat. lag damals im allgemeinen Krankenhause durch 17 Tage, von wo er gebessert entlassen wurde. Erst im Jahre 1898 trat der ganze Symptomencomplex mit grösserer Intensität wieder auf. Pat. kam auf die Klinik Schrötter, von wo er nach 14 Tagen entlassen, ins Wilhelminenspital aufgenommen wurde. Von da an sistirten die Beschwerden überhaupt nicht mehr. In den letzten 6 Wochen traten profuse Diarrhoen auf, ca. 4—5 mal täglich; die Schmerzen nahmen zu und strahlten gegen die Lenden hin aus; damit magerte Pat. ersichtlich ab, so dass er von 56 auf 48 kg herabkam. Zu gleicher Zeit bestanden Fieber und Nachtschweisse.

Status praesens vom 16. Mai 1900. Pat. klein, abgemagert, von graugelblicher Hautfarbe. Ueber der Lunge Zeichen von Bronchitis besonders der Spitzen. Herzbefund normal.

Abdomen etwas unter dem Thoraxniveau stehend, nirgend eine Vorwölbung; über dasselbe laufen von Zeit zu Zeit peristaltische Wellen ab, welche mehr oder weniger deutlich Gurren und Quatschen hören lassen. Palpation ergiebt in der rechten äusseren Unterbauchgegend eine unbestimmte Resistenz, deren Betastung sehr schmerzhaft ist; darüber, in der Gegend des Colon ascendens und der Flexura hepatica, fühlt man deutliches Quatschen.

Zur Zeit der Koliken fühlt Pat. die Schmerzen besonders rechts unten, und von da gegen den Nabel.

Pat. wird wegen der heftigen Diarrhoen mit Opium behandelt, welches aber nicht wirkt. Pat. wird, da infolge der voraussichtlichen Ausdehnung

des Processes eine Operation derzeit nicht ausführbar erscheint, auf die Klinik Nothnagel transferirt.

Während seines Aufenthaltes daselbst vom 11. Juni bis 28. August 1900 tritt auf eine kurze Zeit etwas Besserung ein, bald aber kommen obgenannte Erscheinungen in erhöhtem Maasse zurück; Pat. hat enorme Schmerzen, welche jetzt fast continuirlich werden, er hat das Gefühl, als ob sich die Därme in der Gegend des Coecums aufstellten, täglich erfolgen 6—8 diarrhoische Stühle, Nachtschweisse und Husten sind in den letzten Tagen sehr bedeutend. Pat. wird daher zur Operation rücktransferirt.

Status praesens vom 28. August 1900. Lunge zeigt über allen Partien Bronchitis.

Abdomen unter dem Thoraxniveau; die Resistenz, ungefähr so gross, wie bei der Aufnahme, ist besonders gegen den Darmbeinkamm hin enorm schmerzhaft, woselbst sich die Haut auch etwas geröthet hat und oedematös ist. Bei Eintritt der Peristaltik stellen sich die Därme besonders um den Nabel herum auf und bilden dort eine faustgrosse Geschwulst, welche grosse Schmerzen verursacht, bis sich das Hinderniss im Darme gegeben. Das rechte Bein ist stark im Hüftgelenk gebeugt; actives Strecken ist unmöglich, passives nur unter grossen Schmerzen.

Am 30. August wird (v. Friedländer) auf der Höhe des Darmbeinkammes eingegangen und retroperitoneal eine Abscesshöhle eröffnet, aus der blau verfärbte, fungöse Massen hervorquellen, die ausgekratzt werden. Nachmittags kommt auch etwas Koth aus der Wunde hervor.

Allmählig erweitert sich die Fistel, es kommt zu immer mehr Stuhlabsonderung durch diese, so dass per vias naturales nur wenig Stuhl und Winde sich entleeren, während gleichzeitig die Koliken nachgelassen haben, das Fieber verschwunden ist.

Infolge dessen, und da Pat. sich etwas erholt, wird am 14. October (v. Friedländer) die Operation zur Beseitigung der Fistel vorgenommen.

Längsschnitt durch den rechten M. rectus, ihm parallel, 10 cm lang. Eröffnung des Peritoneums. Im Bereich des hochstehenden Coecums tastet man einen, an der hinteren Bauchwand fixirten Tumor, der etwa apfelgross ist. Die untersten Ileumschlingen stark gebläht, hypertrophisch, die Serosa nahe dem Coecum mit kleinen, weisslichen Knötchen besetzt. Das Colon descendens ist mit plattenförmigen Infiltraten bedeckt, das Colon transversum collabirt, die Serosa glatt.

Da infolge des ausgebreiteten Processes an eine Resection nicht gedacht werden kann, wird an die Ausschaltung geschritten. Das Colon transversum wird durchtrennt und das periphere Ende nach Doyen versorgt. In dieses Colon wird seitlich das centrale Ende des ebenfalls durchtrennten unteren Ileums, das bereits gesund erscheint, durch Naht implantirt. Der Mesenterialschlitz wird durch Nähte verkleinert. Die Enden des ausgeschalteten Darmes werden, das des Colon oben, das des Ileums unten, in den Wundwinkel eingenäht, die Wunde selbst in 2 Etagen vernäht.

Decursus morbi: Pat. hat starkes Erbrechen, Kolikschmerzen in der Gegend der Anastomose.

Am 23. werden die Nähte entfernt; die Lumina der Därme tragen etwas prolabirte Schleimhaut. Die Abscessfistel secernirt etwas stinkenden Eiter. Es wird von heute an täglich von beiden Enden aus durchgespült.

Am 28. verlässt Pat. das Bett, die Beschwerden haben sich ganz gegeben. Pat. hat sehr grossen Appetit, die Durchspülungen werden den ganzen November hindurch fortgesetzt und fördern bisweilen flockigen Eiter zu Tage.

Das Körpergewicht nimmt ziemlich constant zu. Pat. wog am 10. November 43 kg, am 4. December 44,5 kg, am 16. December 47 kg, am 26. December 50 kg.

Die Durchspülungen werden jetzt jeden 2. Tag vorgenommen, in die Lumina werden Jodoformstäbchen eingeführt.

Am 14. Januar 1901 beträgt das Körpergewicht 51 kg; die beiden Lumina secerniren ungleich viel schleimigen Eiter.

Am 6. Februar 1901 verlässt Pat. gebessert die Klinik. Alle Beschwerden sind gewichen, die Fisteln, etwa kronengross, secerniren mässig viel schleimigen Eiter, die Resistenz ist gleichgross geblieben, aber fast gar nicht mehr druckempfindlich. Körpergewicht 53 kg.

Ausgeschaltet: Ileum und Flexura lienalis. (Fall 15.)

15. Fall. (Darmausschaltung wegen Carcinoma colon. descendentis.) Katharina N., 47 Jahre alt, aufgenommen am 21. August 1895.

Anamnese nichts hereditär Belastendes, Pat. hat nie geboren, nie abortirt, Menses stets regelmässig. Jetziges Leiden begann vor 2 Jahren, indem besonders in der linken Bauchhälfte Koliken, verbunden mit Stuhldrang ohne Abgang von Stuhl auftraten, mit wechselnder Dauer, Intensität und wechselndem Einsetzen.

Vor 14 Monaten trat nach Genuss von Bier Erbrechen auf, seit welcher Zeit auch Pat. eine Geschwulst in der linken Bauchseite fühlt. Vor einem Jahre hatte Patientin 2—3 Entleerungen von grossen Mengen schwarzen, geronnenen Blutes per anum, was ein gerufener Arzt als von Haemorrhoiden stammend bezeichnete. Pat. magerte in der letzten Zeit bedeutend ab, hatte geringen Appetit und giebt an, dass sich etwa eine halbe Stunde nach dem Essen die Gedärme um die Geschwulst herum „aufstellen", wobei es auch zu kolikartigen Schmerzen daselbst kommt. Pat. bemerkt auch, dass ab und zu Blut und Schleim mit dem Stuhle abgehen.

Status praesens. Patientin blass, abgemagert, von mittlerem Knochenbau. Lungen, Herz und Harnbefund normal.

Das Abdomen zeigt ausser etwas Flankenmeteorismus links nichts Abnormes; bei der Palpation entsteht eine heftige Peristaltik, deren Centrum in der Flexura linealis liegt. In der Höhe der Nabelhorizontalen und in der verlängerten Mamillarlinie links lässt sich ein beiläufig gänseeigrosser, unregelmässig begrenzter, sehr derber Tumor tasten, dessen Oberfläche unregelmässig höckerig und der auf Druck schmerzhaft ist.

Unter der Bauchwand gelegen, ist er nur gering verschieblich; auf Druck von der Lendengegend nach vorn lässt er sich dahin verwölben, giebt aber nach hinten keinen Anprall.

Der Stuhl ist breiig bis flüssig, dunkelbraun, enthält viel glasigen

Schleim und Blut, letzteres jedoch nur mikroskopisch nachweisbar. Nachdem Pat. durch 4 Tage zur Ruhigstellung des Darmes täglich 20 gtt. Tinct. opii erhalten, wird am 26. August zur Operation (Schnitzler) geschritten.

12 cm langer Schnitt, der Länge nach über die Geschwulst, an welchen später ein senkrecht daraufstehender, etwa 10 cm langer nach aussen zu geführt wird.

Nach Eröffnung des Peritoneums zeigt sich eine, an diese adhärente Netzpartie, welche resecirt wird. Ueber den in der Tiefe liegenden Tumor ziehen Dünndarmschlingen, welche, da sie miteinander verwachsen sind, die Orientirung sehr erschweren. Es wird angenommen, dass der wenig bewegliche Tumor dem Colon descendens angehört, dass aber ausserdem eine Ileumschlinge zu diesem hinzieht und mit ihm verwachsen ist. Da in Folge dieser und anderer Adhaesionen gegen die hintere Bauchwand ein Vorziehen des Darmes und eine Resection ausgeschlossen erscheint, wird an die Ausschaltung geschritten. Es wird zuerst die oben erwähnte, an das Colon angewachsene Ileumschlinge oberhalb und unterhalb der Anwachsungsstelle durchschnitten, die centralen Enden miteinander circulär vernäht und die Enden des angewachsenen Stückes vorläufig abgeklemmt. Das Colon descendens wird unterhalb des Tumors in anscheinend Gesundem durchtrennt, das centrale Ende, welches sehr kurz ist, abgeklemmt, das periphere blind vernäht. Nun wird das Colon transversum herabgezogen und mit dem peripheren Colon descendens-Stück eine laterale Anastomose hergestellt. Nach Versenkung dieser, werden die Lumina der ausgeschalteten Darmpartien durch die Bauchwand nach aussen geleitet und durch Peritonealnähte fixirt. Das Lumen des centralen Colon descendens-Stückes kann wegen seiner Kürze nicht eingenäht werden, sondern wird, mit einem Pean verschlossen vor die Bauchwand gelagert. Zum Schlusse wird noch rechts eine Colostomie gemacht, indem das Colon ascendens vorgezogen und fixirt wird. Dauer der Operation 2½ Stunden. Pat. starb um 7 Uhr Abends.

Obductionsdiagnose: Carcinoma colonis descendentis, welches auf die umliegenden Dünndarmschlingen übergegriffen und perforirt hatte; unterhalb des Carcinomes befindet sich noch ein zweites. Ausgeschaltet wurden 50 cm Colon transversum und descendens und 20 cm Ileum. Die Operationsstellen sind vollkommen reactionslos.

Dass auch hier zweifelsohne die Ausschaltung besser am Platze gewesen als die Resection, erhellt schon aus der Erwägung des Umstandes, dass im Ganzen 70 cm Darm hätten resecirt werden müssen. Es könnte Jemand den Einwand erheben, dass das Schonendste die einfache Colostomie gewesen wäre. Wenn man aber bedenkt, dass vor der Laparotomie über den Sitz der Erkrankung keine klaren Vorstellungen möglich waren, und dass sich nach derselben auch der Dünndarm mit erkrankt zeigte, der heftige Stenosenerscheinungen darbot, so fällt dieser Einwand sofort.

Es wäre höchstens die palliative Behandlung durch Enteroanastomose noch in Frage gekommen, indem man die beiden Ileumschenkel

durch eine Anastomose verbunden und dann bloss einen Anus praeternaturalis angelegt hätte.

Wahrscheinlich hoffte der Operirende aber einen dauernden Erfolg durch die totale Ausschaltung zu erzielen, welche Hoffnung leider fehlschlug.

Ausgeschaltet: Ileum allein. (Fall 16.)

16. Fall. (Fistulae recto-vaginalis et stercoralis abdom. Ausschaltung). Veronika Fr., 33 Jahre alt, Magd. Aufgenommen am 3. Mai 1898.

Anamnese: Wegen Adnexentumor und Parametritis wird an der Klinik Schauta am 18. Mai 1896 ein vaginaler Versuch der totalen Exstirpation des Uterus mit Adnexen gemacht. Derselbe misslingt wegen vollständiger Fixation des Uterus. Deshalb wird die Laparatomie angeschlossen und der überall angewachsene, auch mit dem Darme verlöthete Uterus sammt den Adnexen entfernt. Da ein peritonealer Verschluss in der Vagina nicht zu erzielen war, wird diese drainirt.

Am 2. Juli 1896 geht zum ersten Male Stuhl per vaginam ab, und man kann bei der Spiegeluntersuchung die beiden Darmfisteln mit der Sonde entriren.

Deshalb wird an derselben Klinik am 24. October 1896 eine neuerliche Laparatomie gemacht, mit grosser Mühe die fistulöse Darmschlinge aufgesucht und die Fisteln verschlossen. Dabei wurde durch einen falschen Scheerenschlag das Rectum unten im Douglas eröffnet, aber wieder sorgfältig vernäht.

Trotzdem entleerte sich Koth per vaginam, und in der Laparatomiewunde etablirte sich ebenfalls eine Fistel, aus der sich Winde entleerten. Pat. wurde nun nach wiederholten Anfrischungen dieser Fistel, die sich endlich schloss, am 9. Mai 1897 entlassen.

Am 2. October 1897 wurde Pat. nun abermals auf die Klinik Schauta aufgenommen, nachdem sich die Bauchfistel abermals geöffnet und stets aus der Vagina Koth entleert hatte.

Status praesens vom 4. October 1897. Mittelgross, ziemlich gut genährtes Mädchen, von grazilem Knochenbau. Herz und Lungenbefund normal.

Das Abdomen ist vom Nabel zur Symphyse von einem Narbengewebe durchzogen, in dessen unterem Drittel eine Dünndarmfistel etablirt ist, welche durch eine federnde Pelotte verschlossen gehalten wird. Aus dieser Fistel entleert sich ausser Dünndarminhalt auf Druck auch etwas Eiter. Mit der Sonde kann man am medialen unteren Rande etwa 3 cm tief hineingelangen. Auch ist die Umgebung der Fistel auf Druck sehr empfindlich. Aus der Vagina geht dünner Koth und Winde ab. Injicirt man per Rectum Flüssigkeit, so fliesst diese in kürzester Zeit fast gleichzeitig aus der Vagina und der Bauchfistel heraus. Man kann am Abdomen deutliche Peristaltik wahrnehmen, Pat. ist hartnäckig obstipirt.

Pat. hatte nun bisweilen keinen Stuhl per anum, es floss bald Speisebrei bei den Fisteln heraus, bald secernirten die Fisteln fast gar nichts.

So zog sich der Zustand hin, weshalb Pat. behufs Abhilfe am 3. Mai 1898 auf unsere Klinik transferirt wurde.

Hier bot sich obiger Status praesens dar: Die Mohnprobe, welche angestellt wurde, blieb negativ, die Kohlenpulverprobe fiel positiv aus, indem schon nach einer Stunde Pulver aus der Fistel herauskam. Aber erst nach 7 Stunden kam die Hauptmasse des Pulvers aus der Fistel heraus. Durch die Vaginalfistel kam überhaupt kein Pulver heraus.

Am 18. Juni 1898 wird zur Beseitigung der Kothfistel und der ziemlich heftigen Stenosenbeschwerden die Operation (v. Friedländer) gemacht.

Schnitt nicht in der alten Narbe, 2—3 cm nach links zu von dieser, ihr parallel, 8 cm lang. Eröffnung des Peritoneums.

Der Darm, der sich vordrängt, ist Dünndarm, derselbe ist mit dem Netz und gegen die Fistel hin mit der Bauchwand sowohl als mit anderen Schlingen in Pseudomembranen und Stränge von Netzgewebe eingewachsen, so dass eine Orientirung nicht möglich ist. Man versucht daher die Fistel zu umschneiden, was jedoch an den breiten Darmadhaesionen daselbst scheitert. Man verlängert daher den Hautschnitt nach oben, und eventrirt nach Lösung zahlreicher Adhäsionen den Darm, worauf sich folgendes Bild darbietet. Oben das Convolut des eventrirten Darmes, unten in der Abdominalhöhle das Convolut der um die Fistel fixirten Schlingen. Aus dem oberen zieht eine Schlinge links zum unteren, während aus diesem rechts eine zum Coecum zieht. Es wird, da man erstere als die zuführende, letztere als die abführende, zugleich unterste Ileumschlinge ansehen muss, zwischen beiden eine Verbindung mittelst Murphyknopf hergestellt, nachdem zuvor beide tumorwärts durchtrennt worden waren. Da eine Communication mit der Aussenwelt durch die Fistel gegeben und damit der Abfluss des Secretes gesichert erscheint, wird jeder Darmstumpf für sich nach Doyen verschlossen und versenkt. Nach Reponirung des eventrirten Darmes wird die Bauchwunde in 2 Etagen vernäht.

Decursus morbi: Die Wunde heilt per primam aus. Die Stenosenerscheinungen sind geschwunden, es erfolgen täglich mehrere dünne Stühle. Am 23. Juni tritt wieder Dünndarminhalt aus der Abdominalfistel aus, dessen Menge unverändert ist, wie vor der Operation.

Am 27. Juli, nach 39 Tagen geht der Knopf ab.

Am 20. September wird folgender Befund erhoben: Das in die Bauchwand eingeheilte Darmstück führt in ein Cavum, das mit der Vagina einerseits und dem Rectum andererseits in Verbindung steht. In der Vagina ist die Fistel ganz oben, im vorderen Scheidengewölbe, im Rectum an der vorderen Wand, etwa 12 cm ober dem Anus zu finden.

Am 30. September wird von v. Friedländer vom Pararectalschnitt aus das ausgeschaltete Darmstück durch Auskratzen der Mucosa zur Verödung vorbereitet, die Vaginalfistel angefrischt und exact verschlossen. Wegen Verwachsung des ausgeschalteten Darmes mit der Harnblase an deren hinterer Wand, muss von dem Verschlusse der Dünndarmrectalfistel abgestanden werden. Es ergoss sich kurz nach der Operation nichts aus der Vagina, später kam doch etwas Stuhl zum Vorschein; die Abdominalfistel secernirt ziemlich viel.

Am 12. December 1898 ergab die Untersuchung, dass die Vaginalfistel geschlossen sei, doch secernirt die Abdominalfistel ziemlich viel.

Am 22. Januar 1899 macht v. Friedländer den Versuch, die Abdominalfistel zu schliessen, indem er trachtet, die ausgeschalteten Darmschlingen ihrer Schleimhaut zu berauben, was erst nach Resection eines 15 cm langen Darmstückes gelingt.

Die Höhle wird austamponirt.

Nachdem bis zum 27. Januar kein Koth aufgetreten war, kommt eine grosse Menge durch die Stelle der Bauchfistel, aber auch per vaginam heraus, welcher Zustand mit mannigfachen Intermissionen so fort besteht bis zum 4. Juli.

Operation (v. Friedländer): Es wird nach Kraske das Steissbein enucleirt und das Kreuzbein zum Theile resecirt, das Rectum, dessen Ablösung der schwieligen Verwachsungen wegen sehr schwer gelingt, bis hoch hinauf freigelegt. Da aber infolge der Schwielenbildung eine Orientirung unmöglich ist, wird die Höhle tamponirt, die Wunde durch Naht provisorisch verschlossen und Pat. in Rückenlage gebracht. Nach Laparatomie wird die in ihrem unteren Antheile gegen die Fistel zu fixirte Flexura sigmoidea oberhalb dieser Stelle durchtrennt, und das periphere Stück exstirpirt. Nach Verschluss der Bauchhöhle und Drainage wird die Pat. abermals umgelagert, und nun hinten in der provisorisch versorgten Wundhöhle der Rest der Flexur in den Anus eingenäht.

Trotz dieser eingreifenden über 3 Stunden dauernden Operation erholt sich Pat. rasch, rückwärts fliesst Stuhl ab, doch kommt kurze Zeit darauf wieder Stuhl per vaginam und Schleim durch die Abdominalfistel.

Am 2. September 1899 bietet sich folgender Zustand dar: Im Bereiche der ehemaligen Dünndarmfistel prolabirt die Schleimhaut, und die Sonde dringt etwa 8 cm tief ein. Die Kraskewunde stellt vom Anus bis zum Kreuzbein einen granulirenden Spalt dar, die Vagina ist in einen 8 cm langen, blind endigenden Sack verwandelt, von dessen hinterer Wand eine spaltförmige 2 cm breite Fistel gegen die sacrale Wunde führt. Der in den Anus eingeführte Finger constatirt eine oberhalb des Analringes liegende, circuläre Strictur.

Es wird daher mit Bougirung begonnen, welche continuirlich bis zum Austritte der Pat. fortgesetzt wird.

6. März 1900. Status exitus: Vom Processus xhyphoideus bis zur Symphyse eine strahlige, unten flächenhaft sich ausbreitende Narbe, in deren unterem Antheile eine hellergrosse, von prolabirter Schleimhaut bedeckte Fistel liegt. Dieselbe entleert für gewöhnlich serös-eitrige Flüssigkeit, sehr häufig auch Flatus, manchmal auch Koth. Parallel zu dieser Narbe links eine etwa 14 cm lange zweite Narbe, die eine gelblich belegte, hirsekorngrosse Fistel trägt, aus welcher sich seröser Eiter ergiesst.

Die Palpation ergiebt zwischen den beiden Narben eine undeutliche etwas druckempfindliche Resistenz. Sonst nichts Abnormes.

Von der Mitte des Kreuzbeins bis zum Anus zieht eine, in den oberen Antheilen callöse, am Kreuzbein fixirte Narbe. Im unteren Abschnitte besteht eine breite, bis in den, rückwärts gespaltenen Anus hineinreichende Lippenfistel des Rectums, welche oberhalb des Sphincter ext. eine von Schleimhaut bekleidete, bleistiftdicke Rectovaginalfistel erkennen lässt. Der Zugang zum Rectum ist stenosirt (Bougie Nr. 5 passirt). Die Continenz ist gleich Null. Aus der Vagina entleert sich viel Koth und

Winde. Dieselbe endet blindsackförmig, im hinteren Antheile eine spaltförmige Fistel.

Folgende Zeichnung stellt den Befund zur Zeit des Status exitus schematisch dar:

Fig. 5.

a Rectalöffnung.
b Fistula recto vaginalis.
c Communication zwischen Rectum und Vagina, resp. ausgeschaltete Darmschlinge (wahrscheinlich, aber nicht sicher nachweisbar).
d Fistel zur linksseitigen Laparotomiewunde.
e Ausgeschaltetes Darmstück mit Fistel.

5. Februar 1901. Pat. befindet sich nicht wohl, wie einem Briefe zu entnehmen ist. Die Fisteln secerniren viel Koth und schleimigen Eiter, Pat. ist sehr herabgekommen, schwach und liegt grösstentheils zu Bett.

Dieser Fall ist vor Allem deshalb bemerkenswerth, weil Patientin trotz der vielen und eingreifenden Operationen sich doch stets wieder erholte, dann aber, weil die Krankengeschichte zeigt, mit welcher Hartnäckigkeit Fisteln des Darmes recidiviren.

Gleichzeitig ist dies der einzige auf der Klinik behandelte Fall, bei dem eine totale Versenkung der beiden Enden des ausgeschalteten Darmes vorgenommen wurde, und wo nur die Fistel als Communication mit der Aussenwelt bestand. Ich möchte auf den Fall noch weiter unten zu sprechen kommen.

Von diesen 34 Fällen, 18 partiellen und 16 totalen Ausschaltungen starben direct an den Folgen der Operation 7, und zwar 6 Patienten, bei denen die partielle, 1 Patient, bei dem die totale Ausschaltung gemacht wurde. An indirecten Folgen der Operation und anderweitigen Erkrankungen starben, soweit mir über das Schicksal der Patienten etwas bekannt ist, 2 Patienten nach partieller, 4 Patienten nach totaler Darmausschaltung.

Von den 7 Patienten erlagen 4 einer Pneumonie in Folge protrahirter Narkose, nachdem sie schon vor der Operation an Bronchitis gelitten; dreimal finden wir die Perforationsperitonitis als Todesursache.

Was das Alter anlangt, waren es fast durchweg Leute in jüngeren und mittleren Jahren, bloss 2 Patienten waren über 50 Jahre.

Auf das Geschlecht vertheilt sich die Anzahl ganz gleich, indem 17 Männer und 17 Weiber operirt wurden.

Was nun die der Erkrankung zu Grunde liegenden Leiden betrifft, so findet man fast stets Erkrankungen des Coecums und der angrenzenden Darmpartien des Dünn- und Dickdarmes. Nur wenige Fälle sind zu verzeichnen, bei denen Erkrankungen anderer Darmpartien die Indication zur Ausschaltung gaben, und da vorzüglich nur zur partiellen. Unter den 18 partiellen Ausschaltungen sind 12, unter den 16 totalen Ausschaltungen ebenfalls 12 Erkrankungen des Coecums zu verzeichnen. Die übrigen sind Neoplasmen an anderen Darmpartien, bei denen, der Stenosenerscheinungen halber, bei Unmöglichkeit der Resection, die Ausschaltung vorgenommen wurde. Wenn man die Anamnese der einzelnen Fälle und den Status praesens betrachtet, so ergiebt sich, dass die Coecalerkrankungen fast durchweg solche schwerer Art sind. Sie bestehen meist schon geraume Zeit, 1, 2, ja im Falle 2 (part. Aussch.) schon 18 Jahre, und treten fast stets unter demselben Bilde auf, wenn auch fast in jedem Falle Varianten desselben zu verzeichnen sind.

Stets finden wir aber die ganze Kette der Stenosenerscheinungen sich im Laufe der Zeit einstellen. Vom ersten Uebelsein bis zu den heftigsten Koliken sich steigernd, kündigen die Stuhlbeschwerden, Obstipation mit Diarrhoe abwechselnd, ein schweres Darmleiden an. Erbrechen, Fieber, lebhafte Peristaltik schliessen sich an, dann tritt gewöhnlich ein in seiner Grösse sehr variabler, meist derber, auf Druck schmerzhafter Tumor auf, der wenig oder gar nicht verschieblich ist, und dessen Grenzen sich allmählich in der Tiefe verlieren. In der weitaus grössten Anzahl der Fälle handelte es sich um einen mehr oder weniger chronisch verlaufenden, temporär exacerbirenden Entzündungsprocess in den Darmpartien. Diese Entzündung war gewöhnlich tuberculöser Natur und zeichnete sich besonders durch den Umstand aus, dass sich um die Därme feste Schwielen bildeten, welche zu Verwachsungen der Därme untereinander und mit der Nachbarschaft führten, sodass die Därme oft zu einem Convolut zusammengebacken und breit mit der Basis verlöthet waren. Diese Adhaesionen waren die Ursache, dass sich viele Knickungen und Einschnürungen des Darmes herausbildeten, welche zu oben angeführten Darmstenosen und ihren Folgen führten.

Als deren Folgen muss, abgesehen von den subjectiven, bereits genannten Erscheinungen, insbesondere die Darmperforation und die Bildung von Kothfisteln hervorgehoben werden.

So sehen wir im Falle 3, 12, 13, 14, 16 (tot. Ausschaltungen), wo nach Incision eines perityphlitischen Abscesses eine Kothfistel, im Falle 9 und 11, wo aus demselben Grunde eine Eiterfistel zurückge-

blieben, bei der Operation als Ursache der Perforation Stenosirungen und Knickungen des Darmes, der in wechselnder Ausdehnung und Länge in schwielige Massen eingebettet liegt. Schon v. Eiselsberg hat als das ideale Verfahren gerade bei Fistelbildungen die Resection angegeben, hat aber als Contraindication aufgestellt:

1. ausgedehnte Verwachsungen der Darmpartie mit der Umgebung und der Därme untereinander;

2. die Gefahr, welche bei der Resection in der unvermeidlichen Eröffnung von etwa noch vorhandenen, abgekapselten Abscessen und Einfliessen von Eiter in die Bauchhöhle besteht.

Aber auch die Enteroanastomose ist nach v. Eiselsberg dann allein angezeigt, wenn die Beschwerden, welche der Patient hat, geringe sind, wenn keine Koliken bestanden haben, und die sonstigen Ulcerationen des Darmes gering sind. Denn durch eine Ileocolostomie ist zwar die Stenose behoben, aber der Darm ist doch stets den Laesionen des hereinfliessenden Kothes ausgesetzt, und waren vor der Operation Schmerzen, Koliken, Fieber vorhanden, so ist anzunehmen, dass auch nach vollführter Ileocolostomie diese bestehen bleiben, obzwar bei solchen Fällen gerade die Schmerzen es sind, welche eine Abhilfe erheischen und weswegen der Patient die Operation verlangt. Bei der totalen Ausschaltung wird aber die erkrankte Partie ganz dem reizenden Einfluss der Faeces entzogen, und man kann beobachten, dass die Schmerzen sofort darnach aufhören.

Unsere 5 Fälle wurden alle durch totale Ausschaltung der Heilung zugeführt, da sich bei allen in Folge der starren, schwieligen Adhaesionen, in die das Coecum und die angrenzenden Darmpartien eingebettet waren, die Gefahr eines Einreissens bei etwa versuchter Resection geboten hätte.

Was die Technik anlangt, so wurde in allen Fällen v. Eiselsberg's Weisung befolgt, erstens die Fistel exact zu tamponiren oder zu vernähen, zweitens den Schnitt so weit als möglich von den Fisteln entfernt anzulegen.

In 6 von den 7 Fällen wurde, trotzdem die Fistelöffnungen weit, in drei Fällen sogar mehrere vorhanden waren, nicht centrales und peripheres Ende vernäht und versenkt, sondern beide Darmlumina wurden in die Laparatomiewunde eingenäht.

Es geschah dies in der Erwägung, dass es dann möglich wird, einerseits durch Durchspülungen reinigend und medicamentös auf den ausgeschalteten Darm einzuwirken, andererseits so die Fistel zur Ausheilung zu bringen, um dann später, wenn der Tumor durch Rück-

bildung der Schwielen mobiler geworden, denselben exstirpiren zu können.

Thatsächlich ist aber bis jetzt kein Fall von Kothfisteln für diese Nachbehandlung geeignet gewesen.

Beim 7. Falle wurden die beiden Stümpfe des Darmes vernäht und zwar jeder für sich und verschlossen, so dass nur die Fistel als Communication mit der Aussenwelt zurückblieb. Hier geschah dies in der Erwägung, dass ja der Darm, der nicht krankhaft verändert war, auch nicht krankhafte Producte liefere und daher einer medicamentösen Behandlung nicht bedürfe. Uebrigens wäre es auch für die Patientin nicht angenehm gewesen, neben den bereits vorhandenen noch zwei neue Fisteln zu acquiriren. Es ist dies der Fall 16 der totalen Ausschaltungen.

Wenn wir die Indicationsstellung berücksichtigen, derentwegen zur Ausschaltung geschritten wurde, muss vor allem hervorgehoben werden, dass ausser oben bereits angeführten Fällen meistentheils erst in operatione, wenn der Operirende die Unmöglichkeit der Resection durch den Situs gegeben sah, die Indication zur Ausschaltung gestellt wurde.

Fand man einen durch zahlreiche dickere oder dünnere Adhaesionen an die Bauchwand fixirten Tumor, an den überdies noch eine oder mehrere Darmschlingen adhaerent waren; war die Orientirung wegen dieser Verwachsungen schwierig; fanden sich im Mesenterium oder auf der Serosa Drüsen und Tuberkelknötchen; dehnten sich derartige tuberculöse Infiltrationen auch auf Darmpartien, die nicht mit in den Tumor aufgenommen waren, aus, wurde sogleich zur totalen Ausschaltung geschritten. Nur im Falle 2 und 7 wurde zuerst der Versuch gemacht, den Tumor zu exstirpiren. Erst als es sich zeigte, dass derselbe an die hintere Beckenwand fixirt sei, so dass durch die Resection die Beckengefässe gefährdet würden, und als die Adhaesionen ziemlich heftig bluteten, wurde an die totale Ausschaltung geschritten.

Eine scharfe Unterscheidung, wann eine totale, wann eine partielle Ausschaltung am Platze ist, ist nie gegeben worden und lässt sich auch an der Hand der hier angeführten Fälle nicht geben. Doch kann man sagen, dass dann, wenn die zu Grunde liegende Darmerkrankung nicht zu grosse Dimensionen angenommen, wenn dieselbe entzündlicher Natur ist, eine medicamentöse Einwirkung einen Erfolg verspricht, und der Kranke sich im Allgemeinen so weit wohl befindet, dass die längere Operationsdauer nicht einen zu grossen, schädigenden Einfluss ausübt, wohl die totale Ausschaltung am Platze ist. Bei solchen Fällen aber, wo ein malignes Neoplasma vorliegt, die retroperitonealen und

mesenterialen Drüsen bereits infiltrirt sind, das Neoplasma den Darm ringförmig stricturirt, wirkt die palliative Anlegung einer Enteroanastomose ausgezeichnet, indem die erkrankte Darmpartie durch die Faeces nicht mehr oder wenigstens gering gereizt wird, keine Stenosenerscheinungen mehr bestehen, und so dem Patienten der Rest seines Lebens verhältnissmässig erträglich gestaltet wird.

Vergleichen wir mit diesen Indicationsstellungen die von Salzer gestellten Anzeigen, so finden wir eine völlige Uebereinstimmung mit diesen, wenn auch theilweise Erweiterungen noch hinzugekommen, wie ja auch andere Operateure, deren Indicationen ich bereits eingangs erwähnt, die Summe derselben im Laufe der Zeit wesentlich bereichert.

Im Allgemeinen lässt sich aber sagen, dass fast ausnahmslos die Unmöglichkeit der Resection oder die Gefährlichkeit derselben wegen ausgedehnter Schwielenbildung, Verwachsung mit den Beckengefässen, eventuelle Eröffnung noch vorhandener abgesackter Abscesse den Grund für die Ausschaltung ergeben.

Wenn wir nun fragen, welcher Darm ausgeschaltet wurde, so finden wir unter den 16 totalen Ausschaltungen 16 mal Ileum, 14 mal das Coecum, 16 mal das Colon ascendens ganz oder zum Theile, 2 mal das Colon transversum, 1 mal die Flexura lienalis coli ausgeschaltet. Was die Länge des ausgeschalteten Darmes anlangt, so schwankt dieselbe ungeheuer. Hervorgehoben muss aber werden, dass im Falle 2 von Frank über einen Meter Darm ausgeschaltet wurde, im Falle 13 Gnesda sogar über zwei Meter Darm und zwar 160 cm Ileum und gut 50 cm Dickdarm ausschaltete. Körte giebt an, in seinem Falle, wo er wegen Fistulae stercorales nach Perityphlitis 8 Operationen vornahm, 30 cm Ileum, und Colon bis zur Flexura sigmoidea ausgeschaltet zu haben. Diese Ausschaltung war bis jetzt als die längste bekannt. Dieser Fall ist überflügelt worden durch den Gnesdas, bei dem am meisten ausgeschaltet wurde, umsomehr, als dies in einer Operation geschah, während Körte dies in mehreren Operationen vornahm, und ein genaues Messen daher unmöglich wurde.

In Bezug auf die partiellen Ausschaltungen will ich hervorheben, dass unter den 18 Operationen 7 mal Ileum und Colon ascendens, 6 mal Ileum und Colon transversum verbunden, 2 mal doppelte Anastomosen zwischen Ileum einerseits und Ileum und Ileum und Colon transversum andererseits und je einmal zwischen Colon transversum und Flexura, Colon descendens und Rectum und Ileum angelegt wurden. Was hier die Länge des ausser Verkehr gesetzten Darmes betrifft, so beträgt dieselbe entschieden weniger als die durchschnittliche Länge

einer totalen Ausschaltung, ist in vielen Fällen nur zwischen 2 Schenkeln einer Schlinge angelegt, um eine Knickung auszuschalten.

In Bezug auf die Technik, mit der die Operationen ausgeführt wurden, möchte ich folgendes hervorheben:

Der Schnitt wurde am Orte der Wahl geführt, man machte ihn gewöhnlich 10—14 cm lang, oft wurde er entsprechend verlängert. Selten finden sich zwei Schnitte, die sich unter irgend einem Winkel kreuzen, angegeben.

Nach Eröffnung des Peritoneums wurde zur Orientirung über die Verhältnisse geschritten, wobei öfters der grösste Theil des Darmes eventrirt werden musste. Hatte man sich über Grösse, Lage, Angehörigkeit des Tumors orientirt, dann wurde zur Anlegung der Anastomose nach den allgemein üblichen Methoden und unter den entsprechenden Kautelen geschritten. Wir finden unter den 34 Operationen 24 Fälle, bei welchen die Anastomose durch seitliche Apposition mit Naht, 8 Fälle, bei welchen dieselbe mit dem Murphyknopf, 2, bei welchen die seitliche Implantation des Ileums in das Colon gemacht wurde. Dass die weitaus grösste Mehrzahl der Fälle durch die Naht ausgeführt worden war, hat seinen Grund darin, dass derartig angelegte Anastomosen zuverlässiger sind, und dass der Knopf nur dann ein gutes Resultat liefert, wenn alles exact dabei functionirt. Ist aber die Darmwand brüchig, reisst die Schnürnaht an einer Stelle aus, schliesst der Knopf nicht tadellos, dann ist der Vorzug der Schnelligkeit durch das schlechte Functioniren der Anastomose, eventuell durch Auseinanderweichen der Darmenden weit in den Schatten gestellt.

In den 8 Fällen, wo der Knopf angewendet wurde, war in Folge des Allgemeinbefindens des Patienten eine Beschleunigung der Operation behufs Abkürzung der Narkose wünschenswerth. Als Nahtmaterial war stets Seide verwendet worden.

Diejenigen Fälle, die am Leben geblieben, sprechen ja für sich für die Haltbarkeit der Naht. In 3 Fällen konnte man sich aber auch durch die Autopsie in vivo bei einer zweiten Operation überzeugen, dass die Naht vollständig continent, ja fast gar kein Erkennungszeichen der ehemaligen Naht zurückgeblieben sei.

Es ist dies unter den totalen Ausschaltungen Fall 1 und 6, wo bei ersterem Patienten zur Entfernung des ausgeschalteten Darmes die Laparatomie gemacht wurde, und die ursprüngliche Anastomosenstelle überhaupt nicht mehr aufzufinden war; bei letzterer, wo nach Ileocolostomie eine Ausschaltung gemacht wurde, wobei sich die Anostomose in Adhaesionen eingebettet, vollständig intact zeigte, und als Pat. ein drittes Mal operirt wurde, die Anastomose nur mehr an

einer Furche kenntlich war. Unter den partiellen Ausschaltungen Fall 8, wo nach ausgeführter Ileocolostomie zur Behebung der trotzdem bestehenden Stenosenbeschwerden abermals die Laparatomie gemacht wurde, und sich die ursprüngliche Anastomose ganz in Schwielen eingelagert erwies. Betrachten wir jene Fälle, wo wir uns durch die Obduction von der Haltbarkeit der Naht oder des Knopfes überzeugen konnten, so finden wir unter den 6 partiellen Ausschaltungen 3 Fälle, bei denen die Naht nicht vollkommen sufficient war. Bei Fall 11 bereitete sich die Perforation an der Nahtstelle vor, wodurch bedingt, ist nicht zu eruiren, bei Fall 1 waren beide Anastomosen, die mittelst Knopf angelegt worden waren, auseinander gewichen, bei Fall 14 war eine Perforation möglicherweise durch das Durchschneiden einer Naht herbeigeführt worden. Bei dem einen unter den totalen Ausschaltungen letal abgegangenen Falle (Nr. 15) war die Zeit von der Operation bis zum Tode — etwa 5 Stunden — zu kurz, als dass eine Reaction sich hätte zeigen können. Doch war keine Dehiscenz vorhanden.

Die ausgeschalteten Partien wurden gewöhnlich so versorgt, dass eine proximale und eine distale Fistel angelegt wurde. Dabei nähte man den centralen Stumpf unten, den peripheren oben in den Wundwinkel ein. Der Grund, warum dies derartig gemacht wurde, ist darin zu suchen, dass es nur auf diese Art möglich wird, auf das ausgeschaltete Darmstück in seiner Totalität medicamentös einzuwirken, dass nur so die Secrete dieser Darmpartie durch eine Ausspülung nach aussen geschafft, und, wie die Fälle zeigen, auf diese Weise die ursprünglichen, schädigenden Fremdkörper, wie Kerne, Kothsteine etc. entfernt werden können.

Nur im Falle 5 wurde eine Ausschaltung mit nur einer, und zwar der proximalen Fistel gemacht, doch verblieb die ausgeschaltete Partie mit dem peripheren Antheile in der Continuität des Darmes. Warum, habe ich bereits anschliessend an den Fall erwähnt. Bei Fall 16 wurde, wie bereits erwähnt, die Kothfistel als Communicationsöffnung mit der Aussenwelt bestehen gelassen, und die beiden Darmstümpfe, jeder für sich, verschlossen und versenkt. Ob zwar Thiry und nach ihm Salzer empfohlen, die Lumina des ausgeschalteten Darmes zu verkleinern, um Schleimhautprolapse zu verhindern, so wurde dies bei unseren Fällen doch niemals gemacht, und auch andere Autoren führen niemals, etwas derartiges vorgenommen zu haben, an. Thatsache ist, dass sich fast jedesmal kleine Prolapse bildeten, die aber nie eine besondere Grösse erreichten, und in Folge dessen war es niemals nöthig, wie der Decursus zeigt, Exstirpationen

der Schleimhaut nachträglich vorzunehmen. Wie alle unsere Fälle beweisen, werden die Darmfisteln mit der Zeit kleiner, ja manche schlossen sich ganz spontan. Narath giebt hierfür 2 Factoren als Ursache an: 1) wird der ausgeschaltete Darm, der seiner normalen Function enthoben wurde, als solcher enger, da nach und nach viele Drüsen veröden und die Schleimhaut Bindegewebe eingelagert erhält: 2) ziehen sich naturgemäss die Bauchdecken, in deren Spalt die Lumina eingenäht wurden, etwas zusammen, und so werden diese constringirt. Dass einzelne Fisteln ganz zum Verschlusse kommen, lässt sich wohl so erklären, dass die, nun von keinem Reiz betroffene Schleimhaut Granulationen producirt, welche nach und nach zur Ueberhäutung und Narbenbildung und damit zum Verschlusse der Fistel führen.

Das Secret, das die Fisteln secerniren, wird von den verschiedenen Autoren manchmal sehr genau, manchmal höchst ungenau angegeben; Hochenegg beobachtete faeculente Massen, Wiesinger eitrigen Schleim, andere sprechen von Schleim, oder Darmschleim schlechtweg ohne sich über die Qualität desselben zu äussern.

Bei unseren Fällen war meistens kurz nach der Operation die Secretion mässig; nur in 2 Fällen musste gleich den nächsten Tag wegen Durchnässung der Verband gewechselt werden. Erst, wenn mit der Durchspülung begonnen wurde, entleerten sich grössere Mengen. Fast in jedem Falle finden wir die Angabe, dass sich schleimiger Eiter, der bisweilen bräunlich gefärbt war, ergoss. Die Quantität ist sehr wechselnd, auch bei den einzelnen Fällen zu verschiedenen Zeiten ganz verschieden. Bei Fall 6, 10 und 12 entleerten sich, nachdem schon lange durchgespült worden war, Faeces, Kothsteine, Fruchtkörner und andere Dünndarmcontenta.

Was das spätere Schicksal der Darmfisteln anlangt, ist dieses auch höchst verschieden. Die eine oder die andere Fistel schloss sich, einmal war die Secretion sehr gering, nach einigen Monaten wieder sehr stark; manche Patienten mussten den Verband täglich wechseln, andere langten 14 Tage mit einem Verbande aus. Reichel hat darauf hingewiesen, dass der Dickdarm, dem vor allem die Resorption obliege, wenig, dafür das Jejunum und Ileum, wo während der Verdauung eine sehr bedeutende Darmsaftabsonderung stattfinde, naturgemäss viel Saft producire; danach müssten sich auch im ausgeschalteten Darme die Verhältnisse gestalten. Diese Regel findet sich in unseren Fällen nicht erfüllt. In einzelnen schloss sich die Ileumfistel, in anderen die Colonfistel, einige secernirten aus beiden Fisteln in wechselnder Menge aber continuirlich, bei anderen wieder secernirte bloss die Ileum- oder die Colonfistel. Was die Reizbarkeit des Darmes

betrifft, so reagirte derselbe auf die Durchspülung gewöhnlich durch Secernirung grösserer Mengen von Secret. Kurze Zeit nach der Durchspülung zeigte sich die Secretion besonders lebhaft, so dass man annehmen muss, dass auch der ausgeschaltete Darm auf Reize mit Peristaltik antwortet. Ja im Falle 7 wird angegeben, dass spontan, wahrscheinlich durch Secretansammlung, eine periodische Ausstossung von Eiter und Schleim bei gleichzeitigen heftigen Kolikschmerzen stattfand und im Falle 10 erzählt der Patient, dass es periodisch zur Anschwellung seiner rechten Leistengegend kam, worauf sich unter Fieber und Kolikschmerzen blutig-eitrige Massen aus der Colonfistel entleerten, welcher Zustand ungefähr eine Woche dauerte und wonach Patient bedeutende Erleichterung fühlte.

Die Durchspülungen wurden mit Kal. hypermang. Salicyllösung, leichter Sodalösung, Jodoformglycerin, gewöhnlich aber nur mit lauwarmem Wasser gemacht. Bisweilen kam gleich anfangs das Wasser bei der Gegenöffnung heraus, doch musste öfters 10 bis 20 mal ausgespült werden, bevor von irgend einer Seite die Durchspülung gelang. In 2 Fällen gelang diese überhaupt nicht.

Bei einem einzigen Falle ist die Secretion so gross gewesen, dass Patient die Exstirpation des ausgeschalteten Darmes wünschte; doch spielte auch hier der Factor mit, dass Patientin heirathen wollte. Es ist dies Fall 6; leider erlag Patientin nach erfolgter Exstirpation einer Pneumonie. Sonst beklagte sich kein Patient besonders über die Secretion. Nur Patient Josef M. (Fall 7) fragte an, ob er von der Secretion befreit werden könnte, da der stets feuchte Bauch ihm bei seiner Beschäftigung als Personenzugsconducteur sehr lästig sei und zu Verkühlungen praedisponire.

Der Fälle möchte ich noch Erwähnung thun, wo sich um die Fisteln in Folge mechanischer Laesion durch den Spülungsschlauch oder den etwas wetzenden Verband Ulcera bildeten. Dieselben heilten auf entsprechende therapeutische Massnahmen bald aus, gewöhnlich unter Verkleinerung des Lumens. Das im Falle 3 erwähnte Geschwür um die Fistel ist ein tuberculöses, und durch die Grundkrankheit bedingtes, gewesen.

Narath giebt an, dass die Schleimhaut des ausgeschalteten Darmes vollständig analgetisch sei, so dass man ohne Schmerzempfindung von Seite des Patienten gut Stücke excidiren konnte. Dem widersprechen die Erfahrungen an unseren Patienten, die bei jeder, auch der geringsten mechanischen Laesion, ja beim blossen Durchspülen, wie im Falle 12, heftigste Schmerzensäusserungen von sich gaben. Später allerdings gewöhnten sie sich daran.

Wenn wir nach einem Ueberblick über die 34 Fälle uns fragen, ob der Zweck, den man durch die Operationen erreichen wollte, auch wirklich erfüllt wurde, so kommen wir zu dem Ergebniss, dass dieser in der weitaus grössten Mehrzahl der Fälle, — diejenigen, welche durch den Tod nach der Operation abgingen, abgerechnet —, auch erreicht wurde, wenn auch die Dauer desselben eine sehr wechselnde war.

Denn wie man bei der Theorie der Operation von dem Grundgedanken geleitet wird, durch Ableitung der Faeces von der stenosirten Stelle diesen „freien Weg" zu schaffen, und der stenosirten und vielleicht ulcerirten Darmwand damit die Möglichkeit zu geben, auszuheilen und bei totalen Ausschaltungen der medicamentösen Einwirkung zugänglich zu machen, so sehen wir auch bei manchen Patienten sofort nach der Operation die Stenosenerscheinungen schwinden und nach längerer oder kürzerer Zeit die Allgemeinsymptome sich verlieren.

Der gewöhnliche Erfolg ist der, dass ein bis zwei Tage nach der Operation sich bereits Stuhl einstellt, die Koliken nicht mehr wiederkehren und keine gesteigerte Peristaltik mehr besteht. In weiterer Folge verschwindet das Fieber, der anfangs noch sehr druckempfindliche Tumor wird ganz schmerzfrei, die abgemagerten Patienten nehmen an Gewicht zu, es stellt sich Appetit, oft wahrer Heisshunger ein, so dass man den Patienten als geheilt betrachten kann.

Natürlich sind jene Fälle von vornherein auszunehmen, wo ein malignes Neoplasma die Grundkrankheit bildete, oder wo die tuberculöse Infiltration über einen grossen Theil des Darmes verbreitet ist, sich öfter noch mit Erkrankungen der Lungen combinirt.

Wie Hochenegg durch seinen ersten derartig operirten Fall dargethan, darf man hoffen, dass die Infiltrate in dem durch die totale Ausschaltung ausser Cours gesetzten Darme sich nun resorbiren, und die Schwielen zurückbilden können, und dass sich die Tumoren, ursprünglich in starre Fixationen eingebettet, nun exstirpiren lassen. Thatsächlich hat Hochenegg dies in dem Falle Andreas M. mit günstigem Erfolge gethan. Der von v. Friedländer so behandelte Fall Nr. 6 erlag einer Pneumonie in Folge protrahirter Narkose. 3 Fälle sind zu verzeichnen, wo die erste Operation nicht von Erfolg begleitet war, und man eine zweite folgen lassen musste. Es ist dies Fall 6 (tot. Ausschaltung), wo nach einer Ileocolostomie die Beschwerden nur kurze Zeit cessirten und mit erneuter Kraft eintraten, weshalb dann die totale Ausschaltung vorgenommen wurde; Fall 8 (part. Ausschaltung), wo nach Ileocolostomie die Beschwerden ganz schwanden,

bis sie nach rund 8 Wochen wieder auftraten, weshalb bei Pat. abermals eine Ileocolostomie gemacht wurde; und Fall 16 (totale Ausschaltung), wo zwar nach der Ausschaltung die Stenosenerscheinungen schwanden, aber die Fisteln mit grösserer Hartnäckigkeit wiederkehrten, so dass sich Patient noch 3 Operationen — auch diese ohne wesentlichen Erfolg — unterziehen musste.

Ueber die weiteren Schicksale der Patienten ist hervorzuheben, dass unter den partiellen Ausschaltungen von den 18 Fällen gewiss 3 am Leben sind; von diesen befinden sich 2 ganz wohl, das heisst sie sind arbeitsfähig, 1 befindet sich in häuslicher oder anderweitiger Pflege; von 5 Patienten weiss man seit ungefähr 1 bis 2 Jahren nichts; über ihr weiteres Schicksal konnte nichts in Erfahrung gebracht werden. In der Anstalt befindet sich jetzt noch einer, dessen malignes Neoplasma enorm fortschreitet. In der Anstalt starben, wie bereits erwähnt, 6, 2 erlagen in der Heimat ihrem Leiden ungefähr nach einem halben Jahre.

Von den totalen Ausschaltungen leben gewiss 7, wovon 4 ganz wohl resp. arbeitsfähig sind, während 3 sich in Pflege befinden. Von

Partielle Darmausschaltunge

Nummer	Name	Alter	Geschlecht	Affection	Eintrittsdatum	Tag der Operation	Art der Ausschaltung. Darmpartie? Wie wurde die Anastomose hergestellt?
1	Auguste H. (Fall 10.)	24 J.	W.	Tuberculosis coeci.	18. Juni 1895.	27. Juni 1895.	Letzte freie Ileumschlinge mit Col. transversum durch die Naht.
2	Johann M. (Fall 4.)	41 J.	M.	Tuberculosis coeci.	1. Oct. 1895.	6. Oct. 1895.	Unteres Drittel des Colon ascend. mit unterer Ileumschlinge mit Naht.
3	Andreas J. (Fall 11.)	54 J.	M.	Tuberculosis coeci et Colon. ascend.	17. Juni 1896.	22. Juni 1896.	Unterstes Ileum und Colon transversum durch Naht.
4	Marie B. (Fall 5.)	28 J.	W.	Tuberculosis coeci.	18. Sept. 1896.	23. Sept. 1896.	30 cm vor dem Coecum Ileum mit Colon ascendens durch Naht.
5	Marie H. (Fall 12.)	25 J.	W.	Tuberculosis coeci.	8. März 1897.	22. März 1897.	Unterstes Ileum mit dem rechten Drittel des Col. transversum durch Naht.
6	Adelheid B. (Fall 6.)	18 J.	W.	Tuberculosis coeci.	25. März 1897.	29. März 1897.	Ileum und Colon ascendens je 10 cm v. Tumor entfernt durch Naht.

4 Patienten konnte ich nichts in Erfahrung bringen, 2 starben in der Anstalt, wovon jedoch nur einer an den Folgen der Operation; drei starben daheim, je ein halb bis ein Jahr nach der Operation.

Wenn wir die Obductionsdiagnosen in Betracht ziehen, finden wir neben der momentanen Todesursache Perforationsperitonitis oder Pneumonie, allgemeine Degeneration aller Organe, allgemeinen Marasmus vor. Die tuberculösen Processe sind über grosse Darmpartien ausgebreitet, haben zu Ulcerationen der Darmwand und eventuell zur Perforation geführt. Bei Fall 14 und 15 (part. Ausschaltung) finden sich stricturirende Carcinome im ersteren Falle ein primäres des Darmes, im letzteren ein Carcinom des Pancreas, das auf den Darm übergewuchert und diesen stenosirt. Im Falle 15 tot. Ausschaltung hat wohl die lange Narcose den Tod der Pat. herbeigeführt.

Zum Schlusse möchte ich noch zwei Uebersichtstabellen über die partiellen und totalen Ausschaltungen, die an der Klinik gemacht wurden und deren Krankheitsgeschichten oben citirt wurden, anfügen, und zwar in chronologischer Folge mit jeweiliger Verweisung auf die Nummer des Falles in den Krankengeschichten.

'onologisch geordnet.

Entlassen am		Todesursache, eventuell Sectionsbefund	Späteres Schicksal	Bemerkungen
Gebessert	Gestorben			
—	19. Aug. 1895.	Fistulae perforantes intestini. Degeneratio omnium organor.	—	—
—	—	—	Pat. befindet sich (7. Febr. 1901) sehr wohl.	—
—	30. Juni 1896.	Verkäsende Pneumonie. Stenosen des Coecums u. Colons durch Tbc. ulcera.	—	—
—	—	—	Späteres Schicksal unbekannt.	—
Fortsetzung siehe Ausschaltungen Nr. 7.				—
—	—	—	10. April 1899. Pat. befindet sich wohl.	—

Nummer	Name	Alter	Geschlecht	Affection	Eintrittsdatum	Tag der Operation	Art der Ausschaltung. Darmpartie? Wie wurde die Anastomose hergestellt?
7	Benjamin F. (Fall 7.)	41 J.	M.	Tuberculosis coeci.	4. Mai 1898.	9. Mai 1898.	Unterstes Ileum durch Knopf mit d. Col. ascendens
8	Johann B. (Fall 8.)	27 J.	M.	Tuberculosis coeci.	27. Juli 1899.	29. Juli 1899.	Unteres Ileum durch Knopf mit d. Col. ascendens
9	Marie L. (Fall 1.)	38 J.	W.	Tumor coeci.	21. Sept. 1899.	24. Sept. 1899.	2 Anastomosen im Ileum durch Naht.
9	Marie L. (Fall 1.)	40 J.	W.	Sa. coeci.	3. Nov. 1900.	12. Nov. 1900.	Oberes Ileum mit Colon transversum d. Naht.
10	Alois S. (Fall 2.)	30 J.	M.	Tuberculosis coeci.	8. Dec. 1899.	11. Dec. 1899.	2 Anastomosen: Ileum m. Ileum, Ileum m. Colon transversum, beide mit Knopf.
11	Victor v. R. (Fall 13.)	47 J.	M.	Tbc. (Ca.?) coeci.	28. Dec. 1899.	9. Jan. 1900.	Unterstes Ileum u. Colon transversum mit Naht.
12	August T. (Fall 14.)	48 J.	M.	Ca. flexurae hepaticae.	25. März 1900.	2. April 1900.	Unterstes Ileum mit dem linken Colon transversum Naht.
13	Alexius N. (Fall 15.)	37 J.	M.	Ca. flexurae hepaticae.	27. Juni 1900.	1. Juli 1900.	Vorletzte Ileumschlinge mit linkem Col. transv. d. Naht
14	Franz R. (Fall 16.)	43 J.	M.	Ca. flexurae hepaticae.	28. Aug. 1900.	4. Sept. 1900.	Unterstes Ileum mit dem mittleren Drittel des Colon transv. durch Knopf.
15	Ernestine M. (Fall 17.)	50 J.	W.	Ca. flexurae lienalis.	2. Sept. 1900.	7. Sept. 1900.	Colon transversum mit unterem Antheile d. Flex. sig. durch Naht.
16	Johann W. (Fall 18.)	62 J.	M.	Ca. flexurae sigmoid.	10. Sept. 1900.	12. Oct. 1900.	Oberen Antheil der Flex. sigm. mit dem Rectum durch Naht.
17	Amalia S. (Fall 3.)	45 J.	W.	Ca. flexurae sigmoid.	1. Dec. 1900.	4. Dec. 1900.	Anastomose zwischen Schenkeln des Ileum Naht. — Zugleich ein Anus praeternaturalis.
18	Katharina G. (Fall 9.)	22 J.	W.	Narbenstenose d. Coecums und angrenzenden Ileums.	27. Dec. 1900.	14. Jan. 1901.	Ileum (30 cm vor d. Coecum) mit d. Col. ascend. durch Naht.

tlassen am		Todesursache, eventuell Sections-befund	Späteres Schicksal	Bemerkungen
Gebessert	Gestorben			
—	—	—	Späteres Schicksal unbekannt.	—
19. Aug. 1898.	—	—	Gestorben am 19. Dec. 1899.	An der Klinik, infolge Tuberculose der Lungen u. Tbc. ulcera d. Darmes.
24. Oct. 1899.	—	—	Neu aufgenommen am 3. Novbr. 1900.	—
23. Dec. 1900.	—	—	Pat. befindet sich z. Z. im Stephaniespitale.	† am 26. Febr. 1901.
—	20. Decbr. 1899.	Perforationsperitonitis. Lobuläre Pneumonie beider Lungen.	—	—
30. Jan. 1900.	—	—	Pat. am 22. März 1900 an Lungentuberculose gestorben.	—
—	30. April 1900.	Exulcerirtes Ca. d. Flexura hepat. Chron. Enteritis. Allg. Marasmus.	—	—
—	12. Juli 1900.	Stark stricturirendes Ca. d. Flexura hepat. Perforation an der Anastomosenstelle. Metastasen der Leber.	—	Peritonitis offenbar v. der Laparatomiewunde ausgegangen, da die Perforationsstelle verklebt war.
6. Oct. 1900.	—	—	Am. 27. Decbr. 1900 wieder aufgenommen wegen Fortschreitens d. Carcinomwucherung.	Befindet sich noch in der Anstalt.
—	—	—	Späteres Schicksal unbekannt.	—
—	31. Oct. 1900.	Verjauchende Pneumonie beider Lungen. Ca. des Pankreaskopfes mit Uebergreifen auf d. Colon u. d. Leber.	—	Die angelegte Anastomose functionirte tadellos, trotz der relativen Stenose im oberen Rectum.
30. Dec. 1900.	—	—	Späteres Schicksal unbekannt.	—
—	—	—	—	—

Nummer	Name	Alter	Geschlecht	Affection	Eintrittstag	Operationstag	Was wurde ausgeführt
1	Andreas M. (Fall 1.)	35 J.	M.	Tuberculosis coeci.	20. März 1891.	28. Mai 1891.	Unterstes Ileum cum Col. ascendens Anastomose mit Na
2	Adele Sch. (Fall 2.)	25 J.	W.	Tuberculosis coeci.	15. März 1892.	20. März 1892.	70 cm Ileum, Colon ascendens, A mose mit Naht.
3	Katharina N. (Fall 15.)	47 J.	W.	Ca. colon. descend.	21. Aug. 1895.	26. Aug. 1895.	Eine Ileumschlinge die Flexura lienalis stomose mit Naht.
4	Johann B. (Fall 3.)	24 J.	M.	Tuberculosis coeci cum Fist. stercoralis.	13. Febr. 1896.	1. März 1896.	Unterstes Ileum, cum Col. ascendens, stomose d. Naht.
5	Josefa B. (Fall 4.)	19 J.	W.	Tuberculosis coeci.	9. Juli 1896.	29. Juli 1896.	20 cm Ileum, 10 cm ascendens, Anastomose Naht.
6	Ernst H. (Fall 5.)	51 J.	M.	Ca. colonis ascendent. et flexurae hepatic.	19. Nov. 1896.	22. Nov. 1896.	Coecum, Col. ascen Anastomose mit Naht.
7	Marie H. (Fall 6.)	25 J.	W.	Vide part. Ausschaltg. Nr. 5.	20. Mai 1897.	22. Mai 1897.	Das früher partiell geschaltete Darmstück jetzt total ausgeschal Anastom. bereits bestand
8	Josef M. (Fall 7.)	22 J.	M.	Tuberculosis coeci.	7. Febr. 1898.	12. Febr. 1898.	Unterstes Ileum, cum Col. ascendens, stomose d. Naht.
9	Stephan P. (Fall 11).	24 J.	M.	Tuberculosis coeci.	19. April 1898.	29. April 1898.	30 cm Ileum-Coe Colon ascendens — Fl hepatica, Anastom. m.
10	Veronika F. (Fall 16.)	33 J.	W.	Fistulae recto-vaginalis et abdominal. stercoralis.	3. Mai 1898.	18. Juni 1898.	Unbekannt wie Stück Ileum, Anast durch Knopf.
11	Antonia P. (Fall 8.)	11 J.	W.	Tuberculosis coeci.	18. Juni 1898.	19. Juni 1898.	40 cm Ileum, Coe Colon ascendens, mose mit Naht. 30 cm resecirt, Anastomose Knopf.
12	Antonie H. (Fall 9.)	41 J.	W.	Tuberculosis coeci.	22. Febr. 1899.	27. Febr. 1899.	Unterstes Ileum cum Col. ascendens stomose d. Knopf.

...usschaltungen.

Wie wurde das Ausgeschaltete versorgt?	Entlassen am: Geheilt	Gebessert	Gestorben	Todesursache, eventuell Sectionsbefund	Späteres Schicksal	Bemerkungen
Proximale und distale Fistel.	29. Juni 1891.	—	—	—	Pat. später wieder aufgenommen zur Exstirpation.	Ende April in gutem Wohlbefinden entlassen.
Proximale und distale Fistel.	April 1891.	—	—	—	25. Nov. 1899. Pat. befindet sich sehr wohl.	—
2 Ileum- und eine Colon-Fistel.	—	—	26. Aug. 1895.	Lange Narkose. Ca. d. col. descent. mit Perforation.	—	Es wurden 50 cm Colon descendens u. 20 cm Ileum ausgeschaltet.
Proximale und distale Fistel.	—	6. Aug. 1896.	—	—	Späteres Schicksal unbekannt.	—
Proximale und distale Fistel.	—	13. Sept. 1896.	—	—	Späteres Schicksal unbekannt.	—
Proximale und distale Fistel.	—	22. Dec. 1896.	—	—	Gestorben Febr. 1897 unter Inanitionserscheinungen.	Anastomose functionirte bis zuletzt.
Proximale und distale Fistel.	—	11. Juli 1897.	—	—	Wieder aufgenommen am 31. Mai 1898 behufs Exstirpation d. Tumors.	Nach der Operation gestorben an Pneumonie am 5. Juli 1897.
Proximale und distale Fistel.	—	9. März 1897.	—	—	10. Febr. 1901. Pat. befindet sich sehr wohl, nur belästigt die Secretion.	Will sich das ausgeschaltete Darmstück entfernen lassen.
Proximale und distale Fistel.	—	12. Juli 1898.	—	—	Gestorben am 28. December 1898 an Lungenentzündung.	—
Die Stümpfe wurden verschlossen, jeder für sich.	—	6. März 1900.	—	—	5. Febr 1901. Pat. befindet sich zu Bett, Fisteln secerniren viel Koth u. Schleim.	Interessante Krankengeschichte.
Proximale und distale Fistel.	10. Juli 1898.	—	—	—	7. Febr. 1901. Pat. befindet sich ausgezeichnet.	—
Proximale und distale Fistel.	—	29. Mai 1899.	—	—	Gestorben am 20. December 1899 an zunehmendem Marasmus.	—

Nummer	Name	Alter	Geschlecht	Affection	Eintrittstag	Operationstag	Was wurde ausgesch
13	Josefa O. (Fall 10.)	26 J.	W.	Tuberculosis coeci.	3. Juni 1899.	20. Juni 1899.	Unterstes Ileum, cum, Theil des Col. dens, Anastomose d. K
14	Franz B. (Fall 12.)	14 J.	M.	Tuberculosis coeci cum Fist. stercoral.	29. Oct. 1899.	10. Nov. 1899.	Unterstes Ileum, cum. Colon ascendens, xura hepatica, Anast d. Naht.
15a	Marie F. (Fall 13.)	34 J.	W.	Tuberculosis coeci cum Fist. stercoral.	9. Juni 1900.	23. Juni 1900.	Amputatio processu miformis, Cholecystot
15b	Marie F. (Fall 13.)	34 J.	W.	"	14. Nov. 1900.	18. Nov. 1900.	160 cm Ileum, Coe Colon ascendens u. Fle hepatic. In Summa 2 m. Anastomose mit seitliche Implantation.
16	Franz K. (Fall 14.)	21	M.	"	15. Mai 1900.	14. Oct. 1900.	Unterstes Ileum, cum, Colon ascendens, xura hepatica. Seit plantation durch Naht

Literatur.

Abbé, Robert, New York med. Record. XLI. 14. April 1892.
Albert, Lehrbuch der Chirurgie. Wien 1885. III. Bd. S. 395.
Ashton, Philadelphia Report. April 9, 1892. Cit. in Virchow.
v. Baracz, Wiener klin. Wochenschrift. 1895. 28. S. 507. — Centralbl. f. Chir. 1894. 27. S. 617. — Ebenda. 1894. 43. S. 1056. — Ebenda. 1897. 13. — Archiv f. klin. Chirurgie. Bd. LVIII. 1899.
Bier, Archiv f. klin. Chirurgie. 1895. Bd. XLIX. S. 762. — Münchener med. Wochenschrift. 1895. 51. S. 1197.
Chaput, De l'enteroanastomose etc. Archives générales de Medecine. 1891. p. 543.
Comte, Revue médicale de la Suisse romande, 1889, p. 580. Citirt bei Chaput.
Conrath, Beiträge zur klin. Chirurgie. Bd. XXI. 1898.
v. Czerny, Archiv f. klin. Chirurgie. Bd. XL. 1890. — Beiträge zur klin. Chir. Bd. VI u. IX.
v. Eiselsberg, Wiener klin. Wochenschrift. 1893. Nr. 8. — Ebenda. 1896. Nr. 12, 13, 14. — Deutsche Zeitschr. f. Chirurgie. L. 1899. — Tubenthal (aus der Klinik Eiselsberg) Deutsche Zeitschrift f. Chirurgie. LI. 1899. — Archiv f. klin. Chirurgie. Bd. LVI.
v. Erlach, Wiener klin. Wochenschrift. 1895. Nr. 24.
Funke, Prager Med. Wochenschrift. 1895. 32, 33.
Frank, Wiener klin. Wochenschr. 1892. Nr. 27.
Gessner, Centralbl. f. Chirurgie. 1896.
v. Hacken, Prager Vierteljahrsschrift. 1863. Bd. II.
v. Hacker, Wiener klin. Wochenschrift. 1888. Nr. 17. — Ebenda. 1892, Nr. 1.
Halsted, New. York. the American Journal of the Med. Sciences. Octob. 1887.

wurde das geschaltete versorgt?	Entlassen am: Geheilt	Gebessert	Gestorben	Todesursache, eventuell Sectionsbefund	Späteres Schicksal	Bemerkungen
imale und ale Fistel.	25. Sept. 1899.	—	—	—	Pat. 31. Jan. 1901 ziemlich gut. Appetit gering.	—
imale und ale Fistel.	31. Dec. 1899.	—	—	—	10. Febr. 1901. Pat. vollkommen wohl, Stercoralfistel noch offen.	—
imale und ale Fistel.	—	18. Febr. 1901.	—	—	Pat. ziemlich erholt, keine Schmerzen, kein Fieber.	Grösste Ausschaltung (über 2 Meter Darm).
imale und ale Fistel.	6. Febr. 1901.	—	—	—	Pat. verlässt die Klinik in sehr gutem Zustande.	—

Hauer, E., Deutsche Zeitschrift f. Heilkunde. Prag 1884. Bd. V.
Helferich, Beilage zum Centralblatt f. Chirurgie. 1890. Nr. 25.
Hochenegg, Wiener klin. Wochenschrift. 1891. Nr. 53. — Ebenda. 1895. Nr. 16, 17, 18.
Hofmeister, Beiträge zur Chirurgie. 1900. Nr. 26.
Hugel, Archiv f. klin. Chirurgie. 1900. Bd. LXII.
Israel, Deutsche med. Wochenschrift. 1896.
Klecki, Wiener klin. Wochenschrift. 1894. Nr. 25.
König, Archiv f. klin. Chirurgie. 1890. Bd. XL. S. 905.
Körte, Deutsche Zeitschrift f. Chirurgie. Bd. XL. — Archiv f. klin. Chirurgie. Bd. XLVIII. Ebend. Bd. LXI. 1900.
Lange, Med. Record. 24. November 1888. Cit. nach Chaput.
Larabrie, Bull. de la soc. de chir. 1892. p. 46.
Lührs, O., Münchener klin. Wochenschrift. Bd. XLIII. 1896.
Ludloff, Mittheilungen a. d. Grenzgeb. der Med. u. Chir. 1898. III. 5.
Marwedel, Beiträge z. klin. Chirurgie. XIII. 1895.
Matlakovski, Deutsche Zeitschrift f. Chirurgie. Bd. XXXIII. 4. u. 5.
Meyer, W., Medical record. 1888. 24.
Mikulicz, Archiv f. klin. Chirurgie. 1889. Bd. XXXIX. 4. — Centralbl. f. Chir. XVIII. Chirurgencongress. 1889. Nr. 29.
Narath, Archiv f. klin. Chirurgie. 1896. Bd. LII.
Obaliński, Centralblatt f. Chirurgie. 1894. Nr. 49. — Ebenda. 1895. Nr. 6. — Ebenda. 1896. Nr. 34. — Wiener med. Presse. 1897. 31, 35.
Payr, E., Wiener klin. Wochenschrift. 1900. Nr. 31.
Prutz, Archiv f. Chirurgie. 1900. Bd. LX.
Rasumovsky, Kasan, Archiv f. klin. Chirurgie. 1895. Bd. L. 4.
Reichel, Centralblatt f. Chirurgie. 1895. Nr. 2.

bis sie nach rund 8 Wochen wieder auftraten, weshalb bei Pat. abermals eine Ileocolostomie gemacht wurde; und Fall 16 (totale Ausschaltung), wo zwar nach der Ausschaltung die Stenosenerscheinungen schwanden, aber die Fisteln mit grösserer Hartnäckigkeit wiederkehrten, so dass sich Patient noch 3 Operationen — auch diese ohne wesentlichen Erfolg — unterziehen musste.

Ueber die weiteren Schicksale der Patienten ist hervorzuheben, dass unter den partiellen Ausschaltungen von den 18 Fällen gewiss 3 am Leben sind; von diesen befinden sich 2 ganz wohl, das heisst sie sind arbeitsfähig, 1 befindet sich in häuslicher oder anderweitiger Pflege; von 5 Patienten weiss man seit ungefähr 1 bis 2 Jahren nichts; über ihr weiteres Schicksal konnte nichts in Erfahrung gebracht werden. In der Anstalt befindet sich jetzt noch einer, dessen malignes Neoplasma enorm fortschreitet. In der Anstalt starben, wie bereits erwähnt, 6, 2 erlagen in der Heimat ihrem Leiden ungefähr nach einem halben Jahre.

Von den totalen Ausschaltungen leben gewiss 7, wovon 4 ganz wohl resp. arbeitsfähig sind, während 3 sich in Pflege befinden. Von

Partielle Darmausschaltungen.

Nummer	Name	Alter	Geschlecht	Affection	Eintrittsdatum	Tag der Operation	Art der Ausschaltung. Darmpartie? Wie wurde die Anastomose hergestellt?
1	Auguste H. (Fall 10.)	24 J.	W.	Tuberculosis coeci.	18. Juni 1895.	27. Juni 1895.	Letzte freie Ileumschlinge mit Col. transversum durch die Naht.
2	Johann M. (Fall 4.)	41 J.	M.	Tuberculosis coeci.	1. Oct. 1895.	6. Oct. 1895.	Unteres Drittel des Colon ascend. mit unterer Ileumschlinge mit Naht.
3	Andreas J. (Fall 11.)	54 J.	M.	Tuberculosis coeci et Colon. ascend.	17. Juni 1896.	22. Juni 1896.	Unterstes Ileum und Colon transversum durch Naht.
4	Marie B. (Fall 5.)	28 J.	W.	Tuberculosis coeci.	18. Sept. 1896.	23. Sept. 1896.	30 cm vor dem Coecum Ileum mit Colon ascendens durch Naht.
5	Marie H. (Fall 12.)	25 J.	W.	Tuberculosis coeci.	8. März 1897.	22. März 1897.	Unterstes Ileum mit dem rechten Drittel des Col. transversum durch Naht.
6	Adelheid B. (Fall 6.)	18 J.	W.	Tuberculosis coeci.	25. März 1897.	29. März 1897.	Ileum und Colon ascendens je 10 cm v. Tumor entfernt durch Naht.

4 Patienten konnte ich nichts in Erfahrung bringen, 2 starben in der Anstalt, wovon jedoch nur einer an den Folgen der Operation; drei starben daheim, je ein halb bis ein Jahr nach der Operation.

Wenn wir die Obductionsdiagnosen in Betracht ziehen, finden wir neben der momentanen Todesursache Perforationsperitonitis oder Pneumonie, allgemeine Degeneration aller Organe, allgemeinen Marasmus vor. Die tuberculösen Processe sind über grosse Darmpartien ausgebreitet, haben zu Ulcerationen der Darmwand und eventuell zur Perforation geführt. Bei Fall 14 und 15 (part. Ausschaltung) finden sich stricturirende Carcinome im ersteren Falle ein primäres des Darmes, im letzteren ein Carcinom des Pancreas, das auf den Darm übergewuchert und diesen stenosirt. Im Falle 15 tot. Ausschaltung hat wohl die lange Narcose den Tod der Pat. herbeigeführt.

Zum Schlusse möchte ich noch zwei Uebersichtstabellen über die partiellen und totalen Ausschaltungen, die an der Klinik gemacht wurden und deren Krankheitsgeschichten oben citirt wurden, anfügen, und zwar in chronologischer Folge mit jeweiliger Verweisung auf die Nummer des Falles in den Krankengeschichten.

hronologisch geordnet.

Entlassen am			Todesursache, eventuell Sectionsbefund	Späteres Schicksal	Bemerkungen
Geheilt	Gebessert	Gestorben			
—	—	19. Aug. 1895.	Fistulae perforantes intestini. Degeneratio omnium organor.	—	—
2. ovbr. 895.	—	—	—	Pat. befindet sich (7. Febr. 1901) sehr wohl.	—
—	—	30. Juni 1896.	Verkäsende Pneumonie. Stenosen des Coecums u. Colons durch Tbc. ulcera.	—	—
13. Oct. 1896.	—	—	—	Späteres Schicksal unbekannt.	—
Fortsetzung siehe Ausschaltungen Nr. 7.					—
1. Mai 897.	—	—	—	10. April 1899. Pat. befindet sich wohl.	—

bis sie nach rund 8 Wochen wieder auftraten, weshalb bei Pat. abermals eine Ileocolostomie gemacht wurde; und Fall 16 (totale Ausschaltung), wo zwar nach der Ausschaltung die Stenosenerscheinungen schwanden, aber die Fisteln mit grösserer Hartnäckigkeit wiederkehrten, so dass sich Patient noch 3 Operationen — auch diese ohne wesentlichen Erfolg — unterziehen musste.

Ueber die weiteren Schicksale der Patienten ist hervorzuheben, dass unter den partiellen Ausschaltungen von den 18 Fällen gewiss 3 am Leben sind; von diesen befinden sich 2 ganz wohl, das heisst sie sind arbeitsfähig, 1 befindet sich in häuslicher oder anderweitiger Pflege; von 5 Patienten weiss man seit ungefähr 1 bis 2 Jahren nichts; über ihr weiteres Schicksal konnte nichts in Erfahrung gebracht werden. In der Anstalt befindet sich jetzt noch einer, dessen malignes Neoplasma enorm fortschreitet. In der Anstalt starben, wie bereits erwähnt, 6, 2 erlagen in der Heimat ihrem Leiden ungefähr nach einem halben Jahre.

Von den totalen Ausschaltungen leben gewiss 7, wovon 4 ganz wohl resp. arbeitsfähig sind, während 3 sich in Pflege befinden. Von

Partielle Darmausschaltungen

Nummer	Name	Alter	Geschlecht	Affection	Eintrittsdatum	Tag der Operation	Art der Ausschaltung. Darmpartie? Wie wurde die Anastomose hergestellt?
1	Auguste H. (Fall 10.)	24 J.	W.	Tuberculosis coeci.	18. Juni 1895.	27. Juni 1895.	Letzte freie Ileumschlinge mit Col. transversum durch die Naht.
2	Johann M. (Fall 4.)	41 J.	M.	Tuberculosis coeci.	1. Oct. 1895.	6. Oct. 1895.	Unteres Drittel des Colon ascend. mit unterer Ileumschlinge mit Naht.
3	Andreas J. (Fall 11.)	54 J.	M.	Tuberculosis coeci et Colon. ascend.	17. Juni 1896.	22. Juni 1896.	Unterstes Ileum und Colon transversum durch Naht.
4	Marie B. (Fall 5.)	28 J.	W.	Tuberculosis coeci.	18. Sept. 1896.	23. Sept. 1896.	30 cm vor dem Coecum Ileum mit Colon ascendens durch Naht.
5	Marie H. (Fall 12.)	25 J.	W.	Tuberculosis coeci.	8. März 1897.	22. März 1897.	Unterstes Ileum mit dem rechten Drittel des Col. transversum durch Naht.
6	Adelheid B. (Fall 6.)	18 J.	W.	Tuberculosis coeci.	25. März 1897.	29. März 1897.	Ileum und Colon ascendens je 10 cm v. Tumor entfernt durch Naht.

Die hierzu nöthige Vorrichtung besteht in folgendem: das Fixationsbrettchen, auf welchem die Hand in Streckstellung der Finger- und Mittelhandfingergelenke festgestellt wird, trägt an seinem distalen Ende einen verschiebbaren, vierkantigen Stab, welcher für gewöhnlich

Fig. 3.

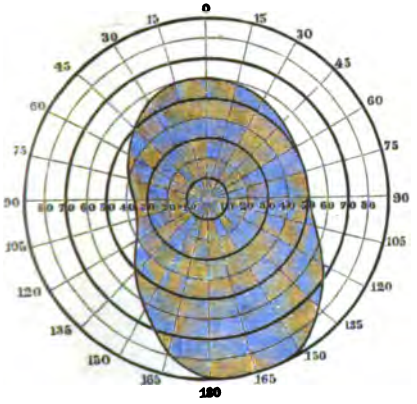

Normales Bewegungsfeld des r. Handgelenkes. 40jähr. Mann.

Fig. 4.

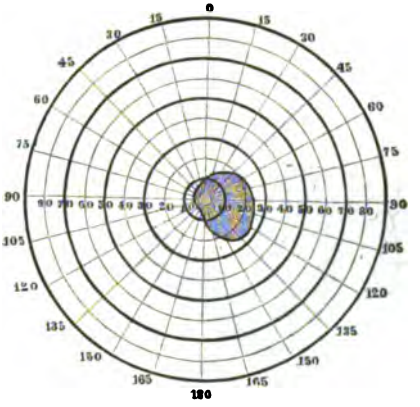

Bewegungsfeld des r. Handgelenkes. Radiusfractur. 36jährige Frau.

Fig. 5.

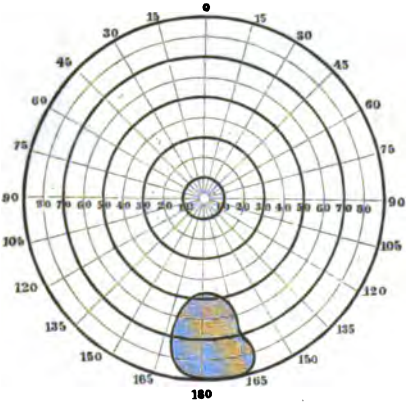

Bewegungsfeld des r. Handgelenkes. Lähmung des N. Radialis (Bleivergiftung). 41jähr. Mann.

als Index dient. Dieser Stab passt genau in ein entsprechendes Loch in der Achse des Perimeterbogens und kann durch Einschieben mit diesem letzteren fest verbunden werden (Fig. 6). Jede Drehung des Vorderarmes wird sich nun auf die Achse des Bogens übertragen

bis sie nach rund 8 Wochen wieder auftraten, weshalb bei Pat. abermals eine Ileocolostomie gemacht wurde; und Fall 16 (totale Ausschaltung), wo zwar nach der Ausschaltung die Stenosenerscheinungen schwanden, aber die Fisteln mit grösserer Hartnäckigkeit wiederkehrten, so dass sich Patient noch 3 Operationen — auch diese ohne wesentlichen Erfolg — unterziehen musste.

Ueber die weiteren Schicksale der Patienten ist hervorzuheben, dass unter den partiellen Ausschaltungen von den 18 Fällen gewiss 3 am Leben sind; von diesen befinden sich 2 ganz wohl, das heisst sie sind arbeitsfähig, 1 befindet sich in häuslicher oder anderweitiger Pflege; von 5 Patienten weiss man seit ungefähr 1 bis 2 Jahren nichts; über ihr weiteres Schicksal konnte nichts in Erfahrung gebracht werden. In der Anstalt befindet sich jetzt noch einer, dessen malignes Neoplasma enorm fortschreitet. In der Anstalt starben, wie bereits erwähnt, 6, 2 erlagen in der Heimat ihrem Leiden ungefähr nach einem halben Jahre.

Von den totalen Ausschaltungen leben gewiss 7, wovon 4 ganz wohl resp. arbeitsfähig sind, während 3 sich in Pflege befinden. Von

Partielle Darmausschaltungen

Nummer	Name	Alter	Geschlecht	Affection	Eintrittsdatum	Tag der Operation	Art der Ausschaltung. Darmpartie? Wie wurde die Anastomose hergestellt?
1	Auguste H. (Fall 10.)	24 J.	W.	Tuberculosis coeci.	18. Juni 1895.	27. Juni 1895.	Letzte freie Ileumschlinge mit Col. transversum durch die Naht.
2	Johann M. (Fall 4.)	41 J.	M.	Tuberculosis coeci.	1. Oct. 1895.	6. Oct. 1895.	Unteres Drittel des Colon ascend. mit unterer Ileumschlinge mit Naht.
3	Andreas J. (Fall 11.)	54 J.	M.	Tuberculosis coeci et Colon. ascend.	17. Juni 1896.	22. Juni 1896.	Unterstes Ileum und Colon transversum durch Naht.
4	Marie B. (Fall 5.)	28 J.	W.	Tuberculosis coeci.	18. Sept. 1896.	23. Sept. 1896.	30 cm vor dem Coecum Ileum mit Colon ascendens durch Naht.
5	Marie H. (Fall 12.)	25 J.	W.	Tuberculosis coeci.	8. März 1897.	22. März 1897.	Unterstes Ileum mit dem rechten Drittel des Col. transversum durch Naht.
6	Adelheid B. (Fall 6.)	18 J.	W.	Tuberculosis coeci.	25. März 1897.	29. März 1897.	Ileum und Colon ascendens je 10 cm v. Tumor entfernt durch Naht.

der Pronation und Supination finden, welche der gewöhnlichen Untersuchung entgangen wären. Und gerade diese Störungen der Rotation sind imstande, bei der Bestimmung der Erwerbseinbusse ausschlaggebend zu sein. Fig. 8 giebt uns die Beeinträchtigung der Bewegungen wieder, an welchen ein älterer College vom Lande infolge eines schiefgeheilten Bruchs beider Vorderarmknochen rechterseits leidet. Das Bewegungsfeld des Handgelenks ist allseitig concentrisch eingeschränkt, dürfte jedoch zur Ausübung der Praxis noch ausreichen. Wenn wir

Fig. 8.

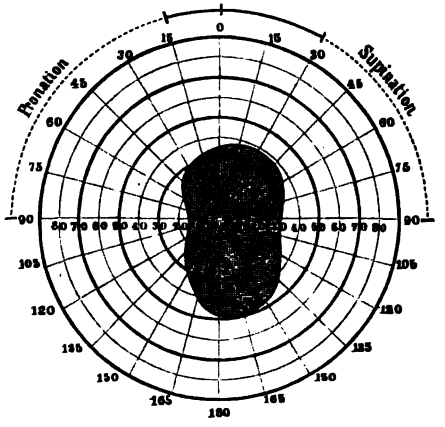

Bewegungsfeld des rechten Handgelenkes bei Fractur beider Vorderarmknochen. Der concentrische Kreisbogen am Rande des Schemas giebt den Grad der Drehbewegung des Vorderarms wieder.

aber die am Rande des Schemas eingezeichnete mangelhafte Drehbewegung des Vorderarms berücksichtigen, so wird uns sofort klar, dass der Collega in der Ausübung seiner Berufspflichten, besonders in der ihm gewohnten geburtshilflichen Thätigkeit bedeutend gehemmt ist. Von der Pronation fehlen 80 Grad, von der Supination 60, es verbleibt somit nur eine Drehung von ca. 40 Graden zur Verfügung, wovon der grössere Theil auf Seite der Pronation.

Allein auch bei gänzlich intactem Bewegungsfelde des Handgelenkes können sich isolirte Hemmungen der Drehbewegungen finden. Ein Mädchen von 9 Jahren fällt auf dem Eise auf die rechte Hand, eine kleine Schmerzhaftigkeit in der Gegend des Proc. styloid. ulnae wird nicht weiter beachtet. In der Folge ist das Kind beim Klavierspiel gehemmt: bei am Leibe anliegendem Ellbogen kann die Hand nicht in die vorschriftsmässige Pronationshaltung gebracht werden. Bei oberflächlicher Untersuchung bei gestrecktem Arme findet sich

nichts Abnormes: sobald jedoch die Messung der Rotation am Perimeter vorgenommen wird, so tritt eine bestimmte Hemmung der Pronation zu Tage. Als Ursache hiervon findet sich eine kleine Verdickung der unteren Ulnaepiphyse, wohl die Folge eines übersehenen Bruchs derselben.

Zum Schluss möchte ich noch auf Fig. 9 hinweisen, welche ein durch faradische Reizung der einzelnen Muskeln erhaltenes Bewegungs-

Fig. 9.

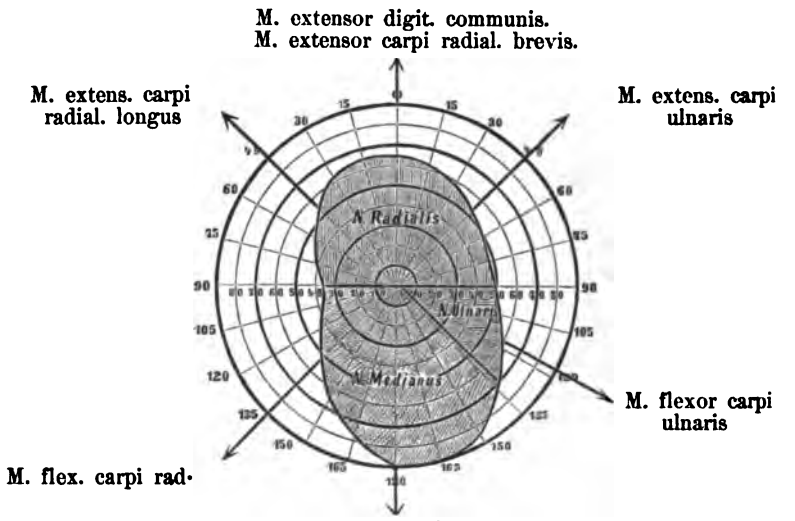

„Faradisches" Bewegungsfeld des rechten Handgelenkes, durch Faradisation der einzelnen Muskeln am Perimeter erhalten. Die Pfeilrichtungen geben die Excursionen der einzelnen am Bewegungsfelde betheiligten Muskeln wieder. Die verschieden schraffirten Segmente des Feldes entsprechen den Innervationsgebieten der 3 Armnerven.

feld der Hand darstellt. Die eine Electrode befand sich auf dem entsprechenden Nerv, die andere brachte nacheinander die einzelnen Muskeln von den motorischen Punkten aus zur Contraction; die jeweiligen Ausschläge wurden sofort auf dem Schema notirt. Auf diese Weise erhält man ein klares Bild der Actionsbezirke der das Handgelenk bewegenden Muskeln resp. Nerven, welches uns die Diagnose von Lähmungen in hohem Grade erleichtert.

Die Perimetrie des Fussgelenkes.

Die normalen Excursionen des Fusses in den vier Hauptrichtungen, der Dorsalflexion, der Plantarflexion, der Supination und

Pronation lassen sich mit grösster Leichtigkeit am Perimeter messen; die durch eine Linie umschriebenen Aussenwerthe der Winkelausschläge ergeben uns wiederum ein deutliches Bild der wichtigsten Bewegungen des Fusses, welche derselbe im Sprunggelenk und in den benachbarten Intertarsalgelenken ausführt. Wieviel sich von der jeweiligen Excursion in einem oder in mehreren Gelenken abspielt, ist dabei nicht ersichtlich und vom praktischen Standpunkt aus auch ohne Belang: wenn wir vom Bewegungsfelde des Fussgelenkes sprechen, so verstehen wir eben darunter die Gesammtheit aller Bewegungen, welche der Fuss bei der Messung ausführen kann. Handelt es sich doch meistens um die praktisch wichtige Vergleichung zwischen rechts und links oder zwischen Excursionsfeldern, welche unter gleichen Bedingungen bei Gesunden und Kranken aufgenommen wurden.

Fig. 10.

Plantarflexion des Fusses.

Um das Bewegungsfeld des Fussgelenks zu zeichnen, liegt der Patient in Rückenlage mit vollständig gestreckten Kniegelenken auf einem Tisch. Das Perimeter wird so an die untere Tischkante herangerückt, dass der Fuss mit der Gegend der Achillessehne auf eine dazu bestimmte Gabel zu liegen kommt (Fig. 10). Der Fuss selbst ist mit einer Sandale versehen, in deren hinteren Drittheil senkrecht zur unteren Fläche ein Zeiger angeschraubt ist.

Steht der Fuss rechtwinklig zum Unterschenkel, so sieht die Spitze des Zeigers gerade auf den Nullpunkt des Perimeterbogens. Jede Bewegung nach oben wird als Dorsalflexion, jede nach unten als Plantarflexion notirt, während die Hebung des inneren Fussrandes (Supination) und die Hebung des äusseren Fussrandes (Pronation) ihre Werthung an dem horizontal gestellten Bogen erhalten. Wünscht man noch eine genauere Messung anzustellen, so kann man natürlich in jedem beliebigen, zwischen dem senkrechten und dem wagrechten liegenden Meridiane Bewegungen ausführen lassen. Für gewöhnlich

wird es jedoch genügen, in den vier Hauptrichtungen die Excursionen aufzunehmen, wenn es sich nicht um ganz besondere Untersuchungen einzelner Muskelgruppen handelt.

Wenn wir nun zu den Fällen übergehen, bei welchen die Aufnahme des Bewegungsfeldes am Fusse von praktischem Werthe scheint, so sind es vor Allem wieder die Folgezustände von Verletzungen, welche typische und rasch orientirende Bilder liefern. Gelenkversteifungen nach Distorsionen, nach Unterschenkelbrüchen und Gelenkfracturen können nach der perimetrischen Methode, ich möchte sagen in die Augen springend, dargestellt werden. Nicht nur für den Arzt, dem sie zur beständigen Controlle dienen, sind diese Bilder wichtig; auch für den Patienten sind solche Untersuchungen von hohem suggestiven Werth. Sobald er ein wirkliches Interesse an der fortschreitenden Besserung hat, so wirken die allmählig sich erweiternden Bewegungsfelder ermunternd auf seinen guten Willen, uns bei der oft schmerzhaften mechanischen Behandlung zu unterstützen.

Fig. 11.

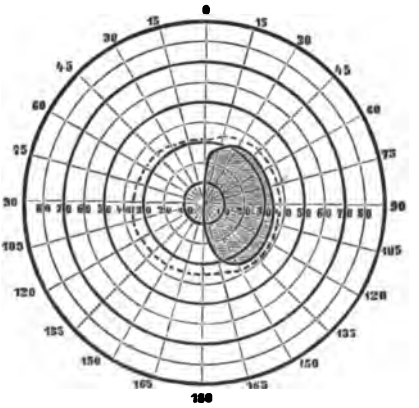

Bewegungsfeld des r. Fussgelenkes. 43jähr. Mann. Unterschenkelfractur. Aufhebung der Supination.

Fig. 12.

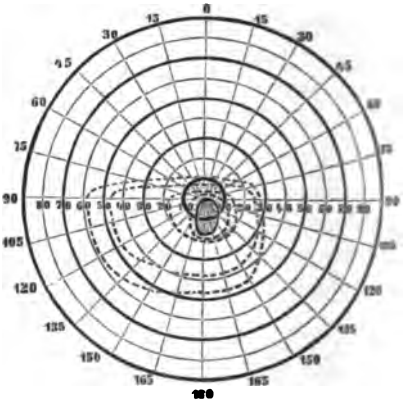

Versteifung des r. Fussgelenkes nach complicirter Gelenkfractur. 40jähriger Mann. Die punctirten Felder geben die allmähliche Besserung im Verlaufe eines halben Jahres wieder.

Unklare Fälle, bei welchen die Klagen des Patienten mit dem geringen objectiven Befund nicht recht stimmen und wo doch Simulation ausgeschlossen erscheint, können oft rasch klar gelegt werden. Fig. 11 ist das Bewegungsfeld bei einem Manne, der 7 Monate nach einer Unterschenkelfractur über typische Plattfussbeschwerden klagte. Die Untersuchung ergab keine Stellungsanomalie, aber am Perimeter

eine vollständige Aufhebung der Supination. In Fig. 12 u. 13 gebe ich noch Beispiele von Bewegungsfeldern nach Verletzungen; die äussere Contour ist jeweilen das Excursionsfeld des gesunden Fusses.

Geradezu unentbehrlich wird uns die perimetrische Methode bei der Behandlung einer zweiten, grossen Gruppe von Leiden, nämlich bei der der paralytischen Fussdeformitäten. Hier liefert uns das Bewegungsfeld in durchaus zuverlässiger und rascher Weise die werthvollsten Aufschlüsse über Localisation der Lähmung, über den Zustand der Antagonisten und über die secundären Veränderungen der Gelenke.

Vorerst schien es mir wichtig, auch am Fuss, wie an der Hand (s. oben), die Actionsbezirke der einzelnen, den Fuss bewegenden Muskeln und Nerven am Perimeter klar zu stellen. Durch faradische Reizung der Muskeln von ihren motorischen Punkten aus gelingt es leicht, an dem auf dem Apparate ruhenden Unterschenkel jeden Muskel isolirt zur Contraction zu bringen und dessen Einfluss auf den Fuss hinsichtlich Grad und Richtung am Bogen und an der Meridianscheibe zu messen. Das auf diese Weise gewonnene faradische Bewegungsfeld, wie ich es kurzweg nennen möchte, ermöglicht uns, bei der Vergleichung mit einem pathologischen Excursionsfelde sofort zu bestimmen, welche Muskeldefecte die Ursache der betreffenden Bewegungshemmung sind (Fig. 14).

Fig. 13.

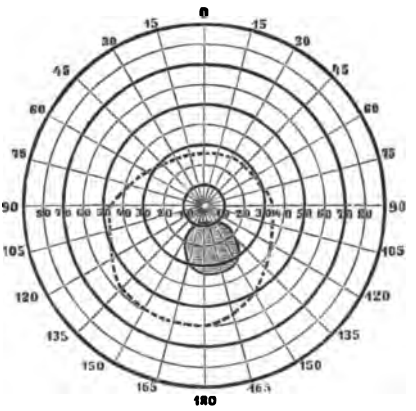

Linksseitiger Spitzfuss nach Quetschung der Wadenmusculatur durch Eisenbahnunfall. 32jähr. Mann.

Nach der oben beschriebenen Methode der Aufnahme des Bewegungsfeldes erhalten wir bei paralytischen Deformitäten Aufschluss über die Function der noch erhaltenen Muskeln, soweit sie die secundäre Schrumpfung der Antagonisten und die Beschaffenheit des Fussgelenkes gestattet. Wir gewinnen also das Excursionsfeld der activen Bewegungen, kürzer das active genannt. Wir wollen jedoch noch mehr erfahren. Ist die Deformität eine fixirte oder lässt sich dieselbe ausgleichen? Ist das Gelenk beweglich geblieben, bei vollständiger oder unvollständiger Lähmung der Muskeln, oder hat sich eine Contractur eingestellt? Auf diese

Fragen giebt uns das „passive“ Excursionsfeld Aufschluss, das wir jeweilen nach dem activen am Perimeter ablesen: wir umfassen den Fuss sammt Sandale mit unserer Hand und führen ihn passiv nach einander, soweit es die Beweglichkeit erlaubt, in die verschiedenen extremen Stellungen. Die auf diese Weise gemessenen Winkelausschläge werden auf das Schema aufgetragen und ergeben nach ihrer Umschreibung durch eine in sich geschlossene Curve die Ausdehnung der passiv möglichen Excursionen.

Fig. 14.

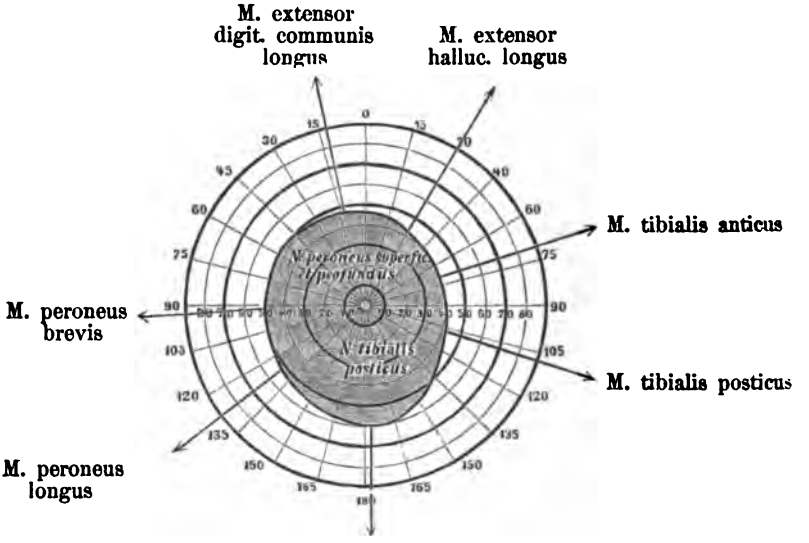

MM. Gastrocnemius, soleus u. plantaris

Faradisches Bewegungsfeld des Fusses.

Während am normalen Fusse sich actives und passives Bewegungsfeld decken sollen, ist die Differenz der beiden in pathologischen Fällen meist eine sehr bedeutende. Da diese Unterschiede aber ausschlaggebend für die Wahl unseres therapeutischen Handelns sind, so gestatte ich mir, an der Hand einiger Fälle näher auf diese Verhältnisse einzugehen.

Fall 1. 35jähriges Fräulein. Pes equinovarus paralyt. Trägt seit Jahren einen Schienenapparat. Trotzdem nimmt die Klumpfussstellung in der letzten Zeit beständig zu, und mit dieser Zunahme vermehren sich auch die Beschwerden. Das Bewegungsfeld des gänzlich difformen Fusses ist activ und passiv auf einen Punkt im inneren unteren Quadranten reducirt. Modellirendes Redressement in Aethernarcose mit nachfolgender subcutaner Durchtrennung der Plantarfascie. Gypsverband. Nachbehandlung

mit Wasserglaskreideverband. Resultat 3 Monate nach der Operation: Fuss plantigrad in rechtwinkliger Stellung fixirt. Das punktförmige Bewegungsfeld (Fig. 15) ist centrirt. Pat. macht in ihrem neuen Schienenstiefel weite Fussmärsche.

Fall 2. Knabe von 13 Jahren. Spitzfuss mit zunehmender Varusstellung, nach schwerer, im 9. Jahre durchgemachter, mit hohem Fieber verlaufender Neuritis. Das Bewegungsfeld ist stark eingeengt nach unten und etwas nach innen verlegt, ergiebt jedoch activ

Fig. 15.

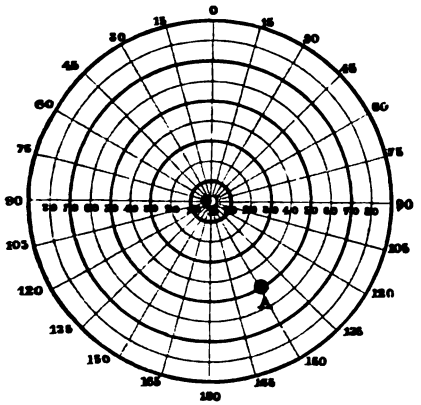

Fixirter, linksseitiger Klumpfuss. Bewegungsfeld auf einen Punkt reducirt. *A* vor, *B* nach dem Redressement.

Fig. 16.

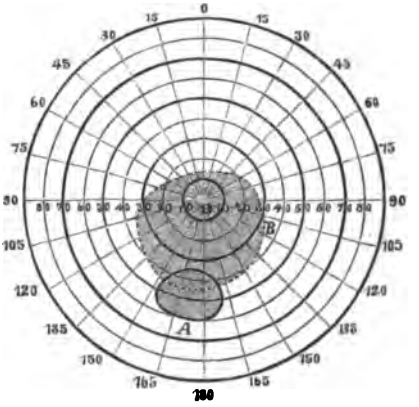

Spitzfuss. Bewegungsfeld *A* vor, *B* nach der Behandlung.

und passiv gleiche Ausdehnung. Der Unterschenkel ist rechts 2,5 cm kürzer als links, die Verkürzung wird jedoch durch den Spitz- und Hohlfuss so übercorrigirt, dass das rechte Kniegelenk in beständiger Beugestellung verharrt. Das Caput tali ragt stark vor, der innere Rand der Plantarfascie ist als straffer Strang in der Fusssohle zu fühlen. In Chloroformnarcose modellirendes Redressement des Fusses, gefolgt von subcutaner Durchtrennung der Plantarfascie und der Achillessehne. Gypsverband in rechtwinkliger Stellung. Die Heilung ist leider complicirt durch einen francstückgrossen Decubitus an der Grosszehenballe, welcher vorzeitigen Verbandwechsel und Verminderung der Correcturstellung erfordert. Trotzdem ist das Schlussresultat ein gutes: Fuss plantigrad in rechtwinkliger Stellung, der Taluskopf ist verschwunden. Das Bewegungsfeld ist in seiner Gesammtheit nach oben gewandert und zeigt sogar einen kleinen Ausschlag nach oben. (Fig. 16.)

Fall 3. S. R., 21 Jahre alt, leidet beidseits in Folge von Kinderlähmung an paralytischen Deformitäten der Füsse. Rechterseits habe ich vor 3 Jahren wegen paralyt. Klumpfusses die Arthrodese des Fussgelenks ausgeführt. Der linke Fuss ist ein vollständig gelähmter pied ballant; sein actives Bewegungsfeld ist auf einen Punkt im

inneren unteren Quadranten zusammengeschrumpft; das passive hingegen zeigt eine erhebliche Ausdehnung nach allen Richtungen. Unter diesen Umständen war auch bei diesem Fusse die Arthrodese der einzige Auskunftsweg, den Fuss tragfähig zu machen. Am 3. Mai 1899 Operation in Aethernarcose und Esmarch'scher Binde. Aeusserer Kocher'scher Bogenschnitt, rasche Decortication des Knorpelüberzuges am Talus mit dem Messer, an den Gelenkflächen der Tibia und des Wadenbeins mit dem scharfen Löffel. Seidennaht der Gelenkkapsel, des äusseren Seitenbandes und der Haut. Airol, Gypsverband. Heilung ohne Fieber

Fig. 17.

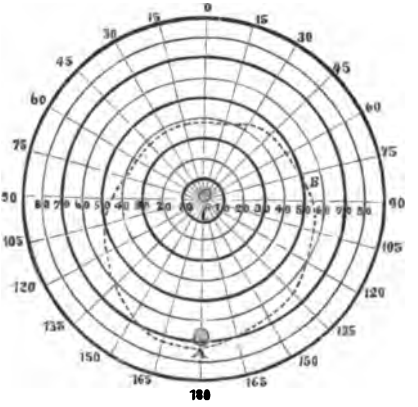

Paralytischer Schlotterfuss. *A* actives, *B* passives Bewegungsfeld, *C* nach der Arthrodese.

Fig. 18.



Bewegungsfeld des linken Fussgelenkes: Pes equinorarus paralyt. mit intactem Extensor hallucis longus (*A*); *B* Bewegungsfeld nach der Sehnenverpflanzung nach Lange.

unter einem Verband in 4 Wochen, nachher abnehmbare Wasserglas-Kreidehülsen, Massage. Vollständige Fixation des Talus, Fuss plantigrad in rechtwinkliger Stellung fixirt. Ausgezeichnet functionelles Resultat trotz beidseitiger Versteifung der Fussgelenke. Pat. geht ausdauernd und arbeitet an der Nähmaschine mit Fussbetrieb. (Fig. 17.)

Fall 4. N., Richard, 7½ Jahre alt. Nach einer fieberhaften Erkrankung im ersten Jahre allmählich zunehmender Pes equinovarus paralyt. mit starkem Hohlfuss. 2—3 Jahre Tragen eines Schienenstiefels, nachher ohne Behandlung. Gang sehr schlecht, starkes Hinken. Am Perimeter steht die Spitze des Index am Rande des inneren unteren Quadranten; von hier aus bewegt sich der Fuss in leicht gebogener Linie bis zur Horizontalen. Die Excursion entspricht dem allein erhaltenen Extensor hallucis, während die übrigen Dorsalflectoren, sowie die Peronaei gelähmt sind. Am 3. October 1900 periostale Sehnenverpflanzung nach Lange in Chloroformnarcose und Esmarch'scher Blutleere. 1. Redressement des Hohlfusses unter subcutaner Durchtrennung der Plantarfascie. 2. Schnitt an der Vorderfläche des Unterschenkels vom oberen Drittel

abwärts über das Fussgelenk und nach aussen bis zur Höhe des Cuboideums. Freilegung der Fussheber, der Grosszehenstrecker schön roth, die Nachbarn gelb-grau, fettig. Abspaltung der äusseren Hälfte der Sehne des Ext. halluc., unterhalb des Fussgelenkes beginnend bis beinahe zum Muskel; Durchziehen des Sehnenstumpfes unter dem Lig. cruciatum hindurch und Einnähen des Stumpfendes in einen von der Oberfläche des Cuboideum halb abgehebelten Periost-Knorpellappen. Bei der extremen Dorsalflexion und Pronation, unter welcher die Verpflanzung stattfindet, ist die intacte innere Hälfte der Grosszehensehne viel zu lang geworden; sie liegt lose und geschlängelt in der Wunde. Deshalb sofortige Verkürzung der Sehnenhälfte unter querer Durchtrennung und Einflechten des unteren Stumpfes in ein Knopfloch des oberen. Die so erreichte Verkürzung beträgt $2^1/_2$—3 cm Knopfnaht der Fascie, fortlaufende Hautnaht (Seide.) 3. Subcutane Tenotomie der sich spannenden Achillessehne. Airol, Gypsverband. Entfernung der Hautnaht am 9. Tage. Wunde p. p. verheilt. Am 15. Tage Entlassung nach Hause im Wasserglas-Kreideverband; Pat geht zu Hause täglich in die Schule. Nach 4 Wochen definitive Verbandabnahme, Massage, Faradisation. Nach 7 Tagen geheilt entlassen. Die perimetrische Untersuchung (v. Fig. 18) ergiebt actives Heben des Fusses um 15 Grad über den Horizont, Pronation von 10 Grad mit Einstellung des neuen Bewegungsfeldes in das Centrum. Die Hebung des äusseren Fussrandes erfolgt prompt unter activer Wirkung des nach aussen verpflanzten Theils des Extensor hallucis. Die innere Hälfte hebt den Fuss und streckt die erste Phalanx der grossen Zehe. Der Gang ist in gewöhnlichem Schnürschuh ausgezeichnet, das Hinken kaum mehr sichtbar.

In diesen vier Fällen, welche ich als Beispiele anführte, ermöglichte uns die Aufnahme der Bewegungsfelder nicht nur die nachträgliche genaue Controlle unserer Heilversuche, sondern sie gab uns auch vor dem operativen Eingriff die wichtigsten Aufschlüsse hinsichtlich der Wahl desselben.

Finden wir das active und das passive Bewegungsfeld nach unten verlagert und auf einen Punkt zusammengeschrumpft (Fall 1, vollständig fixirter paralyt. Klumpfuss), so werden wir den Fuss aufrichten und in der rechtwinkligen Stellung verwachsen lassen.

Ist das Excursionsfeld in toto, wenn auch in verkleinertem Massstabe nach unten abgewichen, wobei jedoch sämmtliche Muskeln active Ausschläge geben, so hoffen wir von einer einfachen Aufrichtung des Fusses unter Rücklagerung der Achillessehne eine Verlegung des gesammten Bewegungsfeldes nach oben (Fall 2.)

Wenn das active Bewegungsfeld = 0, das passive dagegen sehr ausgedehnt ist, so wird, wie in Fall 3 (vollständig gelähmter Fuss), die Arthodese als einziges Hilfsmittel übrig bleiben.

Im 4. Fall ergab die Perimetrie, dass wenigstens einer der drei Dorsalflectoren am Leben geblieben war. Die Sehne dieses Muskels

wurde getheilt und die Hälfte nach dem höchst empfehlenswerthen Vorgehen von Lange in den äusseren Fussrand eingepflanzt.

Die Perimetrie des Fussgelenks beim Plattfuss.

Eine weitere Anwendung der Perimetrie des Fussgelenkes ergab sich bei der Untersuchung und Beurtheilung der Plattfüsse. Hier hilft uns die Perimetrie in durchaus sicherer Weise die verschiedenen Formen und Grade dieser Deformität auseinander zu halten. Wie wichtig das ist, weiss jeder, der sich häufiger mit der Behandlung dieses Leidens abzugeben hat.

Fig. 19.

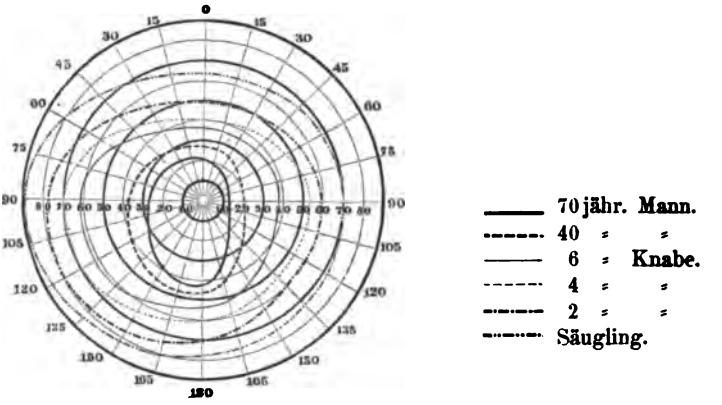

Altersunterschiede der Bewegungsfehler des Fussgelenkes.

Bevor wir auf diese Verhältnisse eingehen, sei es mir gestattet, die Altersunterschiede der Fussgelenksexcursionen zu berühren, weil sie mir die bestehenden Anschauungen über die Entstehung des statischen Plattfusses in besonders augenfälliger Weise zu unterstützen scheinen.

Auf Fig. 19 habe ich versucht, durch Zusammenstellung auf einem Schema uns die Altersunterschiede der Fussgelenksexcursionen klar zu machen. Wohl kein Gelenk zeigt von der Wiege bis zum Grabe eine solche typische, zunehmende Einengung der Beweglichkeit, als das Fussgelenk. Die äusserste Curve giebt uns die bekannte, ausserordentlich ausgedehnte Excursion des Säuglingsfusses wieder: die Supination erreicht ohne Mühe das Maximum von 90 Graden mit entsprechender Ausdehnung in allen übrigen Meridianen. Sofort nach den ersten Gehversuchen nimmt die Beweglichkeit ab, unter dem Einfluss der Belastung und mit der Weiterausbildung der Gelenk-

flächen finden wir fortschreitend engere Excursionen. Nach Abschluss des Knochenwachsthums hält sich das Bewegungsfeld innerhalb der erreichten Grenzen; aber schon im vierten Decennium, bei dem Einen früher, bei dem Anderen später, erscheint die zweite Abnahmeperiode, deren Endresultat uns die innerste Curve, das senile Fussgelenk, veranschaulicht. Selbstverständlich spielen Uebung und Beruf eine grosse Rolle, und eine Balleteuse wird sich auch bis in ein ehrwürdiges Alter hinein ein jugendliches Bewegungsfeld erhalten können.

Es giebt nun eine grosse Zahl von Adolescenten beiderlei Geschlechts, welche noch in den Pubertätsjahren, ja selbst nach vollendetem Knochenwachsthum, durchaus infantile Fussgelenksexcursionen besitzen. Aeusserlich zeichnen sich diese Individuen bekanntlich durch mangelhafte Ausbildung der Wadenmuskulatur aus, ferner dadurch, dass sie die Füsse in Valgusstellung aufsetzen, die Absätze krumm treten und zum Aerger der Mütter das Oberleder ihrer Schuhe an beiden inneren Knöcheln durchscheuern.

Wenn wir dem weiteren Schicksal dieser Plattfusscandidaten mit den „schwachen Enkeln" Stromeyer's nachgehen, so sehen wir, dass die grosse Mehrzahl derselben ausheilt, d. h. unter spontaner Erstarkung ihrer Musculatur oder in schwereren Fällen durch entsprechende Behandlung (Supinationssohle, Massage, Gymnastik) ein normales Bewegungsfeld erlangt. Andere nehmen ihre schwachen Fussgelenke als Angebinde mit hinüber in ein späteres Alter und erkrankten erst dann an Plattfuss, wenn Abnahme der Elasticität sich mit ungünstigen Belastungsverhältnissen vereinigen, rasch eintretende Fettleibigkeit bei beiden Geschlechtern, häufige Schwangerschaften bei Frauen, stehender Lebensberuf (Lehrer und Lehrerinnen, Köchinnen etc.). Immer begünstigend für diesen tardiven Plattfuss wirken bekanntlich Varizen und durchgemachte Phlebitiden.

Eine Minderzahl dieser Fussgelenke erliegt nun schon im Pubertätsalter dem frühzeitigen Kampf ums Dasein und liefert uns das grosse Contingent der statischen Plattfüsse des Jünglingsalters (Kellner, Schlosser etc.).

In diesen Fällen lässt sich nun am Perimeter, ich darf wohl sagen, Schritt für Schritt, die Entwicklung und der Uebergang zum Plattfuss verfolgen. Noch ehe Knochen- oder Gelenkveränderungen zu sehen sind, zeigt das auf seiner inneren Seite eingeschränkte Bewegungsfeld mit grosser Sicherheit die beginnende Insuffizienz der Supinatoren an. Mit dem Manifestwerden der Tarsoptose, d. h. mit dem Sinken des Taluskopfes nach innen und unten und dem Ausweichen des Vorderfusses nach aussen, nimmt die innere

Hälfte des Feldes constant ab, während die äussere noch ihren früheren Umfang beibehält. Schliesslich ist das gesammte Excursionsfeld beim ausgebildeten Plattfuss auf die äussere Hälfte des Schemas gewandert; auch die stärkste active Supinationsanstrengung vermag den Zeiger nicht einmal mehr bis zum Nullpunkt des Perimeterbogens zu bringen. Der Fuss ist dann vollständig nach aussen abgewichen und liegt mit seiner Gesammtheit ausserhalb der Belastungslinie. Entsteht nun durch weiteres Sinken des Taluskopfes und Einbohren desselben in die Planta pedis ein contracter Plattfuss, so finden wir die traurigen Reste des früheren Bewegungsfeldes als Punkt an irgend einer Stelle in der äusseren Hälfte des Schemas verzeichnet.

Es sei mir hier gestattet, kurz über 3 Fälle von contractem, einseitigem Plattfuss zu berichten, welche ich im letzten Jahre in Behandlung hatte. Diese Fälle, welche in der Aetiologie vollständig übereinstimmen, sprechen in ausgezeichneter Weise für die statische Entstehung des Plattfusses, und zwar unter dem Einflusse des Terrains, auf welchem die Steharbeit geleistet wurde.

Alle drei Patienten stammen aus dem benachbarten badischen Markgräflerlande, bei dessen arbeitsamer Bevölkerung es Sitte ist, die jungen Leute schon bei Zeiten beim Rebbau zu verwenden. Zwei meiner Patienten sind Mädchen von 13 und 19 Jahren mit rechtsseitigem contractem Plattfuss, der dritte ist ein Knabe von 14 Jahren mit linksseitigem Pes planus.

Meine Nachforschungen über die Entstehungsweise dieser Plattfüsse ergaben nun, dass die Bodenbearbeitung in den oft steil ansteigenden Rebbergen mit grosser Sicherheit den einseitigen Plattfuss hervorbringen kann. Beim Umhacken des Bodens nämlich, das vom Thale aus nach oben vorgenommen wird, steht der rechte Fuss des Arbeiters beständig vor, der linke nach; diese Fussstellung wird während der ganzen Dauer der beschwerlichen Arbeit beibehalten. Hierbei stellt sich der vordere Fuss, entsprechend der Neigung des Geländes, in hochgradige Pronation, während der hintere in ungefähr gleich starker Supination nachfolgt. Kein Wunder, wenn aus dieser fortgesetzten Belastung des jugendlichen Fusses in ungünstiger Stellung ein rechtsseitiger, schliesslich contracter Plattfuss entsteht. Um meine Annahme zu bekräftigen, diente gerade der dritte Fall mit linksseitigem Ples planus; der Träger desselben erwies sich nämlich als Linkshänder und stellte bei der Arbeit den linken Fuss vor. Alle drei Patienten wurden durch Redressement mit und ohne Narcose, nachfolgendem Gypsverband, gymnastischen

Uebungen und durch Tragen von Plattfusschuhen [1]) arbeitsfähig gemacht. Als Beispiel, wie uns hierbei die Perimetrie das Ergebniss unserer Bemühungen controlliren hilft, gebe ich hier die Aufnahme der Bewegungsfelder vor dem Redressement, nach Abnahme des Gypsverbandes und 7 Monate nach der Operation wieder. (Fig. 20).

Die Perimetrie des Schultergelenkes.

Meine Bemühungen, die Perimetrie der Gelenke weiter auszudehnen, führten mich darauf, auch die Bewegungen im Schultergelenk mit Hülfe des Perimeters zu messen. Hierbei stiess ich sofort auf eine technische Schwierigkeit: gewisse Bewegun-

Fig. 20.



Rechtsseitiger contracter Plattfuss, 14jähr. Mädchen. *A* vor dem Redressement, *B* 7 Monate nach demselben.

Fig. 21.

1) Wenn wir vom Schuster verlangen, „ne sutor supra crepidas", so halte ich es für angemessen, wenn wir die Herstellung der Plattfussschuhe vollständig diesem Fusskünstler überlassen. Zwischen Sohle und Brandsohle liegt vom hinteren Umfange des Absatzes bis zu den Metatarsusköpfchen ein dünnes Stahlblech, um das bekannte Durchdrückén der Sohle dicht vor dem Absatze zu verhüten. In das Innere des Stiefels gelangt die inamovible, vom Schuster aus Kork geschnittene Einlage, welche selbstverständlich der ganzen Länge nach am inneren Fussrande überhöht sein muss. Nur auf diese Weise ist es möglich, den Fuss in die gewünschte Supinationslage zu bringen. Für alle schwereren Fälle fertige ich dem Schuster aus Plastoline ein Modell, nach welchem er die Korksohle zu schneiden hat.

gen des Oberarms, z. B. sagittale Erhebung nach vorn, Hebung nach hinten verlaufen in einem Kreisbogen, der grösser ist, als der Bogen des Apparates. Aus diesem Grunde habe ich an dem einen Ende des Perimeterbogens ein ausziehbares Verlängerungsstück angebracht (vgl. Fig. 21), welches diesen Quadranten um 60 Grade verlängert.

Zur Ausführung der Messung stellen wir das Rotationscentrum des Apparates in die Höhe des Schultergelenkes ein und schrauben an entsprechender Stelle den Kugelstab fest, dessen oberes Ende in

Fig. 22.

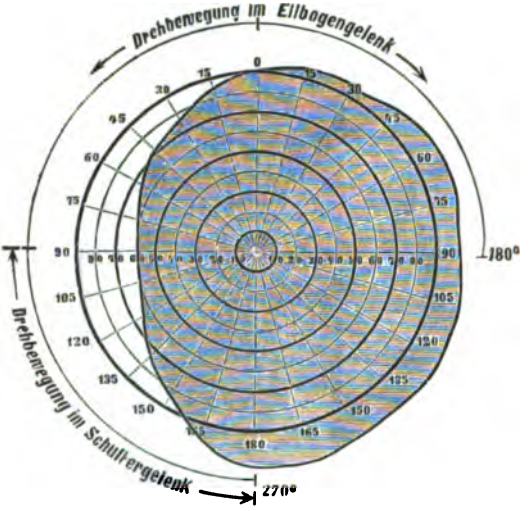

Normales Bewegungsfeld des r. Schultergelenkes, sagittale Stellung des Perimeters.

Fig. 23.

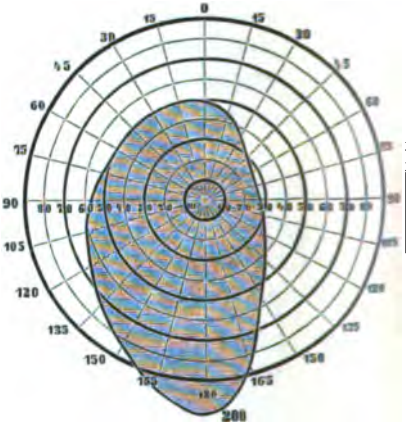

Bewegungsfeld des r. Schultergelenkes bei Periarthritis humero scapularis. 62 jähr. Frau.

die Achselhöhle zu stehen kommt. Soll Hebung des Armes nach vorn und hinten bestimmt werden, so wird das Perimeter in sagittaler Richtung vor den Patienten gestellt. Zur Messung der seitlichen Elevation steht der Apparat frontal zum Untersuchenden (vgl. Fig. 21). Eine auf die Innenseite des Arms gezogene Blaustiftlinie, welche die Achse des Oberarms bezeichnen soll, ermöglicht die Ablesung resp. die Abschätzung des gesuchten Winkels. Denn es muss von vornherein betont werden, dass diese Methode am Schultergelenk nur approximative Werthe ergiebt, weil am Lebenden die Mitbewegungen des Schultergürtels und des Brustkorbs kaum auszuschalten sind.

Fig. 22 giebt das Bewegungsfeld unter Mitgehen des Schulterblattes bei sagittaler Stellung des Apparates wieder; man sieht, dass die Grenzen des Schemas auf der äusseren und unteren Seite

weit überschritten werden, entsprechend der ausgedehnten Beweglichkeit des Oberarms im horizontalen und verticalen Meridian nach hinten. Den erreichten Grad der Ueberschreitung notirt man in einfacher Weise am Rand des Feldes. Zum Vergleich diene Fig. 23, Bewegungsfeld einer 62jährigen Frau mit Versteifung im Schultergelenk in Folge von rheumatischer Periarthritis; die für diese Erkrankung typische Beeinträchtigung der Bewegungen ist deutlich wiedergegeben.

Fig. 24.

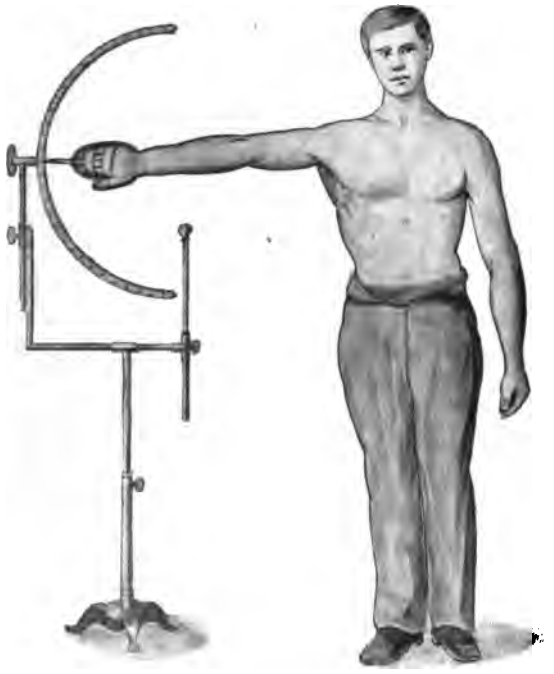

Mit etwas grösserer Sicherheit lassen sich die Rotationsbewegungen des Oberarms im Schultergelenk bestimmen. Doch geben auch hier die Mitbewegungen des Rumpfes eine Fehlerquelle, auf welche zu achten ist. Wie bei der Bestimmung der Drehbewegung des Vorderarmes wird die Hand des zu untersuchenden Armes mit dem Handbrettchen versehen; der vierkantige Stift dieses letzteren wird durch Einstecken mit der Achse des Perimeterbogens verbunden, so dass nun jede Drehbewegung des Oberarmkopfes an der senkrechten Gradscheibe abgelesen werden kann. Die Messung geschieht bei wagrecht erhobenem Arm und bei sagittaler und frontaler Stellung des Apparates (vgl. Fig. 24). Die gesammte Drehung beträgt ca. 270

Grade, von welchen ca. 180 Grade auf die jeweilen vorher zu bestimmende Drehbewegung des Vorderarms im Ellbogengelenk entfallen. Ein concentrischer Kreisbogen am Rande des Schemas bezeichnet in Winkelgraden den Weg, welchen der Arm bei der Rotation zurückgelegt hat.

Zum Schlusse möchte ich mir erlauben, das Resultat meiner Mittheilung in folgenden Sätzen zusammenzufassen:

1) Die Perimetrie der Gelenke ermöglicht in gleicher Weise, wie die Perimetrie der Augenbewegungen an den Augen (Blickfeldbestimmung, s. Landolt[1]) die Messung der Excursionen an den wichtigsten Gelenken des menschlichen Körpers.

2) Das mittelst der Perimetrie gewonnene Bewegungsfeld klärt uns auf den ersten Blick über die Ausdehnung sämmtlicher in einem Gelenke möglichen resp. noch vorhandenen Excursionen auf. Bei der Behandlung und Begutachtung von Unfallverletzten dient es uns zur Controlle und erspart uns langfädige Beschreibungen der bestehenden Läsionen.

3) Die durch faradische Reizung der einzelnen Muskeln erhaltenen Bewegungsfelder normaler Gelenke gestatten uns, die Actionsbezirke der entsprechenden Muskeln und der sie versorgenden Nerven genau zu begrenzen. Die Aufnahme solcher Excursionsfelder dürfte beim Unterricht in der Physiologie der Bewegungen Verwendung finden.

4) Bei paralytischen Deformitäten hilft uns die Perimetrie rasch die gelähmten Muskeln erkennen und liefert uns hinsichtlich der Therapie die wichtigsten Aufschlüsse.

5) Plattfüsse können schon im sog. Latenzstadium an der durch die Perimetrie nachzuweisenden Insufficienz der Supinatoren erkannt werden.

---

1) Traité complet d'ophthalmologie von de Wecker & Landolt. p. 906.

XXI.

Chirurgisches in Bibel und Talmud.

Von
Dr. J. Preuss,
Arzt in Berlin.

Das vorliegende Thema ist in hervorragender Weise geeignet, die Beschaffenheit der Quellen zu zeigen, aus denen unsere Kenntniss jenes Theiles der Heilkunde fliesst, den man gewöhnlich die biblisch-talmudische oder auch die jüdische Medicin nennt. Diese Bezeichnung hat, wie nicht oft genug hervorgehoben werden kann, nicht in dem Sinne Giltigkeit, wie etwa „die Medicin der Griechen oder der Inder"; denn Schriften jüdischer Aerzte aus dem Alterthum oder auch nur Nachrichten über solche fehlen durchaus. Die Quellen, Bibel und Talmud, sind in erster Reihe Gesetzbücher, die ärztliche Dinge nur insofern berühren, als sie dem Gesetz unterstellt waren, wobei der Begriff „Gesetz" in seiner weitesten Ausdehnung zu nehmen ist, also auch alles das umfasst, was wir heute Polizei-Verordnungen, religiöses Ceremoniell, Gesundheitspflege u. s. w. nennen würden. Neben diesen rein juristischen Erörterungen finden sich im Talmud Bibelexegese, Legenden, gelegentlich auch ohne juristische Veranlassung Mittheilungen aus der Volksmedicin jener Zeit, wofür im Folgenden genügend Beispiele anzutreffen sein werden. Berichte von Aerzten sind dagegen äusserst spärlich — soweit wir dies beurtheilen können. Denn für den älteren Theil des Talmuds, Mischna und Tosefta, die im 2. Jahrhundert n. Chr. gesammelt, aber weit früher entstanden sind, kennen wir die Autoren meist ebenso wenig, wie für die einzelnen Paragraphen des allg. Landrechts. In der Gemara, deren Abschluss in das 3. und 6. Jahrhundert zu setzen ist, werden zwar die Autoren gewöhnlich mit Namen aufgeführt, aber wer von ihnen als Arzt zu bezeichnen sei, bleibt fast durchgängig zweifelhaft und ist für unseren Fall nur von Mar Samuel auszumachen, der um 250 n. Chr. in Nehardea in Babylonien die ärztliche Kunst als Beruf ausübte.

In den Jahrhunderten bis zum Abschluss der Gemara sind die Juden mit allen Kulturen der alten Welt in Berührung gekommen und ein reger Austausch von Bildungselementen ist sicherlich die Folge gewesen. Aber wo es sich im Einzelnen um Eigenes, wo um Entlehntes handelt, das ist bei dem heutigen Stande der Wissenschaft noch nicht auszumachen. Zur Lösung dieser Fragen ist es zunächst nöthig, das weitschichtige Material möglichst lückenlos zusammenzustellen, und eine solche Materialiensammlung zu geben, soll hier, soweit es sich um chirurgische Dinge handelt, zum ersten Male versucht werden.

I.

Mag auch zuweilen ein Samariter einem Verletzten in seine Wunden Oel und Wein gegossen, ihn in die Herberge geleitet und dort verpflegt haben (Luc. 10, 34), so ist doch, in der nachbiblischen Zeit wenigstens, sehr wahrscheinlich aber auch schon früher[1]), der Wundverband und die Chirurgie überhaupt Sache des Arztes, des rophe. Einen besonderen Chirurgenstand gab es nicht; denn aus dem Ausdruck chobesch (Jes. 3, 7) ist nichts zu schliessen. Der ummân (Techniker) übt nur den Aderlass und gelegentlich auch die rituelle Cirkumcision.

Als ausdrücklich „ärztliches" Instrument wird „der kleine Bohrer der Aerzte", maqdéach, zur Eröffnung des Schädels erwähnt (Trepan).[2]) Auch „das Schurzfell des Arztes" (Kelim 26, 5) gehört ihm als dem Chirurgen. Sonstige Instrumente sind: Der sakkin, ein grösseres Messer, zur Beschneidung und zum Kaiserschnitt in mortua (Arakh. 7a), und der izmél, das Messerchen, zur Beschneidung (j. Sabb. XIX, 16d), auch sonst als gewöhnliches Operationsmesser (z. B. Exod. r. 26, 2). Ob von den zahlreichen sonst (Kelim cap. 13) erwähnten schneidenden Werkzeugen eines oder das andere für chirurgische Zwecke verwendet wurde, wissen wir nicht. Der thruntheq (ib. 16, 8) soll nach den Comm. ein chirurgisches Besteck gewesen sein.

Einen Splitter oder Dorn entfernt man — der Operateur ist meist wohl ein Laie (Para VII, 11) — mit der „Handnadel" (Sabb. 17, 1); ein Neugeborenes, dessen After nicht erkennbar ist, salbt man mit Oel, hält es gegen das Licht und schneidet die Haut, wo sie durchscheint,

1) Jerem. 8, 22: „Ist kein Balsam (çori) in Gilead, ist kein rophe da?" Der „Balsam von Gilead" ist aber das bekannteste Wundmittel.

2) Ohol. II. 3. Bei den Arabern (z. B. Abulkasem II. 23) ist maqdéach die Staarnadel, daher bei Maimonides und seinen Nachschreibern unser maqdéach = Lanzette.

mit einer Gerstengranne kreuzweise ein, aber nicht mit einem metallenen Instrument, da dieses Entzündung macht (Ib. 134a), was man besonders vom Eisen glaubte (Chull. 77a). Mit einer Gerstengranne kratzt man auch die Ränder einer Penisfistel blutig (frischt an), wenn man sie zur Heilung bringen will (Jeb. 76a). Hier haben wir aber wahrscheinlich Aeusserungen der Volksmedicin vor uns. Die Furcht vor der entzündungserregenden Eigenschaft des Eisens ist übrigens eine im Alterthum weitverbreitete.[1])

Bekannt, aber nicht zu ärztlichen Zwecken verwendet, sind auch Mundsperrer, „eine eiserne Zange", mit der man dem zum Feuertode Verurtheilten den Mund öffnet, um ihm das glühende Metall, das seinen Tod bewirken soll, einzugiessen (Sanh. 52a), ebenso wie der des Ehebruchs verdächtigen Frau bei dem Num. 5, 2 ff. vorgeschriebenen Verfahren das bittere Wasser (Tos. Sot. II, 3), und die chakkah, Angelhaken, die die irdische Regierung dem Delinquenten in den Mund steckt, damit er dem Könige nicht fluche (ʿErub. 19a).

II.

Die makkah, das Trauma überhaupt, kann sein:

1. Eine Hieb- oder Stichwunde, peçʿa oder pidʿa. So bringt nach der Legende Kain dem Abel, als er ihn erschlagen will, viele Wunden und Beulen bei, da er die Körperstelle nicht kennt, aus der das Leben entflieht, bis er an den Hals kommt (Sanh. 37b). Was hat der Mensch davon, wenn er Affen und sonstige wilde Thiere bei sich aufzieht? Verletzungen, Biss- und Kratzwunden! (Qoh. r. 6, 11). Wunden und Schläge bekommt der Trinker zwecklos (Lev. r. XII, 1). Auch beim Fleischtranchiren kann man sich in die Hand schneiden (j. Ned. IX, 41c). Für absolut tödtlich erklärt der babylonische Arzt Mar Samuel die Verwundung mit einer Lanze der Perser, weil, wie die Commentare angeben, die Waffe vergiftet war. Durch Zufuhr starker Reizmittel — ungemischten Weines und auf Kohlen gerösteten fetten Fleisches — kann man jedoch versuchen, den Verletzten am Leben zu erhalten, bis er sein Haus bestellt hat (Gitt. 70a). Für gefährlich hielt Mar Samuel die pidʿatha, die Verwundung durch eine Waffe, immer, vielleicht, wie Karo (Or. chajj. 328, 7) zu meinen scheint, wegen der bereits erwähnten Furcht vor dem Eisen. Zur Blutstillung legte man Kresse in Essig auf, zur Beförderung der Heilung Abschabsel von (der Wurzel von) Himmelsschwaden und Brombeerstrauch, Mittel, die, wie bereits Löw gezeigt hat[2]), auch von den heidnischen

1) Nachweise bei Winer, bibl. Realwörterb. [3] s. v. Beschneidung. S. 185.
2) Aramäische Pflanzennamen. S. 184.

Aerzten des Alterthums zu gleichem Zweck gebraucht wurden. Auch „Würmer vom Dunghaufen“ werden als Verbandmittel erwähnt.[1])

Eine besondere Rolle spielen im Alterthum die Verletzungen der Achillessehne. Wie bekannt, hielt Hippocrates und wohl auch der Volksglaube, sie für absolut tödtlich. Daher vielleicht die ausdrückliche diese Meinung bekämpfende Bestimmung der Mischna, man dürfe in foro niemand als todt ansehen, bevor nicht sein Tod durch Zeugen festgestellt sei, selbst wenn bezeugt wird, dass man ihn mit durchschnittenen Sehnen (megujjod) oder am Kreuze hängend gesehen habe (Jeb. XVI, 3), da der Tod nicht sicher eintreten muss (j. Gitt. VII, 48c), denn R. Schimeon ben Elazar meint, die Wunde kann gebrannt werden und heilen, während Wasser sie allerdings verschlimmert, und einen Gekreuzigten kann eine vorübergehende Matrone[2]) haben abnehmen lassen (Jeb. 120b). Durchhauen der Sehnen war wohl auch ein altes Mittel im Kriege, um den Gegner kampfunfähig zu machen (Sforno zu Gen. 49, 19). Ob der alal, dessen Verletzung für unheilbar gilt, wirklich das lange Rückenband ist, wie Raschi will, oder martaqa (mortificatum??), ein brandiges Fleischstück, ist strittig (Chull. 121a).

2. Eine Brandwunde, kewijjah oder mikwah. Sie heisst nur so, wenn sie durch Kohlen oder glühende Asche entstanden ist; dagegen werden die mehr oder minder starken Beschädigungen der Haut durch Holz, Stein, Olivenkuchen (die als Heizmaterial dienten) oder durch die heissen Quellen von Tiberias zu den Hautkrankheiten und zwar zur schechin gerechnet. Sie secerniren, falls sie mehr als eine Hautröthung erzeugt haben. Die Haut, qerûm, die sich gelegentlich darauf bildet, — wohl eine Fibrinschicht, wie man sie bei atonischen Geschwüren, z. B. am Unterschenkel, so oft sieht, — ist die bibl. çarébeth (Lev. 13, 28), während die gut heilende, mit einem Schorf bedeckte Wunde çeleqeth heisst.[3]) Wer sich beim Ausräumen des Ofens die Hand verbrannte, steckte die Finger in den Mund (Kelim 8, 10). Einer Frau ist es passirt, dass ihr ein glühender (transportabler) Ofen auf den Unterschenkel fiel und sie dadurch eine Beute des Todesengels wurde (Chag. 4b). R. Chija bar Abba will freudig für seinen Glauben sterben, nur martern solle man ihn nicht,

1) 'Abod. z. 28a. Nach R. Chananel: „kleine Mengen Dung“. Ich habe in den Dörfern der Mark Brandenburg gesehen, wie man Kuhfladen auf frische Wunden legt, „um die Hitze auszuziehen“, und dadurch die schwersten Phlegmonen erzeugt.

2) Ist die matrona nicht ein patronus?

3) Neg. IX, 1; Sifra thazri'a per. 6, 5 p. 64b und per. 7, 3 p. 65a der Ed. Weiss.

wie bei der grossen Judenverfolgung (unter Hadrian), da man eiserne Kugeln glühend machte und sie den Märtyrern in die Achseln legte, bis sie starben, oder ihnen Rohrsplitter unter die Nägel trieb, bis sie starben (Cant r. II, 7). Legt einer dem andern eine glühende Kohle auf's Herz und er stirbt, so ist nach Raba's Meinung der Thäter nicht des Todes schuldig (weil er angenommen hat, jener würde die Kohlen einfach wegstossen), legt er sie ihm aber auf die Kleider und er verbrennt, so ist der Thäter schuldig.[1]) Schmerzensgeld etc. muss er dagegen bezahlen, selbst wenn er ihm nur den Fingernagel mit einem Bratspiess verbrannt hat, obgleich dabei doch von einer Verwundung keine Rede ist (B. qam. 8, 1).

3. Eine chabura. Das ist nach der Definition der Tosefta (Sabb. 8, 23) „eine makkah, aus der Blut kommt, wenn es auch nicht nach aussen gehen kann", also eine Suffusion, eine Beule. Sie kann sich erweichen und verjauchen (Ps. 38, 6), oder es ist eine chabura, die sich nicht zurückbildet, wenn nämlich das Blut in ihr sich zusammenzieht (gerinnt, Sabb. 107 b). Doch ist der Sprachgebrauch hier nicht ganz feststehend; so heisst die Verletzung der Defloration ebenfalls chabura (T. Keth. I, 1).

4. Ein schéber.[2]) Ob man darunter, wie die Wortbedeutung vermuthen liesse (schabar=zerbrechen), wirklich einen Knochenbruch zu verstehen hat, darf bezweifelt werden. Denn dass ein Priester mit einem Arm- oder Beinbruch nicht amtiren soll (Lev. 21, 19), hätte doch nicht ausdrücklich verordnet zu werden brauchen. In der That versteht der Talmud darunter auch nur die verschiedensten Missbildungen von Hand und Fuss (Bekh. 45 a). So ist es auch unsicher, ob das „Zurückbringen des schéber" (Sabb. 22, 6) wirklich die Einrichtung eines Knochenbruches bedeutet.[3]) Als Noah aus der Arche ging, stiess ihn nach der Legende ein Löwe und zerbrach ihn, so dass er hinkte. Dasselbe geschah dem Egypterkönig, als er sich auf den Thron Salomo's setzte, dessen Mechanismus er nicht kannte, von einem der goldenen Löwen des Thrones (Qoh. r. zu 9, 2). Der Dämonenkönig Asmodai bricht bei dem Kampf um den Schamir-Wurm ein Bein (Midr. Till. 78, 12 Buber). Als der Priester ʿEli erfährt, dass seine beiden Söhne im Kampf gegen die Philister gefallen und die Bundeslade erobert ist, fällt er rittlings vom Stuhl, und es zerbrach

1) Er nahm vielleicht an, der Thäter würde ihm die Kleider ersetzen müssen, und hat deshalb das Löschen unterlassen, B. qam. 27 a.

2) Schéber = makkah, Midr. Till. 51, 3.

3) Besonders da hier von medicamentösem Eingreifen die Rede zu sein scheint.

sein Genick; denn er war ein alter Mann und schwerfällig (I. Sam. 4, 18), wobei das Alter das besonders gefährliche Moment darstellt (Chull. 21a).

Ein Rippenbruch, der nicht äusserlich sichtbar ist, wird nur vom Rind erwähnt (Sifra 98c), Bruch des Vorder- oder Hinterfusses macht das Thier zum Opfer untauglich (Bekh. VI, 8). Ein „gebrochener" Hirsch wird, weil er nicht entfliehen kann, als Fundobjekt betrachtet (B. mec. I, 4).

5. Eine Verrenkung oder Verstauchung, beide vom Volke auch heute noch nicht geschieden. Bekannt ist die Selbstverwünschung Hiob's (31, 22): habe ich erhoben gegen eine Waise meine Hand, so falle meine Schulter aus ihrem Blatt und mein Arm breche von seiner Röhre ab. Man bähte die Verletzung mit kaltem Wasser (Sabb. XXII, 6), in einem Falle scheinen gewisse, nicht näher angegebene Handgriffe die Heilung bewirkt zu haben, doch spricht hier der Text nur von einer „Veränderung" der Hand, um die es sich gehandelt habe (ib. 148a). Verrenkung des Kiefers (des Knochens des Mundes) verhindert die Verwendung des Thieres als Opfer (Bekh. VI, 10).

6. Eine Eiterbeule, Abscess. In der Bibel als mazôr, eig. was ausgedrückt werden muss, bezeichnet (Hos. 5, 13), führt er später den Namen morasa. Man heilt ihn, indem man eine Oeffnung, peh. macht, um den Eiter herauszubringen (Eduj. II, 5), oder man schält ihn, wie das die Aerzte thun (T. Eduj. I, 8). Offenbar wird hier der einfache Einschnitt, die διαίρεσις, im Gegensatz zu der Ausschälung, der περιαίρεσις, gemeint, die auch die alexandrinischen Aerzte bei der Behandlung des Abscesses schieden. Die Ausschäluug hielten sie bei weichen oder nekrotischen Abscessdecken für angezeigt.[1]) Von arzneilichen Mitteln wird gegen morasa empfohlen: ein Becher Wein in purpurrother Aloe (Gitt. 69b), ob innerlich oder äusserlich, kann zweifelhaft sein.

7. Ein Geschwür, makkah im engeren Sinne. Entweder handelt es sich um eine m. terijjah, eine sprossende, granulirende Wunde (Jes. 1, 6), oder um eine m. nachla (Jer. 14, 17) resp. anuscha (ib. 15, 18), eine schlaffe, atonische, die sich weigert zu heilen.

Die Wunde heilt, indem sich eine the'ala, ascensus, bildet (Jer. 30, 13), dadurch dass „Fleisch aufsteigt" und zwar bei den verschiedenen Menschen verschieden (B. qam. 84a), beim Kinde schneller als beim Erwachsenen (Sabb. 134b) und zuletzt eine Narbe, die blasser ist als die Wunde (keheh, Nahum 3, 19), entsteht. Eine solche Narbe kann, wenn sie z. B. von einem Hundebiss herrührt, für die Trägerin sehr entstellend sein (Keth. 75a). Ob das Mark im Knochen zur

1) Oribasius 44, 8 ed. Daremberg Bd. III, 577.

Heilung des Fleisches auf dem Knochen beiträgt, war strittig (Chull. 125a). Bei unzweckmässigem Verhalten des Verletzten entsteht in der Wunde garguthni, eine Wundfläche, die wie Korbgeflecht aussieht (B. qam. 85a), wohl ein sinuöses Geschwür.

III. Verletzungen durch Thiere.

Das weitaus gefährlichste Thier für die Orientalen ist die Schlange, an denen besonders die Wüste reich ist. Man rechnete es direkt zu den Wundern, dass zur Zeit des Tempels niemals eine Schlange oder ein Skorpion Schaden angerichtet habe (Aboth V, 8). Daher solle man auch der besten, ungefährlich erscheinenden Schlange das Gehirn zerschmettern (j. Qidd. IV 66c). Auf dem Zuge vom Berge Hor werden die Israeliten von Seraph-Schlangen gebissen und es sterben ihrer viele. Moses macht darauf eine eherne Seraph-Schlange und stellt sie auf ein Feldzeichen; wer gebissen war, schaut zu ihr auf und bleibt am Leben (Num. 21,6). Erst Hiskia zerstört diese Schlange, da die Israeliten sie als Götzen zu verehren angefangen hatten (II. Kön. 18,10).

Man nimmt jetzt wohl allgemein an, dass jene Schlangen Exemplare der Filaria medinensis gewesen seien, obgleich das „Beissen" dazu nicht recht passen will, noch weniger das epidemieartige Sterben der Verletzten. Deutungen der ehernen Schlange giebt es eine sehr grosse Zahl, die natürlich nur als Vermuthungen gelten können. Sogar für ein Zeichen des Feldlazareths nach Art des Genfer Kreuzes hat man sie gehalten! Die Mischna (Rosch-hasch. III, 8) erklärt kategorisch: die eherne Schlange hat weder Leben noch Tod gebracht, sondern wenn die Gebissenen durch ihren Anblick erinnert wurden, zu Gott aufzuschauen, blieben sie am Leben.

Die Furcht vor dem Schlangengift hat das an sich, besonders für den Orient, gewiss rationelle Verbot bewirkt, Wasser, das unbedeckt gestanden, zu geniessen. Man soll damit auch nicht Gesicht, Hände und Füsse waschen. Doch meinen Andere, dass es nur gefährlich wäre, falls sich an diesen Körpertheilen eine Hautwunde (sirta, ein linienförmiger Spalt) befindet (T. Therum. VII, 14). Aus demselben Grunde soll man auch nicht ohne Schuhe in ein Haus gehen, in dem eine Katze ist; denn diese würgt die Knochen der von ihr verzehrten Schlangen aus; tritt man sich einen solchen Knochen in den Fuss, so ist es gefährlich (Pes. 112b).

Zum Backen darf Wasser, das offen gestanden, verwendet werden, da das Schlangengift durch Feuer zerstört wird. Mar Samuel trank daher nur erwärmtes Wasser. Ganz allgemein erlaubte man abgekochtes Wasser, auch nachdem es erkaltet war. Man meinte, dass

von solchem Wasser eine Schlange nicht trinke (und dabei ihr Gift hineinfallen lasse. j. Therum. 45d). Hatte man sich von dem Nutzen des Abkochens durch die Erfahrung überzeugt? Dagegen hat man Fleisch von einem Thier, das von einer Schlange gebissen war, selbst gekocht, als lebensgefährlich verboten (Ther. VIII, 6). In gleicher Weise ist es verboten, einem Menschen Sandalen aus Leder von einem gefallenen Thier für solche aus Leder von einem geschlachteten Thier zu verkaufen, zunächst weil es unreell, dann aber auch, weil es gefährlich ist (Chull. 94a). Die Erklärer finden diese Gefahr in der Möglichkeit, dass das betr. Thier durch Schlangengift gestorben sei und in dem Leder Reste desselben zurückgeblieben seien. Bei unserer Kenntniss vom Milzbrande läge uns eine andere Erklärung näher.

Schlangenbisse kommen besonders zur Zeit der Ernte vor (Jeb. 116b), und manche glauben auch, das Kind der Sunamitin (II. Kön. 4, 18) sei nicht durch Hitzschlag, sondern durch einen Schlangenbiss comatös geworden (j. Jeb. XIV, 14d). Auch der zur Verrichtung seiner Nothdurft Entblösste war in Gefahr, von einer Schlange gebissen und getödtet zu werden (Gen. r. X, 7). Gewöhnlich tödtet der Biss schnell; aber es kommt auch vor, dass jemand erst merkt, dass er gebissen sei, wenn die Wunde anschwillt (Exod. r. 31, 6). Dieses Schwellen gehört zu den konstanten Zeichen des Schlangenbisses: als der Apostel Paulus von einer Schlange (ἔχις) gebissen wird, warten die Leute, dass er schwellen würde (πίμπρασθαι) und todt niederfallen (Apostelg. 28, 6).

Man erwehrte sich der Schlangen schon zur Zeit der Bibel durch Beschwörung (Jer. 8, 17), zur Zeit der Tosefta ruft man zu einem Menschen, den eine Schlange gebissen, einen Arzt und zerstückelt für ihn (bis zur Ankunft des Arztes?) die Henne und schneidet für ihn Lauch (Tos. Sabb. XV, 14), offenbar die allbekannten Gegenmittel. Aufgabe des Arztes war es, „den Kranken mit seiner Zunge zu heilen" (Num. r. 20, 14), d. h. die Wunde auszusaugen, eine von Alters her bekannte Methode. Plinius erzählt (VII, 2), dass die Ophiogenen „mit ihrem Speichel Schlangenbisse heilen". Die Volksmedicin liess auch den Fötus einer gesunden weissen Eselin zerstückeln und den Gebissenen sich darauf setzen (Sabb. 109b) oder Mücken (zerquetscht?) auf die Wunde legen (ib. 77b). Nur Heilungen unter Anrufung eines fremden Kultes waren verpönt; der Anerkennung „fremden Dienstes" zogen sie den Tod vor (T. Chull. II, 22).

Hat jemand eine Schlange verschluckt, so esse er Costus und laufe drei Mil; dann geht ihm die Schlange stückweis ab (Sabb. 109b). Ob diese Schlange nicht eher ein Bandwurm ist?

Gefürchtet ist auch die Verletzung durch den Biss des tollen Hundes. Als Zeichen der Tollwuth werden in einer alten Ueberlieferung angegeben: sein Maul ist offen, sein Geifer träufelt, seine Ohren hängen, sein Schwanz liegt (ruhig) zwischen seinen Schenkeln, er geht an den Seiten der Wege. Nach manchen bellt er, aber man hört seine Stimme nicht (ist heiser). Ueber das Wesen der Krankheit ist man im Unklaren: die paläst. Mischna kennt nur den tollen, d. h. irrsinnigen Hund (keleb schoteh), die Babylonier halten ihn für von Zauberinnen behext oder von einem bösen Geist besessen. Wenn er sich auch nur an einem Menschen reibt, so ist dieser schon gefährdet, man soll daher die Kleider, die der Hund berührt hat, abwerfen und weglaufen, ihn auch nicht mit den Händen, sondern nur mit einem Wurfgeschoss tödten (Joma 83b). Gegen den Biss geben die heidnischen Aerzte des Alterthums ganz allgemein, ebenso wie viele Urvölker noch heute, dem Verletzten Stücke von der Leber des tollen Hundes zu essen, eine Medication, in der die Neuzeit natürlich eine moderne Antitoxinbehandlung gefunden hat.[1]) Unter den Talmudisten huldigt dieser Therapie nur R. Mathia ben Cheresch, die übrigen Rabbinen der Mischna halten sie für wirkungslos (und daher für verboten, da der Hund ein unreines Thier ist; ibid. VIII, 6). Hatte doch der Sammler der Mischna, der Fürst R. Jehuda selbst, sie bei seinem germanischen Sklaven vergebens anwenden sehen (j. Joma VIII, 45b). Auch sonst fehlt es nicht an Stimmen, die jede Behandlung eines solchen Bisses für aussichtslos halten (j. Ber. VIII, 12b; Joma 84b). Im Volke cirkulirten natürlich trotzdem allerhand Mittel, besonders Amulete: Man nehme die Haut einer männlichen Otter und schreibe darauf: Ich, der Sohn der N., auf die Haut einer männlichen Otter schreibe ich: Kanthi kanthi qalirus (resp. kandi kandi qalurus) Iah, Iah, Herr Zebaoth, Amen, Amen, Selah. Dann soll er seine Kleider ausziehen und sie im Friedhof vergraben 12 Monate nach dem Datum, sie dann herausnehmen, im Ofen verbrennen und auf die Trennungsstelle des Weges (Scheideweg) streuen. Diese ganzen 12 Monate soll er Wasser nur aus einem kupfernen Rohr trinken; er könnte sonst das Bild (des Tollwuthdämons) sehen und gefährdet werden. Dem Abba bar Manjome machte seine Mutter ein Goldrohr, und er wurde gesund (Jom. 84a).

Von sonstigen Vierfüsslern fürchtete man die Verletzung durch ein Maulthier (Chull. 7b); sie galt gleichfalls für tödtlich, namentlich wenn sie von einem weissen Thier (j. Ber. 12b) resp. von einem

1) Calvary, Münchener med. Wochenschr. 1897. S. 537.

solchen mit weissen Knieen herrührte. Hier gestand auch R. Chanina, der doch sonst „erfahren war in Heilmitteln“, seine Ohnmacht ein (Jom. 49a). Ein Esel hat einst einem Kinde eine Hand abgebissen (B. qam. 84a).

Unter den Insecten galten als dem Menschen gefährlich: Der Scorpion, die Hornisse und die Biene.

Gegen Scorpionstiche — gemeint ist natürlich die grosse orientalische Species Scorpio afer — kennt die Volksmedizin eine Unzahl Mittel: die Galle einer weissen Dajah in Bier getrunken (Keth. 50a), eine schwarze und eine weisse Eidechse zusammengekocht und als Salbe aufgestrichen (Sabb. 77b), 1/4 Mass 40 tägigen Harnes (ib. 109b). R. Juda empfiehlt warme Umschläge (Ab. z. 28b).

Gegen Bienenstiche[1]) räth eine kluge Frau, Palmenginster in Wasser zu trinken (Keth. 50a), R. Juda kalte Umschläge zu machen. Verläuft die Verletzung fieberhaft, so ist ein Vollbad gefährlich (Ab. z. 28b). Einen Menschen, der eine Biene verschluckt hat, hält R. Idi bar Abin für verloren. Er solle schnell noch 1/4 Mass starken Essig trinken, um wenigstens noch sein Haus bestellen zu können (Gitt. 70a).

Der Stich der Hornisse soll die Menschen blind und zeugungsunfähig machen (Sot. 36b). Man legte dagegen zerquetschte Fliegen auf (Sabb. 77b).

IV.

Von Gebilden, die man gewöhnlich zu den Geschwülsten rechnet, wüsste ich nur die schuma, das Muttermal, anzugeben. Es findet sich zuweilen bei allen Gliedern einer Familie (gîl). Ob es zur Rekognoscirung von Leichen dienen kann, war strittig, da manche meinen, es verändere sich nach dem Tode des Trägers, andere es bestreiten (Jeb. 120a). Offenbar haben beide Autoren verschiedene Arten des Nävus im Auge. Man kennt nämlich auch ein behaartes Mal (T. Bekh. IV, 5), dessen Vorhandensein eine Frau furchtbar entstellen kann, wenn es z. B. im Gesicht sitzt (Keth. 75a). Sitzt es an den Genitalien eines Kindes, so kann es zur Verwechselung mit Pubes Anlass geben (Nidd. 46a). Der Sohn des Priesters Zadok hat ein Mal auf der Schulter, an dem ihn die Schwester, als sie beide in Gefangenschaft gerathen sind, erkennt (Thren. r. I Nr. 46). Eine Warze, wie Raschi will, kann schuma nicht gut sein.

V.

Menschen, deren körperliche Längenentwickelung das jeweilige Normalmaass sehr erheblich übersteigt, werden als Riesen bezeichnet.

1) Nach Lewysohn, Zool. d. Talm. § 405 ist auch zibura die Hornisse.

Die Genesis 6,4 verlegt ihre Existenz in die Urzeit; später erscheinen die Anakiter den Kundschaftern, deren Bericht natürlich nicht als objectiv angesehen zu werden braucht, als Riesen (Num. 13, 33). Auch die Rephaim, die vor der Einwanderung der Israeliten in Palästina wohnten (Deut. 3, 11), nimmt man gewöhnlich als „Riesen". Von ihnen war noch zu Moses Zeit der König Og in Basan, selbst eine Riesengestalt übrig, er brauchte ein eisernes Bett und zwar ein solches von 9 Ellen Länge und 4 Ellen Breite. Die spätere Zeit kennt Menschen von solchen Dimensionen nicht mehr; möglich, dass ebenso wie die Lebensdauer des Menschengeschlechts schon innerhalb des von der Genesis erzählten Zeitraumes absinkt, auch die Menschenleiber kleiner geworden sind. Der Philister Goliath, der die immerhin noch respektable Grösse von 6 Ellen und einer Spanne aufweist (I. Sam. 17, 4), würde jedenfalls nicht mehr als Riese zu bezeichnen sein, die Elle = der kleinen ägyptischen = 6 Handbreiten gesetzt (Kelim 17, 9).

Abnorme Entwickelung eines einzelnen Gliedes (Acromegalie) versteht der Talmud unter dem śeruʿa der Bibel (Lev. 21, 18), der keinen Priesterdienst verrichten sollte. Ein solches Leiden kann vorgetäuscht werden, wenn in einem Arm grosse Gesundheit, im anderen grosse Schwäche (Atrophie) vorhanden ist (Bekh. 3b). Einen Menschen mit ganz ungewöhnlich grosser Faust, namens Ben Batiach, nennt die Mischna Kelim 17, 12.

Der Gegensatz zum Riesen ist der nannas, *νάννος*, der Zwerg. Beide können nicht als Priester fungiren (Sifra Emor par. 3 pg. 95c). Ein hochgewachsener Mann soll nicht eine ebensolche Frau heirathen, es könnte ein Mensch wie ein Mastbaum aus ihrer Ehe hervorgehen, und ein Zwerg keine Zwergin, sie könnten einen Däumling zeugen (Bekh. 45b).

VI. Missbildungen.

Alle auffallenden Abnormitäten der äusseren Körperform machen den Priester dienstuntauglich. Die Mischna (Bekh. VII) stellt eine ganze Anzahl von Missbildungen in einer Art Musterungsvorschrift zusammen, deren einzelne technische Ausdrücke dem die Aushebung leitenden Beamten sicherlich geläufig waren, die aber der Sprache des Volkes niemals angehört hatten oder doch zur Zeit der Gemara schon aus der lebenden Sprache geschwunden waren und daher einer Erläuterung bedurften. Dadurch wird für uns das Verständniss natürlich doppelt erschwert, da auch die Erläuterungen der Gemara uns vielfach nicht mehr klar sind, so dass häufig nichts Anderes übrig bleibt, als die Auslegungen der Commentare zu acceptiren, denen allerdings häufig alte Ueberlieferungen zu Gebote standen.

Dienstuntauglich ist:

1. Der Kilôn. Nach der Gem. ein Mann, „dessen Kopf einem Fassheber gleicht", nach den Comm.: der Kopf ist oben spitz, unten breit, hat die Form eines mit der Spitze nach oben gerichteten Eies.[1]) Der cilo der römischen Scholiasten, an den man denken kann, ist ebenfalls eine abnorme Kopfbildung, aber „cui frons est eminentior ac dextra sinistraque velut recisa videtur."

2. Der liphthan. Der Kopf gleicht einem Rübenkopfe, oben breit, nach unten spitz zulaufend. In dem Galenischen Schema (Oribas. III, 195) wäre der Kilôn also die Form, bei der der Querdurchmesser des Kopfes (von Ohr zu Ohr) auffallend klein, der liphthan diejenige, die wir bei rhachitischen Kindern zu sehen gewöhnt sind.

3. Der maqqaban. Der Kopf gleicht einem Hammer, mit weit ausladender Stirn und Hinterhaupt, während die Seiten gleich bleiben (also grosser sagittaler Durchmesser).

4. Der dessen Kopf gesenkt ist, „nach vorn" wie die Gem. hinzusetzt; nach den Comm. entweder ein Kopf, dessen Stirnpartie zu fehlen scheint (fliehende Stirn) oder der der Brust fest aufliegt.

5. Der seqipas, der Gegensatz des vorigen, wie wenn das Hinterhaupt fehlte. Dazu kommen die Leute „mit versenktem Halse", wie wenn der Hals zwischen den Schultern steckte, und solche mit auffallend langem Halse. Erstere Gruppe sind nicht solche mit apoplektischem Habitus, sondern buckelige (Kyphotische).

6. Der ba'al ha-chataroth, der Höckerige. Da er nur wegen des schlechten Aussehens untauglich ist (T. Bekh. V, 2), wird es sich, wie auch die Gem. (43b) will, wohl um starke Fleischwülste in der Nackengegend handeln („ein Höcker, in dem kein Knochen ist"). Sonst ist chatrath der übliche Ausdruck für den Kamelhöcker (Sabb. 54a).

Hässlich (aber für den Priester ohne Belang) ist die kugelrunde Form des Kopfes (segalgal, Ned. 66b). Sie ist für die Babylonier typisch und zwar, wie Hillel meinte, weil sie keine verständigen Hebammen haben (Sabb. 31a). Was es mit dieser „Verständigkeit der Hebammen" auf sich hatte, erfahren wir aus der bekannten Notiz des Hippocrates über die künstliche Verbildung des Schädels (Mikrocephalie), eine Unsitte, deren Verbreitung, wie aus dem reichlichen von Ploss (das Kind[2] I, 306ff) gesammelten Material hervorgeht, eine ganz unglaubliche ist.

1) Maimonid. Biath hamm. 8, 1.

Dienstuntauglich sind ferner:

1. „Wer mit seinen Knöcheln und seinen Knieen zusammenschlägt", beide unter dem qischan der Tosefta verstanden. Die erstere Abnormität stellt die unter dem Namen Genu varum (O-Beine), die andere die als Genu valgum (X-Beine) bekannte Verbildung der unteren Extremitäten dar;

2. Der ba'al ha-phiqim, der ein grosses Polster (an der Ferse) hat, während der Fuss selbst abschüssig nach vorn geht, der ausgebildete Hackenfuss (Pes calcaneus);

3. Der schuphnar, der, im Gegensatz zum vorhergehenden, überhaupt kein Fersenpolster hat, also der Spitzfuss?

4. Der 'iqal, „der die Fusssohlen zusammenschlägt, ohne dass die Knie sich berühren". Während man aber beim qischan die Anomalie nur sieht, wenn der Betreffende geht oder steht, bemerkt man sie beim 'iqal auch, wenn er sitzt. Es wird sich also um eine Verbiegung der Unterschenkel handeln.

5. Wenn eine Wulst aus der grossen Zehe hervorragt (ein Ganglion oder eine Exostose);

6. Wenn die Fusssohlen platt sind wie bei einer Gans; die normalen Zeheneinschnitte können dabei vorhanden sein;

7. Wenn die Zehen aufeinander reiten;

8. Wenn Zehen oder Finger über den Knoten (das erste Phalangealgelenk) hinaus zusammengewachsen sind; bei geringeren Graden der Verwachsung kann man diese schneiden (trennen); dann ist der Priester tauglich;

9. Ueberzählige Finger und Zehen kann man amputiren. Oft enthalten diese Gebilde keinen Knochen. Einen Fall von Polydaktylie bei einem Philister aus der Zeit David's erwähnt die Bibel: „ein grosser Mann, die Finger an seinen Händen und die Zehen an seinen Füssen je sechs, 24 an der Zahl" (II. Sam. 21, 20). R. Tharphon hielt diese Abnormität für einen Vorzug, R. Jose für etwas Hässliches (Bekh. 45 b).

VII.

An verschiedenen Stellen der talmudischen Schriften findet sich eine Erzählung, die in der Hauptsache Folgendes besagt:

Als Titus nach der Zerstörung des Tempels von Jerusalem ans Land stieg, flog ihm eine Mücke in die Nase, stieg in die Höhe und stach 7 Jahre in sein Gehirn. Einst ging er an einer Schmiede vorbei, und als die Mücke den Schlag des Hammers hörte, liess sie mit Stechen nach; nach 30 Tagen aber hatte sie sich daran gewöhnt. Nach seinem Tode fand man im Gehirn (etwas) wie einen Sperling

(Schwalbe), zwei Litra schwer. Die Sage geht, der Mund (dieses „Etwas") war von Kupfer und seine Nägel von Eisen (Gitt. 56b). Nach einer anderen Ueberlieferung hat man auf Befehl des von Schmerzen Gepeinigten seinen Schädel eröffnet und etwas wie eine Taube herausgeholt. Wie diese sich veränderte, veränderte auch er sich, und als sie davonflog, entfloh auch seine Seele (Gen. r. 10, 7).

Bereits David Gans[1]) bemerkt, dass die römischen Historiker Fieber als Todesursache des Titus angeben, und er erwähnt die Meinung mancher, dass jene die Wahrheit absichtlich verschwiegen hätten, um nicht als strafwürdig erscheinen zu lassen, was Titus Israel gethan, eine Möglichkeit, für die auch in der neueren Hofgeschichte Analoga zu finden wären.[2]) Asaria dei Rossi[3]) geht alle Einzelheiten der Erzählung durch, um zu dem Resultat zu kommen, dass sie nur eine Moraldichtung sei zur Veranschaulichung der Lehre, dass der Herr auch den mächtigsten Herrscher durch das kleinste seiner Geschöpfe vernichten könne. Interessant ist die Notiz des türkischen Kamûs (s. v. šakhina) von Mücken in der Nase Nimrod's und die obige Erzählung in aller Ausführlichkeit bei den Arabern, nur mit Nimrod als Helden.[4]) Die naheliegende Vermuthung, dass wir hier eine pansemitische Sage vor uns haben, die jeder Stamm für seinen Nationalbösewicht zurecht gemacht hat, bleibt eine Vermuthung, falls nicht auch assyrische Nimrodsagen gleichen Inhalts gefunden werden sollten. Die bis jetzt bekannten[5]) enthalten nichts davon.

Schält man aus der Erzählung den medicinischen Kern heraus, so erfahren wir von einem Manne, der jahrelang von heftigen Kopfschmerzen geplagt war, die nur zeitweise durch heftige Geräusche der Aussenwelt übertäubt wurden, und bei dem die Obduction eine Gehirngeschwulst ergab — nach der anderen Version: bei dem durch die Schädeltrepanation, die dem Patienten das Leben kostete, eine solche Geschwulst gewonnen wurde. An sich glaublich sind beide Lesarten. Bei den zahlreichen Obductionen, die die den Juden wohl sehr nahe stehenden Alexandriner ausführten, wird man vielleicht auch auf eine Hirngeschwulst gestossen sein, und die Trepanation ist, wie bekannt,

1) David Gans, cemach David. Prag 1592. S. 25a.

2) „Nach der officiellen russischen Geschichte ist Kaiser Paul nicht ermordet, sondern an einem gefährlichen Fieber gestorben." Bodenstedt, Erinnerungen aus meinem Leben. I, 67.

3) Meor enajim ed. Cassel. Wilna 1866. p. 214. pereq 16.

4) Der Verf. des Buches Malem (Ibn Batrik?) und den Lebab dazu, cf. Zedler, Univ.-Lexikon s. v. Nimrod.

5) Jeremias, Izdubar-Nimrod. Leipzig 1891 und G. Smith, die chaldäische Genesis. Leipzig 1876.

eine dem Alterthum sehr geläufige Operation, wenn auch Galen's Angabe von den Myriaden Trepanirter, die er beobachtet, wohl nur eine seiner beliebten Uebertreibungen ist (Oribas. 46, 20). Sie ist jetzt auch bei einer grossen Zahl von Urvölkern nachgewiesen.[1]) Auch die älteren talmudischen Quellen kennen, wie schon bemerkt, einen Schädelbohrer (Ohol. II, 3), berichten auch von einer Trepanation an einem Menschen zu 'En bûl (Tos. Ahil. II, 6), dem man später den Schädeldefect mit einer getrockneten Kürbisschale deckte, wie heute die Insulaner mit Cocosnussscheiben[2]), oder was wahrscheinlicher ist, mit dem Metallreifen eines ausgehöhlten Kürbisses, welch' letztere man im Orient und Occident zum Wasserschöpfen benutzte.[3])

Zu der Annahme, dass jene Gehirngeschwulst ein in die Nase eingedrungenes und hier ungeheuer gewachsenes Insect gewesen sei, verleitete wohl der häufige, auch im Talmud (Sabb. 54b) erwähnte Befund von Bremsen in den Nasenhöhlen des Schafes, deren Bedeutung für die Gesundheit des Thieres man kannte. Die vom Midrasch vorgenommene Umdeutung des Sperlings in eine Taube ist wohl gegen die Secte der Samaritaner gerichtet (cf. Chull. 6a). Will man endlich auch den kupfernen Mund und die eisernen Nägel retten, so kann man erstere als alte Blutaustritte, letztere vielleicht als Kalkniederschläge deuten.

VIII. Die Ba'alé rathan.

Wenn ein verheiratheter Mann an Lepra erkrankt, so soll nach der Vorschrift der Mischna (Keth. VII, 10) das Gericht ihn ex officio zur Scheidung zwingen, selbst wenn die Frau die Ehe mit ihm fortzusetzen gewillt ist, „weil sie ihn hinschwinden macht", nach der gewöhnlichen Erklärung: weil die Cohabitation den Verfall der Körperkräfte des Kranken beschleunigen würde. 24 Arten Aussatz giebt es, hat ein Alter von den Männern Jerusalems dem R. Jose (und ein Alter von den Aussätzigen in Sepphoris dem R. Schimeon ben Gamliel[4]) erzählt, und von allen Formen sagen die Weisen, der Coitus sei ihnen schädlich, am schädlichsten aber den ba'alé rathan (Keth. 77b). Gemeint ist hier wohl der frühzeitige Verlust der Potenz, den auch Langerhans von eingeborenen Leprösen in Jerusalem bestätigen hörte (Virch. Arch. 50 S. 453). Darum kann auch die Legende dem Aegypterkönige, der Sara in seinen Harem nahm (Gen. 12, 17), eine Erkrankung an

1) Ploss, Das Kind[2] I, 329.

2) Deutsche Medic.-Ztg. 1896. S. 67.

3) Orient: Kelim III, 5; Occident: Plin. 19, 24: nuper in balneorum usum venêre arceorum vice.

4) T. Keth. VII, 11 und Lev. r. 16, 1.

rathan zuschreiben, die ihn an der Cohabitation hinderte (j. Keth. VII, 31 d und Gen. r. 41,2).

Als Ursache der Erkrankung giebt die Tradition an: Hat der Mann zu Ader gelassen und coitirt dann, so werden die Kinder kachektisch, haben beide Ehegatten vor der Cohabitation venäsecirt so bekommen sie mit rathan behaftete Kinder. Nach Rab gilt das nur, wenn der Mann vor dem Coitus nichts gegessen hat (Nidd. 17 a).

„Welches sind die Zeichen der Krankheit? Es rinnen seine Augen, es fliessen seine Nasenlöcher und es kommt ihm Speichel aus dem Munde und es werfen sich die Fliegen auf ihn.

Und was ist seine Heilung? Abaje sagt: man koche Phyllon, Ladanum, Nussschalen, Lederabschabsel, Melilotus und Dattelschalen zusammen und bringe den Kranken in ein Marmorhaus — das auch noch an anderer Stelle als Operationsraum genannt wird (B. mec. 83 b). Hat man ein solches nicht zur Verfügung, so wähle man ein Zimmer von $7\frac{1}{2}$ Ziegel Wandstärke (diese Dicke der Wände verlangte man auch für den Aderlass, Sabb. 129 a). Dann giesse man dem Kranken 300 Becher von obiger Abkochung über den Kopf, bis der Boden seines Gehirns weich wird, und spalte dann das Gehirn. Dann nimmt man vier Blätter der Myrthe, hebt jeden Fuss einzeln auf und legt ihn wieder nieder (nachdem man je ein Myrthenblatt untergeschoben), zieht es (das Gebilde in toto) dann mit der Zange heraus und verbrennt es, denn sonst kommt es (oder die Krankheit) wieder auf ihn.

R. Jochanan liess ausrufen: hütet euch vor den Fliegen der Rathan-Kranken, R. Zeira setzte sich nicht in ihren Wind, R. Ami und R. Assi assen nicht Eier aus der Strasse, in der jene Kranken (isolirt?) wohnten, nur R. Josua ben Lewi setzte sich zu ihnen und unterrichtete sie, vertrauend, dass die Gotteslehre ihm ein Schild sei, der ihn vor Schaden bewahren würde.

R. Chanina sagt: Warum giebt es keine Rathan-Kranken in Babylon? Weil sie (die Menschen überhaupt?) Mangold essen und Bier aus Hizmi-Hopfen trinken. R. Jochanan sagt: warum giebt es keine çar'aath-Kranken in Babylon? Weil sie Mangold essen und Bier trinken und im Wasser des Euphrat baden (Keth. 77 b)."

Ein Krankheitsbild, das dem hier vom Talmud gezeichneten in seinen klinischen Erscheinungen und in seinem anatomischen Substrat entspricht, kennen wir heute nicht, und auch aus dem Alterthum wüsste ich keine Parallele mitzutheilen. Die Symptome liessen sich wohl auf Lepra beziehen, wenn, wie bei schwereren Aussatzformen gewöhnlich, die Schleimhäute sich verändern, die Augenbindehaut, die Schleimhaut der Nase, des Mundes und des Rachens Sitz lepröser

Geschwüre werden und die umgebenden Partien (Lider, Nase, Lippen) dazu noch durch Infiltrate oder Knotenbildung starr geworden sind. Dass man diese stark absondernden Geschwüre für besonders ansteckend hielt, ist sicherlich berechtigt, ebenso wie die Annahme der Uebertragung durch Fliegen wohl auf richtiger Beobachtung beruhen wird. Hat ja die Neuzeit auch bei der Pest und der Malaria in den Fliegen die Verschlepper des Virus erkannt, somit die Meinung der Alten, die in Kyrene sogar einen Deum muscarum multitudine pestilentiam afferentem verehrten (Plin. X, 27), bestätigt.

Ob die hier angegebenen ursächlichen und hygienischen Momente eine Berechtigung haben, bleibe dahin gestellt. Euphratbäder erfreuen sich bei den Arabern noch heute grosser Beliebtheit; das Wasser ist trübe[1]), und vielleicht wirkt gerade dieser grosse Gehalt an festen Bestandtheilen auf den Körper günstig ein.

Schwierig ist ein Verständniss der hier vorgeschlagenen Therapie. Es wäre am bequemsten anzunehmen, dass der ganze Passus, der in den älteren Quellen (Tosefta und Jeruschalmi) fehlt, ein Einschiebsel darstellt, das ursprünglich zu einer ganz anderen Krankheit gehört hat, zumal auch sein Verfasser Abaje erst etwa 200 Jahre nach den Referenten des klinischen Berichts lebte (diese 100—150 v. Chr.), aber für den ehrlichen Kritiker ist die bequemste Deutung gewöhnlich nicht die zutreffende, und so müssen wir uns denn vorläufig noch mit einem Ignoramus begnügen.

Eine Aufweichung des Schädels mit complicirten Abkochungen statt der den Aerzten sonst geläufigen Anbohrung weist wohl auf Volksmedicin hin, als deren erster Vertreter im Talmud Abaje überhaupt angesehen werden kann. Allerdings können wir bei der lexikalischen Schwierigkeit gerade des „Bodens des Gehirns" nicht einmal sicher sagen, ob hier überhaupt von einer künstlichen Eröffnung des Schädels die Rede ist — man würde dann gulgaltha erwarten —, ebensogut kann es sich auch um Caries, um eine Geschwulst, die den Schädel durchbohrt hat, u. s. w. handeln. Dass es ein Insect sei, das aus dem Gehirn entfernt wird, behauptet zwar der Erklärer Raschi, der Text aber lässt ebensogut die Annahme einer Geschwulst zu, deren Ausläufer wie „Füsse" eines Kriechthieres aussehen und deren Ausschälung mit besonderer Vorsicht geschehen muss. Ob das vielleicht ein Cysticercus oder sonst etwas sei, lohnt nicht der Erörterung.

An sonstigen Erklärungen dieser merkwürdigen Stelle hat es nicht gefehlt. Da die Syphilis in den Schriften der Alten zwar nicht er-

1) Rosenmüller, Morgenland zu Jerem. 2, 18.

wähnt wird, von den Historikern aber allenthalben gefunden werden muss, so ist natürlich auch der Rathan nicht von dem Schicksal verschont geblieben, für Syphilis gehalten zu werden, obgleich sich an ihm, wie Peypers[1]) mit Recht bemerkt, allenfalls die Zeichen antisyphilitischer Behandlung — Jodismus und Mercurialismus — finden! Frizzi[2]) lässt „den italischen Aussatz", die scabbia oder rogna, nach innen schlagen und hat dadurch auch das Insect Raschi's gerettet. Bergel[3]) meint, dass die Symptome auf Rotz wiesen, was leider nicht zutrifft; man könnte sonst daran denken, dass auch eine Art Rotz „Wurm" heisst, allerdings nur nach dem Aussehen der lymphangitischen Stränge auf der Haut.

Dunkel ist auch die Wortbedeutung von rathan. Eine Ableitung von raah, sehen, ist ebensowenig zulässig, wie eine Zusammenstellung mit ῥυτός u. s. w.

IX.

Ueber den „Stich in die Seite Jesu" existiren bereits mehr Schriften, als der Bericht des Evangelisten Worte hat: sie sahen, dass er schon gestorben war . . . der Kriegsknechte einer öffnete seine Seite (ἔνυξε τὴν πλευρὰν) mit einem Speer, und alsbald kam Blut und Wasser heraus (Joh. 19, 34). Der Streit geht hauptsächlich darum, ob dieser Stich ein sog. Gnadenstoss, d. h. die Tödtung eines Sterbenden, oder ein Mittel zur Constatirung des eingetretenen Todes (Ausbleiben von Abwehrbewegungen) war. Die Vertheidiger der ersteren Meinung nehmen an, der Lanzenstich habe das Herz durchbohrt; Blut und Wasser (Serum) sind offenbar nacheinander geflossen.

Der Tod Jesu ist, abgesehen von den Bedürfnissen des Cultus, unendlich oft Gegenstand künstlerischer Darstellung geworden, und es war mir interessant, die Stellung der Künstler in obigem Streit zu beobachten. Mag auch sonst ihre Behandlung selbst grobanatomischer Thatsachen zuweilen etwas lax sein — ich kenne zwei, vielleicht drei Prometheusscenen, auf denen der Adler die Leber aus der linken Seite aushackt[4]) — so darf man bei Jesusbildern doch wohl annehmen, dass auch die Details wohlüberlegt sind. In der überwiegend grossen Mehrzahl von Bildern, die ich gesehen, ist der Stich in der linken Seite gezeichnet, sehr selten findet er sich rechts. Herr Coll. v. Oefele

1) Peypers, Nederl. Tydschr. voor Geneeskd. 1893. Deel II. S. 397.

2) Frizzi, Bened. Pethach'enajim. Livorno (1878). Th. IV. S. 85 ff.

3) Bergel, Die Medicin der Talmudisten. S. 50.

4) Einen Giordano fa Presto im Mauritshuis im Haag, einen Ribera in Cassel, vielleicht auch die Sculptur an der Vorderfront des neuen kgl. Marstalls in Berlin.

hat mich in Neuenahr belehrt, dass hier dogmatische Meinungsverschiedenheiten zu Grunde liegen. Bei der Special-Archäologen habe ich nichts darüber gefunden. Glückselig giebt beiläufig an: „nach dem älteren mittelalterlichen Typus sticht ein Kriegsknecht mit dem Speer in die rechte Seite des Herrn". [1]) Lange vor ihm (1743) bemerkt der Pfarrer Schmidt: „die Oeffnung ist wider die gemeine Vorstellung der Mahler, am wahrscheinlichsten in der linken Seite zu setzen gewesen". [2]) In der That findet man auf älteren Darstellungen den Stich öfter rechts, z. B. in Messbücherbildern des 14. und 15. Jahrhunderts, auf alten Sculpturen im Mainzer Dom und vereinzelt auf Bildern der verschiedensten Malerschulen, aus der neuesten Zeit kenne ich nur eine Grablegung Ihlée's in Cassel (um 1850), sonst ist, wie gesagt, die linke Seite die Regel. Wo die Wunde links ist, liegt sie meist soweit nach unten, dass der Speer schwerlich das Herz getroffen haben kann, auch wenn der Gekreuzigte nicht so hoch hängt, dass der unten stehende Lanzknecht überhaupt nicht zwischen zwei Rippen einstossen kann. Rechts liegt der Stich meist zwei Rippen unter der Brustwarze, so dass er also die Leber getroffen haben muss, zuweilen, z. B. auf dem alten steinernen Cruzifix auf der Brücke in Kreuznach, befindet er sich sogar ausserhalb des Rippenkorbes im rechten Hypochondrium, und was wohl hervorquellendes Blut vorstellen soll, sieht aus wie vorgefallenes Netz.

Wodurch bei der Kreuzigung der Tod eintritt, ist gleichfalls strittig, wahrscheinlich ist er eine Folge der Erschöpfung, vielleicht auch von Hypostasen infolge der behinderten Athmung; denn die Martyriologien erzählen, dass die Gekreuzigten drei und mehr Tage am Kreuze gelebt haben. Nach der Mischnah fliesst das Blut „Genagelter" [3]) im Strome aus (wenn man den Körper ansticht), während es aus der Leiche tropfenweise austritt (Ohol. III, 5).

X.

Einen in selbstmörderischer Absicht ausgeführten Fall von Bauchverletzung erzählt das II. Buch der Maccabäer 14, 39: Da Razis, einer der Aeltesten von Jerusalem, den Verfolgern nicht lebend in die

1) Glückselig, Christus-Archäologie. Prag 1863. S. 163.

2) Schmidt, Biblischer Medicus. S. 252.

3) Das jüdische Recht kennt das „Hängen"-thalah, mit dem nach der Tradition (Sanh. 35a) das jaq'a Num. 25, 4 identisch ist — nur als Strafverschärfung für bereits hingerichtete Verbrecher (Dt. 21, 22); als Hinrichtungsart erwähnt es die Bibel nur bei den Persern (Esth. 7, 10: „an das Holz") und Aegyptern (Gen. 40, 19); für die römische Strafe der Kreuzigung ist der constante talmud. Terminus çalab, nageln.

Hände fallen will, setzt er sich das Schwert an den Leib, führt aber in der Aufregung den Streich nicht gut (tief genug), stürzt sich von der Mauer hinab und fällt mitten auf den Bauch. Noch aber voller Leben und entflammt vom Zorne stand er auf, während das Blut herunterströmte und die Wunden klafften . . . und schon ganz blutig, riss er mit beiden Händen die Eingeweide heraus und warf sie in den Haufen . . . und starb auf solche Weise.

Dem Eglon, König von Moab, sticht Ehud sein Schwert in den Bauch. Und hinein drang sogar der Griff nach der Klinge und das Fett des sehr beleibten Eglon schloss sich um die Klinge, so dass Ehud das Schwert nicht herausziehen konnte. Dem Verletzten geht dabei der Stuhl ab (Richt. 3, 22).[1])

Einen Fall von Bauchoperation erzählt erst der Talmud. R. Elasar und R. Iṣmael waren so fett, dass, wenn sie zusammenstanden, ein Joch Ochsen unter ihren Bäuchen hindurchgehen konnte. Dem ersteren gab man einen Schlaftrunk, brachte ihn in ein Marmorhaus und spaltete seinen Bauch. Da kamen viele Körbe Fett von ihm (B. mec. 83b). Von einer ganz ähnlichen, nach unseren Begriffen etwas heroischen „Entfettungskur" weiss auch Plinius zu berichten: dem Sohne des Consuls L. Apronius soll man das Fett abgezogen und so den Körper von einer unrühmlichen Last befreit haben.[2]) Den Naturvölkern sind solche Curen noch heute geläufig.[3])

XI. Der Lahme.

Der in der Bewegung seiner Beine Gestörte ist entweder ein Hinkender, çole'a, eig. ein nach der Seite Geneigter, wie der Erzvater Jacob, nachdem er mit dem Engel gekämpft (Gen. 32, 32), oder wie Lewi, nachdem er vor dem Fürsten Jehuda die qidah demonstrirt, jene Verbeugung, bei der man mit gestreckten Knien den Oberkörper nach vorn beugt, bis die Fingerspitzen die Erde berühren.[4]) Während im ersteren Falle die Bewegungsstörung wohl bald behoben wurde — wenigstens wird ihrer später nirgends mehr gedacht — blieb sie bei dem zweiten Patienten, offenbar durch Distorsion eines Hüftgelenks entstanden, dauernd bestehen (j. Ber. 3c). Auch das Stottern und Stammeln ist ein „Hinken mit der Zunge".[5]) Oder der Kranke ist ein pisseach, im Talmud chigger genannt. Mephiboseth, der Sohn

1) Oder: „Das Schwert drang in den Kothdarm" (Sachs).

2) Plin. XI, 85: tradunt... detractos adipes levatumque corpus innobili onere.

3) Bartels, Medicin der Naturvölker. S. 305.

4) Taan. 25a; statt çal'a steht hier das aram. tal'a.

5) Micha 4,6; Zeph. 3,19; Targ. Jonath. zu Exod. 4, 10.

Jonathans, ist „geschlagen an den Füssen“. Er war 5 Jahre alt, als ihn die Wärterin in der Hast der Flucht vom Arm fallen lässt; dadurch wurde er hinkend (II. Sam. 4, 4). Lahm auf beiden Füssen geblieben, speist er als Hilfloser an Davids Tisch (ib. 9, 13). Da der Knecht den Esel nicht gesattelt, kann er David nicht entgegenziehen; denn er ist lahm (ib. 19, 27), richtiger also wohl gelähmt, vielleicht durch eine in früher Jugend erlittene Verletzung des Rückenmarkes infolge Verstauchung der Wirbelsäule. Ist einer der Eltern chigger, so kann gegen den Sohn das von der Bibel (Deut. 21, 18ff) vorgeschriebene Verfahren wegen groben Ungehorsams nicht stattfinden; denn die Eltern „sollen ihn zu den Aeltesten der Stadt herausführen“ (Sanh. VIII, 4), was sie sehr wohl könnten, wenn sie nur hinkend wären. Auch der chigger ist also ein Gelähmter; der Wortbedeutung nach ein Gebundener, dem Sinne nach ein Gelöster, παραλυτικός. Ein solcher braucht die Festes-Wallfahrten nach Jerusalem (Dt. 34, 23) nicht mitzumachen (Chag. I, 1), wobei erst die Gemara auch den „auf einem Fuss Gelähmten“ kennt (ib. 3a). Als Priester ist er dienstuntauglich (Levit. 21, 18), ein lahmes Thier darf nicht geopfert werden (Mal. 1, 8), war es gestohlen, muss aber den vierfachen Werth eines gesunden ersetzen (T. B. qam. VII, 15). Der lahme Hirt kann den ihm entlaufenen Ziegen nicht schnell genug folgen; erst an der Thür der Hürde holt er sie ein und rechnet mit ihnen ab (Sabb. 32a). Er ist der gewöhnliche Hüter des Gurkenfeldes (T. B. qam. IX, 2), der am schlechtesten bezahlte Dienstbote. Wenn der Erlöser kommt und die Barbaren besiegt sein werden, dann werden selbst Lahme an der Plünderung theilnehmen (Jes. 33, 23).

Dem R. Jochanan ben Dehabai haben die Engel gesagt, dass die Ursache dieser Lahmheit ein anstössiges Verhalten (der Erzeuger?) beim Coitus sei.[1] Ein alter Bettlertric ist die Simulation der Lahmheit resp. der Lähmung. Aber wer weder chigger noch blind noch pisséach ist und sich selbst macht wie einen von diesen (Bettlerfabrikation), wird dieser Welt nicht ledig, bis er geworden ist, wie einer von diesen.[2]

XII. Nome.

Soll jemand, der eine nome an seinem Fuss bekommen, sie abschneiden und am Leben bleiben oder stehen lassen und Schmerzen haben? (Ab. z. 10b) Eine solche nome ist nämlich das Präputium, und der heidnische König Izates giebt sofort seine Zustimmung zur Beschneidung seiner Söhne, als man ihm meldet, an ihrer Vorhaut

1) Ned. 20a: „weil sie den Tisch umkehren“ (recumbente viro).

2) Peah VIII, 9 als Strafe (durch Gewöhnung?).

sei eine nome entstanden und der Arzt habe die Beschneidung verordnet (Gen. r. 46, 10). Bei Josef ben Paksas war eine nome am Fusse entstanden und der Arzt kam um sie abzuschneiden. Da sagte er ihm: wenn du bis auf Haaresbreite den Zusammenhang getrennt hast, lass es mich wissen; nach völliger Trennung ist es nämlich „ein Glied vom Lebenden", das die Berührenden verunreinigt (j. Nazir VII, 1 fol. 55 d). Aus der Aufforderung des Kranken ihn von dem Stande der Operation zu unterrichten, folgt, dass diese für ihn schmerzlos war. Nun war allerdings die Narkose dem Alterthum, auch dem talmudischen, wohl bekannt (B. mec. 83 b), aber ihre Anwendung gehörte sicherlich zu den Seltenheiten, während in der Norm wohl „der Arzt den Kranken bindet und schneidet, den er heilen soll" (T. Scheqal. I, 6). In dem Falle des ben Paksas war also offenbar der erkrankte Fuss empfindungslos und durch Lepra anaesthetica brandig geworden. Die angebliche noma bei den Söhnen des Izates kann natürlich trotzdem auch ein Geschwür aus anderer Ursache bedeuten, wie denn das Alterthum unter noma, νομή, jede Art eines schweren, schnell sich verbreitenden Geschwüres verstand (Qidd. 30 b).

Fälle von Amputation bei verstümmelndem Aussatz erwähnt auch die Mischna. Am Rüsttage des Passahfestes gingen diese Unglücklichen zum Arzt und liessen sich ihre todten Glieder amputiren. Der Arzt schnitt das Glied bis auf einen winzigen Rest durch, stiess dann durch diesen hindurch einen Dorn in die Wand, und der Kranke riss dann sich von seinem Gliede ab. So hatte weder er noch der Arzt „einen vom Lebenden getrennten Körpertheil" berührt und beide konnten, wie es Vorschrift war, das Passahopfer in Reinheit darbringen (Kerith. III, 7). In kleinen Erdhügeln nahe einem Friedhofe begruben die Frauen ihre Abortivfrüchte und die Leprösen ihre Arme (Keth. 20 b).

XIII.

Einer Hand oder eines Fusses beraubt werden konnte man ausser durch Lepra mutilans auch durch Traumen. Es kann vorkommen, dass eine Hand durch einen Schlag so anschwillt, dass die Aerzte die Amputation anrathen, um das Leben des Verletzten zu retten (j. Nazir IX, 5), auch kann es passiren, dass ein Kind seine Hand in einen in Bewegung befindlichen Flaschenzug (ma'agilah) steckt und die Hand zerquetscht wird (j. Macc. II, 31 c). Die Absetzung der Hand durch den Henker gehörte zu den Strafmitteln des Alterthums, wie im Orient auch heute noch. Ob auch das jüdische Recht diese Strafe jemals gekannt hat, ist strittig. In dem einzigen Fall, den die Bibel hat — eine Frau ergreift den mit ihrem Manne ringen-

den Angreifer bei den Genitalien, um ihren Mann zu retten (Dt. 25, 12) — erkennt die Tradition auf Geldstrafe und auch das nur, wenn jener Weg nicht der einzige der Rettung war (Sanh. 29a). Sonst gehört das Abhacken der Hand dem heidnischen Strafvollzug an (j. Sabb. XVI, 15c). Die Sprache hat für den der Hand Beraubten einen eigenen Ausdruck, giddém, während der Fusslose qitt'a heisst.[1]) Vom Thiere bedeutet der erstere Terminus ein an Schwanz und Ohren gestutztes (Chull. 79a).

Ein Händeloser kann nicht als Richter fungiren (j. Sanh. VIII, 26b), auch nicht als Zeuge auftreten (Sanh. 45b), weil, falls der Angeklagte zum Tode durch Steinigung verurtheilt wird, „die Hand der Zeugen an ihm zuerst sein soll, ihn zu tödten" (Dt. 17, 7). Ist der Mann oder die Frau händelos, so kann das Num. 5, 1ff vorgeschriebene Verfahren gegen die des Ehebruchs verdächtige Frau nicht eingeleitet werden.[2]) Verliert der Mann eine Hand oder einen Fuss, so ist nach vereinzelter Meinung die Frau berechtigt, die Ehescheidung zu verlangen (j. Keth. VII, 10, fol. 31d). Die Fusslosen und die Aussätzigen können, obgleich sie keinen Personenwerth (als Sklaven) haben, doch Schätzungsobjecte sein.[3]) Wer einen Blinden, einen Lahmen oder einen Verstümmelten sieht, soll der Versuchung, darin eine Ungerechtigkeit des Weltherrn zu erblicken, widerstehen und sprechen: gelobt der gerechte Richter! (Ber. 58b.)

Schlägt einer den andern auf die Hand, so dass diese dabei verloren geht, so muss er die gewöhnlichen fünf Strafen zahlen, schwillt sie nur an, so fällt der Ersatz des verminderten Personenwerthes fort (j. B. qam. VIII, 6b). Diese Strafgelder fliessen natürlich, wenn der Verletzte ein Sklave war, de jure seinem Herren zu, aber es ist Pflicht, die händelosen Sklaven vor den unversehrten zu versorgen (ib. 6c). Nach dem Wortlaut des bibl. Gesetzes soll man vor Gericht verfahren nach dem Grundsatz: Auge für Auge, Hand für Hand (Exod. 21, 24). Aber welche Ungerechtigkeit würde entstehen, meint die Mischna, wenn ein Einhändiger einem Normalen die Hand abgehackt hätte? Und wenn nun gar ein Händeloser der Delinquent wäre, wie könnte man überhaupt dem Gesetz Genüge leisten (ib. 6b)? Die

1) Eine scheinbare Ausnahme Raschi Ber. 58b s. v. qitta; aber chigger ist doch kein Fussloser!

2) Sot. 27a; doch lehrt j. Sot. III, 1 fol. 18c R. Chija: einer händelosen Frau legt der Priester das Opfer auf die Armstümpfe und schwingt es.

3) T. 'Arakh. I, 2: man kann also den Werth eines Fusslosen (dem Heiligthum) geloben.

Tradition lehrt daher einstimmig, dass in dem obigen Gesetz nur von Geldersatz für das Auge resp. die Hand die Rede sein solle.

j. Nazir IX, 5 wird die Frage erörtert, ob, wenn zur Abwendung des Todes die Amputation erforderlich wurde, der Schläger nur den Werth der Hand oder den des ganzen Sklaven (demé ha-ʿébed) zu ersetzen habe. Die Haftpflicht des Schlägers wird nämlich bedingt durch die gewöhnliche Folge seiner Strafthat (in concreto also den Tod des Sklaven), will der Verletzte zur Abwendung dieser Folgen ungewöhnliche Eingriffe an sich vornehmen lassen, so kann der Haftpflichtige für sich daraus keinen Vortheil ableiten. — In j. Sanh. IX 3 (fol. 27a: demé ha-jad) ist der Fall ähnlich: durch den Schlag haben sich die Sehnen der Hand verkürzt; die Aerzte erklären, durch eine Operation die Gebrauchsfähigkeit der Hand wiederherstellen zu können: trotzdem ist die Hand als gebrauchsunfähig anzusehen und zu entschädigen. Ins ganz Moderne übersetzt würde das heissen: ein Unfallverletzter kann nicht gezwungen werden, behufs Herabsetzung der Rente sich operiren zu lassen.

Verlangt ein gesunder Mensch von einem anderen: blende mein Auge, schneide meine Hand ab, brich meinen Fuss", so ist der den Wunsch Ausführende doch straffällig, da er annehmen musste, dass, da kein Mensch gutwillig auf den Besitz wichtiger Glieder verzichtet, die Aufforderung nicht im Ernst gemeint sein konnte (B. qam. VIII, 7). Natürlich ist, wer einen Menschen oder ein Thier schlägt (verwundet) zur Heilung, z. B. zum Aderlass, straffrei (Sanh. 84b). Ob die Straflosigkeit auch Platz griff, wenn diese Verwundung ohne Vorwissen resp. ohne Einwilligung des Kranken geschah?

Eine geringere Verstümmelung war der Verlust der Finger; aber immerhin war der davon Betroffene für manche Berufe, z. B. den des Seidenspinners, ungeeignet (Cant. r. 5, 9[2]). Die Legende erzählt, als man die Kinder Israel zwingen wollte, an den Strömen Babels ein Lied von Zion auf der Harfe zu spielen, hätten sie sich die Daumen abgebissen und dann die Stümpfe ihren Besiegern entgegengestreckt: wie können wir spielen das Lied des Ewigen? (Midr. Till. 137, 4). Sonst gehörte das Abhauen der Daumen und der grossen Zehen zu den Grausamkeiten, die das Alterthum gegen besiegte Feinde verübte (Richt. 1, 6).

XIV. Prothesen.

Ueber das weitere Schicksal derer, die, sei es durch Lepra, sei es durch einen äusseren Eingriff eine Extremität verloren hatten, besitzen wir aus dem Alterthum keine Nachricht. Nur Herodot (9, 37) berichtet von dem Seher Hegesistratos aus Elis, der in eine Fussfalle

gerathen war und sich, um nicht zu Tode gemartert zu werden, den Fuss abschneidet (*ἀπέταμε τὸν ταρσόν*) und nach Tega entflieht. Nachdem er geheilt war, liess er sich einen hölzernen Fuss fertigen (*προσποιησάμενος ξύλινον πόδα*). Die Aerzte aber, Hippocrates, Galen, Celsus, Oribasius, haben nichts über künstliche Glieder. Um so auffallender ist ihre mehrfache Erwähnung in der Mischna. Dem Amputirten, qitt'a, wird gestattet, am Sabbath mit seinem qab auszugehen, weil dieser ihm als Schuh dient. In den qab kann man weiche Lappen zur Polsterung (kethithin) legen, oder er ist zur Aufnahme solcher noch besonders ausgearbeitet (besitzt ein beth qibbul kethithin) (Sabb. VI, 8). Nach Raschi's Erklärung, die offenbar schon die Verhältnisse seiner Zeit (11. Jahrh.) zum Vorbild hat, handelt es sich um eine Lederkapsel für den Oberschenkel, deren Polsterung innen unten den Stumpf vor Druck schützt, ihm aber nicht als Stütze dient. Zur Stütze beim Laufen werden Stelzen an die Schenkel gebunden und Handkrücken verwendet (zu Jeb. 102b Ende). Wahrscheinlicher jedoch ist folgendes: in dem Falle Herodot's ist ein Ersatz beschafft für eine fehlende vordere Fusshälfte — denn *ταρσὸς* ist nach Pollux der Vordertheil des Fusses einschliesslich der Zehen [1]) — und eine solche Prothese scheint auch der qab zu sein, zunächst weil Zehenbrand durch Lepra gewiss nicht selten war und die Betroffenen am ehesten auf Aushilfsmittel sinnen liess, dann, weil man, wenn eine Kniestelze oder gar Krücken gemeint wären, sicherlich Vergleiche mit dem Stock des Blinden (T. Jomtob III, 17) angestellt hätte. Ein qab in unserem Sinne aber kann mit einem Schuh treffend verglichen werden.

Manche derartig Verstümmelte umwickelten die Stümpfe ihrer Arme und Beine mit dicken weichen Lappen, semukoth [2]), mit denen sie zur Noth auch auftreten konnten. Derjenige endlich, der nicht einmal mehr seine Knie zur Fortbewegung brauchen kann, muss dazu einen Stuhl, kissé, verwenden. Er sitzt, erklärt der Commentar, auf einem niedrigen, an seinem Körper befestigten Stuhl; wenn er sich fortbewegen will, stützt er sich auf seine Hände mit kleinen Bänkchen, hebt dann seinen Körper von der Erde ab, gleitet nach vorn und setzt sich dann hinten wieder nieder.[3])

Die Anfertigung derartiger Prothesen war wohl die Sache be-

1) Nach soeben vollzogener Absetzung eines Beines würde auch schwerlich Jemand trotz aller Todesangst laufen können.

2) B. bathr. 20a ist semiktha ein dicker weicher Lappen, den der Aderlasser zum Reinigen der Wunde braucht.

3) Sabb. VI, 8; Joma 78b; Jeb. 102b, 103a; Chag. 3a.

sonderer Fachleute; denn es wird erwähnt, dass ein Nichtfachmann einst einen qab aus einem Holzkloben aushöhlte (Sabb. 11b).

Erwähnt wird auch eine Prothese für ein Thier: R. Schimeon ben Chalaphtha machte für ein Huhn, dessen Hüfte ab- oder ausgerissen war, eine Röhre von Rohr, und es blieb am Leben (Chull. 57b).

XV. Wundbehandlung.

Zur Wundbehandlung gehört in der biblischen Zeit das Ausdrücken, der Verband und das Bähen mit Oel (Jes. 1, 6). Auch des Wundbalsams von Gilead geschieht Erwähnung (Jer. 8, 22).

Mehr erfahren wir über die Wundbehandlung zur Zeit des Talmuds, wobei man allerdings nicht vergessen darf, dass makkah, wie schon eingangs gezeigt, jede Art von Trauma, nicht bloss die Gewebetrennung, bedeutet. Eine Lehre, die auch heute noch ihre Wichtigkeit besitzt, warnt vor der Berührung von Wunden, da „die Hand Entzündung macht“ (Ab. z. 28b). Zur Behandlung legt man mukh und Schwamm auf, die man mit einem Faden befestigt, oder legt einen (kunstgerechten?) Verband, ézeb, an (T. Sabb. V, 3/4), wobei der Schwamm nicht dadurch wirkt, dass er die Wunde aussaugt, sondern sie nur schützt (Lev. r. 15, 4). Auch Binsen, gami, benutzt man (Erub. X, 13), die man an dem verletzten Finger durch ein Gürtelchen, cilçul, befestigt (ib. 103b), oder man legt Wollflocken, *ποκάριον*, auf (Sabb. 50a). Als heilend gelten auch zerkaute Weizenkörner (Keth. 103a) und Kümmel (Sabb. 19, 2). Holzasche auf Wunden zu streuen hat man verboten, weil man selbst den Schein vermeiden wollte, als tättowire man eine Hautstelle (Macc. 21a), was, wie bekannt, nach bliblischem Gesetz (Lev. 19, 28) nicht gestattet ist. Nach Mar Samuel soll eine Wunde stets mit Oel und warmem Wasser behandelt werden (j. Sabb. IX, 12b). Zum Verbinden benutzte man natürlich auch Lappen, aber nur neue Lappen, kethithin, heilen (Sabb. 134b). Eine Art Aetzmittel ist „der trockene sam“; streut man es auf gesundes Fleisch, so schadet es nicht, ist aber eine Wunde da, so höhlt es diese aus und geht in die Tiefe (T. Sot. I, 6). So hat der Sectirer Jakob dem R. Abahu ein Pulver (samma) auf den wunden Schenkel gestreut, das, falls Schüler des Kranken es nicht schnell abgekratzt hätten, den Schenkel zerstört hätte (Ab. z. 28a). Ein Medikament von wunderbarer Heilkraft ist der samthar, wie die Erklärer wollen, ein Kraut. Eine Keule, aus der man den Hüftnerv mit all seinen Verzweigungen herauspräparirt hatte, heilte wieder zusammen, als man sie auf samthar legte (B. bathr. 74b). Zuweilen wird ein Mensch von einem Pfeil oder einem Wurfspiess getroffen und man glaubt, er würde sicher

sterben; da macht ihm jemand ein samthar, und er bleibt am Leben (Jeb. 114b), ja es würde sogar den Hingerichteten der Kopf mit Hilfe dieses Krautes wieder anwachsen, wenn nicht eine bestimmte Windrichtung seine Wirkung aufhöbe (B. mec. 107b).

Ein Ausbrennen von Wunden beim Menschen finde ich nur bei Verletzungen der Achillessehne erwähnt (Jeb. 120b). Ob das Ausbrennen ulcerirter Leprastellen (Neg. VII, 4) zu Heilungszwecken geschah, ist zweifelhaft. Ein Thier mit complicirtem Beinbruch kann am Leben bleiben, wenn die Wunde ausgebrannt wird (T. Chull. III, 6). Eine kranke Eselin brennt der Hippiater, und das Junge kommt mit einem Brandmal zur Welt (Num. r. IX, 6).

Einem Thier, das sich wundgerieben, legt man Honig auf (Sabb. VIII, 1) oder zerquetschte Schnecken (ib. 77b). Hat es einen Fuss gebrochen, so werden qeschischin, Schindeln, angelegt (ib. 53b).

Wer sich die Hand oder den Fuss gestossen, bäht sie mit Essig oder Wein; so that auch R. Asche, als ihn einst ein Esel auf den Fuss getreten (ib. 109a). Zum Einreiben benutzt man Oel, besonders Rosenöl (ib. XIV, 4), das man auch mit Watte (mukh) oder Lappen aufträgt (T. Sabb. XII, 12).

XVI.

Von Pflastern werden erwähnt und von einander unterschieden: die retijjah, die ispelanith und das malagma (T. Kelim γ. VI, 9).

1. Eine retijjah legt man nur auf eine Wunde, niemals auf gesundes Fleisch (Tanch. Mischp. p. 41b Buber), allenfalls zum Schutz auch noch auf eine geheilte Wunde (j. Sabb. VI, 8b). Wenn ein Mensch vom Dache fällt, so ist sein ganzer Körper verwundet; dann kommt der Arzt zu ihm und legt ihm eine retijjah auf den Kopf, ebenso auf die Hände und Füsse und alle Glieder, so dass er ganz Pflaster ist (Exod. r. 27, 9). Eine Wunde, die der Mensch mit dem izmel angelegt, wird mit der retijjah geheilt (Mekh. zu Exod. 14, 24). Woraus die retijjah bestand, wissen wir nicht; von Weizenmehl als einem Bestandtheil wird bei Gelegenheit des Sauerteig-Verbotes am Passahfeste (T. Pes. II, 3) und auch sonst gesprochen (T. Dem. I, 25). Die retijjah kann sich verschieben, so dass sie glattgestrichen werden muss (Sabb. 75b), und gelegentlich auch ganz abfallen (T. Sabb. V, 5).

2. Wodurch sich die ispelanith oder siphlani von der retijjah unterscheidet, ist nicht mehr auszumachen. Vielleicht ist es wirklich, wie die Wörterbücher wollen, nur das griechische σπλήνιον und mit dem hebr. retijjah identisch, vielleicht unterscheiden sie sich durch die Consistenz, wie das Emplastrum und Pastillum (Pasta) der heidnischen Zeitgenossen; ersteres wird aufgelegt (imponitur), letzteres auf-

gestrichen (Celsus V, 17). Die Ispelanith, die man von den Seiten lüftet, um die Wunde zu säubern (T. Sabb. V, 6), könnte also nur das Emplastrum sein. Wenn frische Verletzungen, die man bepflastert hat, zu schmerzen beginnen, so muss man das Pflaster abschneiden (j. Ab. z. II, 40d). Man macht es von Leder oder Zeug (Kelim 28, 3), von Leinen- oder Wolllappen (j. Kil. Ende, 32d). Es gehört in das Gebiet des verbotenen Aberglaubens, Fett von einem Ochsen, der, weil er einen Menschen getödtet, gesteinigt wurde, als besonders heilkräftiges Pflaster anzusehen (Pes. 24b). Ein Pflaster gegen alle Schmerzen, das eine kluge Frau empfahl, bestand aus 7 Th. Fett und einem Theil Wachs (Sabb. 133b).

3. Die melugma ist zweifellos das μάλαγμα der Griechen, das cataplasma der Späteren. Seine Bereitung fällt unter den Begriff des Teiganrührens (j. Sabb. VII, 10b). Es besteht aus pflanzlichen Stoffen, z. B. Weizen oder Feigen (Schebiith VIII, 1), lässt man es lange liegen, so wird es übelriechend (T. Pes. II, 3). Einen Feigenkuchen legt auch der König Hiskia zur Erweichung auf seine Pestbeulen (Jes. 38, 21) — das wird wohl der schechin gewesen sein, an dem er krank wurde zum Sterben und von dem ihn nur ein Wunder retten konnte.[1] Sir Ridson Bennett[2] dachte an Carbunkel, Lauder Brunton (ib. p. 144) hat die Angina Bartholin's wieder entdeckt. Von Beulen oder Drüsen hat übrigens der Urtext nichts.

Zur Wundbehandlung gehört im Alterthum auch die Regelung der Diät, die der Verletzte innehalten muss, falls er auf Krankengeld Anspruch erheben will. Uebertrat daher der Verwundete die Anordnungen des Arztes und ass Honig oder sonstige Süssigkeiten, die alle der Wunde schaden, und nun entsteht in der Wunde garguthne, ein Reisergeflecht (fistulöses Geschwür), so braucht der Schläger ihn nicht heilen lassen (B. qam. 85a). Zu den Heilungskosten überhaupt gehört auch die Mehrausgabe des Verletzten für seine Ernährung. Er kann nämlich sagen: in gesunden Tagen lebte ich von Linsen und grünem Gemüse; jetzt aber vertrage ich nur Eier und Hühner (j. B. qam. VIII, 1). Nur in einem Gleichniss legt ein Mann einem Anderen ein Pflaster auf seine Wunde und sagt zu ihm: solange das Pflaster auf der Wunde ist, iss was du willst und trink was du willst, bade kalt oder warm ohne Furcht; nimmst du es aber ab, so wird aus der Wunde eine nome entstehen (Sifré zu Deut. 11, 18 S. 82b). Dieses Wunderpflaster ist nämlich die Gotteslehre.

1) So entscheidet sich auch Friedreich, zur Bibel I, S. 204, der die Meinungen der älteren Autoren referirt.

2) The diseases of the Bible [2], p. 104.

XXII.

Ueber die Bedeutung von Morel-Lavallée's Décollement traumatique in der Friedens- und Kriegschirurgie.

Von

Unterarzt Bernhard Möllers,

z. Z. commandirt zum Kgl. Charité-Krankenhaus.

Erfahrene Chirurgen wie La Motte und Pellaton fanden gelegentlich der zur Entleerung von vermeintlichen Blutbeulen vorgenommenen Punction die ausfliessende Flüssigkeit zu ihrem grossen Erstaunen nicht aus Blut, sondern aus einer mehr serösen Flüssigkeit bestehend. So seltsam diese Beobachtung auch war, so hielt man nichtsdestoweniger diese serösen Ergüsse anfangs für Blutextravasate mit völliger Ausscheidung des Serums. Man dachte sich den Vorgang in derselben Art, wie Blut in einem Gefässe zur Gerinnung kommt. Weitere Beobachtungen liessen dann bald die Annahme eines derartigen Vorgangs als unhaltbar erscheinen. Man fand nämlich nicht nur bei Punctionen mit dem Troicar, sondern auch bei Incisionen mit dem Messer weder geronnenes Blut, noch überhaupt Anzeichen, die auf eine Haemorrhagie hätten schliessen lassen. Es entleerte sich eine farblose Flüssigkeit, welche ungeronnen war und in ihrer Zusammensetzung vollkommen dem Blutserum oder der Lymphe glich. Rothe Blutkörperchen waren darin entweder garnicht oder in so geringer Zahl vorhanden, dass sie gegenüber der sehr bedeutenden Menge des Extravasates kaum in Betracht kommen konnten. Der fast gänzliche Mangel der für das Blut charakteristischen Merkmale in der entleerten Flüssigkeit veranlasste zuerst den französischen Chirurgen Velpeau, nach einer anderen Art der Erklärung zu suchen, indem er diese seltsame Verletzungsform mit den serösen Cysten verglich. Morel-Lavallée, dem derzeitigen Präsidenten der chirurgischen Gesellschaft in Paris, blieb es vorbehalten, das Dunkel, welches hierüber schwebte, zu lichten. Das Ergebniss seiner Untersuchungen legte er im Jahre 1848 in den Mémoires de la société de biologie nieder. Weitere Veröffentlichungen folgten im Jahre 1853 in den Archives générales de médicine und

im Jahre 1862 in den Compt. rend. de l' Académie des sciences. Als Quintessenz seiner Beobachtungen und Erfahrungen über diese Verletzungsform veröffentlichte er dann im Jahre 1863 in den Archives générales de médicine eine längere, geradezu klassische Arbeit, welcher er den Namen: Décollement traumatique de la peau et des couches sous-jacentes gab.

Diese „traumatische Ablösung der Haut und der darunter liegenden Schichten" entsteht in der Regel durch die Einwirkung einer Gewalt, welche den betreffenden Körpertheil in tangentialer Richtung trifft, so dass die Haut gegen die darunter liegenden Theile stark verschoben und dabei abgelöst wird. Die Haut wird bei einer derartigen Verletzung meistens nur gegen die darunterliegende Fascie verschoben, und es bildet sich so eine vorläufig noch leere Tasche zwischen Haut und Fascie. Wenn die tangential wirkende Gewalt auch zur Zerreissung der das subcutane Gewebe durchsetzenden Lymphgefässe geführt hat, so füllt sich diese Tasche allmählich mit einer serösen Flüssigkeit, und es entstehen dadurch die subcutanen Lymphextravasate, welche meistens bei dem Décollement traumatique vorhanden sind.

Ein grosser Theil der Autoren hat den von Morel-Lavallée in seiner letzten Arbeit für diese Verletzungsform empfohlenen Namen „Décollement" überhaupt nicht angenommen, sondern ist bei den älteren Bezeichnungen: Lymphextravasate, seröse Exsudate, épanchements de sérosité geblieben, in der irrthümlichen Annahme, mit diesen Namen zugleich das ganze Wesen des Processes bezeichnen zu können. Morel-Lavalée belehrt uns dagegen ausdrücklich, dass das Décollement, die Ablösung der einzelnen Theile von einander, stets vorhanden ist, während der seröse Erguss auch fehlen kann. Referate über Morel-Lavallée's Arbeit befinden sich in Cannstatt's Jahresberichten von Geheimrath Bardeleben und in Schmidt's Jahrbüchern, von Martini herrührend. Etwas eingehender mit der in Rede stehenden Verletzung beschäftigte sich Gussenbauer in der 15. Lieferung der „Deutschen Chirurgie".

Eine ausführliche Wiedergabe der Beobachtungen Morel-Lavallée's verdanken wir dem derzeitigen Professor der Kriegsheilkunde an der Kaiser-Wilhelms-Academie, Geh. Med.-Rath und Generaloberarzt Dr. R. Köhler, der im Jahre 1888 in der Deutsch. Zeitschr. für Chirurgie einen längeren Aufsatz über das Décollement traumatique veröffentlichte. Diese Arbeit ist umso werthvoller, als derselbe auf Grund seiner reichhaltigen Erfahrungen an 22 Fällen die Angaben Morel-Lavallée's grossen Theils bestätigt, zum Theil auch berichtigt und

wesentlich erweitert. In den letzten Jahren ist diese interessante Verletzungsform wieder mehr in Vergessenheit gerathen, trotzdem sie, wie alle Autoren uns von neuem bestätigen, in ihrer Entwicklung, ihren Erscheinungsformen und ihrem Verlauf eine durchaus charakteristische Läsion ist. Ausser in den Referaten über R. Köhler's Arbeit finden wir sie in der Litteratur und den chirurgischen Lehrbüchern verhältnissmässig selten erwähnt. Ausführlicher behandelt Dr. Koch in Nürnberg in der Münchener Medicinischen Wochenschrift 1892, 39. Jahrgang 15., 16. das Décollement in einem hübschen Aufsatz: „Beitrag zur Kenntniss der traumatischen Losschälung der Haut und der tiefer liegenden Schichten". In den Jahren 1889—94 sind ferner 4 Arbeiten über das Décollement als Dissertationen veröffentlicht von Steinbrück, M. Fikentscher, A. März und A. Weber, von denen zumal die beiden letzteren die in Frage stehende Läsion ausführlicher besprechen. Ferner wird in den Berichten der Jahre 1889—95 über die chirurgische Klinik des Geh. Raths von Bardeleben über 20 dort beobachtete Décollements von Professor Dr. A. Köhler bezw. Stabsarzt Dr. Tilmann kurz berichtet.

In dieser Arbeit soll nun versucht werden, einen kurzen Ueberblick über die gesammte Lehre des Décollement traumatique zu geben unter Berücksichtigung möglichst aller bis jetzt erschienenen Veröffentlichungen. Von der Besprechung einzelner Krankheitsfälle sehe ich aus dem Grunde ab, weil eine hinreichende Menge typischer Décollements in den oben genannten Arbeiten beschrieben sind und weil es nicht gut möglich ist, an der Hand von einzelnen Fällen die grosse Bedeutung des Décollement in der gesammten Friedenschirurgie zu würdigen.

Im zweiten Theile werden die durch die Waffen des Krieges hervorgerufenen sogen. kriegschirurgischen Décollements, deren Kenntniss zumal für den Militärarzt höchst interessant ist, mit ihren verschiedenen Eigenthümlichkeiten noch besonders besprochen. Nachdem im letzten Abschnitt eine der traumatischen Ablösung der Haut identische Verletzung der Retina kurz erwähnt ist, wird zum Schluss nochmals auf die grosse praktische Bedeutung des Décollement für jeden Arzt, besonders den Gerichts- und Kassenarzt kurz hingewiesen.

I. Die traumatische Loslösung der Haut durch Friedensgewalten.

a. Aetiologie und Entstehungsmechanismus. Machen wir uns zunächst die Art und Weise, wie ein Décollement entstehen

kann, klar, so finden wir, dass dasselbe fast immer ein und demselben Quetschungsmechanismus seinen Ursprung verdankt.

Eine schief oder tangential die Körperoberfläche treffende Gewalt bewirkt eine Verschiebung der Haut gegen die oberflächlichen Fascien, bez. der tiefer darunter liegenden Schichten gegen einander. Als Beispiel diene uns die einfachste und am häufigsten vorkommende Form einer tangential den Körper treffenden Gewalt, das rollende Rad. Das Rad trifft mit einer gewissen Geschwindigkeit in tangentialer Richtung die Haut und schiebt sie in der Richtung der Gewalteinwirkung mit sich fort. Da die Haut ein festeres Gefüge besitzt als das subcutane Gewebe, so wird die Verschiebung zuerst in letzterem Gewebe vor sich gehen. Denn gerade in dem subcutanen Bindegewebe ist der Zusammenhang der Gewebe nur ein sehr lockerer, jedenfalls viel weniger fest als in dem Gewebe der Cutis selbst und auch viel weniger fest als in den tiefer liegenden Muskeln. Bis zu einer gewissen Grenze wird daher in Folge dieser anatomischen Verhältnisse eine Verschiebung stattfinden können, ohne dass eine mechanische Trennung von der Fascie stattfindet. Wird dagegen die Dehnbarkeitsgrenze des subcutanen Gewebes überschritten, so löst sich die Haut von der Fascie los und das Décollement ist fertig.

Bei diesem Mechanismus sind natürlich Gewalten von spitziger und kantiger Beschaffenheit ausgeschlossen, denn nur einwirkende Kräfte stumpfer Form können eine solche Verletzung herbeiführen.

Natürlich ist die Verschiebbarkeitsgrenze je nach dem anatomischen Gefüge der getroffenen Haut und der mehr oder weniger straffen Verbindung der einzelnen Schichten untereinander sowie auch individuell sehr verschieden. So wurde in dem Cirkus Barnum und Bailey im Sommer 1900 zu Berlin ein sog. Gummimensch gezeigt, der eine fast unglaubliche Verschiebungsfähigkeit der Haut besass. Aus der den Thorax bedeckenden Haut konnte er z. B. eine Falte bilden, in welche er seinen ganzen Unterarm einwickeln konnte. Bei einem solchen Menschen ist natürlich die Möglichkeit eines oberflächlichen Décollement so gut wie ausgeschlossen.

Zum Zustandekommen eines Décollement sind wesentlich zwei Factoren nothwendig. Erstens muss die Richtung der verletzenden Kraft eine mehr oder weniger tangentiale sein, so dass eine thatsächliche Loslösung der Haut stattfindet. Uebt die angrifende Kraft ihre Wirkung nur auf die oberflächlichsten Schichten der Haut aus, so wird an der getroffenen Stelle nur ein Epithelverlust, eine leichte Abschürfung, evtl. auch eine oberflächliche Necrose eintreten. Erhält dagegen die Haut in ihrer ganzen

Dicke den Stoss und wirkt die Gewalt über die Verschiebbarkeitsgrenze hinaus, so tritt eine Trennung der Haut von ihrer Unterlage auf und wir erhalten ein oberflächliches Décollement. Nähert sich der Auffallswinkel der schief einwirkenden Gewalt einem rechten, so trifft der Stoss die gesammten Weichtheile. Dieselben werden dann bei hinreichend grosser Intensität der Kraft entweder gegen einander oder noch häufiger gegen den festen Knochen verschoben, es entsteht ein sog. tiefes Décollement. Trifft dagegen die verletzende Kraft senkrecht auf die Haut auf, so kann natürlich von einer Verschiebung nicht mehr die Rede sein. Wir erhalten dann das Bild einer Quetschung, das sich, wie weiter unten besprochen wird, wesentlich von einem Décollement unterscheidet.

Es kann vorkommen, dass mehrere tangential und rechtwinklig einwirkende Gewalten in verschiedener Reihenfolge rasch nach einander den Körpertheil an gleicher Stelle treffen. In solchen Fällen finden wir mit dem Décollement Quetschungserscheinungen vereint, und wir haben bisweilen den seltenen Befund von Blutgerinnseln im Sack des Décollement.

Ein zweiter, bei dem Zustandekommen des Décollement maassgebender Factor ist die Intensität der Gewalteinwirkung und der Gegenstoss des Körpers. Je nach der Stärke und Schnelligkeit der einwirkenden Kraft wird sich die Haut mehr oder weniger weit ablösen, wird eine oberflächliche oder tiefe Verletzung zu Stande kommen.

Eine nur schwach angreifende Gewalt kann natürlich weniger leicht ein Décollement bewirken als eine stärkere und kontinuirliche. Das angreifende Agens muss eben stark genug sein und so lange fortdauern, bis die Verbindung zwischen 2 oder mehreren Schichten gelöst ist.

Dass ausserdem die Configuration des getroffenen Theils, der Querschnitt und die Form der auf den Körper wirkenden Gewalt auf die Grösse des Décollement einen Einfluss ausübt, ist ohne weiteres klar.

Infolge dieser verschiedenartigen Einflüsse ist die Grösse gleichzeitig bei demselben Individuum bestehender oberflächlicher und tiefer Décollements ganz unabhängig von einander. Ebenso können sich auch bei derselben Person an den einzelnen Körpertheilen mehrere Décollements neben einander vorfinden.

Auf den ersten Blick hin wird man sich wundern, dass die Décollements in den weitaus meisten Fällen fast die gleiche Grösse haben. Dieses erklärt sich aber sehr leicht aus der Thatsache, dass in der Mehrzahl auch dieselbe Kraft, das rollende Rad, diese Ver-

letzung hervorruft. Morel-Lavallée bezeichnet daher auch das Rad „presque comme la cause spéciale de l'accident au point que l'action de la roue était une présomption de l'existence d'un décollement." Es wird sich daher ohne Zweifel empfehlen, bei jeder Verletzung durch Ueberfahren nach einem Décollement zu fahnden. In manchen Fällen wird es allerdings mit Quetschungserscheinungen vergesellschaftet sein, sodass man in den oberflächlichen Theilen bisweilen nur die Erscheinungen einfacher Quetschung findet, während in der Tiefe ein schwer erkennbares Décollement vorliegt. Nach den Mittheilungen von Morel-Lavallée und R. Köhler gab das Rad in 70—80 Proc. ihrer Fälle die Veranlassung zum Entstehen eines Décollements ab, während nach den Berichten von A. Köhler und Tilmann dieses etwa bei der Hälfte der in der Kgl. Charité von 1888—95 behandelten Verletzten der Fall war.

Ein Fass oder eine Tonne, welche über einen Körper dahinrollt, wird natürlich ein grösseres Décollement hervorrufen, da die Angriffsfläche bedeutend grösser ist. In manchen Fällen bildeten stürzende Balken, Eisenstangen, Steinmauern oder Fusstritte die Ursachen für ein Décollement. In einem von Dr. Heller in Stuttgart beschriebenen Falle fällt ein Mann rückwärts von einem 2 Stock hohen Gerüst herunter und schlägt auf eine vor dem Hause aufgelagerte Bretterschicht mit der linken Lendengegend auf und „rutscht vollends auf die Erde herunter". Im Jahre 1888 wurde in der Kgl. Charité ein Dienstmädchen eingeliefert, welches aus einem Fenster des 3. Stockwerkes auf den gepflasterten Hof sprang und unterwegs auf ein hervorragendes Fenstersims aufgeschlagen war. M. Fikentscher beobachtete in der Erlanger Klinik ein Décollement, welches bei einem Dienstknecht dadurch entstanden war, dass ein Rind beim Schlachten mit seiner ganzen Schwere auf die obere Hälfte des linken Oberschenkels des Patienten fiel und dann an demselben hinabglitt.

Ueber eine eigenartige Veranlassung zu einem Décollement berichtet uns R. Köhler. Die Zähne eines Pferdes erfassten die Haut des Oberarmes und zerrten sie hin und her, d. h. verschoben sie auf ihrer Unterlage, der Fascia superficialis, und führten auf diese Weise zu einem Décollement.

A. März berichtet über ein in der chirurgischen Klinik zu Erlangen bei einem Schmiedegesellen beobachtetes Décollement. Beim Schmieden war demselben ein circa 24 Pfund schwerer breiter Schmiedehammer, der sich vom Hammerstiele des mit ihm arbeitenden Gesellen löste, mit grosser Heftigkeit gegen die rechte Leistengegend

und den Oberschenkel geflogen. Ferner sah man Décollements dadurch entstehen, dass jemand gegen eine Tischkante oder Bohlenschwelle fiel oder beim Sturz vom Pferde gegen eine Stange geworfen wurde. — Selbstverständlich können die Décollements an allen Stellen des menschlichen Körpers entstehen; aber es bietet absolut nicht jeder Körpertheil eine gleiche oder auch nur annähernd gleiche Häufigkeit der Läsion dar. Geradezu als eine Praedilectionsstelle für das Décollement kann der obere Theil der unteren Extremität bezeichnet werden und zwar am häufigsten an deren Aussenseite; in abnehmender Häufigkeit kommen sie dann am Unterschenkel, in der Dorso-lumbalgegend, der oberen Extremität, am Kopfe und am Unterleib vor. Bei fast der Hälfte aller beschriebenen Fälle ist es die Umgebung der Trochanteren, welche vom Décollement heimgesucht wird. Der Grund für diese Erscheinung wird nach Ansicht von R. Köhler zum Theil daran liegen, dass die häufigste Erscheinungsform der tangential wirkenden Kraft, das rollende Rad, meistens den bereits zu Boden gefallenen, also liegenden Menschen trifft. Die am weitesten von der Centralmasse, dem Rumpfe, abliegenden Körpertheile, die Extremitäten, werden am frühesten und leichtesten von dem rollenden Rade erreicht. Es ist allgemein bekannt, dass die Arme und Beine viel häufiger überfahren werden als der Kopf und Rumpf. Falls das Rad die Extremitäten nicht gerade senkrecht trifft, wodurch meistens die Contusionserscheinungen hervorgerufen werden, sondern mehr in tangentialer Richtung, so kann natürlich gleich durch den ersten Anprall ein typisches Décollement entstehen. Vielfach wird es aber nicht dazu kommen, sondern infolge des relativ leichteren Eigengewichts werden die oberen Extremitäten und die Unterschenkel durch den gewaltigen Stoss einfach bei Seite geworfen. Auch der Kopf kann wegen seiner runden Form leicht durch einen Stoss bei Seite gestossen werden und so dem Décollement entgehen. Weit ungünstiger in Bezug auf das Ausweichen liegen die Verhältnisse dagegen bei dem oberen Theil der unteren Extremität. Infolge der straffen Verbindung des an sich schon schweren Oberschenkels mit dem schwer auf seiner Unterlage beweglichen Becken ist ein Ausweichen vor dem heranrollenden Rade hier kaum möglich. Auf diese Weise erklärt es sich wohl, dass gerade der hervorspringendste Punkt dieser Region, die Gegend der beiden Trochanteren, relativ leicht von dem Rade getroffen wird und wir hier sehr häufig ein Décollement finden. Vielleicht kommt der Oberschenkel auch desshalb leichter in Gefahr, weil ihn der Arbeiter dazu benutzt, Lasten zu stemmen, aufzufangen und vorwärts zu schieben.

b) Anatomische Kennzeichen. Das Décollement traumatique Morel-Lavallée's entsteht dadurch, dass durch ein Trauma die Haut von ihrer Unterlage abgehoben wird und dass infolge dessen zwischen beiden ein Hohlraum, eine Tasche (poche) entsteht. Diese in der überwiegenden Mehrzahl der Fälle vorkommende Verletzungsform nennen wir ein oberflächliches Décollement. Bei grösserer Intensität der einwirkenden Kraft kann es dagegen zu einer Trennung der Fascie von den Muskeln, zu einer Trennung der oberflächlichen Muskeln von den tiefen, dieser vom Periost und des Periosts vom Knochen kommen. Morel-Lavallée fand z. B. bei einer Section das gesammte Unterhaut-Bindegewebe des Unterschenkels von der unterliegenden Muskulatur, die Muskeln vom Periost, und das Periost in seiner ganzen Ausdehnung von der Tibia getrennt. Diese Verletzung nennen wir ein tiefes Décollement. In der Regel pflegt die Haut infolge ihrer Elasticität keine äusseren Merkmale der Verletzung darzubieten. Es veräth nichts, dass eine heftige Gewalt auf sie eingewirkt hat. Während die losgelöste Haut in der Regel keine Continuitätstrennung durch das Trauma erleidet, entstehen in seltenen Fällen oberflächliche Einrisse in die Haut, „wie bei einem Leder, welches unter starker Spannung steht". (Morel-Lavallée). Diese Risse entstehen gewöhnlich dort, wo die Verbindung der Haut mit der oberflächlichen Fascie eine straffere ist. Meist sind sie von geringerer Tiefe, sie können aber auch die ganze Dicke der Haut durchsetzen, sodass die atmosphärische Luft in die Tasche eindringen kann. Unter 22 Fällen hat R. Koehler nur einen der letzteren Kategorie beobachtet, während Koch unter 6 Fällen 2 perforirte, offene Décollements beschreibt. Sugillationserscheinungen und damit auch alle Farbenveränderungen, wie sie durch Blutergüsse in der Regel hervorgerufen werden, fehlen wenigstens für die erste Zeit der Verletzung vollständig. Einen in dieser Beziehung besonders typischen Fall stellte R. Koehler in der 2. Sitzung der freien Vereinigung der Chirurgen Berlins (December 1886) vor. Ein 46jähriger Arbeiter war von einem schwer beladenen Rollwagen in der Art überfahren, dass das eine Rad in tangentialer Richtung die äussere Seite des rechten Ober- und Unterschenkels traf. Bei der äusseren Untersuchung konnte R. Koehler alle von Morel-Lavallée angegebenen Symptome des Décollement deutlich nachweisen. Das Décollement hatte seinen Sitz an der äusseren und vorderen Hälfte des oberen Drittels des rechten Oberschenkels und eine Ausdehnung von circa 30 Quadratcentimetern. Die Grenzen des Décollement konnten mit der grössten Genauigkeit festgestellt

werden. So weit dasselbe reichte, sah man keine Quetschungserscheinungen der Haut. Dagegen zeigten die das Décollement rings umgebenden Hautpartien blauröthliche Verfärbung in ganz enormer Ausdehnung; denn sie erstreckte sich fast über den ganzen Ober- und Unterschenkel und die Gegend der Nates. Ganz scharfrandig und unvermittelt ging die dunkle Färbung in die helle der abgelösten Haut über, welche sich wie eine weisse Insel aus der dunkelblauen Umgebung abhob. Bei oberflächlicher Untersuchung hätte man die am schwersten durch die Verletzung getroffenen Stellen für gar nicht laedirt halten können, wenn nicht der scharfe Uebergang des normalen Hautcolorits in die dunkelblaue Farbe der umgebenden Partieen vor einem solchen Irrthum schützte.

In den meisten anderen von R. Koehler beobachteten Fällen trat dieses Verhältniss allerdings nicht so markant in die Erscheinung. Jedenfalls fehlen in der Regel Blutergüsse in der abgelösten Haut. Dagegen finden sich um so mehr in der Umgebung derselben regelmässige Blutergüsse, die bisweilen die Bildung eines harten Walles am Rande der Tasche bewirken. Im weiteren Verlaufe treten auch in der abgelösten Haut allmählich Suggillationserscheinungen ein, was sich durch eine langsam von der Peripherie der Tasche gegen das Centrum zu fortschreitende, blaurothe Verfärbung kund giebt. Das Centrum der abgelösten Haut pflegt daher am längsten eine helle Färbung zu bewahren. Während häufig an derselben geringe Epithelverluste beobachtet wurden, fand man die Entstehung eines Brandschorfes seltener.

Betrachten wir das Innere der Tasche eines oberflächlichen Décollement, so stellt sich uns entweder ein einziger nirgends durchbrochener Hohlraum dar, wenn nämlich die Haut von der Fascia superficialis total abgelöst ist, oder es finden sich hier uud da noch feine, fadenförmige Gebilde zwischen beiden Geweben. Diese Fäden haben je nach ihrem Ursprung ein verschiedenartiges Aussehen. Stammen dieselben aus der Fascie, so haben dieselben einen eigenthümlich perlmutterartigen Glanz, und man kann gewöhnlich dann auch die entsprechenden Defecte in der Fascie erkennen. Die Fäden, welche eine Länge bis zu 8 cm aufweisen können, sind äusserst fein, während ihre Enden unter deltaartiger Ausbreitung in die Gewebe, die sie verbinden, übergehen. Bisweilen sind die Fäden auch feine, vollkommen aus ihrer Umgebung herausgerissene Nerven oder endlich von ihrer Umgebung vollständig isolirte und ihrer Seitenäste beraubte Blutgefässe.

In allen Fällen können die Wandungen der Tasche auch durch

mehr oder weniger ausgedehnte Verwachsungen mit einander verbunden sein, welche schon als Heilungsvorgänge aufzufassen sind.

Im weiteren Verlaufe kann die Tasche noch ein eigenthümliches Aussehen annehmen. R. Köhler beschreibt z. B. einen Fall, in dem er ein Décollement 10 Wochen nach seiner Entstehung incidirte. Bei Eröffnung der Tasche fand er dieselbe von einer hellglänzenden, spiegelglatten, weissgrauen Membran gleichmässig ausgekleidet, sodass sie einem serösen Sack glich. Eine ähnliche Beobachtung muss auch schon Velpeau gemacht haben, denn er vergleicht die durch das Décollement entstandene Tasche mit einer serösen Cyste. Desgleichen sind in der Litteratur zu verschiedenen Malen unter dem Namen „traumatische Lymphcysten" typische Décollements beschrieben worden von Autoren, denen diese so charakteristische Verletzungsform vollkommen unbekannt war.

In die Tasche findet fast regelmässig, oft allerdings sehr langsam, ein Flüssigkeitserguss statt, welcher sowohl seiner Quantität wie Qualität nach als charakteristisch für das Décollement angesehen werden kann.

Entleert man den Inhalt einer Tasche während des Lebens des Verunglückten durch Punction, so füllt die Tasche sich bald wieder mit derselben Flüssigkeit an. Der Franzose Faure veröffentlichte in der Gaz. des Hôp. 64, 1864 einen typischen Fall dieser Art. Ein schwerer Balken stürzte ab und traf einen Arbeiter am Rücken, sodass ihm die Haut von der Mitte des Rückens an bis zu den Beckenknochen und von einer bis zur anderen Seite abgelöst war. Die verletzte Hautpartie wurde durch die ergossene Flüssigkeit deutlich abgehoben. 3 Tage später wurde durch Punction mittels des Troikar über $^1/_2$ Quart (circa 0,572 l) Flüssigkeit entleert, ebenso am folgenden Tage. Da der Sack sich immer wieder füllte, machte Faure eine Incision. Aber trotzdem floss noch täglich eine Menge von Flüssigkeit aus. Erst als er am 12. Tage von einer Oeffnung zur anderen ein 12 cm langes Haarseil durchzog und dadurch der Ausfluss eitrig wurde, konnte er allmählich das Décollement zur Heilung bringen.

Eine spontane Resorption der in der Tasche befindlichen Flüssigkeit findet, abgesehen von kleinen Décollements, nur selten statt, sie kann Monate, selbst Jahre lang, vollkommen unverändert bleiben, da sie im lebenden Körper nicht gerinnt. Der Flüssigkeitserguss zeigt die verschiedensten Farbennuancen, von citronengelb bis zur Farbe des venösen Blutes. Lässt man die Flüssigkeit in einem Glase einige Zeit stehen, so kann man an ihr bald 3 Schichten unterscheiden.

Die oberste, sehr schmale (circa 3 mm Dicke), hellglänzend schimmernde, besteht mikroskopisch wesentlich aus Fettkügelchen. Die mittlere Schicht nimmt etwa $^2/_3$ der Gesammtmenge ein, ist eine röthlich-gelbe, seröse Flüssigkeitsmenge und hat die Zusammensetzung des Blutserums. Die unterste Schicht wird gewöhnlich von einem dunkelrothen, weinhefeartigen Niederschlag gebildet, welcher aus deformirten Blutkörperchen besteht, die durch grössere oder geringere Abgabe ihres Blutfarbstoffes zu den wechselnden Farben des Ergusses wesentlich beitrugen.

Wie K. Koch in der Münchener Med. Wochenschrift von einem bestimmten Falle berichtet, war die Flüssigkeit, die sich aus der frischen Wunde hervorstreichen liess, klebrig und hatte die Farbe des venösen Blutes; im weiteren Verlaufe nahm sie aber immer hellere Tinction an und war schliesslich eine rein gelbe. Charakteristisch für die Flüssigkeit ist, dass sie auch ausserhalb des Körpers selbst bei längerem Stehen keine Neigung zur Gerinnung aufweist. Koch hat die Flüssigkeit nahezu 2 Jahre lang im watteverschlossenen Reagenzglas stehen lassen, ohne dass sie dadurch ihr Aussehen oder ihre Menge veränderte. Die oberste Schicht nur wurde etwas fester talgartig.

Interessant ist eine sehr genaue chemische Analyse der bei einem Décollement traumatique entleerten Flüssigkeit, welche Jens Schon in dem Nord. med. Archiv 1888, Bd. XX, Nr. 16. veröffentlicht. Das Resultat der Analyse ist:

Wasser	94,23	Proc.
Feste Theile . . .	5,77	=
Totalalbumin . .	4,14	=
{ Serumalbumin .	2,33	=
{ Serumglobulin .	1,91	=
Durch Aether extrahirt		
(Fett, Lecithin) . .	0,45	=
Anorganische Salze	0,81	=
Extractivstoffe . .	0,37	=

Durch diese Analyse wird die Ansicht Gussenbauers bestätigt, dass die in Frage stehende Laesion einer Lymphorrhagie ihre Entstehung verdankt. Eine nähere chemische Untersuchung hat gleichfalls Dr. Heusner in Barmen (Vortrag gehalten auf der 61. Versammlung deutscher Naturforscher und Aerzte) vorgenommen, welcher, da ihm die Morel-Lavallée'schen Arbeiten unbekannt waren, unter dem Namen „traumatische Lymphcysten" 2 typische Décollements beschrieb. Die entleerte Flüssigkeit erstarrte beim Kochen

infolge des hohen Eiweissgehaltes zu einer Gallerte und lieferte beim Zusatz von Alkohol und Essigsäure keine Mucingerinnsel. Das specifische Gewicht betrug 1019, während das specifische Gewicht des Blutserums nach Ranke 1027 beträgt, sodass es sich hier zweifellos um echte Lymphe handelte.

Der Erguss ähnelt in seiner Zusammensetzung dem Blutserum oder der Lymphe. Es finden sich niemals Blutkuchen wie beim Haematom darin, und nur ganz ausnahmsweise sind einzelne Blutgerinnsel vorhanden. Diese Erscheinungen erklärt uns Gussenbauer in dem XV. Bande der „Deutschen Chirurgie". Entgegen der Meinung Morel-Lavallées, dass es sich bei den serösen Ergüssen um die Zerreissung von kleinen Gefässen und Kapillaren handelt, deren gequetschte Enden nur dem flüssigen Theil des Blutes, dem Blutserum, den Austritt gestatten, belehrt uns Gussenbauer, wie es jetzt auch allgemein angenommen wird, dass die Flüssigkeit nicht aus den zerrissenen Blutgefässen, sondern aus den Lymphgefässen stammt; und zwar ist die Ansammlung der Lymphe nicht die Folge einer Exsudation durch die unverletzten Lymphbahnen, sondern sie verdankt in ähnlicher Weise wie die Blutextravasate ihren Ursprung einem Ausfluss der Lymphe nach vorausgegangener Continuitätstrennung ihrer Gefässe. Natürlich können mit Verletzung der Lymphgefässe auch einzelne Blutgefässe reissen; es mischen sich dann dabei die rothen Blutkörperchen mit der Lymphe und geben so der gesammten Flüssigkeit die gelblichgrüne bis dunkelrothe Farbe. (Der bei längerem Stehen gewöhnlich entstehende weinhefeartige Niederschlag besteht aus deformirten rothen Blutkörperchen). Vielfach fand R. Köhler die Lymphe so intensiv mit Blutfarbstoff gefärbt, dass sie bei oberflächlicher Betrachtung für venöses Blut gehalten werden konnte.

Sehr selten enthält die Tasche ausser der Flüssigkeit noch Luft, welche durch eine gleichzeitig vorhandene Wunde in die Tasche eindringen kann. Koch beschreibt ein ganz frisches, unmittelbar nach seiner Entstehung zur Beobachtung gekommenes, perforirtes Décollement: In der Tasche war eine grosse Menge Luft angehäuft, die sich unter Entwickelung von Blasen aus der Wunde hervorstreichen liess.

Die Grösse der Tasche bei den oberflächlichen wie bei den tiefen Décollements ist sehr verschieden. Morel-Lavallée unterscheidet vom praktischen Standpunkt aus kleine, mittelgrosse und grosse. Zu den ersteren rechnet er solche bis zur Grösse eines Handtellers, zu den mittelgrossen diejenigen, welche etwa 20—30 Quadratcentimeter gross sind. Der Rest sind die grossen. Kleine und grosse Décollements sind seltener, die mittelgrossen am häufigsten.

Die Trennung der einzelnen Gewebe kann eine kaum glaubliche Ausdehnung erreichen. Morel-Lavallée sah einen Verletzten, bei welchem die Haut in der ganzen Circumferenz der unteren Extremität von den Malleolen bis über das Poupart'sche Band abgelöst war, sodass er diesen Fall mit einem Zweig vergleicht, dem man die abgeschälte Rinde wieder lose anlegt.

Nicht nur die Qualität und die Genese ist pathognomonisch für das Décollement, sondern auch die Quantität des Flüssigkeitsergusses. Nie, weder unmittelbar nach dem Trauma, noch auch im weiteren Verlauf, füllt derselbe die Tasche vollständig aus. Es bleibt also stets und ausnahmslos ein Missverhältniss zwischen der Grösse der Tasche und der Menge des Inhaltes.

Die Menge der in der Tasche angesammelten Flüssigkeit ist bisweilen äussert gering. Morel-Lavallée fand bei einem Décollement, welches die ganze untere Extremität umfasste, in einer Tasche, die bequem 10 Liter hätte fassen können, nur 50 ccm Flüssigkeit. In dieser grossen Tasche war also eben genügend Flüssigkeit, um die grosse Fläche benetzen zu können. Wie lässt sich dieser minimale Erguss erklären, trotzdem so viele Gefässe zerrissen sind? Man wird in erster Linie daran denken müssen, dass durch die tangential wirkende Kraft die abgerissenen Enden der Blut- und Lymphgefässe gequetscht und dadurch ihre Stomata entschieden verkleinert werden. Weiterhin wird ein Ausströmen des Blutes dadurch beschränkt, dass die Blutgefässe bei dieser Verengerung der Gefässlumina durch Thrombenbildung verstopft werden. — Da die Lymphe erst langsam und allmählich in die durch das Décollement entstandene Tasche hineinsickert, so kann der Erguss in den ersten Stunden nach der Verletzung überhaupt noch fehlen. Morel-Lavallée fand bei einem 5 Stunden nach erlittenem Trauma gestorbenen Patienten die Tasche des Décollements noch ganz leer, sodass beim Hinüberstreichen seine Finger nicht benetzt wurden. Diese Erscheinung bestimmte Morel-Lavallée, den Namen der in Frage stehenden Laesion zu ändern. In seiner ersten Veröffentlichung hatte er ihr den Namen „Epanchement de sérosité" gegeben, indem er irrthümlicherweise annahm, hiermit das Wesen des ganzen Prozesses bezeichnen zu können. Seine weiteren Erfahrungen zeigten ihm aber, dass der Erguss zwar meistens vorhanden sei, aber auch, wie im obigen Falle, fehlen könne. In seiner letzten Veröffentlichung wählte er daher den seiner Meinung nach passenderen Namen: Décollement traumatique, da das Décollement, die Ablösung der Theile, das immer Vorhandene sei, während der seröse Erguss auch fehlen könne. Gussenbauer und ver-

schiedene andere deutsche Chirurgen behielten dagegen die alten Namen „Lymphextravasate, seröses Exsudat“ bei. Beide Benennungen befriedigen nicht vollkommen. Décollement traumatique de la peau heisst eben nur die traumatische Ablösung der Haut, und eine solche findet bei einem Bluterguss doch gleichfalls statt. Da uns für den ganzen Symptomencomplex ein passender deutscher Name bis jetzt noch fehlt, so werden wir vorläufig den alten Namen Décollement traumatique beibehalten müssen, indem wir dabei an die typische von Morel-Lavallée zuerst beschriebene Verletzungsform denken.

c) Symptome des Décollement. Was die klinischen Symptome des Décollement anbelangt, so sind dieselben entsprechend den anatomischen Merkmalen durchaus charakteristisch und in die Augen fallend. Hauptsächlich beruhen diese auf dem im vorigen Abschnitt schon erwähnten Missverhältniss zwischen der Grösse der Tasche und der Menge des Inhalts. Dieses Missverhältniss findet sich selbst in solchen Fällen, in denen grössere Lymphgefässstränge zerrissen sind, sodass Morel-Lavallée in treffender Weise die Décollements definirt als „des foyers, qui ne se remplissent jamais“.

Die Flüssigkeit, die sich gewissermassen in einem schlaffen Hautsack befindet, verändert mit der verschiedenen Lage und Stellung des Patienten bez. des verletzten Körpertheils ebenfalls ihre Lage, indem sie, den Gesetzen der Schwere folgend, sich stets am tiefgelegensten Punkte der Tasche ansammelt. Liegt das Décollement ganz horizontal, so wird es verhältnissmässig wenig Symptome darbieten. Da zumal anfangs die Tasche nur wenig Inhalt enthält, so findet entweder gar keine oder doch nur eine geringe gleichmässige Erhebung des verletzten Theiles über das Niveau der Umgebung statt, welche dem Auge leicht entgehen kann. Sobald man aber die Lage des verletzten Körpers in der Weise ändert, dass das Décollement eine zu seiner Unterlage senkrechte Stellung einnimmt, ändert sich das Bild. An der am tiefsten gelegenen Stelle sammelt sich die ganze in der Tasche enthaltene Flüssigkeit, und es tritt hier infolge der grossen Beweglichkeit des Ergusses eine Hervorwölbung, Reliefbildung auf, während die übrigen Theile des Décollements sich verflachen. Dieses Symptom stellt nach R. Koehler allein schon die Diagnose des Décollement sicher. Anstatt durch Lageveränderung des Körpers können wir das gleiche Symptom natürlich auch dadurch herbeiführen, dass wir durch gleichmässigen Händedruck die Lymphe in einen Winkel zusammendrängen, sodass diese Stelle sich reliefartig hervorhebt.

In manchen Fällen, zumal bei Personen mit starkem Fettpolster wird es allerdings schwierig sein, diese Erscheinung hervorzurufen.

Ein weiteres Symptom beruht gleichfalls darauf, dass die ergossene Flüssigkeit den Sack nicht ganz ausfüllt. Bei Berührungen und bei leichtem Anschlag mit dem Finger tritt eine eigenthümliche Wellenbewegung, eine Undulation auf, die sichtbar und fühlbar ist. Die Haut über dem Lympherguss zittert wie eine dünne Membran, welche eine vollkommen flüssige Substanz einschliesst. Man könnte es vergleichen mit der beim Ascites auftretenden Undulation, welche auf dem gleichen Principe beruht. — Niemals erhält man beim Décollement das Gefühl der Fluctuation, das Gefühl der prallen Elasticität der vorhandenen Anschwellung, wie man es z. B. bei einer prall gefüllten Ovarialcyste oder bei einem Blutextravasat erhält. Die physicalischen Vorbedingungen sind beim Décollement eben wesentlich andere. Selbst wenn bei längerem Bestehen der Sack sich immer mehr mit Lymphe füllt, so tritt, wenigstens nach den bisher gesammelten Erfahrungen, doch niemals eine so prall elastische Spannung der Haut auf, dass man das Gefühl einer typischen Fluctuation erhielte. Nehmen wir den entgegengesetzten Fall an, dass kurz nach der traumatischen Läsion der Sack noch vollkommen leer oder noch nicht hinreichend mit Flüssigkeit gefüllt ist, so werden wir dann allerdings das werthvolle Symptom der Undulation entbehren müssen.

Neben diesen beiden Cardinalsymptomen macht uns R. Köhler noch auf einige andere Erscheinungen aufmerksam, die man beim Décollement beobachten kann. Drückt man mit dem Finger auf das Décollement, so fällt derselbe wegen des Fehlens eines elastischen Widerstandes sofort auf die innere Wand der Tasche, sodass sich beide Blätter berühren. Im Gegensatz zu den Blutextravasaten ist dieses Symptom besonders leicht wahrzunehmen, wenn die innere Wand zum Theil von Knochen gebildet wird. Bei Gelegenheit dieser Untersuchung kann man sich, wie Koch hervorhebt, auch zugleich einen Aufschluss darüber verschaffen, ob in der Tasche zwischen Haut und Fascie noch fadenförmige Verbindungen stehen geblieben sind.

Dass die Farbe der abgelösten Haut meistens eine normale ist im Gegensatz zu der gerötheten Umgebung des Décollement, ist bereits im vorigen Abschnitt besprochen. Bei einfachen Blutergüssen beobachtet man bekanntlich eine bald eintretende Verfärbung der contundirten Haut, während bei einem Décollement das Kolorit, da es sich um einen Lympherguss handelt, unverändert bleibt. In der Umgebung desselben, in der venöse Gefässe durch die Zerrung der Haut zerrissen

werden, verfärbt sich die Haut und bildet häufig einen harten Rand um die Grenzen des Décollement.

Die bisher erwähnten Symptome, die nach R. Koehler allein als pathognomonisch für das Décollement anzusehen sind, fehlen in allen Fällen, bei denen eine die Haut perforirende Wunde vorhanden ist, wobei sich mithin keine Flüssigkeit in der Tasche ansammeln kann; denn diese Symptome beruhten ja auf dem Missverhältnisse zwischen der Grösse der Tasche und der Menge des Inhalts.

Besonders für diese zuletzt genannten Fälle empfiehlt Koch als weiteres Symptom die abnorme Verschieblichkeit und Abhebbarkeit der Haut, wodurch sofort der directe Nachweis ihrer Ablösung von der Unterlage geliefert wird.

Natürlich schwanken die Verschiebungsgrössen individuell und regional in weiten Grenzen und sind sie um so deutlicher, je grösser der Umfang des Décollement ist. Besonders auffällig war das Bild bei einem von Koch berichteten Fall: Die Haut, von der ganzen Wade abgelöst, umgab die letztere schlaff und liess sich wie ein weites Hosenbein in grossen Falten in jeder beliebigen Richtung abheben.

Die im Sacke des Décollement enthaltene Flüssigkeit sammelt sich nach der Entleerung stets wieder an, sofern nicht geeignete Massregeln dagegen getroffen werden.

Da die Haut durch das Décollement ihres Zusammenhangs mit den Nervenfasern grösstentheils beraubt ist, so ist sie selbst meistens unempfindlich. Es treten zwar stets Klagen über Schmerzen auf; aber diese haben ihren Sitz nicht in, sondern unter der Haut; drückt man nämlich mit seinem Finger auf die Geschwulst ein, so entsteht die Schmerzempfindung erst bei Berührung des Bodens der Tasche, wenn man auf die losgerissenen Nervenfasern trifft.

Nach den Erfahrungen von R. Köhler hat die abgelöste Haut eine grosse Neigung zur Gangrän. Dieses kann uns nicht Wunder nehmen, da die Haut ja eines grossen Theils ihrer ernährenden Gefässe verlustig gegangen ist.

Diagnose. Die Diagnose eines Décollement, welches alle geschilderten charakteristischen Erscheinungen darbietet, ist verhältnissmässig leicht. Die anatomischen Merkmale, die klinischen Symptome und die ätiologischen Momente sind so typisch, dass ein Zweifel über den Charakter der vorgefundenen Verletzung nicht leicht aufkommen kann.

Es sei aber gleich hervorgehoben, dass die Erscheinungen, welche das Décollement bietet, vielfach kurze Zeit nach der Verletzung noch sehr gering sind; ja in manchen Fällen sind die ersten Symptome

erst am dritten Tage aufgetreten. Selbst einem so hervorragenden Kenner, wie Morel-Lavallée, ist es gelegentlich passirt, dass er ein Décollement übersehen hat; bisweilen konnte er erst durch die Section dessen Anwesenheit feststellen. Nach R. Koehler's Mittheilungen liess sich in den meisten von ihm beobachteten Fällen die Diagnose erst nach wiederholten Untersuchungen stellen. Anfangs ist häufig zu wenig Flüssigkeit in dem Sacke, sodass die auf dem Missverhältnisse zwischen Grösse der Tasche und Menge des Inhalts beruhenden charakteristischen Symptome garnicht zum Vorschein kommen.

Bei ganz kleinen Décollements sowie bei Leuten mit sehr dickem Fettpolster wird der Nachweis dieser Verletzungsform natürlich manche Schwierigkeiten bieten; ganz unsicher wird er, wenn ein tiefes Décollement für sich allein besteht. Doch wird, wenn man bei Verletzungen, für welche tangential einwirkende Gewalten anamnestisch erwiesen sind, an das Vorkommen von Décollements überhaupt denkt und den Patienten daraufhin genau untersucht, manche Fehldiagnose vermieden werden können.

Unter den Erscheinungen, welche für die Diagnose des Décollement besonders werthvoll sind, fallen zunächst drei besonders in die Augen.

Das bei weitem wichtigste Symptom ist nach R. Koehler die wechselnde Reliefbildung bei Lageveränderungen des verletzten Theils, welche bei keiner anderen Verletzung vorkommt und bisweilen das einzige vorhandene Kennzeichen ist und bleibt. Selbst wenn sehr wenig Lymphe im Sacke vorhanden ist, so wird man doch bei aufmerksamer Beobachtung ein wenn auch noch so geringfügiges Relief entdecken können.

Das zweite auffälligste Symptom ist die ausserordentlich deutliche Undulation. Man sieht bisweilen ganz deutlich die Wellenbewegung, welche ein leichter Fingerstoss oder eine leichte Bewegung des Patienten hervorbringt. Morel-Lavallée konnte in einem seiner Fälle durch blosses Anblasen der Geschwulst die schlaff darüberliegende Haut in eine zitternde Erregung versetzen.

Die dritte in die Augen fallende Erscheinung ist die allmähliche und stetige Zunahme der Flüssigkeit nach der Verletzung. Im Gegensatz zu den Blutextravasaten, die gewöhnlich mehrere Stunden nach erfolgter Contusion ihre grösste Ausdehnung zeigen, finden wir die beim Décollement entstehenden traumatischen Lymphextravasate anfangs von sehr geringer Schwellung. Erst allmählig im Verlauf der nächsten Tage tritt die Flüssigkeitsansammlung immer deutlicher

hervor, sodass schliesslich ausserordentlich grosse Mengen, ein Liter und darüber, entleert werden können. Wird diese Flüssigkeit durch Punction entfernt, so finden wir meist schon am folgenden Tage den Sack wiederum gefüllt. — Die Untersuchung der Beschaffenheit der durch Probepunction entleerten Flüssigkeit wird schliesslich den letzten Zweifel beseitigen; denn diese besteht weder aus Blut noch aus Eiter, sondern in der Hauptsache aus Lymphe, der event. geringe Blutmengen beigemengt sind. Die entleerte Lymphe ist äusserlich bisweilen nicht von venösem Blute zu unterscheiden, und es lässt sich in solchen Fällen ein diagnostischer Irrthum nur durch genauere Untersuchung vermeiden.

Sind die bisher erwähnten Symptome wenig oder garnicht ausgeprägt, so wird eine ganz unverhältnissmässig grosse Schmerzhaftigkeit einer umschriebenen Stelle gegen tiefen Druck uns an die Möglichkeit eines noch in der Entwickelung befindlichen Décollements denken lassen.

Ein für die Differentialdiagnose zwischen Bluterguss und Décollement werthloses Symptom ist das von Morel-Lavallée so benannte Gefühl des Schneeballknirschens, welches beim Bluterguss durch das Zerdrücken von Gerinnungsproducten entstehen kann, bei dem Décollement aber, weil die darin enthaltene Lymphe nicht gerinnt, nicht vorkommen soll. Dieses ist aber, wie uns R. Koehler lehrt, absolut nicht immer der Fall; denn auch beim Décollement kann durch das Aneinanderreiben der in dem Sacke enthaltenen Filamenta oder der sich berührenden rauhen Flächen des Sackes das gleiche Symptom auftreten.

Fehlen uns in den ersten Tagen alle für das Décollement pathognomonischen Symptome, so lässt die leichte Verschiebbarkeit der Haut, die sich immer findet, sowie die Entstehungsgeschichte uns ein Décollement vermuthen, während die Diagnose erst durch die an den folgenden Tagen auftretenden typischen Erscheinungen gesichert wird.

Der Begriff des „Décollement" von Morel-Lavallée deckt sich, wie bereits oben auseinandergesetzt, nicht genau mit den „traumatischen Lymphextravasaten" von Gussenbauer; es giebt sowohl Décollements ohne Lymphextravasate, wenn eben der Hautsack leer bleibt, als auch Lymphextravasate ohne Décollement.

Ein solcher Lymphergguss ohne Décollement ist die von Lesser in der Vierteljahrsschrift für gerichtliche Medicin und öffentliches Sanitätswesen Bd. XXXIX, S. 62 ff. als subcutanes Lymphoedem beschriebene Affection, bei welcher ein Lymphaustritt in das subcutane

Gewebe und dadurch eine Infiltration des lockeren Bindegewebes mit klar bernsteingelber Flüssigkeit nachweisbar ist. Dieses Lymphoedem kann unter Umständen in der Umgebung von Blutextravasaten und auch neben typischen Décollements gefunden werden.

Bei dieser Gelegenheit mag noch eine Art von traumatischen Cysten erwähnt werden, welche zuerst M. Péraire in den Bull. de la soc. anat. de Paris T. IX, S. 607 beschrieben hat und welche im ersten Augenblick an ein Décollement denken liess. Eine cystische Geschwulst, an der Palmarseite der Hand nach einem Trauma entstanden, war erst langsam und dann schneller gewachsen und hatte schliesslich auch Schmerzen und Beschwerden verursacht. Bei der operativen Entfernung zeigte sich eine Cyste von Haselnussgrösse mit einem weisslichen, schmierigen, talgartigen Inhalt, welcher bei mikroskopischer Untersuchung alle Bestandtheile der normalen Haut aufwies. Hier hatte Péraire also offenbar eine Dermoidcyste vor sich, welche natürlich mit einem Décollement nichts zu thun hat.

Unter diese gleiche Rubrik müssen wir auch die von Prof. Ledderhose in Strassburg in Virchow's Archiv 1894 (XXXVII) 2 beschriebenen „traumatischen Lymphcysten des Unterschenkels" setzen, welche keineswegs, wie das Décollement, einer traumatischen Ablösung der Haut ihren Ursprung verdanken. Im Anschluss an eine Verletzung war ein derbes Oedem zur Entwicklung gekommen, welches noch Monate lang fortbestand. Innerhalb dieser oedematösen Zone beobachtete er stecknadelkopf- bis bohnengrosse, nicht empfindliche Cysten, die im subcutanen Fettgewebe lagen. Die Cystenwand liess sich weder bei der Palpation noch bei der Exstirpation scharf von der Umgebung abgrenzen; der Inhalt bestand aus einer serösschleimigen Flüssigkeit, der meistens kleine Flocken beigemengt waren. Prof. Ledderhose ist der Ansicht, dass hier ein Auseinandergedrängtsein der Bindegewebefasern durch Lymphendothelien vorliegt und dass dann unter Einschmelzung der Zellen jenes eigenthümlich maschige Gefüge des Gewebes auftritt, welches in die Cystenwand übergeht und weiter allmählich einem Auflösungsprocesse verfällt. Die genaue mikroskopische Untersuchung der Cysten ergab vielfache Uebereinstimmungen mit den bei Elephantiasis vorkommenden Cystenbildungen und mit den Lymphangiomen.

e) Häufigkeit des Vorkommens. Das Décollement traumatique ist absolut keine so seltene Verletzungsform, wie man es entsprechend dem geringen Interesse, welches ihm in der Fachlitteratur bisher gewidmet wurde, eigentlich annehmen sollte. In Frankreich wird dieser Laesion seit den klassischen Arbeiten von Morel-La-

vallée eine weit grössere Aufmerksamkeit geschenkt, als es bei uns der Fall ist. Wenn man bedenkt, wie häufig es vorkommt, dass tangential wirkende Gewalten den menschlichen Körper treffen, z. B. durch Ueberfahren, Herunterstürzen eines Balkens, Herunterrutschen von einer Treppe etc., so erscheint es in hohem Grade wahrscheinlich, dass eine dadurch entstehende Ablösung der Haut von den darunter liegenden Schichten in der Praxis eine recht häufige Verletzungsform sein wird.

Wie kommt es dann aber, dass in der Litteratur so überaus selten ein Décollement beschrieben wird, ja dass der Name „Décollement" sehr vielen Aerzten überhaupt unbekannt ist?

Zum Theil wird das daran liegen, dass der Name der in Frage stehenden Laesion absolut kein einheitlicher ist. Der von Morel-Lavallée empfohlene Name hat bei sehr vielen Autoren keinen Anklang gefunden. Auch Gussenbauer, der als erster in der deutschen Litteratur die allgemeine Aufmerksamkeit auf die Schriften Morel-Lavallée's lenkte, erwähnte in seiner ausführlichen Arbeit den Namen „Décollement traumatique" oder „traumatische Ablösung der Haut" nicht, sondern behielt den älteren, von Morel-Lavallée gebrauchten Namen: „Epanchements traumatiques de Sérosité, traumatische Lymphextravasate" bei, welcher Name heutzutage in der französischen Litteratur auch noch häufig gebraucht wird. Andere Autoren sprechen wieder von Lymphorrhagien, Lymphcysten etc., während R. Köhler in seinen verschiedenen Werken und bei Gelegenheit von Krankenvorstellungen den Namen „Décollement" als den zutreffendsten warm empfiehlt.

Ein weiterer Grund, weshalb das Décollement so wenig bekannt ist, wird darin liegen, dass es häufig übersehen oder aber mit Blutextravasaten verwechselt wird. Allerdings bietet, wie schon oben erwähnt, die Diagnose eines Décollement gerade im Anfang, wenn die Erscheinungen noch nicht vollkommen ausgeprägt sind, manche Schwierigkeiten und es giebt in der That, wie auch der Befund bei den Sectionen zeigt, viele Menschen, die ihr ganzes Leben lang mit einem typischen oberflächlichen Décollement einhergehen, ohne sich deswegen an einen Arzt zu wenden, da ihnen dasselbe absolut keine Beschwerden macht und sie einen chirurgischen Eingriff scheuen.

Andererseits pflegen manche den Extravasaten keine besondere Aufmerksamkeit zu schenken, in der Ueberzeugung, dass dieselben ohne weiteres resorbirt werden, so lange es sich nicht um besondere Complicationen handelt. Jedenfalls wird man in der Annahme nicht fehl gehen, das Décollement für eine ziemlich häufige Ver-

letzungsform zu erklären, die allerdings leider bisher in Deutschland noch nicht nach Gebühr gewürdigt wird und daher auch in den meisten Fällen überhaupt nicht erkannt wird. Nach den Jahresberichten über die chirurgische Station des Geh. Raths v. Bardeleben wurden in der Königlichen Charité in den Jahren 1886—95 etwa 50 Décollements beobachtet, eine im Verhältniss zu dem vorhandenen Material allerdings nicht sehr grosse Anzahl.

Bedeutend vermehrt wird die Zahl der beobachteten Décollements, wenn wir nach dem Vorschlage von R. Köhler auch die sog. Cephalhaematome der Neugeborenen, welche bei etwa 0,43% sämmtlicher Kinder vorkommen, zu dieser typischen Verletzungsform rechnen. Bekanntlich verstehen wir darunter einen circumscripten Flüssigkeitserguss zwischen Pericraneum und dem entblössten Knochen, welcher entstanden ist durch tangentiale Verschiebung der kindlichen Kopfschwarte an dem Uterus während der Wehenthätigkeit. In dem Moment, in welchem die Wehe aufhört und die vom Genitalcanal fest umschlossene untere Calotte des Kopfes zurückweicht, wird das Pericraneum vom Knochen abgestreift. Das Craneum weicht zurück, wogegen das Pericraneum, von dem Ring der weichen Genitalien umschlossen, festgehalten wird, sodass, gerade so wie beim Décollement, sich zwischen Knochen und Periost eine anfangs noch leere Tasche bildet. Für diese Erklärung des Kephalhaematoms spricht auch der Umstand, dass der Tumor meistens erst 1—2 Tage nach der Geburt bemerkt wird, und dass er, ganz im Gegensatz zu den Blutextravasaten, oft Monate lang unverändert bestehen kann. Allerdings möchte ich nicht ausnahmslos alle Kephalhaematome als Décollements ansprechen, sondern hiervon die nach Zangengeburten und bei verengtem Becken entstandenen ausschliessen, welche ich für durch Contusion entstandene reine Blutergüsse halte.

Prognose. Im Allgemeinen kann die Prognose des Décollement als eine nicht ungünstige bezeichnet werden, wenngleich der gesammte Heilungsprocess bedeutend schwieriger und von längerer Dauer zu sein pflegt, als dieses bei den Blutextravasaten der Fall ist. Die in dem durch das Décollement entstandenen Sacke befindliche Lymphe ist nur schwer zum Verschwinden zu bringen; sich selbst überlassen, nimmt sie im Gegentheil während längerer Zeit an Menge zu, um dann stationär zu bleiben oder allmählich etwas abzunehmen. Bei unzweckmässigem Verhalten kann das Décollement nach Monaten und selbst nach Jahren noch nachweisbar sein. Prognostisch müssen wir selbstverständlich zwischen den verschiedenen Grössen des Décollement einen Unterschied machen.

Kleine Décollements sind eine ziemlich harmlose Laesion; sie heilen meist, wenn auch langsam, ohne therapeutische Eingriffe. Die lähmungsartige Beschaffenheit der Haut verliert sich allmählich und gewinnt dieselbe bald ihre frühere Elasticität wieder.

Bei mittelgrossen Décollements wird dieses in der Regel nicht mehr der Fall sein, da die spontane Resorption des Lymphextravasates häufig ausbleibt und überhaupt sehr schwer zu erreichen ist. Das Ausbleiben der Resorption erklärt sich nach Gussenbauer sehr leicht aus dem Umstande, dass die ergossene Lymphe nicht gerinnt und demnach auch die Bedingungen für die Resorption fehlen. Die grösseren Lymphstomata können sich mangels der Gerinnungsproducte nicht schliessen und ergiessen daher immer von Neuem Lymphe in den Sack, bis die Spannung des Flüssigkeitsergusses dem Drucke in den Lymphbahnen gleichkommt.

Bei den grossen Décollements, bei denen weite Hautstrecken von ihrer Unterlage abgelöst sind, ist die Prognose eine sehr ungünstige. Von den bisher veröffentlichten Fällen dieser Art führten ausnahmlos alle, auch ohne sonstige schwere Verletzung, zum Tode unter Shockerscheinungen, welche zum Theil ihren Grund in der Zerreissung so vieler kleiner Nervenfädchen haben mögen, zum Theil auch darin, dass plötzlich ein grosser Theil der Haut ausser Function gesetzt wird.

Wesentlich verschlechtert wird die Prognose, wenn es zu Eiterungen im Taschenninnern kommt. Die Gefahr hierzu liegt nahe bei den sog. offenen Décollements, bei welchen die Tasche mit der äusseren Luft bezw. Haut in offener Communication steht. Durch die eröffneten Lymphbahnen kann es dabei leicht zu einer schweren allgemeinen Infection kommen.

Eine spontane Eiterung im Taschenninneren, ohne dass eine äussere Verletzung vorhanden war, ist in keinem der beobachteten Fälle aufgetreten; eigentliche Entzündungserscheinungen pflegen überhaupt bei einem Décollement zu fehlen, wenn nicht, wie es in der vorantiseptischen Zeit bisweilen vorkam, durch wiederholte Punctionen oder Incisionen eine entzündliche Eiterung künstlich hervorgerufen wird. Dass diese therapeutischen Eingriffe damals ziemlich gefährlich waren, geht schon daraus hervor, dass von den sechs von Morel-Lavallée erwähnten Fällen, bei welchen er den Sack des Décollement spaltete, nicht weniger als zwei Mal exitus letalis in Folge der lang andauernden Eiterung eintrat.

Aehnlich ist die Prognose, wenn ein tiefes Décollement mit einer complicirten Fractur vereint ist.

Wir dürfen uns jedoch nicht verhehlen, dass die in der Litteratur berichteten gefährlichen und tödtlichen Eiterungen gewiss grossentheils durch die Art der Behandlung hervorgerufen wurden und dass die Prognose eines Décollement in unserer heutigen aseptischen Zeit absolut nicht so ungünstig ist, wie es nach Morel-Lavallée und Gussenbauer anzunehmen wäre.

Therapie. Da, wie schon oben ausgeführt, das Décollement eine äusserst geringe Neigung zur Resorption besitzt, so wird es selbstverständlich unsere erste Aufgabe bei der Behandlung sein, den Lymphergruss zum Stillstand und die bereits ergossene Lymphe zur Resorption zu bringen. Die Therapie muss sich zunächst darnach richten, ob man frische oder alte Fälle, ob man geschlossene oder offene Décollements vor sich hat.

Bei den geschlossenen Décollements liegt naturgemäss der Gedanke sehr nahe, den Sack durch Punction zu entleeren, wie es Morel-Lavallée auch anfangs that. Hierdurch hatte er jedoch nur wenig gewonnen, da der Sack sich immer wieder von neuem mit Lymphe füllte. Von anderen Chirurgen wurde versucht, durch lang andauernde Compression einen weiteren Ausfluss von Lymphe zu hindern bezw. die ergossene Lymphe zur Resorption zu bringen. Jedoch auch dieser Versuch schlug meistens fehl, da der Lymphergruss trotz der Compression während längerer Zeit in gleicher Menge bestehen blieb, ja sogar in Folge dieser Behandlungsweise bisweilen noch zunahm. Sehr in Staunen setzen kann uns dieser Misserfolg der Compression eigentlich nicht. Da der Erguss den offenen Lymphbahnen entstammt, sind die verletzten Lymphgefässe eben nicht so leicht zum dauernden Verschlusse zu bringen, so lange keine Coagulation oder Eiterung eintritt.

Morel-Lavallée kam dann nach längeren Versuchen auf den Gedanken, beide Wege zu vereinigen, indem er zuerst die Flüssigkeit durch einen Troicar entleerte und dann durch Blasenpflaster und eine darüber angelegte elastische Binde den Sack fest comprimirte. Er war über diese Methode ganz entzückt, da er bei sämmtlichen 26 Fällen, die er in dieser Weise behandelte, keinen einzigen Misserfolg zu verzeichnen hatte, sondern alle in spätestens 14 Tagen zur Heilung gekommen waren. Mehrmals machte er jedoch die Wahrnehmung, dass die Tasche sich nach einiger Zeit wieder von neuem füllte, da die beiden Taschenplatten noch nicht endgültig mit einander verklebt waren und so die Lymphe den offen gebliebenen Lymphbahnen wieder von neuem entströmen konnte.

Gussenbauer erzielte in einem Falle dadurch einen sicht-

baren Erfolg, dass er das Décollement in forcirter Weise comprimirte und dann mehrere Tage hindurch gleichzeitig feuchte Wärme und ein Adstringens [Burow'sche Lösung] auf die Geschwulst continuirlich einwirken liess. Im Hinblick auf die zahlreichen Misserfolge einer ganz ähnlichen Behandlungsweise in anderen Fällen, bringt er jedoch dieser therapeutischen Methode kein grosses Vertrauen entgegen, sondern weist selbst zuerst darauf hin, dass die Hauptbedingung für eine dauernde Heilung darin liegen müsse, dass man eine adhäsive Entzündung in den Wandungen des Sackes anrege und dadurch die Coagulation der ergossenen Lymphe und mittelbar den Verschluss der offenen Lymphgefässe bewirke.

Der Wege, wie man zu diesem Ziele gelangen kann, giebt es nun viele. Morel-Lavallée brachte durch Punction mit nachfolgender Jodinjection ein Décollement zur Heilung. Diese noch jetzt bei den französischen Chirurgen sehr beliebte Methode ist jedoch sehr schmerzhaft und wegen der Möglichkeit einer acuten Jodintoxication nicht ungefährlich, zumal wenn es sich um eine grosse Resorptionsfläche handelt.

Nach modernen Grundsätzen wird man am einfachsten den Sack unter aseptischen Cautelen spalten und „die Activität im Inneren des Sackes durch reizende Ausspülungen anregen" (R. Köhler).

Die Eröffnung muss möglichst weit und vollkommen sein; evtl. müssen mehrere Einschnitte zur Beseitigung aller etwa vorhandenen Nebenkammern gemacht werden. Als Ausspülungsflüssigkeit wird von Gussenbauer und R. Köhler eine 3—5 procentige Lösung von Carbolsäure empfohlen, welche in Folge ihrer desinficirenden Wirkung eine Eiterung vermeiden und in Folge ihrer irritirenden Eigenschaft die nothwendige adhäsive Entzündung des Sackes herbeiführen soll. Sublimat (1 : 1000) oder Salicylsäure sind aus dem Grunde zur Ausspülung weniger geeignet, weil sie nicht zugleich eine adstringirende Wirkung auf die Innenfläche des Sackes ausüben können.

Bei älteren Décollements empfiehlt R. Köhler, anstatt der Carbolsäure die stärker wirkende Lugol'sche Lösung [1 Jod, 2 Jodcalium, 30 Wasser] zur Ausspülung zu benutzen.

Für die Nachbehandlung nach der Incision empfiehlt R. Koch ebenso wie König an Stelle der Ausspülung eine ausgiebige Tamponade aller Winkel und Buchten der gespaltenen Tasche mittelst aseptischer Gaze. Früher tamponirte man auch häufig die Tasche mit Salicyl- oder Jodoformgaze, was besonders bei den offenen Décollements angezeigt ist.

Bei kleinen geschlossenen Décollements wird man sich am besten zuerst mit einer elastischen Einwicklung begnügen, was auch meistens zum Ziele führen wird. Voraussetzung ist dabei natürlich, dass sich das Décollement an einer Stelle des Körpers befindet, an der ein wirksamer Compressionsverband angelegt werden kann. Tritt nach einigen Tagen keine Abnahme der Flüssigkeitsmenge ein, so wird man zur Incision oder Punction schreiten müssen.

Der Franzose Chavasse empfiehlt zur Entleerung des Sackes den Dieulafoy'schen Apparat und spritzt dann Carbolsäure oder Sublimat ein.

Ein mittelgrosses Décollement wird in der Regel in 10 bis 14 Tagen geheilt sein; doch muss der Patient auch nach der Heilung noch einige Tage im Gebrauch des verletzten Gliedes vorsichtig sein, damit nicht durch zu frühzeitige Muskelaction eine Loslösung der verklebten Taschenblätter eintritt.

Bei Décollements mit Continuitätstrennung der Haut empfiehlt R. Koch, dass man sich einfach damit begnüge, die Eingangsöffnung zu desinficiren. Dann soll man das bereits in den Sack ergossene Exsudat sowie etwa eingedrungene Luft herausstreichen und einen comprimirenden antiseptischen Verband anlegen.

Bei älteren offenen Décollements, bei welchen das Sekret eitrig zu werden droht, muss man natürlich sofort breite Incisionen machen und den Sack aseptisch austamponiren.

Schliesslich werden Hochlagerung und möglichste Ruhestellung des betroffenen Körpertheils sowie kräftige Diät den Heilverlauf noch begünstigen.

II. Kriegschirurgische Décollements.

Nachdem im vorigen Abschnitte eine kurze Uebersicht über die Lehre des Décollements hauptsächlich an der Hand von durch Friedensgewalten hervorgerufenen Verletzungen gegeben worden ist, wollen wir im Nachstehenden die Bedeutung der Décollements in der Kriegschirurgie noch besonders besprechen.

Der Name „Décollement" ist meines Wissens zuerst von R. Köhler in seinem neuesten Werke über die modernen Kriegswaffen gebraucht und von ihm in die Kriegschirurgie eingeführt worden, indem er mit diesem Namen eine dem Morel-Lavallée'schen „Décollement traumatique de la peau" identische Verletzungsform bezeichnete.

Dieselbe traumatische Ablösung der Haut, welche in Friedensverhältnissen meistens durch das rollende Rad hervorgerufen wird, kommt hier durch ein die Körperoberfläche tangential treffendes Geschoss zur Entstehung.

Oberflächliche Décollements werden wir überall dort erwarten, wo ein Geschoss die Haut gestreift hat, ohne dieselbe zu durchbohren. Dieses wird nur dann der Fall sein, wenn das Geschoss mit einer mässigen Geschwindigkeit die Haut tangential trifft, langsam vor sich her schiebt und so von ihrer Unterlage ablöst. Schlägt das Geschoss dagegen mit grösserer Geschwindigkeit auf, so kann das Elasticitätsvermögen der Haut nicht vollkommen zur Geltung kommen, da ihr keine Zeit gelassen wird, dem Geschosse auszuweichen. Bei Gewehrschüssen werden wir in diesen Fällen, je nach der Grösse des Winkels, unter welchem die tangentiale Berührung der Haut durch das Geschoss stattfindet, daher meistens Excoriationen oder die sog. Streifschüsse erhalten. Streifschussrinnen finden sich häufig an der Kopfschwarte, seltener im Gesicht. (An den oberen Extremitäten, besonders an den Fingern, beobachtet man öfters Streifschussverletzungen durch Gewehrprojectile, während bei den unteren Extremitäten und dem Bauche die Verwundungen durch grobes Geschoss vorherrschen.)

Weit häufiger als die oberflächlichen Décollements bei unverletzter Haut sind in praxi die beim Einschuss entstehenden Hautablösungen. Bekanntlich trifft unser modernes Geschoss infolge der Anziehungskraft der Erde und des Luftwiderstandes niemals mathematisch genau senkrecht in das Ziel ein. Während der Einfallswinkel bei einer Entfernung bis zu 1000 Metern nicht über 3° beträgt, nimmt er bei grösserer Entfernung schnell an Steilheit zu, sodass er z. B. bei 4000 Meter Flugbahn 33° beträgt. In letzterem Falle wird, vorausgesetzt, dass der Körper stehend getroffen wird, oberhalb der Einschussstelle durch das schräg aufschlagende Geschoss, ähnlich wie durch das tangential auftreffende rollende Rad, die Haut von ihrer Unterlage abgelöst, bevor das Geschoss in den Körper eindringt. Schon Pirogoff beobachtete häufig an der Eintrittsstelle des Geschosses diese taschenförmige Ablösung der Haut von den unterliegenden Theilen, von welcher er irrthümlicherweise annahm, dass diese durch moleculare Erschütterung bedingt sei. Minkewitz, der diese Beobachtungen aus dem letzten russisch-türkischen Kriege bestätigt hat, fand, dass die traumatische Abhebung um so stärker sei, je grösser die Propulsionskraft und das Projektil, was nach unserer Betrachtung auch ganz selbstverständlich ist. Am stärksten wird die

Abhebung in der Schussrichtung sein, zumal wenn unter der Haut lockeres Bindegewebe liegt.

Mit einer seltsamen Art des Décollement traumatique, welche bei senkrechtem Auftreffen des Geschosses entstehen kann, macht uns R. Koehler in seinem Werke über die modernen Kriegswaffen bekannt. Wenn das bei mässiger Geschwindigkeit rechtwinklig auftreffende Geschoss die Haut vor der Durchbohrung weit in die Tiefe vorschiebt, so kann auch bei diesem Mechanismus die Haut sich von der oberflächlichen Körperfascie loslösen und um das Schussloch herum eine Tasche bilden. Die Haut wird dadurch kreisförmig um die Eingangsöffnung herum abgehoben, während bei der tangentialen Loslösung dieses hauptsächlich in der Flugrichtung stattfindet.

Wenn auch die mechanische Laesion bei dieser traumatischen Ablösung der Haut meistens geringfügig ist, so ist doch die Kenntniss dieser Verletzungsart in praxi zumal für den Militärarzt von grossem Interesse.

Durch die Feststellung der Art der Ablösung erhalten wir Aufschluss über die Richtung, in welcher das Geschoss den Körper getroffen hat, und können wir dann leicht die Richtung des Schusskanales selbst bestimmen.

Bei der Untersuchung der Schusswunden müssen wir das Vorhandensein eines Décollement als eine schwere Complication ansehen. Durch die Eröffnung zahlreicher Lymphbahnen, welche meistens bei einem Décollement stattfindet, sind die günstigsten Bedingungen zur Aufnahme von Infectionsstoffen geschaffen. Die Hauptsorge des behandelnden Arztes muss daher in solchen Fällen dahin gerichtet sein, jegliche Infection einer so gefährlichen Wunde nach Möglichkeit schon auf dem Schlachtfelde zu verhüten. Sehr zweckdienlich ist hierzu „Prof. R. Koehler's aseptischer Kriegswundverband nach Port'scher Grundidee", welcher sofort auf dem Schlachtfelde, während der Verwundete noch auf dem Erdboden liegt, angewendet werden kann und vor anderen Verbänden den grossen Vorzug besitzt, dass er eine absolut sterile Behandlung der Wunde — und das ist bei einem Décollement die Hauptsache — auch unter den schwierigsten Umständen ermöglicht. Prognostisch gilt für diese oberflächlichen kriegschirurgischen Décollements natürlich das Gleiche, wie für die durch Friedensgewalten hervorgerufenen.

Hiermit haben wir die verschiedenen Arten der oberflächlichen Ablösungen der Haut zur Genüge behandelt und wollen wir uns des weiteren mit den sog. tiefen Décollements beschäftigen,

welche schon seit längerer Zeit in der Kriegschirurgie unter dem fälschlichen Namen der „Luftstreifschüsse“ bekannt sind.

Auf den Schlachtfeldern findet man bisweilen Todte liegen, welche, abgesehen von ganz oberflächlichen Hautabschürfungen, auch bei sorgfältigster Untersuchung keine Spur von Schussverletzung entdecken lassen. Lange Zeit waren die Kriegschirurgen sich darüber uneinig, wie sie diesen auffallenden Befund deuten sollten. Man nahm an, dass durch ein vorübergehendes Geschoss eine solche Erschütterung und Compression der Luft erzeugt werden könne, welche stark genug sei, um einen in der Nähe stehenden Soldaten zu tödten. Andere Chirurgen waren dagegen der Ansicht, dass die Luft in den hinter dem Geschosse befindlichen luftleeren Raum mit solcher Kraft eindringe, dass sie alle in der Nähe befindlichen Körper gewaltig erschüttere und dadurch den Tod verursache. Ein eifriger Verfechter dieser Theorie der sog. Luftstreifschüsse war noch der bekannte Kriegschirurg Pirogoff. Nach dem heutigen Standpunkte unserer Wissenschaft ist diese Erklärungsweise vollkommen unhaltbar. Physikalische Erwägungen sowie Erfahrung und Experiment sprechen dagegen. Der Luftdruck vor unseren schweren Geschossen beträgt beim Auftreffen auf den menschlichen Körper nur 2—3 Atmosphären und ist daher viel zu schwach, um solche Verletzungen hervorzurufen.

Es handelt sich vielmehr bei dieser Verletzungsform um tiefe Décollements traumatiques in höchster Potenz, welche veranlasst werden durch das tangentiale Auftreffen schwerer Geschosse, die noch eine ziemlich bedeutende lebendige Kraft besitzen. Eine wissenschaftliche Begründung hierfür hat der Generalarzt v. Beck gegeben, indem er durch Sektionen der an sog. Luftstreifschüssen Gefallenen nachwies, dass dieselben die schwersten inneren Verletzungen hatten, welche nur durch eine directe Berührung des menschlichen Körpers mit einem Geschoss hervorgerufen werden konnten.

In der neueren Litteratur ist diese Verletzungsform jetzt meistens unter dem Namen der „Prellschüsse“ bekannt. Schon der berühmte englische Militärarzt Hennen sah nach diesen Prellschüssen an Körpertheilen, welche zarte und wichtige Organe umschliessen, den augenblicklichen Tod eintreten. Traf das Geschoss einen weniger lebenswichtigen Körpertheil, so fanden sich nicht selten unter der intakten oder wenig veränderten Haut die Muskeln und Knochen furchtbar zerquetscht und zertrümmert, sodass das ganze Glied einem mit Brei von zermalmten harten und weichen Gebilden angefüllten Hautsacke glich. Mit Recht warnte daher schon der berühmte preu-

sische Generalchirurgus Bilguer, der in den Kriegen Friedrichs des Grossen eine reiche kriegschirurgische Thätigkeit entfaltete, davor, sich durch eine wohlerhaltene Haut über die Bedeutung einer Verletzung täuschen zu lassen.

In den neueren Kriegen sind diese tiefen kriegschirurgischen Décollements nur selten beobachtet worden, was seinen Hauptgrund wohl darin hat, dass die Mehrzahl derartig Verletzter das Schlachtfeld als Leichen deckt. Bei der grossen Anzahl der Verwundeten in unseren heutigen Schlachten fehlt dem Arzte auf dem Schlachtfelde auch die Zeit, sich mit der Todesursache der Gefallenen näher zu beschäftigen, da die Pflege der Verwundeten seine volle Kraft in Anspruch nimmt.

Natürlich wird auch bei den Prellschüssen das Décollement um so ausgebreiteter und die Verletzung um so gefährlicher sein, je tangentialer das Geschoss auftrifft und je grösser das Projektil ist. Trifft das Geschoss den Rumpf oder Kopf, so wird wohl stets der augenblickliche Tod auf dem Schlachtfelde eintreten. Was die Verletzungen an den Extremitäten angeht, so ist natürlich hierbei die Prognose quoad sanationem eine sehr schlechte, da an eine Wiederherstellung eines innerlich vollkommen zermalmten Gliedes selbstverständlich nicht zu denken ist. Nur durch frühzeitige Amputation des betroffenen Gliedes werden wir in den meisten Fällen überhaupt das Leben retten können.

Als Anhang mag es mir noch gestattet sein, in wenigen Worten eine dem Morel-Lavallée'schen Décollement traumatique identische Verletzungsform der Retina des Auges zu besprechen. Es kommt nämlich nicht nur bei der oberflächlichen Haut, sondern auch bei der Netzhaut eine traumatische Ablösung derselben von ihrer Unterlage, der Gefässhaut, vor, welche gleichfalls durch tangential wirkende Gewalten, wie Stoss, Schlag, Schuss oder den Anprall kleiner Fremdkörper vom Glaskörperraum aus entstehen kann. Bei perforirenden Bulbusquetschungen und bei Scleralrupturen wird das Décollement noch dadurch begünstigt, dass durch den Glaskörperverlust der Gegendruck im Inneren des Auges fehlt. Bei der ophthalmologischen Untersuchung gelingt es in diesen Fällen meistens, die in Folge der serösen Beschaffenheit des subretinalen Ergusses grauweiss aussehende Membran hin und her wogen zu sehen. Die Prognose des Décollement traumatique der Retina ist insofern eine günstige, als dasselbe eine viel grössere Tendenz zeigt, sich wieder anzulegen, als alle anderen Abhebungen.

Von der idiopathischen Netzhautabhebung zeichnet sich die traumatische dadurch aus, dass sie nicht die Neigung zur flächenhaften Ausbreitung hat, wie jene, sodass meistens durch Ruhelage, Druckverband und Pilocarpininjectionen die Heilung erzielt wird.

Schluss. Nach der übereinstimmenden Ansicht sämmtlicher Autoren verdient im Hinblicke auf die verhältnissmässig geringe Anzahl der über diese Verletzungsform veröffentlichten Arbeiten und casuistischen Mittheilungen das Décollement der Haut und der darunter liegenden Schichten eine weit grössere Beachtung, als ihm im Allgemeinen bisher zu Theil geworden ist. Schon vom rein wissenschaftlichen Standpunkte aus müssen wir ihm unser vollstes Interesse zuwenden, da es sowohl durch seine Aetiologie und seine klinischen und anatomischen Erscheinungen wie auch besonders durch seine Therapie sich von allen übrigen Verletzungen wesentlich unterscheidet und mit Recht als eine selbständige Verletzungsform hingestellt werden muss. Dann aber hat das Décollement auch eine hohe praktische Bedeutung. Die genaue Diagnose der Ausdehnung eines Décollement ist zum Beispiel für den praktischen Arzt in solchen Fällen sehr wichtig, bei denen neben dem Décollement noch ausgedehnte Zertrümmerung der Knochen [complicirte Fracturen] bestehen, sodass eine Amputation des betreffenden Gliedes nöthig ist. Wird in solchen Fällen das Décollement ganz übersehen, so ist es schon vorgekommen, dass die Amputationswunden mit Hautstellen bedeckt wurden, die in Folge der Losreissung der Gefässe nur ungenügend ernährt wurden. Es entstand dadurch Gangrän, welche eine Reamputation im gesunden Gewebe nöthig machte.

Auch in forensischer Beziehung ist die Kenntniss des Décollements von grosser praktischer Bedeutung, worauf besonders Morel-Lavallée und R. Köhler hingewiesen haben. Ein Beispiel wird dies am besten zeigen: Ein Mann wird im Chausseegraben neben seinem Wagen mit einer Verletzung vorgefunden, über welche er keine anamnestischen Angaben machen kann. Der Gerichtsarzt soll entscheiden, ob ein Verbrechen oder ein Unglücksfall vorliegt. Beim Vorhandensein eines Décollement lässt sich in solchen Fällen ein Verbrechen ausschliessen, da durch Menschenhand eine solche Verletzung nicht hervorgerufen werden kann. Hier kann nur ein Unglücksfall vorliegen, welcher dadurch entstand, dass der Mann von seinem eigenen Wagen überfahren wurde.

Wie R. Koch betont, ist die Kenntniss des Décollement auch für jeden praktischen Arzt, zumal den Kassenarzt, insofern von Wichtigkeit, weil er bei der heutigen Unfallgesetzgebung sehr leicht in die

Lage kommen kann, sich über diese Verletzungsform gutachtlich zu äussern.

Wenn diese Bearbeitung ein wenig dazu beitragen kann, dass dieser wichtigen Laesion in Zukunft eine grössere Beachtung geschenkt wird, wie bisher, so hat sie ihren Zweck erfüllt.

Zum Schlusse erfülle ich die angenehme Pflicht, Herrn Geh. Med.-Rath Prof. Dr. R. Köhler für die Anregung zu dieser Arbeit sowie für die gütige Durchsicht derselben meinen ergebensten Dank auszusprechen.

Litteratur.

Morel-Lavallée, Décollement traumatique de la peau et des couches sous-jacentes. Archives générales de médecine. 1863.

v. Bardeleben, Referat über Morel-Lavallée's Arbeit. Canstatt's Jahresbericht. 1864. Bd. IV. S. 330.

Martini, Referat über Morel-Lavallée's Arbeit. Schmidt's Jahrbücher. 1864. Bd. CXXI. S. 189.

R. Köhler, Ueber Morel-Lavallée's décollement traumatique de la peau et des couches sous-jacentes. Deutsche Zeitschrift f. Chirurgie. XXIX. 1. S. 44. 1888.

M. Schmidt, Referat über R. Köhler's Arbeit. Centralbl. f. Chirurgie. 16. Jahrgang. 1889. Nr. 29. S. 498.

Gussenbauer, Die traumatischen Verletzungen. Deutsche Chirurgie. Liefg. 15. S. 114.

K. Koch, Beitrag zur Kenntniss der „traumatischen Losschälung der Haut und der tiefer liegenden Schichten". Münchener med. Wochenschrift. XXXIX. 15. 16. 1892. - Desgl. P. Wagner (Leipzig) Referat über diese Arbeit. Schmidt's Jahrbücher. 1892. Bd. CCXXXIV. S. 254.

Faure, Ausgedehnte Ablösung der Haut des Rumpfes. Gaz. des hôp. 64. 1864. Referat von A. Schumann. Schmidt's Jahrbücher. CXXXVII. S. 197. Jahrgang 1868.

Heller (Stuttgart), Traumatische Ablösung der Haut ohne Verletzung derselben. Zeitschrift f. Wundärzte u. Geburtsh. XVII, 2. S. 96. 1864. Referat von Martini. Schmidt's Jahrbücher. 1864. Bd. CXXIV. S. 304.

Demuth, Zur Casuistik und Statistik der Beckenfracturen. Charité-Annalen. 12. Jahrgang. 1887. S. 603.

Jens Schon, On Lympextravasater. (Nord. med. Arkiv. 1888. Bd. XX. Nr. 16. Referat von J. Bondesen (Kopenhagen). Centralblatt f. Chirurgie. 1889. Nr. 36. S. 648.

L. Heusner, Ueber traumatische Lymphcysten. Deutsche med. Wochenschrift. 1889. Nr. 19. S. 379. — Desgl. Wölfler (Graz), Referat über diese Arbeit. Centralbl. f. Chirurgie. 1889. Nr. 42. S. 758.

M. Fikentscher, Ueber traumatische Ablösung der Haut. Inaug.-Dissert. Erlangen 1891. — Desgl. Eisenhart (München), Referat über diese Arbeit. Centralblatt f. Chirurgie. 1892. Bd. XIX. Nr. 12. S. 250.

M. Péraire, Deux nouveaux cas de kystes épidermiques traumatiques, à contenu d'apparence sébacée, de la face palmaire des doigts. Bull. de la soc. anat. de Paris. T. IX. p. 607. Referat Centralbl. f. Chirurgie. 1896 S. 214.

Steinbrück, Ueber Morel-Lavallée's décollement traumatique de la peau et des couches sous-jacentes. Dissert. Greifswald 1889.

A. Weber, Zur Casuistik der traumatischen Ablösung der Haut. Dissert. Berlin 1893.

Charité-Annalen, Bd. XVI–XXI. Berichte über die chirurgische Klinik des Geheimraths v. Bardeleben über die Jahre 1889—92 von A. Köhler, 1892—November 1895 von Tilmann.

Maerz, Décollement traumatique de la peau et des couches sous-jacentes. Dissertation. Erlangen 1894.
Ledderhose, Ueber traumatische Lymphcysten des Unterschenkels. Virchow's Archiv. CXXXVII. 2. S. 197. 1894. — Desgl. Wagner, Referat über diese Arbeit. Schmidt's Jahrbücher. CCXLVI. 179.
König, Allgemeine Chirurgie. 1889. S. 7; 327.
Praun (Darmstadt), Die Verletzungen des Auges.
H. Fischer, Specielle Chirurgie. 1892. § 932. S. 552.
Olshausen-Veit, Lehrbuch der Geburtshilfe. Bonn 1899.
Eulenburg's Realencyclopädie.

Für den kriegschirurgischen Theil:

R. Köhler, Die modernen Kriegswaffen. Ein Lehrbuch der allgemeinen Kriegschirurgie. Berlin 1900.
Pirogoff, Grundzüge der allgemeinen Kriegschirurgie. Leipzig 1864. S. 10[0].
H. Fischer, Lehrbuch der allgemeinen Kriegschirurgie. Erlangen 1868.
Neudörfer, Handbuch der Kriegschirurgie. Leipzig 1864.
H. Fischer, Deutsche Chirurgie, Lieferung 17 a, b. Handbuch der Kriegschirurgie. 1882.

XXIII.

Ueber Splenectomie bei Splenomegalie primitive (Anaemia splenica).

Von

Dr. M. L. Harris.

Professor der Chirurgie an der Chicagoer Poliklinik

und

Dr. Maximilian Herzog,

Professor der Pathologie an der Chicagoer Poliklinik.

(Mit 5 Abbildungen auf Tafel V. VI.)

Unsere Kenntnisse über die primären Erkrankungen der Milz, sowie über die pathologischen Veränderungen dieses Organs überhaupt, sind im Allgemeinen noch sehr lückenhafte. Weitere Beiträge auf diesem Gebiete erscheinen daher dringend erwünscht. Es soll in dieser Arbeit über zwei mit Erfolg splenectomirte Fälle von Splenomegalie primitive in Verbindung mit dem Hauptsächlichsten, was über dieses Krankheitsbild bisher bekannt wurde, berichtet werden.

Die Anamnese unserer beiden Fälle stellt sich wie folgt:

Fall 1. Frl. E. O., z. Z. 22 Jahre alt, schwedischer Abstammung, in Chicago geboren. Eltern und drei Geschwister am Leben; ihre Gesundheit gut. Eine Schwester der Patientin im Alter von 3 Jahren an Krämpfen gestorben. Tuberkulose, Syphilis und Geschwülste sind in der Familie nicht vorgekommen. Im sechsten oder siebenten Lebensjahr hatte Patientin die Masern und einen leichten Diphtherieanfall. Die beiden Krankheiten hinterliessen allem Anschein nach keine übelen Folgen. Im Alter von 11 Jahren erlitt das Mädchen einen schweren Fall aus einer Schaukel. Während der ersten beiden Jahre nach diesem Unfall keine bedeutenden Beschwerden. Im dreizehnten Lebensjahr klagte E. O. über unbestimmte, unangenehme Empfindungen in der Magengegend und entdeckte selbst eine Geschwulst in der linken Hüfte des Abdomen. Sie theilte der Mutter ihren Befund mit, diese indessen schenkte der Sache nicht viel Beachtung und meinte, die Geschwulst würde schon wieder von selbst vergehen. Ein halbes Jahr später litt die Patientin während dreier Monate an einer Erkrankung, die von dem behandelnden Arzte als Abdominaltyphus bezeichnet wurde. Diese Diagnose war wahrscheinlich nicht korrekt, denn die damalige Krankheit bot das folgende Bild: Sie

begann mit profusem Blutbrechen, Schmerzen im Unterleib, Meteorismus. Fieber war vorhanden, nicht aber Störung der Darmthätigkeit. Im Verlaufe der Krankheit traten noch zweimal, allerdings schwächere Blutungen aus dem Magen auf. Etwa vier Monate, nachdem sich Patientin von diesem Anfalle erholt hatte (sie war nunmehr 14 Jahre alt), wurde sie wegen der Geschwulst im Unterleib nach der Ambulatorisch-chirurgischen Abtheilung der Poliklinik gebracht. Der Tumor in der linken Abdominalhälfte wurde als vergrösserte Milz diagnosticirt, und es wurde eine, allerdings nicht sehr eingehende, Blutuntersuchung vorgenommen. Durch dieselbe wurde Leukaemie ausgeschlossen und es wurde angenommen, dass es sich um eine idiopathische Milzvergrösserung handle. Es wurde Arsen verschrieben und es stellte sich nach und nach eine bedeutende Besserung des Allgemeinbefindens ein. Das Mädchen stellte sich noch einigemale vor, dann blieb es während zweier Jahre aus der Behandlung weg. Mit 15 Jahren trat Frl. O. in ein Ladengeschäft ein und im 16. Jahre musste sie eine Zeit lang wegen Magenblutungen zu Hause bleiben. Die Menses stellten sich mit 17 Jahren regelmässig ein. Im siebzehnten Lebensjahre verschlechterte sich das Allgemeinbefinden. Das Mädchen erschien blass, schlecht genährt und war vielfach so schwach, dass es vom Geschäfte weg und zu Hause bleiben musste. Februar oder März 1899 litt Patientin an einer zwei bis drei Wochen dauernden acuten Erkrankung mit Fieber, Schmerzen in der Milzgegend, Auftreibung des Abdomens mit Druckempfindlichkeit. (Es ist wahrscheinlich, dass sich um diese Zeit der weiter unten zu beschreibende Milzinfarkt bildete.) Im Monat Mai 1899 stellte sich E. O. wieder in der Poliklinik ein. Sie war sehr schwach und elend und arbeitsunfähig. Das Gesicht war gedunsen, Rumpf und Extremitäten stark abgemagert. Die Milz reichte von der siebenten Rippe bis über den Rand des Ileums und ca. 2—3 cm über die Mittellinie hinaus. Die Einkerbung am vorderen Milzrande war durch die Bauchdecke durchzufühlen. Die Haut des Mädchens zeigte eine bräunliche Verfärbung, die besonders auch im Gesicht, am Hals und speciell am Abdomen, von der Gegend des Nabels bis zur Symphyse sehr stark bemerkbar war. Die Mundschleimhaut dagegen zeigte keine Pigmentirung. Lymphdrüsen nirgends vergrössert. Darmthätigkeit und Appetit gut. Urin spec. Gew. 1016; kein Eiweiss oder Zucker.

Blutuntersuchung: Hämoglobin (Fleischl) 40 Proc.
Rothe Blutkörperchen 2,631,000.
Weisse „ 2,650.

Keine Malaria Plasmodien; Puls 90—100. Temp. 98.6 F. Respiration 24.

Der Fall wurde nunmehr als Anaemia splenica oder primäre Splenomegalie diagnosticirt und es wurde der Patientin die Splenectomie vorgeschlagen. Sie gab ihre Zustimmung und die Operation wurde am 25. Mai 1899 vorgenommen. Die Genesung der Patientin erfolgte ohne Zwischenfall.

24 Stunden nach der Operation ergab sich der folgende Blutbefund:

Rothe Blutkörperchen 4,037,000.
Weisse „ 23,600.

Die enorme Zunahme der Erythrocyten war wahrscheinlich nur eine scheinbare und wenigstens zum Theil einer allgemeinen Flüssigkeitsver-

minderung zuzuschreiben. Die Patientin behielt während der ersten 24 Stunden nach der Operation nichts im Magen und auch Darmeinlässe wurden rasch wieder entleert. Auf diesen Umstand ist wohl ein Theil der scheinbar so starken Zunahme an rothen Blutkörperchen zurückzuführen. Dagegen kann die Flüssigkeitsverminderung für die ganz enorme Zunahme an weissen nicht sehr in Betracht kommen.

Am Ende der ersten 48 Stunden nach der Operation waren vorhanden:

Rothe Blutkörperchen 2,800,000.
Weisse „ 15,000.

Nach drei Tagen:

Rothe Blutkörperchen 2,780,000.
Weisse „ 11,500.

Es fand nun langsam eine Zunahme der rothen, mit Abnahme der weissen Blutkörperchen statt und 17 Tage nach Vornahme der Operation waren zu constatiren:

Rothe Blutkörperchen 3,250,000.
Weisse „ 5,688.

Die Urinuntersuchungen ergaben, dass während der ersten 3 Tage eine Zunahme an Harnstoffausscheidung stattfand. Ihrem Gewicht nach hätte die Patientin per Tag ca. 18,4 g Harnstoff ausscheiden sollen, sie schied aber während der ersten 3 Tage durchschnittlich 22,3 g aus. Am 6. Tage war der Harnstoff auf 12 g gefallen und bei diesem Quantum blieb er auf Tage hinaus constant.

30 Stunden nach der Operation war die Temperatur 103,8° F.; Respiration 41, Puls 100. Zwei Wochen lang variirte die Temperatur dann zwischen 99 und 101; gelegentlich stieg sie auch auf 102° F. Dann sank sie nach und nach zum Normalen herab. Im Operationsgebiet war nichts vorhanden, was man hätte für die Temperaturen verantwortlich machen können, und trotz der Temperatursteigerung war das Allgemeinbefinden der Patientin ein gutes. Jonnesco(1)*) giebt an, dass er direct im Anschluss an seine Splenectomien Temperatursteigerungen beobachtete. Er glaubt, dass Lungencongestion gelegentlich die Ursache dieser Erscheinung ist, dass aber auch ein Wiedererwachen der Malaria die Ursache der Fiebertemperaturen sein kann. Unsere Patientin hatte nie an Malaria gelitten. Diese Ursache kommt also hier sicher nicht in Frage. Frl. O. verliess das Hospital am 19. Juni in gutem Gesundheitszustande. Sie nahm bis zum 1. September 1899 25 Pfund an Gewicht zu. An dem angegebenen Tage trat sie ihre Stellung als Verkäuferin in einem Ladengeschäft wieder an. Am 1. October 1899 traten, besonders nach den Mahlzeiten, unbehagliche Gefühle in der Magengegend auf. Innerhalb ein paar Tagen nahm der Schmerz zu, und es wurde ein mässiges Quantum Blut erbrochen. Patientin legte sich zu Bett. Schmerzen und Emesis hielten ein paar Tage an, Blut wurde aber nicht mehr erbrochen. Der Darm war meteoristisch, viel Flatus und kolikartige Schmerzen. Nach zeitweiliger Besserung erfolgte wieder Verschlimmerung des Zustandes und am 30. November 1899 kehrte Patientin wieder ins Hospital

*) Die eingeklammerten Ziffern im Text beziehen sich auf das am Schluss befindliche Litteraturverzeichniss.

zurück. Sie klagte über Schmerzen im Leib, besonders in der Gegend des Pankreas. Das letztere war druckempfindlich. In den Magen eingeführte Nahrung wurde erbrochen. Temperatur 101—102 ° F. Die Patientin wurde per Mastdarm ernährt und der Magen absolut ruhig gehalten. Es trat rasch Besserung ein.

3. December 1899 Blutuntersuchung:

Rothe Blutkörperchen 2,432,800.
Weisse „ 12,343.

Nach ein paar Tagen wurde wieder zur Ernährung durch den Magen zurückgegangen, und da die Darmentleerungen sehr fötid waren, wurde neuerlich Guajakol-Carbonat verabreicht. Die Besserung machte gute Fortschritte und am 17. December 1899 verlies Frl. O. das Hospital.

23. December 1899 Blutuntersuchung:

Rothe Blutkörperchen 3,173,440.
Weisse „ 90,600.

Die Leucocyten vertheilen sich wie folgt:

Polynucleäre Neutrophile	49,4	Proc.
Kleine Mononucleäre	23,4	„
Grosse „	12,8	„
Eosinophile	14,4	„

Bei diesem Befund fällt sofort der hohe Procentsatz an Eosinophilen auf.

Seit dem letzten obenbeschriebenen Erkrankungsanfalle hat sich der Zustand von Frl. O. sehr gebessert. Weitere Anfälle hatte sie nicht durchzumachen und sie ist im Stande gewesen, ihrem Berufe ohne auszusetzen nachzugehen.

Seit der Operation hat sie nur zweimal die Menses gehabt, im Mai 1899 und im October 1899 (Dauer 2 Tage.)

Zum letzteumale seit der Operation und zwar 20 Monate nach Vornahme derselben, ist die Patientin am 13. Januar 1901 untersucht worden. Die bräunliche Pigmentation, die zur Zeit der Operation so stark bemerkbar war, ist fast ganz verschwunden. Lymphdrüsenschwellung nirgends nachweisbar. Das Mädchen sieht etwas blass, aber sonst blühend aus, es ist lebhaft und macht den Gesammteindruck einer gesunden Person. Urin normal. Blutbefund: Hämoglobin 60—65 Proc.

Rothe Blutzellen 3,776,000.
Weisse „ 5,200.

Die Leucocyten sind wie folgt vertheilt:

Polynucleäre neutrophile	53,6	Proc.
Grosse Mononucleäre	21,2	„
Kleine „	10,6	„
Eosinophile	11,4	„
Eosinophile Uebergangsformen	0.8	„
Basophile	1.0	„
Undefinirbare Uebergangsformen	1.4	„
	100,0	Proc.

Bei der differentiellen Zählung der Leucocyten an Deckglaspräparaten, die nach Ehrlich'sche Methoden gefärbt worden waren, wurden einige eigenartige Verhältnisse beobachtet. Es war häufig schwer zwischen grossen

und kleinen Mononucleären zu unterscheiden, und die letzteren erschienen grösser. wie man sie in der Regel im normalen Blute vorfindet. Die oben als eosinophile Uebergangsformen bezeichneten Leucocyten waren polynucleäre mit sehr wenig und ganz kleinen eosinophilen Granula. Die Basophilen hatten den Typus der grossen Mononucleären oder einen Uebergangstypus, und sie enthielten eine mässige Anzahl basophiler Granula. Als Uebergangsformen sind solche bezeichnet worden, die weder bestimmt als grosse Mononucleäre noch als Polynucleäre bezeichnet werden konnten.

Es fiel ferner bei der Untersuchung auf, dass das Blut viel mehr degenerirende „Leucocytenschatten" enthielt, als man in der Regel in normalem Blute findet. Auch Microcyten waren reichlich zu sehen.

Unser Fall No. 1 bietet unter Anderem die folgenden Punkte, die nochmals hervorgehoben werden sollen. Die markante bräunliche Pigmentirung des Integuments, die nach der Operation allmählich bis auf einen kleinen Rest verschwand. Die Fiebertemperaturen nach der Operation, für die sich Ursachen nicht angeben lassen. Die ausserordentlich starke Zunahme an Blutkörperchen, rothe sowohl als weisse, direkt nach der Operation und die dann auftretenden Schwankungen mit folgender langsamer Zunahme. Die grosse Abnahme an Erythrocyten bei der Erkrankung 6 Monate nach der Operation, ferner die endliche Rückkehr der Leucocyten zu normaler Zahl, aber unter profunder Aenderung des gegenseitigen Verhältnisses der verschiedenen Arten mit Auftreten einer starken Eosinophilie.

Fall 2. Herr R. Wittwer, Anglo-Amerikaner, 47 Jahre alt. Handlungsreisender. Vater und Mutter sind beide über 80 Jahre alt geworden, angeblich an Herzkrankheiten gestorben. Fünf Schwestern leben und sind gesund. Patient hat angeblich mit 3 oder 4 Jahren einen Abdominaltyphus durchgemacht. Am 6. und im 30. Lebensjahr Gesichtserysipel. Glaubt, dass er gelegentlich an Malaria gelitten, jedenfalls nie sehr ernstlich. Syphilis, Gonorrhoe und Alcohol-Abusus werden in Abrede gestellt; es sind dafür auch keine Anzeichen vorhanden. Vor 2 Jahren hatte Patient einen Influenzaanfall, sonst stets gesund und kräftig. Glaubt sein derzeitiges Leiden datire von Januar 1900 an. Er bemerkte damals Schmerzen im Epigastrium und in der Nabelgegend. Die Schmerzen waren nicht gerade sehr heftig; eine Ursache für dieselben konnte nicht ermittelt werden. Später verlor Patient nach und nach seinen Appetit und litt an Uebelkeit. Kurz vor seinem Eintritt in's Hospital Erbrechen. Blut wurde in den erbrochenen Massen nicht beobachtet. Hand in Hand mit den oben beschriebenen Symptomen gingen Kräfteverfall und Gewichtsabnahme. (Etwa 30—40 Pfund im Verlaufe von 9 Monaten).

Als Pat. am 16. September 1900 zum erstenmale im Hospital der Poliklinik untersucht wurde, war er schwach und stark abgemagert. Haut glanzlos von gelblicher Farbe, beinahe kachektisch aussehend. Eine bräunliche Pigmentirung wie in Fall 1 wurde nicht beobachtet. Appetit schlecht, Nausea, Darm träge, Herz, Lungen, Leber anscheinend normal.

In der linken Abdominalhälfte ist eine Geschwulst zu fühlen. Dieselbe erstreckt sich vom Rippenbogen nach dem Nabel. Die Geschwulst wird als vergrösserte Milz diagnosticirt. Lymphdrüsen nirgends vergrössert. Temperatur normal, Puls 92, Respiration 26. Urin 750 cc in 24 Stunden sp. Gew. 1030, Harnstoff 2 Proc.; nichts Pathologisches. Mikroskopisch Calcium Oxalat-Crystalle.

Blutbefund: Hämoglobin 50 Proc.
Rothe Blutkörperchen 3,364,000.
Weisse „ 28,000.

Die Mehrzahl der Leucocyten sind neutrophile polynucleäre, keine kernhaltigen Rothen. keine Myelocyten, keine Malariaplasmodien.

Es wurde die Diagnose Splenomegalie primitive oder Anaemia splenica gestellt und dem Patienten die Splenectomie vorgeschlagen. Derselbe gab seine Zustimmung und die Operation wurde am 28. September 1900 vorgenommen. Die herausgenommene Milz wird weiter unten beschrieben werden.

Der Patient machte nach der Operation gute Fortschritte auf dem Wege zur Genesung. Anfangs ging alles glatt, aber am 21. October stellten sich heftige Schmerzen im Unterleib mit Auftreibung desselben und Erbrechen ein. Dabei bestand hartnäckige Stuhlverhaltung. Man dachte an eine Obstruktion, und die Nothwendigkeit einer wiederholten Laparotomie wurde in Erwägung gezogen. Am nächsten Tage indessen hatte der Patient Stuhlgang und die beunruhigenden Symptome verschwanden. Nach diesem Zwischenfall wurde der Gang der Genesung nicht weiter gestört.

Während der ersten 10 Tage schwankte die Temperatur des Patienten zwischen 99 und 100° F., nur am zweiten Tage war sie auf 101° F. gestiegen. Im Operationsgebiete war alles normal verblieben, so dass hieraus die leichten Temperaturen sich nicht herleiten liessen. Es hatten sich indessen im Anschluss an die Aethernarkose leichte bronchiale Störungen eingestellt.

Die Blutverhältnisse des Patienten zeigten während der Zeit, die er im Hospital zubrachte, keine sehr einschneidenden Veränderungen, eine leichte Tendenz zur Besserung war allerdings zu constatiren.

Blutuntersuchung am 19. October 1900:

Rothe Blutkörperchen	3,864,000.
Weisse „	24,000.
Hämoglobin	60 Proc.

Es ergab eine Zählung von 1000 Leucocyten:

Kleine Mononucleäre	11,7 Proc.
Grosse „	9,2 „
Polynucleäre Neutrophile	78,0 „
Eosinophile	0,8 „
Uebergangsformen	0,3 „
	100,0 Proc.

Am 25. Oktober 1900, nachdem er über 15 Pfund an Körpergewicht zugenommen, verliess der Patient das Hospital und reiste in seine Heimath.

Er hat sich seitdem nicht wieder vorgestellt, doch ergaben eingezogene Erkundigungen, dass er sich wohlbefindet und seinem Berufe ohne Störung nachgehen kann.

Die beiden oben beschriebenen Fälle sind nun keineswegs ganz identisch, doch zeigen sie genügend übereinstimmende Züge unter sich und mit dem Allgemeinbilde, um beide als Splenomegalie klassificirt zu werden. (Auch histopathologisch gehören sie, wie hier gleich bemerkt sein mag, zur Splenomegalie primitive.) Die Unterschiede der beiden Fälle liegen hauptsächlich darin, dass der erste bei einem sehr chronischen Verlaufe mit Leucopoenia, der andere bei verhältnissmässig raschem Verlauf mit Leucocytose vergesellschaftet war.

Die „Anaemia splenica" oder „Splenomegalie primitive" stellt eine in der Regel sehr chronische, progressive Erkrankung dar, welche hauptsächlich durch drei Symptomgruppen charakterisirt wird. Die progressive Anämie, eine mit ihr Hand in Hand gehende Volumenszunahme der Milz, ohne Vergrösserung der Lymphdrüsen im Allgemeinen und das Fehlen einer echten leukämischen Beschaffenheit des Blutes bei einer Verminderung des Hämoglobingehaltes, welche über die Zahlverminderung der Erythrocyten oft weit hinausgeht.

Sippey (2) hat vor Kurzem einen kritischen Ueberblick über die Litteratur der in Rede stehenden Erkrankung mit einem ausführlichen, wenn auch nicht ganz vollständigen Litteraturverzeichniss gegeben. Ferner hat dieser Autor (3) über einen interessanten Fall berichtet. Er hat den letzteren inter vitam und post mortem genau untersucht und hat durch Thierexperimente etwas über die Aetiologie der Erkrankung zu erfahren versucht. Etwas Positives ist dabei allerdings nicht erzielt worden. Zwei Kaninchen, denen ein wässeriger Extract der Milzpulpa der sehr grossen Milz intravenös injicirt wurde, starben allerdings bald unter toxischen Erscheinungen, allein irgend welche charakteristischen Organveränderungen konnten an den verendeten Thieren nicht nachgewiesen werden. Die Aetiologie der Splenomegalie verbleibt also zur Zeit noch dunkel. Es scheint die Erkrankung in keiner Beziehung zu Tuberkulose oder Syphilis zu stehen und jene Anämien mit Milzvergrösserung, die wir im Gefolge der chronischen Malaria finden, gehören nicht zur Klasse der essentiellen, primitiven Splenomegalie. Sehr charakteristisch ist bei der letzteren der Blutbefund. Die Anämie scheint der Milzvergrösserung parallel zu gehen und es fehlen alle Anhaltspunkte dafür, dass die Anämie der Milzvergrösserung vorangeht. Anfangs ist die Zahl der rothen Blutkörperchen nur mässig vermindert, dabei ist früh schon der Hämoglobingehalt procentualisch bedeutend mehr gefallen, als man nach

der Zaht der Erythrocyten erwarten sollte. Mit anderen Worten, die rothen Blutkörperchen, die vorhanden sind, enthalten zu wenig Hämoglobin. Es sind in der Regel weder Normoblasten noch Megaloblasten vorhanden, doch kommen dieselben ausnahmsweise in geringerer Zahl vor. (Osler). Die weissen Blutzellen sind in der Regel nicht vermehrt, sie sind im Gegentheil nicht selten an Zahl vermindert. Wenn eine Leucocytose vorliegt, ist dieselbe in der Regel nicht bedeutend. Myelocyten fehlen und das gegenseitige Wechselverhältniss der verschiedenen Arten von Leucocyten ist nicht oder nur wenig gestört. Der Blutbefund, die zunehmende Anämie, in Verbindung mit der progressiven Milzvergrösserung, und die anderen oben hervorgehobenen Punkte machen eine Differentialdiagnose ziemlich leicht. Osler (4) hat vor Kurzem eine zusammenfassende Uebersicht über 15 Fälle von Anaemia splenica, die er im Laufe der Jahre beobachtet hat, veröffentlicht, und seine Fälle geben ein Gesammtbild, das mit dem oben geschilderten der Splenomegalie identisch ist. Bei 8 von seinen 15 Fällen beobachtete Osler Hämatemesis und auch bei einem unserer beiden Fälle war Blutbrechen mehrfach vorgekommen

Die Splenomegalie hat, wie bereits erwähnt, einen progressiven Charakter, und in der Regel wird die Blutbeschaffenheit mit zunehmender Milzvergrösserung immer schlechter und der Patient geht schliesslich marantisch zu Grunde. Die innere Therapie scheint bei einmal vollentwickelter Splenomegalie wenig Hoffnung auf Besserung zu geben, dagegen liegen jetzt bereits eine Anzahl Berichte vor (s. u.), aus denen hervorgeht, dass Splenectomie bei Splenomegalie zur vollständigen Heilung führen kann.

Die Blutverbesserung, die sich bei Splenomegalie nach der Milzentfernung einstellt, besteht in erster Linie in einer Vermehrung der Zahl der Erythrocyten und in einer noch bedeutenderen Vermehrung des Hämoglobingehaltes. Die Leucocyten zeigen einschneidende Veränderung in ihren gegenseitigen Wechselverhältnissen. Vor allem ist eine starke Eosinophilie häufig nach Splenectomie beim Menschen beobachtet worden. Auch bei Meerschweinchen ist dies experimentelll demonstrirt worden. (Ehrlich u. Lazarus (5). Die Eosinophilie entwickelt sich langsam und ist erst nach mehreren Monaten bemerkbar. In unserem ersten Falle hatten wir 7 Monate nach der Operation eine Eosinophilie von 14,4 % und 20 Monate nach Entfernung der Milz 11,4 %.

Jawein (6) hat gezeigt, dass eine pathologische Zerstörung rother Blutkörperchen stets eine Milzvergrösserung zu Folge hat. Wenn er erythrolytische Substanzen in die Blutbahn einbrachte, so brachte er nicht bloss eine Milzvergrösserung zu Wege, sondern es stand diese

auch in direktem Verhältniss zur Zahl der zerstörten rothen Blutkörperchen. Jawein glaubt daher, dass die Hauptfunction der Milz die ist, todte rothe Blutkörperchen aus dem Kreislauf zu entfernen, und dass derartige todte Zellen die Function der Milz stimuliren. Von diesen Gesichtspunkten ausgehend, erklärt Jawein auch die Milzvergrösserung, die bei verschiedenen Infectionskrankheiten, speciell bei chronischer Malaria vorkommt.

Man kann aber unmöglich annehmen, dass bei der primären Splenomegalie die Ursache der Milzvergrösserung in einer ausserhalb der Milz vor sich gehenden Zerstörung von rothen Blutkörperchen zu suchen ist. Denn die Blutverhältnisse bessern sich eben nach der Entfernung der vergrösserten Milz. Bei der primären Splenomegalie liegen also augenscheinlich die Verhältnisse umgekehrt. Wir werden auf diesen Punkt weiter unten nochmals zurückkommen.

Die pathologischen Veränderungen bei primärer Splenomegalie.

Makroskopisch bieten die in den beiden Fällen entfernten Milzen das folgende Bild.

Fall Nr. 1. Die Milz hat im Grossen und Ganzen ihre Form ziemlich behalten und erscheint in allen Dimensionen vergrössert. Der transversale Durchmesser ist 21 cm. Durchmesser von vorn nach hinten 13½ cm; Höhe 7 cm. Gewicht 1055 g. Oberfläche glatt, Kapsel verdickt, Milzgewebe derb, von braunrother Farbe. Ein keilförmiger, gelblich-grau-weisser Infarkt durchzieht die Pulpa vom Hilus bis zur oberen Fläche.

Fall Nr. 2. Die Milz hat die typische Form genau bewahrt und sich in allen Dimensionen gleichmässig vergrössert. Durchmesser 18 : 12½ : 6 cm. Oberfläche leicht gerunzelt. Kapsel sehr mässig verdickt, Milzgewebe derb, doch nicht so derb wie in Nr. 1. An ein paar Stellen zeigt die Milzkapsel kleinere weisslich-graue Flecke. Gewicht 600 g.

Bei dem Studium der Histopathologie der Splenomegalie tritt einem die Schwierigkeit entgegen, dass in der normalen Histologie der menschlichen Milz noch manche strittigen Punkte sind, und dass ganz normales menschliches Material fast gar nicht erhältlich ist. Die Milz gehört eben zu jenen Organen, die bei sehr vielen Krankheiten Veränderungen zeigt und die ausserordentlich rasch postmortale Veränderungen erleidet. Zu den letzten Arbeiten über die Histologie der Milz gehören die von Bannwarth und Kultschitzky. Die von Hoyer sind uns im Original nicht zugänglich gewesen, die

Arbeit von Mall kommt für die folgenden histopathologischen Erörterungen kaum in Frage.

Bannwarth(7) kommt nach seinen Beobachtungen an der normalen Milz zu dem Schluss, dass in diesem Organ in der Pulpa ein offener intermediärer Blutraum besteht, in dem Lymphe und Blut gemeinsam circuliren. Bannwarth spricht sich wie folgt über diesen Punkt aus: „Meiner Meinung nach kann man nun jeden einzelnen Balken und Knotenpunkt des Pulpareticulums bei der Katze und auch beim Menschen unter normalen Verhältnissen von Blut umspült finden. Ob wir nun rings vom Blut umspülte einzelne Balken und Knotenpunkte eines Gerüstes vor uns haben, die nicht von besonderem Endothelbelag bekleidet sind, oder ob ein solcher da ist, in beiden Fällen ist die Bezeichnung des zwischen liegenden Lückengewebes als erweitertes Capillarnetz doch nicht wohl aufrecht zu erhalten, weil, wie ersichtlich, eine Trennung zwischen Gefässwand und lymphdurchströmtem intervasculären Gewebe nicht vorhanden ist. . . . Was den Entothelbelag des Reticulums anbetrifft, so habe ich bis jetzt im Pulpagewebe keine einfachen ringsherum von Endothel umscheideten Balken nachweisen können. . . . Ein gerüstartiges Gewebe mit mehr oder weniger weiten Lücken besteht also . . . Wir finden rothe Blutkörperchen in diesen Lücken. Wir haben eine lacunäre Blutbahn. Eine offene Communication der Pulparäume mit den Venen lässt sich direkt beobachten (auch beim Menschen) . . . Es sind mit Sicherheit arterielle in die Pulpa sich öffnende Endigungen zu sehen. Wenn nun das Blut unter natürlichen Verhältnissen von den arteriellen Endigungen her in die Gewebslücken des Pulpagerüstes und von da in die Venen gelangt, dann verdient dieses Lückensystem mit Recht den Namen einer intermediären, lacunären Blutbahn. Blut und Lymphe fliessen durch dieselben Gewebslacunen in die Venen."

Ebenso bestimmt spricht sich Bannwarth in seiner späteren Arbeit (l. c. Correspondenzbl. f. Schw. Aerzte) dahin aus, dass in der menschlichen Milz im Pulpagewebe ein offener intermediärer Raum existirt, in den sich das Blut hineinergiesst, um hier mit Lymphe vermischt und dann erst von den Venen weitergeführt zu werden. Auch Kultschitzky (8) schliesst sich (entgegen früheren Angaben) jetzt den Ansichten von W. Müller, Bannwarth, den beiden Hoyer und Sokolow über die Existenz eines intermediären, lacunären Raumes in der Milzpulpa an.

Wenn wir nun nach diesen Angaben über die normale Histologie der Milz die Untersuchungen über die Veränderungen bei

Splenomegalie aufnehmen, so finden wir im Grossen und Ganzen wenig eingehende Studien.

Gaucher hat im Jahre 1882 in einer thése de Paris zuerst Veränderungen der Milz bei Splenomegalie primitive beschrieben. Er beobachtete eine enorme Proliferation epithelartiger Zellen und er sprach daher von einen „épithelioma primitif de la rate". Die Auffassung Gaucher's war eine falsche, denn die proliferirenden Zellen, die er gesehen, waren nicht Epithelzellen im strengen Sinne des Wortes, sondern Endothelzellen der Blut-Lymphräume. Später hat dann Gaucher (9) seine Auffassung berichtigt, und er giebt nunmehr (1892) eine Beschreibung, welche in ihren Hauptpunkten die folgenden Angaben enthält. Bei der Splenomegalie findet sich eine Bindegewebshyperplasie. Die Spalträume der Pulpa sind von grossen (16—32 μ) epithelartigen Zellen ausgekleidet, und diese Zellen füllen oft die Spalträume. Durch die Neubildung (Proliferation) von Elementen des Bindegewebes werden Gefässe verschlossen und zerstört. Aus kleinen Bindegewebszellen werden grosse mit stark entwickeltem Zellprotoplasma. Picou (10) beschrieb im Jahre 1895 wiederum einen Fall von primärer Splenomegalie als ein Epithelioma primitive. Cornil, der Gelegenheit hatte, die Präparate von Picou bei der Vorstellung des Falles zu sehen, bestritt aufs Bestimmteste die ältere französische Auffassung von der Histopathologie der primären Splenomegalie und sagte in der Discussion: „Il s' agit ici d' une hypertrophie primitive de la rate avec proliferation du tissue réticulé, malgré l'aspect, il ne saurait être question d'épithélioma.

Collier (11) berichtet über einen Fall, den er bei einem 6jährigen Kinde beobachtet hatte. Die Milzvergrösserung war zuerst beobachtet worden, als das Kind zwei Jahre alt war. Bei der Section fand man eine Milz, die 4 Pfund, 2 Unzen wog. Die mikroskopische Untersuchung zeigte, dass das normale Pulpareticulum durch grosse endotheliale Zellen ersetzt war. Der Autor berichtet ferner, dass eine ältere Schwester des Kindes gleichfalls an einer tödtlich verlaufenden Milzvergrösserung gelitten habe. Williamson (12) kann gleichfalls über einen Fall mit mikroskopischer Untersuchung berichten. Es handelte sich um einen 9jährigen Knaben. Eine am 15. Februar 1892 vorgenommene Blutuntersuchung ergab 3,030,000 Erythrocyten; 4000 Leucocyten, 22 Proc. Hämoglobin. Das Kind starb am 14. Juli 1892, und das Resultat der mikroskopischen Untersuchung wurde dadurch complicirt, dass der Tod in Folge von Abdominaltyphus erfolgte. Eigenthümlicher Weise leugnet Williamson dies, allein sowohl der makroskopische als der mikroskopische Befund zeigen klar, dass Typhus

vorgelegen hatte. Man fand bei der Section Geschwüre im Ileum, ein Geschwür perforirt, allgemeine Peritonitis, Endocarditis der Mitralis. Mikroskopisch fanden sich in der Milzpulpa zahlreiche kernhaltige Zellen und ausserdem sehr grosse Zellen, welche zahlreiche rothe Blutkörperchen enthielten. Derartige phagocytische, rothe Blutkörperchen enthaltende Zellen in der Milz sind von Billroth beim Abdominaltyphus schon 1862 beobachtet, und in letzter Zeit eingehend von Mallory beschrieben worden.

Sippy (l. c.) beschreibt in seinem Falle hauptsächlich eine allgemeine Bindegewebshyperplasie. Die charakteristischen endothelialen Wucherungen des Pulpareticulums waren nicht gut ausgeprägt.

Wir kommen nun zu einer in allerjüngster Zeit veröffentlichten Arbeit, der von Bovaird jr. (13), der die eingehendste und beste Beschreibung der histologischen Veränderungen in der Milz bei Splenomegalie gegeben hat. Bovaird jr. berichtet über zwei Fälle bei Geschwistern. Der eine Fall kam nach einer Splenectomie zur Section. Es war dies ein Mädchen, das im November 1896 im Alter von drei Jahren zum erstenmale zur Beobachtung kam. Seit einem Jahre hatte man bei dem Kinde Vergrösserung des Abdomen beobachtet. Blutbefund November 1896: Rothe Blutkörperchen 4,400,000, weisse 9,000, Hämoglobin 75 Proc., keine Malariaparasiten. Nach drei Jahren (1899) kommt das Kind wieder zur Beobachtung. Abdomenumfang in der Nabelhöhe jetzt 23¼ Zoll. Rothe Blutkörperchen 4,180,000, weisse 14,000, Hämoglobin 62 Proc.

Bovaird's zweiter Fall betrifft eine ältere Schwester der ersteren. November 1896 13 Jahre alt. Grosser Milztumor, der sich zufolge den Angaben der Mutter zum erstenmale im dritten Lebensjahre bemerkbar machte. Rothe Blutkörperchen 2,880,000, weisse 4,000, Hämoglobin 60 Proc. Nach drei Jahren (1899), Patientin jetzt 16 Jahre alt, enormer Milztumor. Rothe Blutkörperchen 3,550,000, weisse 7,000, Hämoglobin nicht angegeben. Splenectomie am 17. Mai 1899. Nach 3 Stunden todt. Die Milz sofort nach der operativen Entfernung gewogen, ist 12½ Pfund schwer. In der ausführlichen mikroskopischen Schilderung beschreibt Bovaird vergrösserte Pulparäume mit Endothelauskleidung und proliferirten Endothelmassen. Auch mehrkernige Riesenzellen wurden gefunden. An anderen Stellen findet sich derbes Bindegewebe, und es kommen Bilder vor, die darauf hinweisen, dass die grösseren Endothelzellen sich zu Bindegewebsfasern zurückbilden. In den abdominalen Lymphdrüsen finden sich gleichfalls Massen von proliferirten Endothelzellen und ebenso in den Lymphspalten der Leber. Bovaird wirft die Frage auf, ob man es mit einem diffusen Endotheliom der Milz mit Metastasen in Lymphdrüsen und Leber zu

thun habe. Dies indessen stellt er entschieden in Abrede, und er fasst den Process als eine endotheliale Hyperplasie in der Milz auf. Dieselben Faktoren, unbekannter Art, welche die endotheliale Hyperplasie in der Milz herbeigeführt, haben auch im Laufe der Jahre zu gleichen Vorgängen in abdominalen Lymphdrüsen und in der Leber geführt.

Die Histologie unserer beiden Fälle.

Die histopathologischen Veränderungen sind am klarsten in Fall Nr. 2 zu erkennen, weshalb Fall 2 zuerst und am ausführlichsten behandelt wird.

Fall 2. Die Kapsel der Milz ist verdickt, sie besteht aus einem faserigen, kernarmen Bindegewebe, das die Weigert'sche elektive Färbung zeigt, auch eine Anzahl elastischer Fasern enthält. Die von der Kapsel ausgehenden Trabekel sind gleichfalls etwas verdickt und sie bestehen aus denselben Gewebselementen wie die erstere. Trabekel und Kapsel zeigen einige glatte Muskelzellen. Die Malpighischen Körperchen sind im Allgemeinen wenig verändert. Hier und da indessen zeigen sie eine deutliche Sklerose, die besonders in der cortikalen Zone bemerkbar ist. Hier ist das faserige Bindegewebe merklich vermehrt und die lymphoiden Elemente entsprechend vermindert. Am ausgesprochensten sind die zu beobachtenden Veränderungen in der Milzpulpa. Die einfachen mit Endothel entweder garnicht, oder doch nur unvollkommen ausgekleideten Spalträume, wie man sie in der normalen Pulpa findet, sind verschwunden. Alles was man überhaupt an Lumina sieht, besitzt eine vollständige Endothelauskleidung. Die Verhältnisse sind derart, dass man überhaupt nicht mehr mit Bestimmtheit behaupten kann, was ursprünglich Blutgefäss und was Lymphspalte der Pulpa war. Die Endothelien, welche die Blut-Lymphräume tapeziren, haben nicht den Charakter flacher sichelförmiger Zellen, sondern sie sind mehr oder weniger cubisch mit ziemlich grossem bläschenförmigen Kern. Dieser ist ziemlich reich an Chromaten, das Protoplasma färbt sich gut mit Eosin und zeigt ganz feine Körnung. Es finden sich ziemlich reichlich Mitosen in den Endothelien. Stellenweise ist die Proliferation dieser Zellen so ausgedehnt gewesen, dass man im Lumen der Räume eine Anzahl solcher Zellen liegen sieht. Einzelne der Endothelien zeigen 2, 3 oder 4 Kerne. In den Lumina der offenen Räume finden sich ferner Lymphocyten und ziemlich zahlreich eosinophile Zellen. Dagegen finden sich in den offenen Räumen nur wenige rothe Blutkörperchen. Es wurde leider nach der Operation nicht darauf geachtet, dass die Milz das in ihr enthaltene Blut nicht verlor, und es war

dasselbe augenscheinlich theilweise ausgeflossen. Die weissen Blutkörperchen waren indessen zumeist in Folge ihrer Klebrigkeit zurückgehalten worden. Trotzdem auf diese Weise die Spalträume nicht ganz gefüllt sind, klaffen dieselben, da sie ziemlich starre Wände besitzen. Es ist genau genommen nicht richtig, in dieser Weise von den Spalträumen zu reden, denn die eigentliche Wand besteht eben nur aus der Endothelverkleidung, allein die offenen Räume sind von einander durch Gewebsbrücken getrennt. Diese letzteren bestehen aus einem Bindegewebe, das so gut wie gar keine Fasern zeigt und sich fast ausschliesslich aus Bindegewebszellen embryonalen Charakters zusammensetzt. Diese embryonalen Bindegewebszellen zeigen in der Form vielfach Aehnlichkeit mit den Endothelzellen der Blutlymphräume. Bovaird giebt an, dass er in seinem Falle deutlich Uebergangsbilder der Endothelzellen in spindelförmige Bindegewebszellen gesehen hat. Etwas derartiges lässt sich in unserem Falle Nr. 2 nicht deutlich sehen, allein ein solcher Vorgang erscheint an und für sich gar nicht unwahrscheinlich. Das Milzgewebe ist reichlich, wenn auch nicht übermässig mit Haemosiderin und Haematoidin durchsetzt. Phagocytäre Zellen mit eingeschlossenen Erythrocyten wurden nicht gefunden, einigemal dagegen sah man Haemosiderin in grossen Endothelzellen.

Fall Nr. 1 zeigt ähnliche histologische Verhältnisse wie Fall Nr. 2, nur sind hier die von Endothelien ausgekleideten Spalträume der Pulpa nicht so weit offen, wie in Fall Nr. 2. Sie sind im Gegentheil vielfach collabirt. Dadurch präsentiren sich die histologischen Verhältnisse nicht so klar wie in dem anderen zuerst beschriebenen Falle. Der ischämische Infarkt zeigt die gewöhnliche Struktur d. h. Nekrobiose aller Zellelemente mit Verlust der Kernfärbbarkeit. Doch lässt sich im Gebiete des Infarktes die ursprüngliche Struktur noch gut erkennen, die Fibrinablagerung ist nur eine mässige. Es scheint, dass der Infarkt ziemlich jungen Datums ist. In der Umgebung des Infarktes findet sich eine hyperämische Zone, und von dieser aus hat eine Einwanderung leucocytärer Elemente stattgefunden.

Es fragt sich nun, wie wir den histopathologischen Process, der sich in der Milz bei Splenomegalie abspielt, aufzufassen haben. Wir haben es hauptsächlich, das scheint klar, mit einer Proliferation, einer Hyperplasie von Endothelzellen zu thun. Die Franzosen haben den Process zuerst geradezu als ein Epitheliom aufgefasst und ihn später als „endothelioma primitive de la rate“ bezeichnet. Cornil hat sich gegen eine solche Auffassung ausgesprochen, und auch Bovaird nimmt in seiner Arbeit dagegen Stellung, dass der Vorgang als

Endotheliom zu deuten sei. Auch wir schliessen uns Cornil und Bovaird an und müssen bestreiten, dass es sich um ein Endotheliom handelt! Dagegen scheint es, dass der histopathologische Process in der Milz bei Splenomegalie jenen Vorgängen sehr ähnlich, wenn nicht gar in seinem innersten Wesen identisch ist, wie wir ihn beim Lymphangiom finden. Wir haben es auch bei diesem mit einer Proliferation von Lymphendothelien und der Erweiterung und Neubildung von Lymphspalten zu endothelbekleideten Lymphräumen zu thun. Die pathologischen Veränderungen beim Lymphangiom sind von Virchow, Klebs, Wegner, Tilger, Nasse u. A. beschrieben worden, auch Herzog(14) hat vor Kurzem einen kleinen Beitrag zur Histologie des Lymphangioms geliefert.

Ischämische Infarkte sind mehrfach bei Splenomegalie beschrieben worden, theils als einzelne grosse massige, theils als multiple kleine Infarkte. Den ersten Anstoss zu ihrer Entstehung geben wahrscheinlich Zellthromben, gebildet durch die zahlreichen leucocytären Elemente, wie wir sie bei Splenomegalie in den erweiterten Blutlymphräumen der Pulpa oft dichtgedrängt vorfinden.

Legt man sich die Frage vor, in welcher Weise die histologischen Veränderungen bei Splenomegalie die progressive Blutverschlechterung erklären, so wird man wohl zuerst an die vermehrten Lymphendothelien als Blutkörperchen-Zerstörer denken.

Es ist ja bekannt, dass Endothelien häufig in dieser Rolle erscheinen. Allein wir haben in unseren beiden Fällen in den Schnitten vergebens nach solchen Bildern gesucht, wie man sie beispielsweise beim Abdominaltyphus findet. Es fanden sich hie und da, im Ganzen selten, Endothelien, die Hämosiderin enthielten, allein phagocytäre Endothelien mit eingeschlossenen Erythrocyten oder Leucocyten wurden nicht gefunden. Da aber der therapeutische Erfolg der Splenectomie bei Splenomegalie in klarer unverkennbarer Weise zeigt, dass die Veränderungen in der Milz die Ursache der Blutverschlechterung sind, so muss eben doch zwischen der enormen Endothelproliferation und der Blutzerstörung ein Causalnexus bestehen.

Es bietet sich einem da die folgende Hypothese zur Erklärung der Erscheinungen.

Es darf wohl als sichergestellt angesehen werden, dass die Milz normalerweise unbrauchbar gewordene, zerstörte Blutkörperchen weiter zersetzt und sie aus dem allgemeinen Kreislauf entfernt. Wie es scheint, erfolgt die Zerstörung in der Milz in der Regel nicht direct durch gewisse Zellen. Wir können uns aber vorstellen, dass gewisse Milzzellen, nämlich die Lymphendothelien, ein erythrolytisches Enzym

liefern, durch welches die Blutkörperchenzerstörung in den Pulparäumen erfolgt. Sind diese Lymphendothelien, wie in Splenomegalie enorm vermehrt, so wird auch ein gewaltiges Plus an erythrolytischem Enzym geliefert und die Folge ist, dass in den erweiterten Pulparäumen nunmehr viel mehr Blutkörperchen zerstört werden, als unter normalen Verhältnissen. Es scheint uns, dass diese Hypothese angesichts der Thatsache der baldigen Blutverbesserung und der vollständigen Heilung nach Splenectomie bei primärer Splenomegalie viel für sich hat.

Dass die Splenectomie bei Splenomegalie wirklich Gutes geleistet hat, soll nunmehr durch eine Zusammenstellung der operirten Fälle gezeigt werden.

Die Therapie der Splenomegalie.

Mit innerer Medikation ist im Allgemeinen bei primärer Splenomegalie nichts erreicht worden. Dagegen hat die Splenectomie zu ausgezeichneten Resultaten geführt.

In der Arbeit von Sippy (l. c.) wird die folgende Liste von Splenectomien bei Anaemia splenica gegeben:

Fall 1. Operateur Spencer Wells. Frau 34 Jahre alt. Gewicht des entfernten Organs 2672 Gramm. Resultat: Tod.

Fall 2. Operateur Péan: Mädchen 24 Jahre alt. Gewicht der Milz 1125 Gramm. War einen Monat nach der Operation bei guter Gesundheit; starb später an einer „toxischen Enteritis".

Fall 3. Operateur Czerny: Frau 30 Jahre alt. Gewicht der Milz nicht angegeben. Grösse 23×12×8 cm. Resultat: Vollständige Genesung.

Fall 4. Operateur Franzolini: Mädchen 22 Jahre alt. Gewicht der Milz 1526 Gramm. Resultat: Vollständige Genesung. (Dieser Fall war irrthümlich als Leukämie aufgefasst worden. Schon Banti hat in seinen Arbeiten hervorgehoben, dass dies ein Fall von Anaemia splenica war).

Fall 5. Operateur Frascani. Mädchen 16 Jahre alt. Gewicht der Milz 1310 Gramm. Resultat: Starb 4 Stunden nach der Operation an Verblutung.

Fall 6. Operateur Ceci. Mädchen 13 Jahre alt. Gewicht der Milz 1300 Gramm. Resultat: Genesung.

Fall 7. Operateur Lindfors. Mädchen 20 Jahre alt. Grösse der Milz 25×15×7 cm. Resultat: Genesung.

Dieser Liste von Sippy sind nunmehr noch eine ganze Anzahl operirter Fälle hinzuzufügen.

Fall 8—10, berichtet von Banti(15), operirt von Colzi. Fall 8. Frau, starb mehrere Tage nach der Operation an einer septischen Puerperalcomplication.

Fall 9. Junger Mann überstand die Operation und war 33 Monate nach derselben bei bester Gesundheit.

Fall 10. Frau genas und war 21 Monate nach der Operation bei bester Gesundheit; keine Anämie.

Fall 11. Power(16). Wittwe 43 Jahre alt, operirt am 6. September 1899. Die Patientin hatte sich vor 3½ Jahren gegen die linke Seite unterhalb des Rippenbogens gestossen. Zwei Jahre nach dem Unfall bemerkte sie eine Vergrösserung des Abdomen. Bei der Operation zeigte es sich, dass die circa 2½ Pfund schwere Milz an einem 4 Zoll langen Pedicle suspendirt war. Die Patientin genas vollständig.

Fall 12. Cushing (17) berichtet, dass er in einem Fall von primärer Splenomegalie die Splenectomie vornahm. Der Patient überstand die Operation, nahm in Kurzem 30 Pfund an Gewicht zu und genas vollständig.

Fall 13. Osler (l. c.). Mann 33 Jahre, Dauer der Krankheit 10 Jahre. Patient überstand die Splenectomie und war 1 Jahr nach Vornahme derselben bei bester Gesundheit.

Fall 14. Ist einer von Bovairds Fällen (s. o.). Patient starb bald nach der Operation.

Fall 15. Picou (l. c.). berichtet über eine erfolgreiche Splenectomie bei einer 32 Jahre alten Frau. Die Milz wog 2800 Gramm und hatte eine Grösse von 26½×14,2×9 cm.

Fall 16. Gaucher (l. c.) berichtet, dass er drei Fälle von Splenomegalie untersucht habe. In einem dieser Fälle wurde die Milz per operationem entfernt. Nähere Angaben fehlen.

Fall 17. Tscherniachowski(18) operirte an einer 25jährigen Frau. Dauer der Krankheit 5 Jahre. Diagnose: Essentielle Hypertrophie der Milz. Vollständige Genesung nach der Operation.

Einschliesslich unserer beiden Fälle, macht das eine Liste von 19 Splenectomien bei Splenomegalie primitive. Es genasen von diesen Splenectomirten 14; es starben 4; bei einem Falle ist das Resultat nicht angegeben. Wir haben mithin eine Sterblichkeit von etwas über 20 Proc. Das ist jedenfalls ein recht günstiges Resultat. Die in der Liste mit eingeschlossenen Fälle von Banti haben wir zur Gruppe der Splenomegalie primitive eingerechnet. Zwar bestand bei diesen drei Fällen auch beginnende Lebercirrhose, allein zwei der Patienten erfreuten sich nach der Splenectomie der besten Gesund-

heit. Es scheint also die Splenomegalie die primäre Erkrankung gewesen zu sein. (Der dritte Banti'sche Fall ging septisch zu Grunde).

Ueber das spätere Ergehen der wegen Splenomegalie Splenectomirten, die von der Operation genasen, ist leider in einer Anzahl der obigen Fälle nichts bekannt. In acht Fällen wird einfach berichtet, dass die Patienten genasen und sich wohl befanden, es wird aber nicht gesagt, wie lange nach der Operation die Beobachtung des Wohlbefindens gemacht wurde. In einem Falle wird die Zeit der Beobachtung nach der Operation als ein Jahr, in einem Falle als 21 Monate, in einem Falle als 33 Monate angegeben.

Wenn wir aus einer Anzahl Beobachtungen den Schluss ziehen können, dass bei Fällen von Splenomegalie die Patienten nach der Operation nicht nur genesen, sondern auch zu dauerndem guten Wohlsein zurückkehren, so wird dadurch diese Operation zur spezifischen Behandlung für Splenomegalie erhoben. Da die Schwierigkeiten und die Gefahren der Operation mit der Grösse der Milz in directem Verhältniss zunehmen, so erscheint es angebracht zu operiren, sobald eine positive Diagnose gestellt und die Fruchtlosigkeit innerer Behandlung klar geworden ist.

Es ist nicht nöthig, viel über die Technik der Operation zu sagen. In der Mehrzahl der Fälle ist die mediane Incision die beste. Die meisten Operateure, welche Splenectomien gemacht haben, empfehlen Durchtrennung des ligamentum gastro-lienale, zwischen zuerst angebrachten Ligaturen. Dann erfolgt Abtrennung der Milz vom Zwerchfell, damit man das Organ aus dem Abdomen hervorziehen und dann den Stumpf ligiren kann. Die Schwierigkeiten, an das lig. gastro-lien. bei einer vergrösserten Milz in situ heranzukommen, sind oft recht gross, wie die Mehrzahl der Operateure auch angiebt. Bei unserem ersten Falle mussten wir den Versuch der Abbindung des Omentum gastro-lienale, vor der Herauslösung der Milz, aufgeben. Im zweiten Falle wurde der Versuch daher gar nicht gemacht. Der Einschnitt wurde soweit nach unten verlängert, dass das untere Milzende nach oben gezogen werden konnte. Auf diese Weise kann man die Blutgefässe der Milz leicht erreichen und unterbinden. In Fällen von Splenomegalie sind die Venen enorm vergrössert und so dünn, dass man sie bei dem Versuch der Umgreifung mit der Ligaturnadel leicht anstechen kann.

Es erscheint besser, sofort zu ligiren und nicht erst eine grosse Klammer anzulegen, in der Absicht, dann später nach gänzlicher Freilegung bezw. Abtrennung des Organs, zu unterbinden.

Fig. 4.

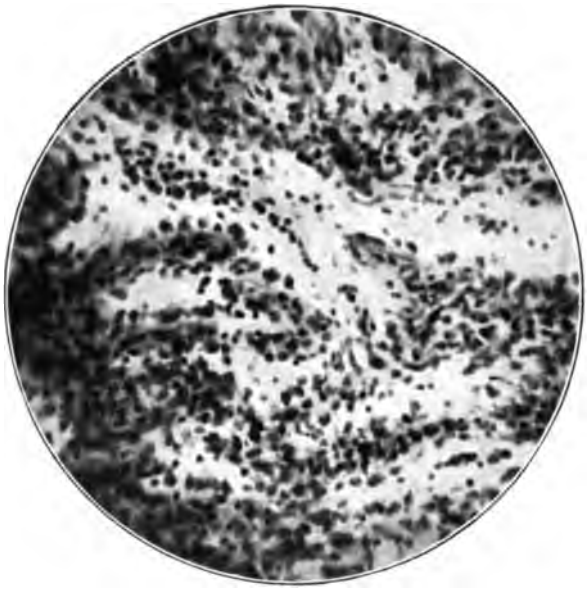

Fig. 5.

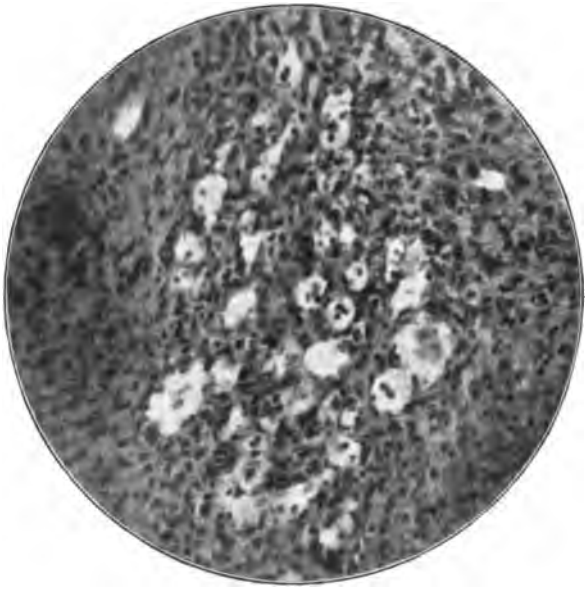

Harris u

Druck von August Pries in Leipzig.

Die dünnen Venen können zu leicht am Rande der Klammer bei den zur Loslösung des Organs nöthigen Manipulationen einreissen. Es könnte dann eventuell sehr sehwer werden, einer gefährlichen Blutung prompt Herr zu werden. Nachdem man die Hilusgefässe unterbunden und durchtrennt hat, ist es leicht, an das Omentum gastrolienale heranzukommen.

Erklärung der Abbildungen auf Tafel V. VI.

Fig. 1. Photographie der in Fall Nr. 1 entfernten Milz. In der Mitte der Infarct.

Fig. 2. Malpighi'scher Körper umgeben von den erweiterten Blutlymphräumen. Von Fall Nr. 2. Spencer. Obj. 2/3". Occ. 1".

Fig. 3 u. 4. Erweiterte Blutlymphräume der Pulpa von Fall Nr. 2. Spencer Obj. 1/4". Occ. 1".

Fig. 5. Erweiterte Blutlymphräume von Fall Nr. 1. Spencer Obj. 1/4". Occ. 1".

Litteraturverzeichniss.

1) Jonnesco, Archiv f. klin. Chirurgie. Vol. LV. S. 330.
2) Sippy, The Americ. Journ. of the Medical Sc. Nov. 1899.
3) Derselbe, The Americ. Journ. of the Medical Sc. Oct. 1899.
4) Osler, The Americ. Journ. Med. Sc. 1900. p. 54.
5) Ehrlich u. Lazarus, The Histology of the Blood. 1900.
6) Jawein, Virchow's Archiv. Vol. CLXI. 1900. p. 461.
7) Bannwarth, Arch. f. mikrosk. Anat. 1891. Vol. XXXVIII. p. 345 u. Correspondenzblatt f. Schweizer Aerzte. 1893. Vol. XXIII. S. 586.
8) Kultschitzky, Archiv f. mikrosk. Anatomie. 1895. Vol. XLVI. p. 673.
9) Gaucher, La France Medicale. 1892. Vol. XXXIX. p. 529.
10) Picou, Bullet. de la Soc. Anat. de Paris. 5e serie. 1895. Vol. IX. p. 531.
11) Collier, Trans. London Pathol. Society. 1895. Vol. XLVI. p. 148.
12) Williamson, Manchester Medical Chronicle. Vol. XVIII. 1893. p. 103.
13) Bovaird jr., Americ. Journal of Medical Sc. Oct. 1900.
14) Herzog, Chicago Medical Recorder. 1899. Februar.
15) Banti, Ziegler's Beiträge. Vol. XXIV. 1898. S. 21.
16) Power, British Medical Journal. 1900. Nr. 2081. Nov. 17. p. 1428.
17) Cushing, Maryland Med. Journ. Baltimore 1899. Vol. XLI. p. 140.
18) Tscherniachowski, Hildebr. Jahresber. f. Chir. 1899. S. 720.

XXIV—XXVI.

Kleine Mittheilungen.

XXIV.

Aus der chirurgischen Abtheilung des herzoglichen Krankenhauses Braunschweig (Oberarzt Prof. Sprengel).

Casuistischer Beitrag zur Hydrocelenoperation nach Winkelmann.

Von

Dr. Ohl,

Assistenzarzt.

In Nr. 44, Jahrg. 98 des Centralblattes für Chirurgie hat Winkelmann eine neue Radicaloperation der Hydrocele empfohlen, welche, kurz gesagt, in breiter Eröffnung der Tunica vaginalis propria und Umkrempelung derselben um den vorgezogenen Hoden besteht; der letztere mit dem umgeschlagenen Hydrocelensack wird darauf reponirt und die Haut durch Naht verschlossen. Die Operation ist, unter Infiltrations-Anästhesie, so einfach auszuführen, dass sie in einigen Minuten erledigt werden kann.

Es hat den Anschein, als ob die genannte Operation bisher wenig Nachahmung gefunden hätte; wenigstens habe ich in der Tageslitteratur bisher nur eine Arbeit (Dissertation) von Lehder finden können abgesehen von einer Notiz in dem Jahresbericht der Heidelberger Chirurg. Klinik von 1899 (Bruns Beitr. Bd. XXIX. Suppl.), wonach auch dort die Winkelmann'sche Operation Verwendung findet.

Auf der chirurg. Abthlg. des herzogl. Krankenhauses wurde die Winkelmann'sche Operation zum ersten Mal im Januar 1899 und seither im Ganzen in 19 Fällen von Hydrocele ausgeführt. Fast ausnahmslos handelte es sich um incomplicirte Fälle mit geringer oder fehlender Verdickung des Hydrocelensackes; einmal war die Hydrocele mit erworbenem Leistenbruch complicirt, der in derselben Sitzung nach Bassini beseitigt wurde.

Es ist überflüssig, auf die einzelnen, völlig übereinstimmenden Beobachtungen einzugehen. Wir wollen nur bemerken, dass wir ausser in dem mit Hernie complicirten Fall, unter Infiltrationsanaesthesie operirt haben, und wir insofern von der Winkelmann'schen Vorschrift abgewichen sind, als wir nicht blos die Haut, sondern auch die Innenfläche der Tunica vaginalis propria unempfindlich zu machen pflegen, indem wir

sie nach Ablassen der Hydrocelenflüssigkeit für kurze Zeit mit 100 gr. einer 0,5 proc. Cocainlösung schlaff anfüllen. Bei wenig empfindlichen Patienton raten wir aber, von letzterer Massnahme abzusehen, weil gewöhnlich von der eingespritzten Flüssigkeit Einiges neben dem Troikart wieder ausfliesst und, zwischen die lockeren Bindegewebsschichten des Scrotums gelangend, die Uebersicht erschwert; der gewonnene Vortheil ist also ein zweifelhafter Gewinn.

Die Incisionswunde haben wir in den ersten Fällen durch einen kleinen Tampon resp. durch ein eingelegtes Drain zu einem kleinen Theil offen gehalten, später immer vollständig durch fortlaufende Naht geschlossen; die Wundheilung erfolgte ausnahmslos primär.

Ueber ambulante Ausführung der Operation haben wir keine Erfahrung; unsere Fälle wurden stationär behandelt und blieben die ersten Tage im Bett. Indessen bezweifeln wir bei der ausserordentlichen Einfachheit der Operation keinen Augenblick, dass dieselbe sich auch zur poliklinischen Behandlung vortrefflich eignen wird.

Es erschien uns von einiger Wichtigkeit, festzustellen, ob der Operation für die weitere Folge irgend welche Nachtheile anhaften möchten, und wir haben daher eine Reihe der zuerst operirten Fälle theils selbst nachuntersucht, theils durch die Aerzte ihres Heimatsortes untersuchen lassen. Dass aus der Umkrempelung der Tunica vaginalis propria irgend ein ernstlicher Schaden erwachsen sollte, war apriori unwahrscheinlich, da wir sowohl aus der Beobachtung traumatischer Fälle, als aus den Erfahrungen mit der v. Bergmann'schen Operation wissen, dass der Hoden selbst den vollständigen Verlust des parietalen Blattes der Tunica propria ohne Nachtheil verträgt. Dagegen wäre es doch möglich gewesen, dass das Umfalten der Tunica nach hinten eine gewisse Unbequemlichkeit für den Kranken oder eine Veränderung der normalen Configuration des Hodens zur Folge hätte. Nach der freilich nur in 8 Fällen, aber in diesen mit übereinstimmendem Resultat vorgenommenen Untersuchung können wir feststellen, dass der Hoden ausnahmslos unempfindlich, die Narbe über demselben frei verschieblich, gewöhnlich kaum noch aufzufinden war, und dass die Gestalt des Hodens durch eine minimale Verdickung an der Rückseite in so unbedeutender Weise verändert war, dass man dieselbe ohne genaueste Untersuchung nicht von der normalen unterscheiden kann. Auch von einer Verschiebung des Hodens nach oben, welche Winkelmann selbst erwähnt, haben wir nach längerer Zwischenzeit nichts mehr wahrgenommen.

W. hat seine vortreffliche Methode in so anspruchsloser Weise veröffentlicht, dass sie der Beachtung mancher Fachgenossen entgangen sein könnte. Nachdem sein Verfahren von mehreren grossen Kliniken acceptirt worden ist, wird es sicherlich nicht mehr von der Bildfläche verschwinden. Es wäre auch schade darum; denn es ist zweifellos die einfachste von allen uns bekannten Methoden der Radicaloperation und m. E. bestimmt, die allgemeingebräuchliche zu werden. Ob es bei den Fällen von ganz fester, starrwandiger Tunica anwendbar ist, möchten wir bezweifeln, hier wird wohl besser auf eine der älteren Methoden, bei besonders ungünstigen Fällen älterer Individuen auf die Castration zu recurriren sein.

XXV.

Casuistische Mittheilungen aus dem Kantonspital Baselland.

Von

Dr. Gelpke, Chefarzt.

(Vortrag und Demonstration aus der Sitzung der Baseler med. Gesellschaft am 7. Februar 1901.)

I. Tetanus traumaticus, schwere Form, getheilt nach intracranieller und intravenöser Seruminjection, im Ganzen 140 g.

Gr. Albert, 22 Jahre, leichte Schürfwunde am Fussrücken, angeblich durch eine Glasscherbe beigebracht. Elf Tage nach der Verletzung Auftreten von Trismus, bald darauf heftige allgemeine Krämpfe.

Injection von Tetanusserum (Berner) in der Nacht vom 10. bis 11. October, und zwar 10,0 intracerebral nach Kocher-Tavel (Trepanation auf dem rechten Os frontale und Einstich der Punctionsnadel in den r. Seitenventrikel) und 50,0 intravenös. Tags darauf deutliche, wenn auch vorübergehende Besserung. (Patient ist weniger steif, kann Arme und Beine wieder bewegen).

Behandlung der Fusswunde mit dem Paquelin, nachdem vorher von derselben auf Agar abgeimpft worden, und zwar mit positivem Resultate. — Unter abwechselnder Ab- und Zunahme der Krämpfe wurden in den nächsten Tagen 6 weitere Dosen à je 10,0 subcutan injicirt. Am 13. hat Patient einen so heftigen Anfall, dass die zwischen den Oberschenkeln liegende gläserne Urinflasche zerdrückt wurde!

Am 12. kann er zum ersten Mal wieder schlucken. Allmähliche Genesung. Da dies der erste Fall von Tetanus, den ich habe in Genesung ausgehen sehen, bin ich geneigt, das Resultat dem Serum zuzuschreiben. Die Frage, ob die intracerebrale Injection (ein Eingriff, der besonders auch im Hinblick auf spätere ev. Folgen, Epilepsie u. s. w. durchaus nicht ganz leicht und harmlos genannt werden kann) unumgänglich nothwendig sei, wie die Thierversuche nahe legen, ist heute noch nicht zu beantworten. Es werden auch Fälle mitgetheilt (z. B. 2 aus der Baseler Klinik), wo mit subcutaner Injection allein ein gutes Resultat erreicht wurde.

II. Temporäre Oberkieferresection nach Weber bei einem zwölfjährigen Knaben, wegen eines dreilappigen retromaxillaren Tumors, welcher von der Schädelbasis ausgehend, in Form von drei, etwa daumensgrossen Zäpfchen, theils in die rechte Nasenhöhle, theils in die Fossa retromaxillaris gewachsen ist und unterhalb des Jochbogens die Wange auftreibt.

Anatomische Diagnose (Basel) Adenom. Gewöhnlich werden diese Geschwülste als fibröse Nasenrachenpolypen bezeichnet. Diese überaus merkwürdigen Neubildungen zeichnen sich hauptsächlich durch folgende Eigenschaften aus: Ausgehend von der Schädelbasis, bezw. dem Epipharynx wachsen sie zapfenförmig in die verschiedenen Höhlen der Nase hinein; ohne direct bösartig zu sein, durchwachsen sie die Schädelbasis, machen häufig Blutungen, recidiviren gern nach mangelhafter Entfernung,

kommen fast nur beim männlichen Geschlecht in der Pubertätszeit vor und zeigen nach Ablauf des Wachsthumes Neigung zu spontaner Rückbildung. Wegen starken Wachsthums, muthmasslicher Malignität, grosser Neigung zu Blutung, wird operirt am 13. Oktober. Chloroformnarkose, präliminare Tracheotomie und Tamponade des Rachens: Hautschnitt bis auf den Knochen, auf dem Jochbogen beginnend bis zum inneren Augenwinkel, von da um den rechten Nasenflügel herum zur Mittellinie und Spaltung der Oberlippe in der Mitte. Der Weichtheillappen wird nun median, von oben und von unten so weit zurück präparirt, dass der Process. frontalis und das Jochbein bis in die Fissur. orbital inferior mit dem Meissel durchgeschlagen werden können.

Mit der Stichsäge wird sodann das Os maxillare über den Zahnhöckern horizontal durchgesägt unter äusserst heftiger Blutung. Der gelockerte Oberkiefertheil wird nun gewaltsam nach aussen umgewälzt; danach hört die Blutung beinahe ganz auf (Torsion der Gefässe?). Hierauf wird der Tumor theils stumpf, theils mit der Scheere ausgeschält. Jodoformtamponade des Nasenrachenraumes, herausgeleitet durch das rechte Nasenloch, Reposition des Oberkiefers, vollständige Wiedervereinigung der getrennten Weichtheile auch der Schleimhaut des Mundes. Entfernung der Trachealcanüle nach Schluss der Operation. Verlauf fieberfrei, etwas Eiterung aus mehreren Stichkanälen. Definitives Resultat recht befriedigend; ein anfänglich entstandenes Ectropion des rechten unteren Augenlides ist nach Verlauf von einigen Monaten besser, Mienenspiel ungestört. Die Operation giebt einen guten Zugang zur Schädelbasis, gehört aber zu den blutigsten, die es giebt. Das Verfahren mit vorläufiger Tracheotomie scheint, wenigstens im Kindesalter, demjenigen bei hängendem Kopf und desgleichen der Operation in Halbnarkose bei Hochlegung des Kopfes vorzuziehen.

III. Hirnabscess im Bereich der l. Centralwindung, Lähmung des rechten Armes und Epilepsie. Trepanation. Heilung.

Ehrsam, Pauline, 6 Jahre alt, vor 1½ Jahren tracheotomirt wegen Crup, erhielt am 9. October mit einem Karstzinken einen heftigen Streich 2—3 cm links von der Sagittallinie und senkrecht über der Gehöröffnung. Starke Blutung; keine Behandlung; die Wunde heilte angeblich ohne Weiteres zu; keine Hirnsymptome; 9 Tage später erster epileptischer Anfall; am 23. October, d. h. nach weiteren 5 Tagen zweiter heftiger, hauptsächlich rechtsseitiger epileptischer Anfall; Zuckungen im Arm, Bein, Gesicht, Zunge und Erbrechen. Seither Parese des rechten Armes. Eintritt ins Spital am 23. October. Status: Patientin kann laufen; Sensorium normal, spricht normal, Puls 90. Pupille normal, keine Hirnnervenstörung; Parese des rechten Armes: Fingerextensoren; Extensoren und Flexoren des Vorderarmes und der Schulterheber; keine Sensibilitätsstörung; geringe Ataxie des Armes; klonische Zuckungen im Biceps und brachialis internus; Patellar- und Tricepsreflexe stark gesteigert, ebenso Kitzelreflex und Fussclonus. Auf dem Kopfe eine 1½ cm lange Narbe Diagnose: Hirnabscess resp. Hämatom nach Trauma; Trepanation am 24. October: es wird der Knochen mit Meissel und Knochenzange im Umfange der Verletzung etwas über 2 francstückgross abgetragen; die Oberfläche der Dura zeigt sich mit dicken, schmutzigen Granulationen

bedeckt, welche abgekratzt werden. Ein feines Loch der Dura führt in die Tiefe. Spaltung der Dura. Dabei quellen einige Tropfen Eiter heraus und zeigt sich die Hirnrinde in der Ausdehnung eines Zweifrancstückes stark injicirt, haemorrhagisch grau verfärbt und erweicht. Jodoformgazetamponade; partielle Naht der Dura und der Haut, leichter Druckverband. Seither keine epileptischen Anfälle mehr, dagegen noch neunmaliges Erbrechen im Laufe der nächsten 14 Tage, desgleichen immer noch deutliche Herabsetzung der motorischen Kraft und hauptsächlich ein ziemlich lästiger, stark pulsirender Hirnprolaps. Es wird daher in einer zweiten Sitzung am 23. November 1900 der Hirnprolaps durch einen Haut-Periostlappen nach König (aber ohne Knochenlamelle wegen der Gefahr des Druckes) gedeckt und durch ein über dem Verband getragenes Gummiband ein mässiger, aber stetiger Druck ausgeübt. Seither allmähliches Verschwinden der Lähmung und der übrigen Hirnsymptome.

Als weitere Beiträge zum Kapitel der perforirenden Hirnrindenverletzungen dienen folgende zwei Fälle.

Vor 8 Jahren wurde das damals $1\frac{1}{2}$jährige Mädchen J. Klötzli durch den Zahn einer Egge auf der linken Seite des Hinterhauptes verletzt, indem die an die Egge gespannten Zugthiere den Kinderwagen mit dem darin liegenden Mädchen überrannten. Die Hirnverletzung befand sich links am Hinterhaupt im Bereiche des Seitenwandbeines. Bei der Säuberung der stark verunreinigten Wunde quoll circa ein Kaffeelöffel voll Hirnmasse aus der Tiefe. Jodoformgazetamponade. Heilung ohne weitere Reaction. Heute nach 8 Jahren ist das Mädchen vollständig wohl und geistig durchaus normal. Am Hinterhaupt zeigt es immer noch einen kleinen kreisförmigen Defect im Knochen; der aufgelegte Finger fühlt deutliche Pulsation.

IV. Schädelbruch in der Schläfengegend durch den Hufschlag eines Pferdes bei einem 6jährigen Mädchen.

Das Kind kommt blutüberströmt und schwer benommen auf die Abtheilung. Direct in und über dem rechten Ohr eine etwa 3 cm lange unregelmässige Wunde mit Blutgerinnsel angefüllt. Bei der in der Narkose ausgeführten Untersuchung stösst der Finger auf Knochensplitter. Nachdem die Weichtheilwunde erweitert, das Periost abgehoben, erkennt man eine Splitterfractur mit Depression eines Theiles der Pars squamosa ossis temporalis. Die Knochensplitter und der eingedrückte Theil des Knochens wird mit der Knochenzange entfernt und es entsteht ein Loch von $3\frac{3}{4}$ cm Durchmesser. Da die Punction der Dura Blut ergiebt, wird auch diese incidirt und nach Entfernung eines kleinen Coagulums sofort wieder vernäht. Darauf Jodoformtamponade und partielle Naht. Verlauf günstig, schon am folgenden Tag ist das Kind gegen den Abend wieder bei klarem Bewusstsein. Das Anfangs ziemlich störende Vordrängen des Gehirns hört mit der fortschreitenden Vernarbung auf.

V. Der vorliegende 17 cm lange und 10 cm breite Nierentumor, bei welchem die klinische Diagnose, Nierentuberculose, durch nachträgliche mikroskopische Untersuchung (in Basel) bestätigt worden ist, stammt von der 41jährigen, ledigen Posamenterin Elise K. Dieselbe ist erblich tuberculös belastet und hat in früheren Jahren angeblich zwei

Mal Brustfellentzündung und ein Mal Bauchfellentzündung und später Halsdrüsenanschwellungen gehabt. Ihr gegenwärtiges Leiden, Nieren-, resp. Blasentuberculose dauert nicht weniger als 12 Jahre lang; denn schon im Jahre 1888 begannen ihre Harnbeschwerden und im Jahre 1890 wurde sie auf der Baseler Klinik wegen Tuberculose der Harnwege mit 13 Tuberculin-Injectionen behandelt. Seither immer Schmerzen in der Blasengegend und in der rechten Seite des Bauches. Die Untersuchung ergiebt als wesentlichen Befund: Allgemeine Abmagerung, in der rechten Nierengegend ein circa zwei Fäuste grosser Tumor, von diesem strahlen Schmerzen aus gegen die Blase; Urin stark trüb, sauer, viel Eiterkörperchen, Epithelien, keine Cylinder, keine Tubercelbacillen. Die Blasenuntersuchung mit Speculum und Finger ist sehr schmerzhaft, ergiebt aber nichts abnormes. Der Versuch, die Uretheren zu catheterisiren und auf diese Weise ein Urtheil über den Zustand der linken Niere zu erhalten, misslang; es wurde daher beschlossen, bei einer event. Operation nach Kocher das Bauchfell zu eröffnen und die zweite Niere abzutasten.

Indication zur Nierenexstirpation geben die Schmerzen in der rechten Seite, der zunehmende seit Jahren bestehende Marasmus, der anscheinend gute Zustand der Blase, der dringende Wunsch der Patientin und endlich eine kurz vorher gemachte Beobachtung bei der Section eines sehr kräftigen an Meningitis verstorbenen 20jährigen Mädchens, welches längere Zeit vor dem Tode an Harnbeschwerden gelitten hatte, welche an ein Blasenleiden denken liessen. An dieser Leiche war als primärer Herd die tuberculös erkrankte rechte Niere gefunden. Hätte man dieses Nierenleiden bei Lebzeiten erkannt und die Niere entfernt, so wären wahrscheinlich damit die Meningitis verhütet worden.

Bei unserer Pat. E. K. wurde die Operation am 20. September 1900 in Bromäther-Aethernarcose ausgeführt. Rechter Flankenschnitt parallel der 12. Rippe, der Versuch von hier aus nach dem Vorschlage Kochers das Peritoneum zu eröffnen und die zweite Niere abzutasten misslang, wegen ausgedehnter Verwachsungen des Bauchfellsackes. Nicht ohne Mühe gelang es den Tumor von den Bauchdecken aus der Wundöffnung entgegen zu drängen und heraus zu schälen. Jodoformgazetamponade, partielle Naht. Dauer der Operation 30 Minuten. Genesung sehr langsam, intercurrente Fieberbewegungen und Blasenbeschwerden. Entlassung am 9. December. Aber gegenwärtig liegt die Kranke neuerdings im Bett wegen Blasenbeschwerden, so dass die persönliche Vorstellung nicht möglich war. Beim Aufschneiden entleert der Tumor eine theils flüssige, theils käsige gelbe Masse, Tubercelbacillen nicht nachweisbar.

VI. Magenresection. Die anwesende Frau Anna Burgi, 67 Jahre alt, von Wittinsburg hat ihre Mutter an den Folgen eines Magenleidens verloren; war als Kind viel kränklich, Otorrhoe und Augenentzündungen; hatte im Frühjahr immer Rheumatismen oft mit Hauthämorrhagien; vor 2 Jahren Oedem der Beine und Hämorrhagien der Haut. Vor 9 Jahren Fractur des linken Oberschenkelhalses. Genitalprolaps von der ersten Geburt an.

Vor 3 Jahren Beginn der jetzigen Erkrankung (auf zurückgeschlagenen Schweiss der stärker schwitzenden linken Seite zurückgeführt) mit Brennen

in der linken Bauchseite. Es werden nicht mehr alle Speisen vertragen. Seit einem Jahr hie und da Erbrechen. Kein Aufstossen. Nach dem Essen Druck in der Magengegend und oft heftige Schmerzen; kein Brod und kein Fleisch wird vertragen. In den letzten Wochen Zunahme der Schmerzen im Magen und Rücken, Appetitmangel, Abmagerung, Verstopfung. Während der Zeit von 3 Jahren öfterer Wechsel von Besserung und Verschlimmerung.

Status: Arteriosklerose, systolisches Blasen an der Aorta, Lungen gesund; kleine Nabelhernie; unter dem linken Rippenbogen, am äussern Rande des Rectus ein harter, über eigrosser, sehr druckempfindlicher, wenig verschieblicher Tumor; freie Salzsäure von 2,2 pro mill., keine Milchsäure, keine Retention.

Diagnose: Der vorhandene Tumor, das Alter, die zunehmende Abmagerung liessen unbedingt an ein Carcinom denken; die vorhandene freie Salzsäure ist kein absoluter Grund gegen diese Annahme; denn die Regel des Zusammentreffens von Salzsäuremangel und Carcinom gilt nach Fleiner und Anderen nur für etwa 80 Proc. der Fälle, besonders kommen diejenigen Magencarcinome zusammen mit freier Salzsäure vor, welche auf dem Grund alter Magengeschwüre entstanden sind. Ernstlich gegen die Annahme eines Carcinoms sprach aber die lange Dauer des Leidens (3 Jahre) und die häufigen Intermissionen. Eine frühere Beobachtung eines 60jährigen Mannes, welcher in Folge eines Magenleidens mit circa apfelgrossem Tumor gestorben war und bei welchem die Section keineswegs das erwartete Carcinom, sondern ein in den linken Leberlappen perforirtes Ulcus ergeben hatte und ähnliche Erfahrungen mehr legten den Gedanken nahe, dass es sich im vorliegenden Falle nicht um Krebsgeschwulst, sondern um einen jener seltenen Fälle handle, wo ein perforirtes Ulcus einen malignen Tumor vortäuscht.[1]) Bei der Operation, welche am 11. September 1900 gemacht wurde, zeigte sich die vordere Magenwand in der Ausdehnung eines Fünffrancstückes an die vordere Bauchwand angewachsen. Das Geschwür wurde resecirt, der Magen vernäht und versenkt. Das freigelegte Geschwür in der Bauchwand mit Peritoneum übernäht. Die Genesung erfolgte ohne Störung und haben seither die Magenbeschwerden aufgehört.

Im Allgemeinen scheint das Magen-Carcinom in unserer Gegend relativ häufig zu sein; nach Pel ist in der Schweiz der Magenkrebs fast doppelt so häufig, wie in Berlin und Wien und speciell für die nördlichen Cantone giebt Häberlin's Statistik (über Verbreit. und Aetiol des Magenkrebses, Archiv für klin. Med. 1889 Bd. 44) eine Mortalität von 3 Proc., auf die westlichen 1,5, auf die südlichen 1 Proc., während die Mortalitätsziffer auf 1000 Einwohner berechnet von 0,61 auf 0,99 gestiegen. Desgleichen soll nach Pel (Bryant) der Magenkrebs in Amerika sehr häufig sein und in erschreckender Weise an Häufigkeit zunehmen, so für die Stadt Newyork in den letzten 10 Jahren rund 75 Proc.

Was die Resultate der Magenresection anbelangt, so sind von den 10 Magenresectionen, die in lückenloser Aufeinanderfolge im Liestoler Krankenhaus in den letzten $1\frac{1}{2}$ Jahren ausgeführt worden sind, allerdings

1) Penetrirendes Magengeschwür (Schwarz).

nur zwei an den Folgen der Operation gestorben, ein dritter Fall ist nachträglich an einer Apoplexie (bei reactionslosem Peritoneum) zu Grunde gegangen; die übrigen sind alle durchgekommen.

Von den zwei Todesfällen nach Magenresection betraf der eine einen 75jährigen marantischen Mann, der andere eine 45jährige Frau, die aber schon so heruntergekommen war, dass eine allgemeine Narkose zu gefährlich schien und die ganze 55 Minuten dauernde Operation unter Cocain-Anästhesie ausgeführt werden musste. Beide Fälle schienen von vornherein ganz wenig Hoffnung zu geben, mussten aber wegen unaufhörlichen Erbrechens operirt werden. Ausserdem wurden im gleichen Zeitraum noch zwei narbige Ulcusstenosen nach Heineke-Mikulicz, beide mit gutem Erfolge operirt. Von diesen zwölf Operirten sind zur Zeit noch sechs am Leben: 2 sind, wie schon erwähnt, an den Folgen der Operation gestorben, 1 nachträglich an Apoplexie, 3 an Recidiven und von den 6 Ueberlebenden ist eine Frau bereits wieder verdächtig auf Recidiv. Zweifellos gut sind zunächst die Dauerresultate bei Ulcusstenosen; viel zu wünschen lassen dagegen diejenigen der Magenresection wegen Carcinom. Unsere Fälle waren aber auch danach: nur in einem Falle von 9 wegen Carcinom resecirten, und zwar bei demjenigen, welcher nachträglich an Apoplexie starb, war die Geschwulst noch so klein (unter Wallnussgrösse), dass mit Recht auf ein gutes Dauerresultat gerechnet werden konnte, die übrigen waren alle im vorgeschrittenen Stadium, darunter Tumoren bis zu Faustgrösse. Auf die Frage, warum auch noch bei diesen Fällen operirt worden sei, ist zu bemerken, dass die Indication durch die Stenosenbeschwerden gegeben war, und da die Radicaloperation, also die Resection, mit dem Knopf ausgeführt nicht viel mehr Zeit in Anspruch nimmt als die Anlegung einer Magendarmfistel, so scheint mir das erstere Verfahren in der Regel das zweckmässigere zu sein. Es wäre also zu wünschen, wenn die Magencarcinome früher zur Operation kämen, und es scheint mir Pflicht, mit Nachdruck darauf hinzuweisen, dass die Lebensgefährlichkeit der Magenresection in den letzten Jahren bedeutend abgenommen hat. Von den in den ersten 3 Jahren 1881—1883 ausgeführten 25 Magenresectionen starben 20, also 80 Proc., später schwankte die Mortalität zwischen 42— 64 Proc., Haberkant berechnete 1896 aus 107 Pylorectomien eine Mortalität von 64,4 Proc. aus der Zeit von 1881—1887; dagegen aus 98 Fällen aus den Jahren 1888—1894 eine solche von nur 42 Proc. Nach neuesten Publicationen verloren Krönlein von 24 Fällen blos 4. Kocher von 30 Operationen 5. Braun (Göttingen) hat von 17 Fällen 12 durchgebracht.[1]) Also überall da, wo bei Tumoren jenseits der 40er Jahre dauernde Magenbeschwerden begründeten Verdacht auf Carcinom erregen und die Untersuchung Salzsäuremangel bei Anwesenheit von Milchsäure ergiebt, muss die Bauchhöhle eröffnet werden. Findet man ausnahmsweise keinen Krebs, so ist der Schaden kein grosser, wie der folgende Fall beweist. Die am 12. October 1900 laparotomirte 64jährige Frau Tsch. El. bot bei der vorausgegangenen Untersuchung einen Magensaft mit Milchsäure und Abwesenheit der Salzsäure, daneben Magenschmerz und Brechen. Bei der Operation fand sich kein

1) Ebstein und Schwalbe. II. 1116.

Carcinom, sondern eine sehr ausgesprochene Senkung des Magens. Bei diesem Anlass wurde der Plan gefasst, den Magen wieder an seiner normalen Stelle aufzuhängen, durch einige die kleine sowie die grosse Curvatur nach der Gegend des Schwertfortsatzes fixirende Nähte, und glaubten wir damit ein neues geeigneten Falles zweckmässiges Verfahren gefunden zu haben; späteres Durchgehen der Litteratur ergab, dass diese Gastropexie bereits 1895 von Duret angegeben worden ist.

Zum Schlusse noch eine kurze Mittheilung über einen sehr interessanten Fall von hochgradiger Anämie, perniciösen Charakters hervorgerufen durch Bandwurm. Der sehr kräftig gebaute 30jährige Italiener Antonio Brusetti wird am 27. November 1900 aufgenommen. Früher stets gesund, leidet er seit 14 Tagen an Schwäche und Athemnoth. Aussehen sehr blass, Oedeme an den Knöcheln und unteren Augenlidern.

Blutuntersuchung: Hämoglobingehalt 26 Proc.; Mikrocyten, Poikilocyten, farblose Blutkörper nicht vermehrt. Herz nach links im 6. Intercostalraum 2 Querfinger über die Mamillarlinie hinausragend. Retinalblutungen im rechten Auge; anhaltendes Fieber zwischen 38 und 39 Grad. — Am 5. December werden im Stuhl Eier von Bothriocephalus latus gefunden. Der Zustand des Kranken scheint in hohem Grade lebensgefährlich. Am 7. December Abtreibung des Bandwurmes; am 8. definitiver Abfall des Fiebers. Besserung des Appetites und der Kräfte. Am 7. Januar Hämaglobingehalt 70 Proc.

XXVI.

Aus der K. K. chirurgischen Klinik des Herrn Hofrathes Prof. Dr. C. Nicoladoni in Graz.

Ein gut functionirender Verschlussapparat für den sacralen After nach Resectio recti.

Von

Dr. Erwin Payr,

Privatdocent für Chirurgie und Assistent obiger Klinik.

(Mit 2 Abbildungen.)

In jenen Fällen von Resectio recti, in denen die carcinöse Erkrankung des Sphincters die Erhaltung des Schliessmuskels unmöglich macht, ist man genöthigt, das proximale Darmstück an irgend einer Stelle der sacralen Wunde an die Haut anzunähen, und wird meist des besseren Verschlusses halber das obere Ende der sacralen Wunde unmittelbar unterhalb der Resectionsfläche des Kreuzbeins gewählt. Durch die Annäherung an das Kreuzbein bekommt der Anus praeternaturalis sacralis eine knöcherne Stütze und kann schon aus diesem Grunde durch Pelottendruck besser geschlossen werden, als ein widernatürlicher After an anderer Stelle. Hochenegg[1]) liess, als er an die Weiterentwicklung

1) Hochenegg, Die sacrale Methode der Exstirpation von Mastdarmkrebsen nach Prof. Kraske. Wiener klin. Wochenschrift. 1888. S. 324.

des Kraske'schen Verfahrens bei dieser Operation ging, von Leiter eine sehr zweckmässige Pelotte verfertigen, die an einem federnden bruchbandähnlichen Leibgurte befestigt ist. Eine in Charnier bewegliche Feder drückt die Pelotte gegen die zu verschliessende Oeffnung; durch eine riegelartige Vorrichtung kann die Feder mit Pelotte in die Höhe geklappt werden und sichern ausserdem elastische Schenkelriemen die Pelotte vor Verschiebung.

In den sonstigen zusammenfassenden Mittheilungen über Resectio recti finden wir öfter die Verwendung von Bandagen und Verschlussapparaten eines sacralen Afters erwähnt, jedoch häufig ohne genauere Angabe der Construction.

Jedenfalls giebt es mehrere Wege, das Ziel zu erreichen, und leisten in vielen Fällen die angegebenen Pelottensysteme gute Dienste.

Doch giebt es immer wieder Fälle, in denen diese Verschlussapparate, und insbesondere bei fetten Leuten auch sehr gut gearbeitete Federpelotten, im Stiche lassen (Rotter)[1]). Gar nicht selten werden die kostspieligen, an Kugelgelenken beweglichen Pelotten einfach durch einen mit Gummiband an den After gedrückten Schwamm ersetzt. Der Hauptnachtheil einer fix an einem Beckengurte befestigten federnden Pelotte ist der, dass bei starkem Vornüberneigen des Körpers sowie bei Rückwartsneigung des Rumpfes die Pelotte Lageveränderungen erleidet und ein fester Verschluss des sacralen Afters dadurch in Frage gestellt ist.

Ich möchte mir nur erlauben, eine ganz kurze Beschreibung einer Verschlussvorrichtung für sacralen After zu geben, von der ich glaube, dass sie einige Nachtheile der gebräuchlichen Pelottensysteme vermeidet und auch bei fetten Leuten einen guten Verschluss des Kunstafters ermöglicht. Endlich ist die Bauart dieser Bandage so leicht, dass sie den Kranken nur sehr wenig belästigt; auch ist sie so einfach construirt ohne ein Charnir- oder Kugelgelenk, unterliegt also nicht der Gefahr des Zerbrechens wie andere complicirtere Apparate so häufig.

Die Bandage besteht aus zwei Theilen, einem ganz schmalen, kaum 2 Finger breiten die Taille umgebenden Ledergurt, der sich auf die Beckencontouren stützt und vor dem Verrutschen nach abwärts durch ein Paar gewöhnlicher Hosenträger geschützt ist. Von der Vorderseite dieses Beckengurtes geht ein fingerdicker Kautschukschlauch über das Perineum und über die Aftergegend nach hinten zur Mitte desselben. Dieser Kautschukschlauch trägt an seinen beiden Enden kurze, mit Oesen versehene Riemen, die vorn und hinten in entsprechende Haken eingehängt werden. Dieser Kautschukschlauch trägt die verschliessende Pelotte. Sie besteht aus einer oval gestalteten, aus Leder gefertigten Platte, der eine kleine, genau nach dem Abdruck des zu verschliessenden Afters anmodellirte ganz weiche Gummipelotte aufgesetzt ist. Dieselbe ist mit ganz feinem Gummistoff überzogen. Die Möglichkeit des Gleitens der Pelotte auf dem Gummischlauche einerseits, als auch die Elasticität des Schlauches gestatten ohne Verschiebung der verschliessenden Pelotte ausgiebige Körperbewegungen. Der Druck des leicht an-

1) Rotter, Handbuch der praktischen Chirurgie. III. Bd. 2. Theil. p. 129.

gespannten Gummidrains ist stark genug, um einen sicheren Verschluss zu bewerkstelligen. Der Schlauch sammt der ganz von Gummistoff überkleideten Pelotte kann, so oft es nöthig ist, abgenommen und vom Patienten selbst gewaschen und gereinigt werden. Die Vermeidung eines breiteren, eventuell mit Metalltheilen versehenen Leibgurtes wird von vielen Patienten angenehm empfunden.

Fig. 1.

Dieser Verschlussapparat hat sich uns bereits bei Verschluss von sacralem After ausgezeichnet bewährt und wurden durch die Pelotte sogar flatus zurückgehalten.

Ich glaube, dass in Fällen, in denen der Verschluss des sacralen Afters technische Schwierigkeiten bereitet, dieser kleine praktische Behelf ab und zu von Nutzen sein kann.

In Esmarch's[1]) Bearbeitung der Krankheiten des Mastdarms in der

1) v. Esmarch, Die Krankheiten des Mastdarmes und des Afters. Deutsche Chirurgie. Lieferung 48. S. 207.

deutschen Chirurgie fand ich eine Bemerkung, die auf einen im Principe ähnlichen Verschlussapparat Bezug hat; es ist daselbst von einem durchbohrten Hartkautschukstöpsel die Rede, der durch eine elastische Binde in die Oeffnung des künstlichen Afters hineingedrückt wird. Zwischen Pelotte und den künstlichen After kommt nach der Stuhlentleerung zweckmässig ein mit Lanolin bestrichenes Leinwandläppchen.

Fig. 2.

Fig. 1 zeigt die Lage der Bandage, den Leibgurt, den Hosenträger; Fig. 2 lediglich den zum Verschluss des Sacralafters bestimmten Theil, den Kautschukschlauch und die auf ihm gleitende Pelotte.

Sowohl der Aufsatz der Pelotte, als auch die nach hinten concave Grundplatte derselben sind mit einem auswechselbaren feinen Gummiüberzug versehen.

Der Druck der Pelotte lässt sich durch den Grad der Anspannung des Kautschukschlauches regeln.

Diese einfache Verschlussvorrichtung, die ich hier beschrieben habe, hat noch den Vortheil grosser Billigkeit im Vergleich zu den übrigen Pelottensystemen.

Anzeigen litterarischer Neuigkeiten, welche der Redaction zugeschickt worden sind:

Revue de Chirurgie. XXI, 4 u. 5. April, Mai 1901. Inhalt: Tuffier et Milian, Contribution à l'étude physiologique et cytologique de l'Hémothorax. Végas et Cranwell, Les Kystes hydatiques et leur traitement dans la république argentine. Le Fort, Étude expérimentale sur les fractures de la machoire superieur (fin). Lapeyre, Essai sur les complications périhépatiques et pleurales de l'appendicite. P. Lecène, Un nouveau cas de tuberculose primitive de la parotide (2 fig.). Gorovitz, De la tuberculose génitale chez la femme. — No. 5. E. Quénu et R. Tesson, Les Fractures postéro-antérieures para-médianes de la Base du Crane. E. Vincent, Resultats éloignés de la tarsoplasie. Lésions articulaires et osseuses déterminées par

la tarsoplasie sous l'ostéoclaste ou massage forcé instrumental dans les pieds bots difficiles (21 fig.). Moty, Accidents de la dent de Sagesse. Bothezat, L'arthrodèse scapulo-humérale dans le traitement de la luxation paralytique de l'épaule. Lapeyre, fin. Maurice Boureau, Observations sur 1200 anesthésies chloroformiques. X. Lelore et M. Patel, Du traitement de l'anus contre nature. Sa guérison par l'entérectomie avec réunion de deux bouts à l'aide du bouton anastomique (avec 8 fig.).

Archives provinciales de Chirurgie. X, 3—5. März, April, Mai 1901. Aus dem Inhalt: Tikhoff, Un cas de papillome du bassinet, 3 fig. Durant et Gayet, Une variété pathogénique des paralysies du moteur oculaire commun consécutive aux traumatismes craniens: compression par épanchement sanguin. Houzel, Sur une pince speciale destinée a fixer les compresses d'enveloppement aux bords cutanés des plaies opératoires (2 fig.). Vidal, Sur la technique de la cure radicale des thrombo-phlébites otitiques du sinus latéral (3 fig.). R. Sorel et Le Nouëne, Traitement ambulatoire des fractures de jambe (5 fig.). Ch. Audry, Sur l'énucléation des adénofibromes de la prostate. Chapot-Prévost, Un nouveaux procédé rapide de résection du foie (19 fig.). Pantaloni, Trois cas de restauration du nez dans l'acné hypertrophique (8 fig.). Pantaloni, Un cas de fibrosarcome du cordon (3 fig.). Ch. Audry, Sur une singulière pierre vésicale (1 fig.). Thévenot et Patel, Ancienne tuberculose mutilante des doigts et adénite extra-axillaire (2 fig.).

Bulletin of the Johns Hopkins Hospital. XII, 119 u. 120. Baltimore Febr., März 1901. Aus dem Inhalt: R. Tunstall Taylor, Hyperextension as an Essential in the Correction of the deformity of Pott's Disease, with the presentation of Original Methods (15 fig.). L. P. Hamburger, Two Examples of Bence Jones Albumosuria Associated with multiple Myeloma. Blumer and Laird, Report of a Case of Fulminating Hemorrhagie Infection due to an organism of the Bacillus Mucosus Capsulatus Group.

The St. Paul Medical Journal. III, 3 bis 5. Minnesota, March, April, May 1901. Aus dem Inhalt: Munro, Cases of Gall Bladder Surgery. Renz, Operative Measures for the Radical Cure of Hernia.

La Clinica Chirurgica. IX, 2 bis 4. Febr., März, April 1901. Mailand.

Nordiskt Medicinskt Arkiv. Erscheint fortan in 2 Abtheilungen:

1. Chirurgie. Aus dem Inhalt: Lennander, Ueber Spaltung der Nieren mit Resection des Nierengewebes bei acuter Pyelonephritis mit Miliarabscessen. Sandelin, Resection einer Narbenstrictur am Halstheil des Oesophagus. Uebersicht der nordischen chirurgischen Litteratur. September—December 1900. Redigirt von Prof. Bloch, Krogius, Nicolaysen, Berg. XXXIV. Bd. 3. Folge. Bd. I. April 1901.
2. Innere Medicin, redigirt von Israel-Rosenthal, Runeberg, Holst, Santesson. XXXIV. Bd. 3. Folge. Bd. I. April 1901.

(Die neue Deutsche Ausgabe in Commissionsverlag bei Gustav Fischer, Jena.)

Monatsschrift für Geburtshülfe und Gynäkologie. XIII, Heft 4 u. 5. Berlin, April, Mai 1901. Aus dem Inhalt: M. Heidemann, Berlin, Die Thrombose im Wochenbett. E. Schröder, Nienburg, Zwanzig Jahre Geburtshülfe in ländlicher Praxis. Strube, Die neueren Ergebnisse der Schilddrüsenforschung. Sammelbericht. Gradenitz, Dauerresultate der Alquié-Alexander'schen Operation. Rühle, Ueber Icterus gravis Neugeborener.

Die Therapie der Gegenwart. 1901, 3—5. Berlin, März—Mai. Aus dem Inhalt: Posner, Die Behandlung der Prostatahypertrophie. Engel, Kairo. Zur Behandlung der Pocken mit rothem Licht nebst einigen Bemerkungen über forcirte Vaccination. (Bestätigung der Finsen'schen Erfahrungen mit ersterem.) Nr. 5. Ehrlich, Ueber Toxine und Antitoxine.

E. Merk, Darmstadt, (Pharmaceutischer) Bericht über das Jahr 1900. 233 Seiten.

Sick, Kiel.

Druck von J. B. Hirschfeld in Leipzig.

1 gal
84

~~602~~

1 gal
84

~~602~~

3 2044 103 049 797